This is a digital copy of a book that was preserved for generations on library shelves before it was carefully scanned by Google as part of a project to make the world's books discoverable online.

It has survived long enough for the copyright to expire and the book to enter the public domain. A public domain book is one that was never subject to copyright or whose legal copyright term has expired. Whether a book is in the public domain may vary country to country. Public domain books are our gateways to the past, representing a wealth of history, culture and knowledge that's often difficult to discover.

Marks, notations and other marginalia present in the original volume will appear in this file - a reminder of this book's long journey from the publisher to a library and finally to you.

Usage guidelines

Google is proud to partner with libraries to digitize public domain materials and make them widely accessible. Public domain books belong to the public and we are merely their custodians. Nevertheless, this work is expensive, so in order to keep providing this resource, we have taken steps to prevent abuse by commercial parties, including placing technical restrictions on automated querying.

We also ask that you:

+ *Make non-commercial use of the files* We designed Google Book Search for use by individuals, and we request that you use these files for personal, non-commercial purposes.

+ *Refrain from automated querying* Do not send automated queries of any sort to Google's system: If you are conducting research on machine translation, optical character recognition or other areas where access to a large amount of text is helpful, please contact us. We encourage the use of public domain materials for these purposes and may be able to help.

+ *Maintain attribution* The Google "watermark" you see on each file is essential for informing people about this project and helping them find additional materials through Google Book Search. Please do not remove it.

+ *Keep it legal* Whatever your use, remember that you are responsible for ensuring that what you are doing is legal. Do not assume that just because we believe a book is in the public domain for users in the United States, that the work is also in the public domain for users in other countries. Whether a book is still in copyright varies from country to country, and we can't offer guidance on whether any specific use of any specific book is allowed. Please do not assume that a book's appearance in Google Book Search means it can be used in any manner anywhere in the world. Copyright infringement liability can be quite severe.

About Google Book Search

Google's mission is to organize the world's information and to make it universally accessible and useful. Google Book Search helps readers discover the world's books while helping authors and publishers reach new audiences. You can search through the full text of this book on the web at `http://books.google.com/`

MEDICAL SCHOOL
LIBRARY

BEITRÄGE

ZUR

KLINISCHEN CHIRURGIE

MITTEILUNGEN AUS DEN CHIRURGISCHEN KLINIKEN

ZU

Basel Bologna Breslau Budapest Freiburg Heidelberg Innsbruck Leipzig
Prag Rostock Strassburg Tübingen Würzburg Zürich

UND DEN CHIRURGISCHEN ABTEILUNGEN

DES

Städtischen Krankenhauses in Altona, Berlin (Urban), Frankfurt a. M., Karlsruhe
Augusta-Hospitals in Berlin Allgemeinen Krankenhauses in Hamburg
Diakonissenhauses in Stuttgart Kantonspitals in Münsterlingen

Herausgegeben von

O. v. Angerer (München) **B. v. Beck** (Karlsruhe) **C. Brunner** (Münsterlingen)
P. v. Bruns (Tübingen) **V. Czerny** (Heidelberg) **C. Garrè** (Rostock)
V. v. Hacker (Innsbruck) **O. Hildebrand** (Basel) **P. Kraske** (Freiburg)
F. Krause (Altona) **R. U. Kroenlein** (Zürich) **H. Kümmell** (Hamburg)
H. Lindner (Berlin) **O. Madelung** (Strassburg) **J. Mikulicz** (Breslau)
G. F. Novaro (Genua) **J. Réczey** (Budapest) **L. Rehn** (Frankfurt a. M.)
C. Schönborn (Würzburg) **K. Steinthal** (Stuttgart) **F. Trendelenburg** (Leipzig)
A. Wölfler (Prag)

Redigiert von

P. v. BRUNS

VIERUNDZWANZIGSTER BAND

MIT 71 ABBILDUNGEN IM TEXT UND FÜNFZEHN TAFELN NEBST EINEM SUPPLEMENTHEFT

TÜBINGEN 1899
VERLAG DER H. LAUPP'SCHEN BUCHHANDLUNG

Alle Rechte vorbehalten.

UNIV OF CALIF
MEDICAL SCHOOL

DRUCK VON H. LAUPP JR IN TÜBINGEN.

Inhalt des vierundzwanzigsten Bandes.

ERSTES HEFT

ausgegeben im Mai 1899.

Seite

Aus der Breslauer chirurgischen Klinik.

I. Klinische und experimentelle Beiträge zur Lehre von der Transplantation ungestielter Hautlappen. Von Dr. A. Henle, Privatdocent und Oberarzt der Klinik und Dr. H. Wagner, Assistenzarzt der Klinik. I. Klinischer Teil. Von Dr. H. Wagner. (Mit 5 Abbildungen) 1

Aus der Innsbrucker chirurgischen Klinik.

II. Zur operativen Behandlung der diffusen Perforationsperitonitis. Von Dr. L. Reinprecht, ehem. Assistenten der Klinik. (Mit 2 Abbildungen) 28

Aus der Tübinger chirurgischen Klinik.

III. Ueber die akute Osteomyelitis im Gebiete des Hüftgelenkes. Von Prof. Dr. v. Bruns und Assistenzarzt Dr. Honsell. (Mit 18 Abbildungen und Tafel I—V) 41

Aus der Tübinger chirurgischen Klinik.

IV. Ueber gutartige metastasierende Strumen. Von Dr. B. Honsell, Assistenzarzt 112

Aus der Breslauer chirurgischen Klinik.

V. Beobachtungen und Experimente über die Grundlagen der Asepsis. Von Dr. G. Gottstein, Assistenzarzt der Klinik 129

Aus der Genueser chirurgischen Klinik.

VI. Asepsis und Antisepsis in der Chirurgie. Von Prof. Dr. G. F. Novaro 162

Aus der Rostocker chirurgischen Klinik.

VII. Ueber die Keimzerstreuung des Echinococcus im Peritoneum. Klinische und experimentelle Untersuchungen. Von Dr. Hans Riemann 187

21302

Seite

Aus der Rostocker chirurgischen Klinik.

VIII. Ueber neue Operationsmethoden des Echinococcus. Von Prof. Dr. Garrè 227

Aus dem Städtischen Krankenhause zu Altona.

IX. Erfahrungen über Pleura- und Lungenchirurgie. Von Dr. H. Gross, I. Assistenzarzt 237

Aus der Strassburger chirurgischen Klinik.

X. Die klinische Bedeutung der Endotheliome der Gesichtshaut. Von Dr. V. Hinsberg, Assistent der Klinik 275

Nachtrag. Von Dr. G. Gottstein 284

Erklärung. Von Dr. C. Beck 284

Erwiderung. Von V. v. Hacker 285

ZWEITES HEFT

ausgegeben im Juli 1899.

Aus dem Städtischen Krankenhause zu Altona.

XI. Erfahrungen über Pleura- und Lungenchirurgie. Von Dr. Heinrich Gross (Schluss) 287

Aus der Heidelberger chirurgischen Klinik.

XII. Ueber die Desinfektion inficierter Wunden. Von Dr. Carl v. Eicken. (Hierzu Tafel VI. VII) 353

Aus der Prager chirurgischen Klinik.

XIII. Ueber Ileus bei Hysterie. Von Dr. Hermann Schloffer, Assistenten der Klinik. (Mit 1 Abbildung) 392

Aus der Breslauer chirurgischen Klinik.

XIV. Zur operativen Behandlung der Aneurysmen. Von Dr. H. Hoffmann 418

Aus der Tübinger chirurgischen Klinik.

XV. Ueber Späteiterung nach Schussverletzungen. Von Dr. H. Graetzer 435

Aus der Tübinger chirurgischen Klinik.

XVI. Die Osteomyelitis tuberculosa des Schaftes langer Röhrenknochen. Von Dr. H. Küttner, Privatdocent und Assistenzarzt. (Mit 2 Abbildungen und Tafel VIII) 449

Seite

Aus dem Städtischen Krankenhause zu Altona.

XVII. Die operative Behandlung der schweren Occipitalneuralgieen. Von Prof. Dr. F. Krause. (Hierzu Tafel IX. X und 17 Abbildungen im Text) 469

Aus der Rostocker chirurgischen Klinik.

XVIII. Zur Tetanusbehandlung mit Antitoxin. Von Dr. Haberling, Oberarzt im Inf. Reg. Graf Bose, kommandiert zur Klinik . . 494

Aus dem Diakonissenhause zu Stuttgart.

XIX. Ueber Darmlipome. Von Dr. Th. Hiller, Assistenzarzt . . . 509

Aus der Heidelberger chirurgischen Klinik.

XX. Ueber einen Fall von sogenannter Sarcomatosis cutis. Von Dr. Hermann Kaposi, Volontärarzt der Klinik. (Mit 1 Abbildung) 526

DRITTES HEFT

ausgegeben im August 1899.

Aus der Heidelberger chirurgischen Klinik.

XXI. Ueber die Kropfoperationen an der Heidelberger Klinik in den Jahren 1888—1898. Von Dr. Arnold Schiller. (Mit 1 Abbildung) 535

Aus der Breslauer chirurgischen Klinik.

XXII. Klinische und experimentelle Beiträge zur Lehre von der Transplantation ungestielter Hautlappen. Von Dr. A. Henle, Privatdocent und Oberarzt der Klinik und Dr. H. Wagner, Assistenzarzt der Klinik. II. Experimenteller Teil. Von Dr. A. Henle. (Hierzu Tafel XI—XIII.) (Schluss) 615

Aus der Innsbrucker chirurgischen Klinik.

XXIII. Ueber die Zerreissungen im Streckapparat des Kniegelenks. Von Dr. Georg Lotheissen, Privatdocent und Assistent der Klinik. (Mit 5 Abbildungen) 673

Aus der Leipziger chirurgischen Klinik.

XXIV. Ueber Verletzungen des N. radialis bei Humerusfrakturen und ihre operative Behandlung. Von Dr. G. Riethus. (Mit 7 Abbildungen und Tafel XIV—XV) 703

Aus der Prager chirurgischen Klinik.

XXV. Ueber die osteoplastischen intercondylären Oberschenkelamputationen nach Ssabanejeff und Abrashonow. Von Dr. Heinrich Hilgenreiner, Assistent der Klinik. (Mit 7 Abbildungen) . . 761

Seite

Aus dem Städtischen Krankenhause in Altona.

XXVI. Der erworbene Hochstand der Scapula. Von Dr. Heinrich Gross, früherem I. Assistenzarzt. (Mit 2 Abbildungen) 810

Aus der Tübinger chirurgischen Klinik.

XXVII. Doppelseitiger Hochstand der Schulterblätter. Von Dr. B. Honsell, Assistenzarzt. (Mit 1 Abbildung) 815

Aus der Tübinger chirurgischen Klinik.

XXVIII. Zur Technik ausgedehnter Lymphomexstirpationen am Halse. Von Dr. H. Küttner, Privatdocent und Assistenzarzt der Klinik. (Mit 2 Abbildungen) 822

SUPPLEMENT-HEFT.

Jahresbericht der Heidelberger chirurgischen Klinik für das Jahr 1897.

Herausgegeben von Dr. G. Marwedel, Privatdocent und Assistenzarzt der Klinik. Mit einem Vorwort von Prof. Dr. V. Czerny, Direktor der chirurg. Klinik zu Heidelberg . . . . . 1—245

AUS DER

BRESLAUER CHIRURGISCHEN KLINIK

DES PROF. DR. MIKULICZ.

I.

Klinische und experimentelle Beiträge zur Lehre von der Transplantation ungestielter Hautlappen.

Von

Dr. **A. Henle** und Dr. **H. Wagner,**
Privatdocent und Oberarzt der Klinik. Assistenzarzt der Klinik.

I. Klinischer Teil.

Von

Dr. **H. Wagner.**

(Mit 5 Abbildungen.)

Im Jahre 1886 gab Thiersch*) auf dem Chirurgenkongress sein Verfahren der Hauttransplantation an, welches sich als eine der segensreichsten Neuerungen in die operative Technik einbürgerte.

Damit schien zunächst die Frage des Ersatzes von grösseren Hautdefekten, die man nicht einfach der Vernarbung überlassen konnte, oder bei denen eine Vernarbung spontan nicht eingetreten wäre, dauernd gelöst zu sein; und in der That reicht die Thiersch'sche Transplantation in der Mehrzahl der Fälle vollständig aus. Es giebt aber doch einzelne Fälle, in denen diese Methode im Stich lässt, und zwar sind es diejenigen, in denen die neu verpflanzte Haut

*) Das alphabetische Litteraturverzeichnis befindet sich am Schluss der Arbeit.

stärkeren mechanischen Insulten ausgesetzt ist, sei es, dass sie andauernden und stärkeren Druck auszuhalten hat, oder dass grössere Anforderungen an ihre Elasticität gestellt werden, wie dies z. B. in der Nähe von Gelenken der Fall ist. In derartigen Fällen muss man deshalb auf die zum Teil älteren Methoden zurückgreifen, die den Defekt durch gestielte Hautlappen zu ersetzen suchen und damit eine in jeder Richtung normal funktionierende Bedeckung erzielen. Für sehr grosse Defekte wurden nach dem Verfahren von Maas und W. Wagner gestielte Lappen von entfernten Körpergegenden, — z. B. für die obere Extremität aus der Brusthaut, für die untere Extremität aus der Haut der anderen — gebildet.

In der Mikulicz'schen Klinik wurde diese Methode auch mehrfach mit gutem Erfolg angewandt. So ersetzten wir bei einem Patienten, der durch eine Maschinenverletzung die Haut um die Ellenbeuge im ganzen Umfange in einer Breite von ca. 10—12 cm verloren hatte, diesen Defekt durch einen doppelt gestielten Lappen aus der Brusthaut. Der Effekt war ein ausgezeichneter, Pat. konnte sein Ellenbogengelenk wieder in voller Exkursion gebrauchen; in einem anderen Fall bedeckten wir ein Ulcus cruris mit einem gestielten Lappen aus dem anderen Unterschenkel. Aber auch diese Methode hat ihre grossen Nachteile. Die Behandlungszeit ist eine sehr lange; zudem ist es für den Patienten geradezu eine Qual, seine Extremität viele Tage, ja selbst Wochen lang, oft in den unangenehmsten Stellungen fixiert halten zu müssen[1]). Nebenbei bemerkt, stösst die Wundbehandlung auch oft auf grosse Schwierigkeiten, da man wegen der fixierenden Verbände nur recht schlecht an die Wunden herankommen kann und auch der zwischen den einander berührenden Hautflächen angesammelte Schweiss die Haut bald maceriert.

Obgleich wohl jeder Chirurg gleich uns die Erfahrung gemacht hat, dass die Thiersch'sche Transplantationsmethode nicht in allen Fällen ausreicht, obgleich die Schwierigkeiten des Verfahrens nach Maas-Wagner nur zu bekannt sind, scheint sich doch nicht — wenigstens nach den Publikationen zu schliessen — eine alte Methode einzubürgern, die recht geeignet ist, für die früher angeführten schwierigen Verhältnisse vikariierend einzutreten. Diese Methode — die Ueberpflanzung von ungestielten Hautlappen —

1) Der eben angeführte Patient mit dem Ulcus cruris bat, ihm lieber beide Beine zu amputieren, als ihn zu zwingen, noch länger in der Stellung die Beine halten zu müssen.

scheint das Schicksal zu haben, immer wieder entdeckt und immer wieder vergessen zu werden. Die ersten Hautpflanzungen dieser Art sind uns unter dem Namen „der älteren indischen Methode der Rhinoplastik" bekannt geworden. 1817[1]) finden wir in der Gazette de Santé die erste Nachricht, dass die Inder seit geraumer Zeit Nasenplastiken ausführten, indem sie ungestielte Hautlappen, meist aus der Gesässhaut, entnahmen. Nach den Berichten sollen sie ziemlich glücklich in ihren Operationen gewesen sein. Verschiedentlich wurde von Chirurgen unseres Kontinents nachgeprüft, anscheinend aber mit weniger günstigem Erfolg.

1871 machte Jacenko zuerst wieder darauf aufmerksam, dass ungestielte Hautlappen eine sehr resistente Bedeckung grosser Hautdefekte abgäben. Als Bedingung für eine prompte Einheilung bezeichnet er die Entfernung des subkutanen Fettgewebes. Wir finden aber keine einzige Publikation, aus der zu ersehen wäre, dass andere Chirurgen diese Methode angewandt hätten; sie kam in Vergessenheit. So konnte denn 1876 J. Wolfe eine „new Methode of performing plastic operation" veröffentlichen, die genau der entsprach, welche Jacenko 5 Jahre vorher empfohlen hatte. Wenngleich einige Veröffentlichungen über den Erfolg dieser Methode bestehen, so ist deren Zahl auch nicht besonders gross; erwähnen möchte ich nur die Arbeiten von Zehender und besonders die von Esmarch und Hahn, die sich mit der Transplantation „nach Wolfe" beschäftigten. Wiewohl alle diese Arbeiten die „Methode Wolfe" sehr rühmen, kam sie dennoch wieder in Vergessenheit; nur hier und da findet man noch einige kurze Notizen darüber. Oft scheint das Verfahren nicht mehr angewandt zu sein. Antonio Ceci in Genua operierte an 6 Kranken nach der Angabe von Wolfe mit mehr oder weniger Erfolg.

1893 machte F. Krause auf dem deutschen Chirurgenkongress von Neuem auf die Transplantation grosser ungestielter Hautlappen aufmerksam und berichtete über ausgezeichnete Resultate dieser Operationsmethode, die von diesem Augenblick an ihren Namen änderte und nun „Transplantation nach Krause" genannt wurde. Die wirklich guten Resultate, die Krause mit seiner Methode erreicht hat, scheinen aber auch nur wenige Operateure bewogen zu haben, Krause's Vorschläge anzunehmen. Ueber Erfolge liegen ausser den Krause'schen Mitteilungen nur noch Be-

1) Nach Zeis. Die Litteratur und Geschichte der plastischen Chirurgie pag. 213.

richte selbst und aus der Breslauer chirurgischen Universitätsklinik von Herrn Geheimrat Mikulicz selbst, Niché, Braem und Henle vor. In neuester Zeit ist noch aus der Marburger Klinik eine Arbeit von Enderlen erschienen, die indessen keinen besonders warmen Ton für die Krause'sche Transplantation anschlägt; Enderlen berichtet nur über experimentelle Studien und giebt keine klinischen Erfahrungen.

Da die Publikationen von Mikulicz, Niché, Braem und Henle die in Rede stehende Methode nur kurz erwähnen[1]), und da wir ausserdem inzwischen neuere Erfahrungen gesammelt haben, so erscheint es gerechtfertigt, an dieser Stelle die Erfolge, namentlich über die dauernden Resultate, die wir mit der Transplantation von ungestielten Hautlappen erzielt haben, nunmehr ausführlicher zu berichten.

Im Ganzen sind in unserer Klinik 51 Transplantationen von ungestielten Hautlappen an 44 Patienten vorgenommen worden, es handelte sich bei 22 Patienten um chronische Fussgeschwüre, wobei 25mal operiert wurde. 4 Patienten hatten Defekte der Haut, die unmittelbar durch ein Trauma gesetzt wurden. 6mal wurden Defekte gedeckt, die nach Exstirpation von Tumoren zurückgeblieben waren. Bei 9 Patienten mussten 13 Operationen vorgenommen werden, um Narben durch normale Haut zu ersetzen. Endlich wurde noch 3mal operiert, um Haare an Stellen zu verpflanzen, wo sie verloren gegangen waren.

Bezüglich der Technik der Operation haben wir uns genau nach den Vorschriften von Krause gerichtet. Eine peinlich ausgeführte Asepsis erscheint auch uns die Vorbedingung für den Erfolg der Operation zu sein; sämtliche Antiseptica müssen vom Operationsfeld fern gehalten werden. Die Hände des Operateur, der Assistenten, sowie der Haut des Operationsgebietes werden in gleicher Weise vorbereitet: Heisses Wasser, Seife und Alkohol dient uns wesentlich zur Desinfektion; danach kam in früherer Zeit noch eine Reinigung mit 1‰ Sublimat, später mit 1% Lysol hinzu. Das Desinficiens wurde aber jedesmal nachträglich mit steriler Kochsalzlösung von der Haut des Patienten und den Händen der Aerzte sorg-

1) Bei Herrn Geheimrat Mikulicz handelte es sich nur um eine kurze Mitteilung bei Gelegenheit des IV. deutschen Dermatologen-Kongresses, Niché erwähnt die Transplantationen nur nebenbei bei Besprechung eines anderen Themas, und Braem stellte drei nach Krause operierte und geheilte Patienten in der med. Sektion der vaterländischen Gesellschaft für schlesische Kultur kurz vor; ebendort stellte Henle seinen Patienten vor.

fältig abgespült, ausserdem verwenden wir hier, wie bei jeder aseptischen Operation, auch jetzt noch Zwirnhandschuhe. In letzter Zeit haben wir ausser Wasser, Seife und Alkohol keinerlei Desinfektionsmittel angewandt.

Was die mit Haut zu bedeckende Fläche anlangt, so muss vor allen Dingen für die Anheilung eine frische mit reichlichen Gefässen versehene Wunde verlangt werden, deren Blutung aber vorher peinlichst gestillt werden muss. Frische Weichteilwunden werden meistens diesen Bedingungen entsprechen; bei älteren granulierenden Wunden genügt meist das Abtragen der Granulationen mit dem scharfen Löffel, um sie zur Transplantation geeignet zu machen.

Die meisten Schwierigkeiten in dieser Beziehung haben uns die alten Fussgeschwüre gemacht, mit ihren tiefgreifenden fast gefässlosen Narben, vor allen, wenn diese, wie so oft, fest mit dem Knochen verwachsen waren. Die Verhältnisse sind dabei um so ungünstiger, als die wenigen angeschnittenen starrwandigen Venen hartnäckig bluten, während aus dem übrigen Grund auf weite Strecken kein Blutstropfen austritt. Aehnliche Schwierigkeiten begegneten wir bei der Transplantation auf Sehnenscheiden, so auf Hand- und Fussrücken; auch hier werden die Bedingungen in Bezug auf Blutversorgung nur schwer genügend erfüllt. In diesen Fällen sahen wir deshalb von einer primären Transplantation ab. Wir excidierten den Geschwulstgrund samt seinen Rändern und überliessen die Wunden erst der Granulationsbildung. Tritt diese erst einmal zufriedenstellend ein, so haben wir die Gewissheit, dass sich auf dem Untergrund ein reichliches Gefässnetz ausgebildet hat; es genügt dann die Granulationen mit dem scharfen Löffel abzukratzen. Auch bezüglich der Blutstillung sind wir genau Krause gefolgt; jede Blutung wurde entweder durch einen provisorischen Kompressivverband oder durch manuelle Kompression zu stillen gesucht, jedenfalls wurden aus naheliegenden Gründen Unterbindungen vermieden.

Während die Kompression ausgeübt wurde, schritt man zur Entnahme des Lappens. Die Entnahmestelle ist meist die Vorderfläche des Oberschenkels des Patienten.

Die Vorderfläche des Oberschenkels gestattet meist Hautlappen von ziemlich grossen Dimensionen zu entnehmen; man kann fast in der ganzen Länge aus dem Oberschenkel einen 3—4 fingerbreiten Streifen Haut herauschneiden, ohne an dieser Stelle einen störenden Defekt zurückzulassen, vorausgesetzt, dass die

Längswunde sofort primär vereinigt wird. Dies hat uns aber nie die geringsten Schwierigkeiten gemacht; es ist uns so gelungen, an beiden Enden zugespitzte Hautlappen von ca. 45 cm Länge, 7—8 cm Breite zu gewinnen. Die Hautstreifen wurden dann meist in kürzere Stücke zerlegt, deren Form und Grösse so berechnet wurde, dass sie, neben einander gelegt, den Defekt deckten. Bei der Grössenbestimmung des zu entnehmenden Hautstückes muss man stets auf die nachträgliche Schrumpfung Rücksicht nehmen, die ca. $^1/_8$ in sämtlichen Durchmessern beträgt.

Krause präpariert gleich bei der Entnahme den Lappen sorgfältig vom subkutanen Fett ab. In dieser Beziehung weichen wir von ihm ab. Wir nehmen den Lappen mit dem subkutanen Fett heraus, und entfernen letzteres erst später vom Lappen, indem wir ihn über den Zeigefinger der linken Hand spannen und mit der Cooper'schen Scheere das Fett abschneiden. Ursprünglich folgten wir der Vorschrift Krause's, doch kommen wir jetzt bei grösserer Schonung des Lappens schneller vorwärts, zudem haben wir die Erfahrung gemacht, dass man das subkutane Fett doch später noch aus der Oberschenkelwunde entfernen muss, wenn man eine Vereinigung der Hautwunde erreichen will. Wo man behaarte Haut transplantieren und die Haare erhalten will, muss man beim Abpräparieren des subkutanen Fettes sorgfältig darauf achten, dass die bis in die Subcutis reichenden Haarwirbel nicht geschädigt werden; eventuell muss ein Teil des Fettgewebes mit transplantiert werden.

Der Lappen wird, falls es nötig ist, in mehrere Teile zerlegt und auf der Wundfläche ausgebreitet, indem man sorgfältig darauf achtet, dass er in allen seinen Teilen der Unterfläche gut anliegt. Auf eine Fixation mit Nähten verzichten wir in der Regel, nur im Gesicht haben wir einige Male einige wenige Nähte angelegt.

Früher bedeckten wir die transplantierte Stelle mit Borsalbeläppchen, um ein Anheften der Verbandstoffe zu vermeiden; es geschah dies zu einer Zeit, wo schon am 4. oder 5. Tage der erste Verbandwechsel vorgenommen wurde. Zu dieser Zeit kann allerdings ein Ankleben des Verbandes den Effekt der Transplantation gefährden; jetzt, wo wir erst am 9. bis 10. Tage den ersten Verbandwechsel vornehmen, ist eine derartige Vorsicht nicht geboten. Gewöhnlich werden mehrere sterile Tücher auf die Transplantationsstelle gedeckt, die mit Heftpflasterstreifen fixiert werden, so dass eine Verschiebung der transplantierten Hautstücke nicht möglich ist; auf diesen Verband kommt dann ein zweiter grösserer, der mit

mässiger Kompression angelegt ist[1]). Die Haut an der Entnahmestelle wird durch fortlaufende Seidennaht geschlossen, eventuell werden einige Silbernähte zur Entspannung angelegt, ist die Spannung sehr gross, so verwenden wir einige Plattennähte.

Der erste Verbandwechsel wurde früher, wie schon erwähnt, nach 4—5 Tagen vorgenommen, jetzt stören wir, wie bei jeder anderen Wunde, deren prima intentio gesichert erscheint, den Wundverlauf, wenn irgend möglich, nicht und warten mit dem ersten Verband bis zum 9. oder 10. Tag.

Betrachten wir nach 5 Tagen die transplantierten Lappen, so erscheinen sie entweder dunkelblaurot, oder blassrosa, in seltenen Fällen gelblich weiss, wachsartig. Die Oberfläche zeigt nicht selten gelb durchschimmernde Blasen, die mit seröser Flüssigkeit gefüllt sind. mitunter liegt auf dem Lappen eine grauschmutzig aussehende Epidermisschichte, der Rest einer spontan perforierten Blase, die sich in langen Fetzen abziehen lässt, unter ihr erscheint dann meist schon die neue Epidermisschicht.

Die dunkelblaurote Farbe der transplantierten Haut hat schon manchen Operateur in Schrecken gesetzt, ist aber offenbar nur ein Zeichen starker blutiger Durchtränkung des Lappens. Die so gefärbten Teile heilen aber in der Regel ebenso wie die rosagefärbten an. Die weiss gelblich gefärbten Partien dagegen werden später meist schwarz, sie demarkieren sich und bedürfen zur Heilung oft ziemlich langer Zeit, indem sich eine oberflächliche nekrotische Schichte der Cutis allmählich abstösst.

Heilen die transplantierten Hautlappen glatt an, so finden wir sie später gegen die Umgebung gewöhnlich durch eine feine Narbe abgesetzt. Auch die Vereinigung mehrerer Lappen untereinander besteht meist aus feinen linearen Narben, falls der Defekt durch mehrere Hautstücke gedeckt ist. Diese Narben sind, ebenso wie die in der Peripherie des Defektes gelegenen, oft schon am 5. Tage mit Epithel bedeckt; sie gleichen im günstigsten Falle denen, die wir bei einer prima intentione geheilten Hautwunde zu sehen gewöhnt sind. Mit der Zeit werden sie undeutlicher, sind aber bei genauerem Zusehen auch nach Jahren noch bemerkbar. In einem einzigen Fall (Tumoren Nr. 6)[2]) nur blieb eine den Lappen begrenzende entstellende

1) Betraf die Transplantation eine Extremität, so wurde durch einen passenden Schienenverband das Glied absolut ruhig gestellt.

2) Die neben der Diagnose beigefügten Zahlen beziehen sich auf die am Schluss beigefügten Krankengeschichten.

Narbe zurück; es handelte sich um die Deckung eines Defektes im Gesicht; der Lappen hatte sich sekundär unter dem Verbande noch stark retrahiert. So fand sich denn nach 10 Tagen cirkulär um den sonst gut angeheilten Lappen eine circa 1—2 mm breite Narbe.

Die angeheilten Hautstücke können schon nach 5 Tagen dem palpierenden Finger eine durchaus normale Resistenz und Oberfläche darbieten, die dann auch bestehen bleiben kann. Bisweilen aber erscheinen die Lappen in der ersten Zeit dicker als die Umgebung, sie sehen wie ödematös aus und fühlen sich dann starrer als normal an. Dies verliert sich aber allmählich, so dass sie sich nach 4—6 Wochen in nichts von guter normaler Haut unterscheiden. Die transplantierten Partien sind dann weich elastisch, auf der Unterfläche gut verschieblich und, wie normale Haut, in Falten leicht abhebbar. Es finden sich auch in ihnen alle Bestandteile der normalen Haut, d. h. Talgdrüsen, ja sogar Comedonen, Haare etc.; mitunter zeigen die Haare Veränderungen; so sehen sie oft verkümmert aus, oft sind sie auch ihrer Zahl nach verringert, mitunter aber sind transplantierte Haarpartien von normaler behaarter Haut kaum zu unterscheiden; in einem Fall (Ersatz von Haaren Nr. 3) ist die Transplantation von Haut und Haaren in überraschender Weise geglückt.

Interessant ist das Verhalten der Nerven; in der ersten Zeit ist natürlich die Sensibilität im Bezirk der Transplantation völlig aufgehoben, allmählich, d. h. nach 6—8 Wochen fangen dann einige Randpartien an, sensibel zu werden, während in der Mitte noch völlige Anästhesie besteht. Es scheint demnach, als wenn die Nerven von der Umgebung hineinwüchsen, nicht aber von der Unterlage aus. Die anästhetische Zone wird dann vom Rande her eingeschränkt.

Trotzdem der gut angeheilte Hautlappen so völlig der normalen Haut gleicht, ist doch leider der kosmetische Effekt, auf den es z. B. bei Plastiken ankommt, nicht immer ein idealer zu nennen. Die nach Krause transplantierte Haut sieht ja besser aus, als es nach Thiersch zu erreichen ist, sie macht aber doch einen fremden Eindruck. Die Haut ist eben, ausser an korrespondierenden Stellen, in den verschiedenen Körperregionen ihrem Ansehen nach verschieden, und da man selten in der Lage ist, von der symmetrischen Hautstelle den Lappen zu entnehmen, so kommt dafür gewöhnlich ein kosmetisch nicht ganz befriedigendes Resultat heraus.

So glücklich wie Krause sind wir, trotzdem wir nun schon einige Jahre nach dieser Methode transplantieren, nicht gewesen, dass wir keine Misserfolge mehr aufzuweisen hätten. Diese bestehen einer-

seits im völligen Misslingen der Transplantation, — in diesem Falle finden wir den Lappen ganz abgehoben und unter diesem meist eine granulierende, stark secernierende Wundoberfläche, — andererseits kann der Misserfolg nur ein teilweiser sein. Im letzteren Fall handelt es sich um lokalisierte Nekrosen im Bereich des transplantierten Hautstückes.

Diese Nekrosen können sich z. T. auf die ganze Dicke des Lappens beziehen, z. T. können sie nur die obersten Schichten der Transplantation ergriffen haben. Der letztere Fall ist insofern günstig, als die Epithelisation dann meist ohne jeden weiteren Eingriff erfolgt, wahrscheinlich von den in der Tiefe gebliebenen Epithelresten der Drüsenorgane aus, ein Umstand, auf den schon Thiersch seiner Zeit aufmerksam machte. Im ersteren Fall schliessen sich die Defekte oft spontan von dem Epithel der Umgebung oder des Lappen selbst aus, d. h. wenn sie nicht zu gross sind, oft sehen wir uns genötigt, den Heilungsprozess durch spätere Wiederholung der Krause'schen Transplantation oder durch Thiersch'sche Transplantation zu beschleunigen.

Fragen wir uns nun, woher diese Misserfolge sich herleiten lassen, so finden wir ausser der schlechten Lage des Lappens oder einer Nachblutung besonders zwei Gründe dafür. Einmal kann eine ungeeignete Vaskularisation der Wundfläche die Ursache sein, in anderen Fällen dagegen müssen wir einer Infektion die Schuld geben. Die Lappen nach Krause stellen sicherlich in Bezug auf die Ernährung grössere Ansprüche an den Untergrund, als die Thiersch'schen, welche bekanntlich auch oft auf dem ungünstigsten Untergrund anwachsen. Infolge dessen werden z. B. fast alle Ulcera cruris für Krause'sche Lappen eine schlechtere Anheilungsprognose geben, als für die Thiersch'schen. Die zweite Ursache für das Misslingen der Transplantation ist eine Infektion, und zwar wegen der sich daran anschliessenden stärkeren Sekretion der Wunde. In dieser Beziehung giebt es namentlich bei alten Unterschenkelgeschwüren keinen schlimmeren Feind der Transplantation, als den Pyocyaneus. Solange dieser sich in einer Wunde befindet, ist es wohl unmöglich, eine Transplantation auszuführen, eine Thatsache, auf die schon Schimmelbusch aufmerksam gemacht hat. Der ausserordentlich reichliche dicke Eiter hebt die transplantierte Haut einfach von der Unterlage ab. Dass es gerade bei langjährigen Fussgeschwüren trotz sorgfältigster Vorbereitung (siehe später) nicht immer gelingt, die umgebende Haut steril zu machen, ist leicht verständlich.

Wenden wir uns nun zu den Resultaten, die wir an der Mikulicz'schen Klinik mit der Methode Krause erzielt haben.

Operationen	Resultate völlig angeheilt	zum Teil angeheilt	nicht angeheilt
Ulcera cruris 22 Pat., 25 Op.	11	6	8
Trauma 4 Pat., 4 Op.	2	0	2
Narben 9 Pat., 13 Op.	10	1	2
Tumoren 6 Pat., 6 Op.	4	1	1
Haarersatz 3 Pat., 3 Op.	3	0	0
44 Pat., 51 Op.	30	8	13

Es wurde also im Ganzen 51mal bei 44 Patienten transplantiert. Unter diesen 51 Operationen erzielten wir 30mal völlige Heilungen = 58,9%, 8mal teilweise Heilungen = 15,4% und 13mal Misserfolge = 25,4%.

In Bezug auf die einzelnen Gruppen unserer Fälle seien mir folgende Bemerkungen gestattet.

Transplantation bei Unterschenkelgeschwüren.

An 22 Patienten wurden wegen dieses Leidens 25 Transplantationen vorgenommen; meist handelte es sich um chronische Fälle. Die längste Dauer des Leidens betrug 36 Jahre; weniger als 2 Jahre bestanden die Geschwüre nur in 4 Fällen, darunter eines nur zwei Monate.

Bei den meisten Patienten waren schon die verschiedensten Heilverfahren vergeblich versucht worden. Die Grösse der Ulcera schwankte auch bedeutend, die kleinsten waren 5 Markstück-gross; grössere von 10 : 8 cm Durchmesser waren die Regel, in einigen Fällen hatten sie noch bedeutenderen Umfang. Kombiniert waren die Geschwüre zum Teil mit Varicen.

In den meisten Fällen lagen schwere Veränderungen der ganzen umgebenden Haut vor, Folgeerscheinungen von alten Dermatitiden, die oft zu einer knorpelharten Induration der Haut geführt hatten, so dass die Ernährungsbedingungen der Haut die denkbar schlechtesten waren. Ebenso gestaltete sich auch der Untergrund der Ulcera, der meist aus derbem sehr gefässarmen Bindegewebe bestand, das zum Teil bis auf den Knochen reichte. Oft war auch der Knochen infolge periostaler Prozesse stark aufgetrieben, so dass man die sklerosierten Teile wegzumeisseln genötigt war. Da die Unterschenkelgeschwüre in dem geschilderten Zustande zur Transplantation absolut ungeeignet waren, mussten sie in jedem Falle zuerst einer vorbereitenden Behandlung unterzogen werden. Meistenteils fingen wir damit an, die Geschwüre und die umgebende Haut durch Bäder und

Verbände (gewöhnlich essigsaure Thonerde) zu reinigen; die Patienten lagen während dieser vorbereitenden Kur im Bett. Dann kamen eventuell Salbenverbände (Argent. nitr.); erst wenn wir einigermassen reine Granulationen vor uns hatten, operierten wir.

In einigen Fällen konnten wir nach einfacher Abkratzung der Granulationen transplantieren, da wir einen guten Untergrund fanden. War letzteres nicht der Fall, so excidierten wir den Ulcus und transplantierten auf diese frische Wundfläche. Mitunter kam es aber vor, dass wir trotz ausgiebiger Excision noch keine gut vascularisierten Gewebe trafen, oder auf sklerosierten Knochen stiessen. Unter diesen Umständen überliessen wir die so gesetzte Wunde der Granulationsbildung, und erst wenn diese erfolgt war, wurde in der oben beschriebenen Weise operiert.

Von den so behandelten und operierten 25 Fällen hatten wir in 11 = 44% völlige Heilung, in 6 Fällen = 25% waren die Lappen nur zum Teil angeheilt, 8mal = 33,3% war ein völliger Misserfolg zu verzeichnen. 2 Patienten liessen sich noch auf einen weiteren Eingriff ein, die Defekte wurden noch einmal nach Krause operiert oder nach Thiersch gedeckt.

Was die Dauerheilungen betrifft, so trat, wie schon oben erwähnt, in 4 Fällen ein Recidiv auf; dasselbe begann in allen Fällen an der Grenze zwischen transplantierter und normaler Haut, und zerstörte bei seinem Grösserwerden die Transplantation teilweise oder ganz. 7 Patienten wurden dauernd geheilt; Fig. 1 stellt einen dieser Fälle dar. Die längste Beobachtungsdauer beträgt $4^1/_2$ Jahr.

Fig. 1.

Ulcus cruris dextr. (s. u. Krankengeschichten I Nr. 18). 3 Mon. nach Unterbindung der Vena saphena u. Transplantation nach Krause. Entnahmestelle r. Oberschenkel.

Ein Patient starb bald nach der Entlassung an einem inneren Leiden, bei 4 Patienten war die Nachforschung vergeblich.

Die Resultate, die wir bei Unterschenkelgeschwüren mit der Krause'schen Transplantation gehabt haben, sind also nicht sehr befriedigend; wir sehen bei den zunächst gelungenen Fällen eine recht erhebliche Anzahl von Recidiven. Hier kommen offenbar dieselben Ursachen in Betracht, die dem Ulcus ursprünglich zu Grunde liegen und die, falls sie weiter bestehen, natürlich auch die neue Haut wieder gefährden müssen. Bisweilen sind wir in der Lage, dieses ätiologische Moment zu beherrschen, wenn dasselbe nämlich in den vorhandenen Varicen gegeben ist. Ob wir diese besser durch Exstirpation oder durch die Unterbindung der Vena saphena nach Trendelenburg beseitigen, soll hier nicht erörtert werden. Wo aber die Trendelenburg'sche Methode wirklich zum Ziel führt, können wir wahrscheinlich die Geschwüre auch durch die einfachere und sicherere Transplantation nach Thiersch dauernd zur Heilung bringen. Einen sehr guten Erfolg, der durch Kombination der Trendelenburg'schen Venenunterbindung und Transplantation mit der Thiersch'schen Transplantation erzielt worden ist, kann ich übrigens aus dem vorliegenden Beobachtungsmaterial aufweisen. Es ist Fall 15 (Ulcera cruris), der Patient war bei uns Krankenwärter; es wurde zunächst die Transplantation nach Krause vorgenommen, welche aber missglückte; dann gingen wir in der oben angegebenen Weise vor. Es sind jetzt 2 Jahre seit der Heilung her, ohne dass ein Recidiv aufgetreten ist; die transplantierte Haut zeigt ein geradezu ideales Aussehen, sie ist bei fast normaler Hautfarbe auf der Unterlage leicht verschieblich, sogar in Falten abhebbar. Von einem ähnlich guten Erfolg berichtet Helferich in der Dtsch. medic. Wochenschr. 1894, in diesem Fall scheint aber die Varicenbildung nicht so bedeutend gewesen zu sein, als in dem unserigen; jedenfalls brachte die Behandlung der Varicen in Kombination mit der Thiersch'schen Transplantation das ausgedehnte Ulcus cruris zur definitiven Heilung ohne Recidiv. —

Transplantation bei Defekten nach Trauma.

In den 4 Fällen, in denen ein Trauma eine Transplantation erforderte, handelt es sich um maschinelle Amputationen im Bereich der Extremitäten, also um Fälle, in denen man, um die nötige Haut zur Bedeckung zu gewinnen, vor der Wahl stand, entweder weiter oben zu amputieren, oder zu transplantieren.

Man wird letzteres immer vorziehen, wo durch die Amputation wichtige Teile des betreffenden Gliedes geopfert werden müssten, also wohl immer, wenn es sich um Hand und Finger handelt, wo oft jeder Centimeter für die spätere Funktion von grosser Wichtigkeit ist. Gerade für diese Fälle aber bedürfen wir meist einer sehr resistenten Haut: sie muss den Insulten der Arbeit die nötige Festigkeit geben, den Bewegungen der ihr benachbarten Gelenken die nötige Elasticität entgegenbringen. Für diese Fälle ist das Thiersch'sche Verfahren nicht geeignet, da es eine dünne Bedeckung liefert, die höchstens nach langer Zeit die nötige Widerstandsfähigkeit allmählich bekommt.

Es kommen also nur die Methoden von Krause oder Wagner in Betracht. Wir haben in solchen Fällen beide Methoden öfter benutzt, die Krause'sche, wie gesagt, 4mal.

In zwei dieser Fälle erzielten wir völlige Heilung. Fig. 2 und 3

Fig. 2. Fig. 3.

Amputatio digit. manus sin. (s. u. Krankengeschichten II Nr. 1).

Fig. 2: Befund 2 Monate nach der Verletzung. Der Stumpf bildet eine schmutzig belegte Wundfläche.

Fig. 3: Befund bei der Entlassung. Der Lappen, vom linken Oberschenkel stammend, in toto angeheilt.

stellt den Zustand des Pat. in einem dieser Fälle vor und nach der Operation dar. In einem dritten wuchs ein Teil der Haut wohl an, das Resultat war aber doch nicht befriedigend. Es handelte sich um eine Amputation der Zehen. Patient war von einer Lokomotive überfahren worden. Die Metatarsalköpfchen lagen frei, und so deckte die Transplantation zum Teil direkt den Knochen. Die nekrotischen

Stellen, die sich — 3 an Zahl — beim ersten Verbandwechsel auf der transplantierten Haut zeigten, lagen direkt auf den Knochen. Um dem Patienten einen gebrauchsfähigen Stumpf zu geben, wurde nunmehr im Bereich des Metatarsalknochen amputiert.

Einen völligen Misserfolg gab noch ein Fall von Gangrän der Finger und eines Teiles der Mittelhand, die infolge einer schweren Quetschung eingetreten war. Es wurde die Demarkation und Bildung guter Granulationen abgewartet und danach die Transplantation auf die allerdings noch stark secernierende Wunde vorgenommen; beim ersten Verbandwechsel zeigte es sich, dass eine Pyoceaneusinfektion das Resultat vereitelt hatte. Eine später vorgenommene Wagner'sche Plastik gelang und rettete dem Patienten unter anderem den Daumenmetacarpus, durch dessen Opposition immerhin eine gewisse Möglichkeit des Greifens gegeben ist.

Transplantation nach Excision von Narben.

Hier sind nicht nur die Fälle eingerechnet, die narbige Hautveränderungen nach Traumen zeigten, sondern wir legen hier auch noch einen Fall von geheilter Noma und zwei Fälle von schwerer Dupuytren'schen Kontraktur hinzu, bei der die Haut sekundär in weiter Ausdehnung am Schrumpfungsprozess der Aponeurose teilnahm.

Um zunächst die letzten beiden Fälle zu besprechen, so wurden bei ihnen zunächst Partien der Haut mit der darunter liegenden narbig veränderten Fascia palmaris entfernt; es wurde so viel excidiert, bis es bequem gelang, die Finger vollständig zu strecken. Während es bei beiden Fällen an der einen Hand (cf. Krankengeschichten) gelang, die Hautwunde primär durch Silbernähte zu schliessen, war es an der andern Hand nicht möglich. So wurden beide Defekte mittels Krause'scher Lappen gedeckt. In beiden Fällen war das Resultat ein ausgezeichnetes, und die Patienten verliessen geheilt die Klinik; die überpflanzte Haut ersetzt ihnen völlig die normale.

Unter den 4 Fällen von Narbenbildung nach Verbrennung sind zwei den oben beschriebenen ähnlich.

Bei dem einen war nach einer Verbrennung der Hand die Kontraktur so bedeutend, dass der kleine Finger wie eine Kralle ganz in die Hohlhand eingezogen war. Der Erfolg der Transplantation ist ein sehr guter, der Finger kann wieder völlig gestreckt werden. Der zweite Fall ist besonders wegen der ausgedehnten Transplantation wichtig, es handelte sich um Verbrennungsnarbenkontrakturen im Bereich beider Hand- und der Metacarpophalangealgelenke.

Im Fall 7 hatten Brandnarben zu einer Beugekontraktur im Ellenbogengelenk geführt, die ebenfalls durch die Operation völlig beseitigt wurde.

Bei zwei anderen Patienten lag einmal ein Narbenkeloid im Gesicht vor; hier missglückte die Transplantation, der Defekt wurde dann nach Thiersch gedeckt. Ein anderes Mal handelte es sich um ein Narbenkeloid nach Verbrennung auf beiden Fussrücken. Während das Operationsresultat an dem einen Fuss ein gutes war, missglückte die Transplantation an dem anderen. Auf dieser letzteren Seite wurde zur Deckung des Defektes Haut von einem frisch amputierten Bein benutzt; von dem grossen den ganzen Fussrücken bedeckenden Lappen heilte aber nur ein 3 cm langer, $1^1/_2$ cm breiter Streifen an. Auch eine zweite Transplantation von der eigenen Haut des Patienten missglückte.

Schliesslich erreichten wir noch im Fall 4 einen Erfolg mit der Deckung eines Defektes nach Narbenexcision am Daumen.

Bei dem Fall von Noma musste, nachdem die Narben excidiert und eine Cheiloplastik gemacht war, ein Defekt in der Wange gedeckt werden. Dabei trat, wie oben erwähnt, das unangenehme Ereignis ein, dass der Lappen sekundär schrumpfte, so dass eine 1—2 mm breite Narbe den Lappen umsäumt.

Transplantation bei Defekten nach Exstirpation von Tumoren.

Von den hierher gehörenden 7 Fällen betreffen 4 die untere Extremität, und zwar handelte es sich einmal um ein sog. Pigmentsarkom der Fusssohle, einmal um den gleichen Prozess auf dem Fussrücken; ein 3. Mal lag ein Naevus pigmentosus in der Gegend der Achillessehne vor; im vierten Fall handelte es sich um keinen Tumor, sondern um Lupus. Der Umstand, dass die tuberkulöse Affektion ganz analog einer bösartigen Neubildung behandelt wurde, rechtfertigt wohl seine Einreihung an dieser Stelle.

Völlig misslang unter diesen 7 Fällen einer und zwar bei einem Carcinom des Gesichtes. Hier war zweifellos ein Fehler in der Asepsis die Schuld, da zugleich eine Infektion an der Entnahmestelle eintrat. Es ist dies das einzige Mal, dass keine Primaheilung an der Entnahmestelle eintrat. Offenbar waren hier die Infektionsträger von dem inficierten Gebiete des Gesichtes durch die Hände des Operateurs oder die Instrumente auf die Oberschenkelwunde übertragen worden. Von den übrigen Fällen, die befriedigende Resultate gaben, ist be-

sonders der erste bemerkenswert. Diesem Patienten musste ein ungefähr handtellergrosser Teil der Fusssohlenhaut ersetzt werden; das Resultat der Operation ist ein vorzügliches. Patient läuft als Geschäftsreisender viel, und die transplantierte Haut leistet ihm genau dieselben Dienste, wie die gesunde Haut des anderen Fusses.

Transplantation zum Ersatz von Haaren.

Bei den letzten drei Fällen von Transplantation nach Krause handelte es sich um den Ersatz von Haaren an Stellen, wo sie verloren gegangen waren. Alle drei Operationen haben das gewünschte Resultat ergeben. Bei dem ersten Patienten handelte es sich um gewöhnlichen Haarschwund, der zweite Patient war durch Verbrennung um einen Teil seines Haupthaares gekommen. Bei beiden wurden die Lappen einem behaarten Teil der Kopfhaut entnommen und an einer unbehaarten Stelle eingesetzt.

Fig. 4.

Alopecia traumatica (s. u. Krankengeschichten V Nr. 2).
1 Jahr post operationem. Der aus der Hinterhauptsgegend stammende Lappen ist glatt eingeheilt.

Sehr interessant war es in diesen beiden Fällen, den Anheilungsprozess zu verfolgen. Vorweg muss ich hier bemerken, dass man bei dieser Haartransplantation den Hautlappen genügend dick nehmen und selbst einen Teil des Fettgewebes mitnehmen muss, wenn die Haarwurzeln unverletzt in dem Lappen bleiben. Die betreffenden Lappen sahen nach wenigen Tagen geschwollen aus, die Epidermis stiess sich ab. Allmählich fingen dann die alten Haare an zu wachsen, doch fielen sie alle wieder aus, so dass die Operation zu missglücken schien; bald jedoch zeigte es sich, dass neue Haare wuchsen, die allerdings meist nicht so dicht wie die alten standen. Fig. 4 bildet einen dieser Fälle ab.

Besonders bemerkenswert ist aber der dritte Fall. Die Patientin hatte durch eine Verbrennung die mediane Hälfte der Augenbrauen rechterseits verloren. Dieser Defekt verunstaltete die junge sonst sehr hübsche Dame ausserordentlich, zumal der Rest der rechten, sowie die linke Augenbraue dunkel und scharf gezeichnet war. Hier leistete die Operation ein geradezu ideales Resultat; es ist kaum zu sehen, dass die Augenbraue künstlich vervollständigt ist (conf. Fig. 5).

Fig. 5.

Defect. supercil. dext. (s. u. Krankengeschichten V Nr. 3).
7 Monate post operationem. Die durch Verbrennung entstandene Narbe wurde excidiert und der Defekt mit einem aus der Gegend hinter dem Ohr stammenden Lappen ersetzt.

Ueberblicken wir nun zum Schluss noch einmal unsere Resultate, so wird es auffallen, dass der Prozentsatz der Misserfolge, wie gesagt, erheblich grösser ist als bei der Thiersch'schen Methode, die überdies noch den Vorteil hat, dass sie sich, genau genommen, beliebig oft wiederholen lässt, da eine Entnahmestelle nach ihrer Heilung immer wieder nach Regeneration des Epithels neue Lappen hergeben kann, während die Krause'schen Lappen doch schliesslich nur in beschränkter Zahl geliefert werden können. Die ausgedehnteste Entnahme von Krause'schen Hautlappen haben wir wohl bei dem Patienten Anselm K. (Narben Nr. 2) gemacht, der mit ausgedehnten Verbrennungsnarben beider Hände und zum Teil der Unterarme zu uns kam. Es mussten in diesem Fall von beiden Oberschenkeln, von Brust und Bauch Lappen entnommen werden. Dies

dürfte sich aber schon der Grenze des Erlaubten nähern, will man nicht Gefahr laufen durch zu starkes Heranziehen der Haut neue Kontrakturen oder, falls die Haut nicht zu vereinigen ist, neue Defekte zu setzen.

Anders liegen die Verhältnisse, wenn man Krause'sche Transplantationen mit fremder Haut machen könnte. Hier aber ergeben unsere Versuche noch bei weitem schlechtere Resultate, als wir sie bei dem Thiersch'schen Verfahren mit Material von einer fremden Person sehen. Da auch die Tierexperimente, über die im zweiten Teil dieser Arbeit berichtet wird, unsere klinischen Erfahrungen bestätigen, so haben wir weitere Versuche nicht mehr vorgenommen.

Man wird also nach wie vor bei Hauttransplantationen zunächst das Thiersch'sche Verfahren in Betracht ziehen müssen und zu anderen Methoden nur dort greifen, wo dieses keinen ausreichenden Erfolg giebt. Hierher gehören Defekte der unteren Extremität, besonders des Fusses, zumal hier die konkurrierende Operation, nach Wagner, auf erhebliche Schwierigkeiten stösst.

Nicht übermässig befriedigend sind unsere Erfolge mit dem Krause'schen Verfahren bei Ulcus cruris, bei dem wir 32% völlige, 24% teilweise Misserfolge haben; schon aus diesem Grunde wird es wichtig sein, durch weitere Erfahrungen festzustellen, ob die Trendelenburg'sche Saphenaunterbindung oder eine andere Methode der Varicenbehandlung in Kombination mit Thiersch'scher Transplantation nicht auch genügt.

Für Defekte der Hand, besonders der Finger ist die Thiersch'sche Methode, wie gesagt, auch wenig geeignet; hier ist aber die Wagner'sche erheblich leichter verwendbar. Krause'sche Lappen werden daher nur in sicheren Fällen, vor allen Dingen bei frischen Defekten ihre Verwendung finden. Bei älteren inficierten Wunden geht man entschieden sicherer nach Wagner vor.

Zu Gesichtsplastiken oder sonstigen kosmetischen Zwecken empfehlen sich Hautlappen nach Krause mehr als nach Thiersch, der Erfolg ist aber auch kein idealer, da sich die Lappen durch ihre Färbung von der umgebenden Haut unterscheiden und so einen fremden Eindruck machen.

Konkurrenzlos steht allerdings die Krause'sche Transplantation da, wenn es sich um den Ersatz von Haaren handelt.

Krankengeschichten.

I. Ulcus cruris.

1. Ulcus cruris sin. Joseph B., 18 J., Knecht. Alte Osteomye-

litisnarbe, vor 1/2 Jahr nach Trauma Entstehung eines Geschwürs. — 19. VII. 93 Aufnahme. An der Tibia links ein lindenblattgrosses Geschwür. — 5. VIII. Transplantation, zur Bedeckung wird ein Präputium genommen, das von einer frisch ausgeführten Phimosenoperation stammt. Der grösste Teil heilt an, der Rest verheilt spontan. — April 97. An der transplantierten Stelle sind neue Ulcera entstanden, welche die transplantierte Haut zerstörten; es trat Benarbung ein; augenblicklich keine Geschwüre.

2. Ulcus cruris dext. Gottlieb S., 55 J., Knecht. Im Januar 1893 Verletzung durch Hufschlag, im Anschluss daran Entstehung eines Unterschenkelgeschwürs. — 8. X. 93 Aufnahme, kleinhandtellergrosses Geschwür am rechten Unterschenkel. — 5. XI. Nach Excision des Geschwüres Transplantation eines Lappens aus dem rechten Oberschenkel. Glatte Heilung bis auf eine zehnpfennigstückgrosse Stelle, die nekrotisch wird, aber spontan heilt. — 22. I. 94 Pat. völlig geheilt entlassen. — April 97, bisher kein Recidiv.

3. Ulcus cruris sin. Franz A., 62 Jahre, Maurer. Seit 35 Jahren ein Beingeschwür links, das aller Behandlung trotzte. 1890 Transplantation nach Thiersch, nach wenigen Monaten Recidiv. — 2. X. 93 Aufnahme. Geschwür am linken Unterschenkel fast das ganze untere Drittel einnehmend. Varicen. — 4. X. Entfernung der Granulation. Typische Transplantation. Zur Deckung müssen aus beiden Oberschenkeln Hautlappen von 20:5 cm Grösse genommen werden. Ein Teil heilt an, der Rest des Geschwüres heilt durch Benarbung. — Entl. 7. II. 94. April 97. Bald nach der Entlassung ausgedehntes Recidiv.

4. Ulcus cruris dext. Auguste L., 30 J., Wirtschafterin. Im Anschluss an eine Verletzung Entstehung eines Beingeschwüres; 9. VII. 93 in poliklinischer Behandlung transplantiert nach Krause, nur ein Teil angeheilt, der Rest wird nach Thiersch gedeckt, wovon auch ein Teil nicht anheilte. — 14. XI. 93 Aufnahme. Typisches Unterschenkelgeschwür dicht über dem inneren Knöchel. 1 cm breit, 8 cm lang. — 24. XI. 93 Transplantation eines Hautlappens, aus dem rechten Oberschenkel stammend. Heilung absolut glatt. — Pat. 20. I. 94 entlassen, spätere Nachforschungen vergeblich.

5. Ulcus cruris dext. et sin. Paul G., 39 J. Seit 10 Jahren leidet Pat. an einem Beingeschwür rechts, welches im Anschluss an eine Verletzung entstanden ist. Am linken Bein hat sich spontan ein Ulcus gebildet. — 5. II. 94. Am rechten Unterschenkel zwei handtellergrosse, durch eine 2 1/2 cm breite Hautbrücke getrennte typische Ulcera, ca. drei Finger breit über dem Talocruralgelenk, links ein ca. markstückgrosses Ulcus. — 17. III. Operation nach Krause. Während das laterale Geschwür und das auf dem linken Bein glatt heilt, wird der Lappen auf dem medialen Geschwür rechts nekrotisch. Das Ulcus wird dann nach Thiersch gedeckt. — 27. VI. 94 geheilt entlassen.

6. Ulcus pedis sin. traum. Johann P., 58 J., Hilfsbremser. Vor $1^3/_4$ Jahren komplicierter Bruch der Fusswurzelknochen, ausgedehnte Hautverletzungen. — 24. III. 94 Aufnahme. Ausgedehnte Narben im Bereich des Unterschenkels und der Ferse. Ulcus an der Umbiegestelle des Beines zum Fussrücken von einem Knöchel bis zum anderen reichend, 15 cm breit, 7 cm lang. — 31. III. Operation, Lappen aus dem Oberschenkel, 47 (!) cm lang, 6 cm breit, glatte Heilung bis auf eine ca. 2 mm breite Nekrose am Rand. — 16. VII. geh. entl.

7. Ulcus cruris dext. Karoline W., 48 J., Arbeiterfrau. Vor 20 Jahren Entstehung eines Geschwüres, dasselbe heilte zu, vor 11 Jahren Recidiv. — 17. II. 94 Aufnahme, über handtellergrosses typisches Ulcus an der Hinterseite des rechten Unterschenkels, starke Varicenbildung. — 28. III. Transplantation je eines Lappens aus dem rechten und linken Oberschenkel. Völlig negativer Erfolg. Pyoceaneusinfektion. Pat. lehnt jeden weiteren Eingriff ab. Entl. 10. V. 94.

8. Ulcus dorsi pedis sin. Gottlieb K., 43 J., Arbeiter. Juni 1893 Verletzung der Fussrückenhaut links durch Ueberfahren. — 9. III. 94 Aufnahme. Grosses (6 cm lang, $2^1/_2$ cm lang) Ulcus auf dem linken Fussrücken. — 27. III. Typische Transplantation eines Hautlappens aus dem linken Oberschenkel. Glatte Heilung. — 19. V. entl. April 97 kein Recidiv.

9. Ulcus cruris dext. Anna W., 19 J. Verletzung im Januar 96. — 31. III. Aufnahme. An der Aussenseite des Unterschenkels typisches Beingeschwür 5 : 3 cm. — 10. IV. Hautpflanzung; der Lappen heilt zum grössten Teil an. — 16. VI. entl., spätere Nachforschung vergeblich.

10. Ulcus cruris dext. Julius M., 44 J., Landarbeiter. Seit 8 Jahren leidet Pat. an einem Unterschenkelgeschwür rechts, das spontan entstand und immer grösser wurde. — 26. IV. 94 Aufnahme. Fünfmarkstückgrosses typisches Geschwür am rechten Unterschenkel ausserordentlich schmierig belegt. — 21. V. Transplantation nach Krause. Völliger Misserfolg, allmähliche Benarbung. — 27. VII. entlassen, Ulcus vernarbt, jedoch bald ausgedehntes Recidiv.

11. Ulcus cruris sin. Wilhelm R., 51 J., Knecht. Juni 92 komplicierter linksseitiger Unterschenkelbruch; im Anschluss daran entstand ein Ulcus, das durch einen doppelt gestielten Lappen aus der Nachbarschaft gedeckt wurde. Die Entnahmestelle konnte nicht geschlossen werden, es blieb eine granulierende Stelle, an der ein typisches Ulcus cruris entstand. — 8. VI. 94 Aufnahme. An der Innenseite des Unterschenkels, 3 cm über dem Malleol. 10 cm langes, 4 cm breites Ulcus. — 13. VI. 94 Hautpflanzung. Pyoceaneusinfektion, nur $^1/_3$ heilt an, der Rest epithelisiert sich. — 1. VIII. 94 entl., bis April 97 kein Recidiv.

12. Ulcus cruris dext. Andreas G., 65 J. Seit 2 Jahren leidet Pat. an einem Beingeschwür rechts. — 30. V. 94 Typisches Ulcus am rechten inneren Knöchel, 9 : 5 cm, Varicen. — 13. VI. Operation; Excision des Ulcus, der Grund der Wunde wird von Knochen und Sehnen einge-

nommen. Transplantation nach Krause. Pyoceaneusinfektion vernichtet das Resultat, allmähliche Vernarbung. — 11. VIII. 94 entlassen.

13. Ulcus cruris sin. Georg W., 22 J. Vor 1½ Jahren ausgedehnte Verbrennung des linken Unterschenkels, vor 3 Wochen entstanden im Anschluss an einen Stoss zwei Ulcera. — 26. IV. 95 Aufnahme. Etwa in der Mitte der Vorderfläche der Tibia 10 cm langes, 6 cm breites Ulcus. — 14. V. Deckung des excidierten Ulcus durch einen Hautlappen vom rechten Oberschenkel, glatte Heilung. — 12. VIII. geh. entlassen. Nachforschung vergeblich.

14. Ulcera cruris sin. Thomas G., 53 J. Entstehung zweier Ulcera cruris vor 8 Jahren, spontane Heilung vor 4 Jahren, Recidiv. — 8. VI. 95 Aufnahme. An der Innenseite des Unterschenkels zwei Geschwüre, das eine fünf-, das andere zweimarkstückgross. — 23. VII. Nach Auskratzung der Geschwüre typische Transplantation, glatte Heilung. — 16. IX. 95 geh. entl. Nachforschung vergeblich.

15. Ulcus cruris sin. Paul D., 41 J., Fleischer. Seit 10 Jahren leidet Patient an Unterschenkelgeschwüren, die immer recidivierten. — 11. XI. 95 Aufnahme. Die ganze Vorderfläche des Unterschenkels ist von der Mitte abwärts mit Narben bedeckt, inmitten dieser ein thalergrosses Ulcus. — 2. XII. Transplantation nach Krause, völlig negativer Erfolg. — 16. I. 96 Transplantation nach Thiersch. — 9. III. geheilt entlassen. Cfr. Nr. 19.

16. Ulcus cruris sin. Robert V., 22 J., Krankenwärter. 1890 Hautverletzung im Bereich des Unterschenkels, im Anschluss daran Entstehung von Ulcera cruris. — 22. IV. 96 Aufnahme. Inmitten einer alten Hautnarbe zwei Ulcera, das eine markstückgross, das andere 6 cm im Durchmesser. Varicen. — 30. IV. 96 Unterbindung der Vena saphena, Excision der ganzen geschwürigen Fläche. Transplantation nach Krause. Lappen werden in toto nekrotisch. Transplantation nach Thiersch. — 5. VI. 96 geheilt entl. April 97. Das Resultat der Thiersch'schen Transplantation ist geradezu ein tadelloses.

17. Ulcus cruris dext. Hermann K., 20 J. Vor 2 Jahren entstand ohne äussere Veranlassung ein Ulcus am rechten Unterschenkel. — 31. V. 96 Typisches Ulcus an der Innenseite des rechten Unterschenkels von 2 : 3 cm Grösse. — 1. VI. 96 Hautpflanzung, glatte Heilung. — 29. VII. entl., nach 3 Monaten lokales Recidiv.

18. Ulcus cruris dext. Johanna W., 41 J. (cf. Abbildung Nr. 1). Am rechten Unterschenkel seit einem Jahr ein Geschwür. — 23. IX. 96 Aufnahme. Starke Varicen, am rechten Unterschenkel zwei durch eine schmale Hautbrücke getrennte fünfmarkstückgrosse Ulcera. — 26. IX. Unterbindung der Vena saphena, Excision der ulcerösen Partien, nachdem reine Granulation eingetreten. — 13. X. Typische Transplantation, glatte Heilung. — 5. XI. geh. entl. Bisher kein Recidiv.

19. Ulcus cruris sin. Paul D., 41 J., Fleischer (cf. Nr. 15).

6 Wochen nach der Entlassung lokales Recidiv. — 13. X. 96 Aufnahme. Handtellergrosses Geschwür. — 9. I. 97 Auskratzung des Ulcus, typische Transplantation. Nichts angeheilt, Pat. lehnt jeden weiteren Eingriff ab. Entl. 7. IV. 97.

20. Ulcus cruris sin. Martha L., 26 J. Seit 8 Jahren Ulcera cruris, die immer recidivierten, auch nach Transplantation nach Thiersch. — 15. XII. 96 Aufnahme. Im oberen Drittel des linken Unterschenkels ein 2 cm breites, 5 cm langes Geschwür. Zahlreiche Varicen. — 31. XII. Excision des Ulcus. — 12. I. 97 Typische Transplantation. Lappen heilt in toto an. Entl. 2. III. 97.

21. Ulcus cruris dext. Lina K., 49 J. Am rechten Unterschenkel hat Pat. seit 16 Jahren ein Ulcus. — 4. V. 97 Aufnahme. 5 cm langes, 3 cm breites typisches Geschwür dicht hinter dem Malleol. int. Varicen. 13. V. 97 Excision des Ulcus. — 28. V. Transplantation nach Krause, glatte Heilung.

22. Ulcus cruris sin. Paul G., 46 J., Steueraufseher. Bedeutende Verbrennung vor 2 Jahren des linken Unterschenkels, mit weitgehender Zerstörung der Haut, die bis auf eine Stelle heilte. — 25. V. 97 Aufnahme. Ausgedehnte Verbrennungsnarbe am linken Unterschenkel. Direkt auf dem Malleol. int. ein rundes, 4 cm im Durchmesser grosses Geschwür, ein gleiches bedeutend grösseres am Malleol. ext., 10 cm im Durchmesser. — 5. VI. 97 Excision beider Ulcera. — 15. VI. Transplantation; während am inneren Knöchel die Haut anheilt, wird der Lappen an dem lateralen Ulcus nekrotisch, der Defekt wird nach Thiersch gedeckt. — 13. VIII. geh. entlassen.

23. Ulcus cruris dext. Heinrich G., 36 J., Schaffner. Im Anschluss an eine Verletzung Entstehung eines Beingeschwüres. — 14. VII. 97 Aufnahme. An der Innenseite des Unterschenkels ein 12 cm langes, 6 bis 7 cm breites Ulcus. — 23. VII. Excision. — 31. VII. Typische Transplantation; glatte Heilung bis auf zwei kleine oberflächliche Epithelnekrosen. — 22. IX. 97. Die Nekrosen epithelisieren sich aus der Tiefe.

II. Hautdefekte durch Trauma entstanden.

1. Amputatio digit. man. sin. Daniel K., 55 J., Gärtner (cf. Fig. 2 u. 3). Verletzung durch eine Häckselmaschine am 9. XI. 95. — Aufnahme 10. XI. Amputation sämtlicher Finger im Metacarpophalangealgelenk, ziemlich glatte und reine Wunde, nach völlig reiner Granulation am 10. XII. typische Transplantation eines Lappens aus dem linken Oberschenkel, völlig glatte Heilung. — 23. XII. entlassen. April 97 teilt Pat. mit, dass die überpflanzte Haut wie „gesunde Haut“ aussähe.

2. Gangraena man. sin. post. trauma. Hermann S., 15 J., Arbeiter. Vor einigen Tagen verunglückte Pat. dadurch, dass seine Hand zwischen zwei Kammräder kam, am nächsten Tag zeigte sich die Haut der Finger und eines Teiles der Mittelhand schwarz verfärbt. — 14. I. 96

Aufnahme. Gleichmässige Gangrän der Haut des Dorsum, der Vola digitor. und eines Teiles der Mittelhand. Gangrän noch nicht begrenzt. — 24. I. nach erfolgter Demarkation Amputation sämtlicher Finger und eines Teiles der Mittelhand. Der Defekt wird nicht gedeckt. — 18. II. 96 typische Transplantation. Pyoceaneusinfektion, nichts angeheilt. Der Defekt wird nach W. Wagner aus der Brusthaut gedeckt. Geh. entl. 26. III. 96.

3. Amputatio digit. ped. dext. Richard R.. 39 J., Lokomotivführer. Dez. 94 verlor Pat. durch Ueberfahren sämtliche Zehen des rechten Fusses, die Wunde wollte nicht heilen. — 3. II. 96 Aufnahme. Defekt sämtlicher Zehen rechts, grosse Narbe mit mehreren Ulcerationen. — 5. II. Excision der Narbe mit den Ulcera. — 17. II. Auskratzung der Granulationen, im Grunde der Wunde erscheinen die Metatarsalköpfchen. Bedeckung der ganzen Wundfläche mit einem Hautlappen. Teilweise Anheilung, an den Stellen der Knochenvorsprünge treten Nekrosen ein. Wegen des schlechten funktionellen Resultates wird eine Amputation im Bereich der Metatarsen vorgenommen. Entl. 30. VII. 96.

4. Vulnus scissum dorsi manus dext. Amputatio I et II phalang. digit. III. Helene W., 46 J. Vor 5 Tagen kam Pat. mit der rechten Hand in das Getriebe einer Wollmaschine, die beiden Endglieder des dritten Fingers und die Haut des Handrückens wurden abgerissen. — 9. VII. 96 Aufnahme. Die beiden Endglieder des dritten Fingers fehlen, die Haut auf dem Dorsum der ersten Phalanx ist ebenso wie die Haut am Handrücken abgerissen. Nachdem alles rein granuliert, 15. VIII. Transplantation, völlig glatte Heilung. — 25. IX. entlassen. Die transplantierte Haut ersetzt völlig die normale.

III. Narben und Kontrakturen.

1. Contractura digit. III. IV. V. manus sin. e combustione. Max Sch., 11 J. Im zweiten Lebensjahr Verbrennung an beiden Händen. Im Anschluss an die Narbenbildung wurden die letzten Finger der linken Hand in die Hand eingezogen. — 8. V. 94 Aufnahme. Beugekontraktur des 3., 4., 5. Fingers der linken Hand, wobei der 5. Finger ganz eingeschlagen ist, der 4. und 3. etwas weniger. — 21. V. 94 Schnitt quer über die Mittelhand, Streckung der Finger; es entsteht ein Defekt von 6:3 cm Grösse, Deckung durch einen Hautlappen aus dem linken Oberschenkel; absolut glatte Heilung. 6. VI. geh. entl. — April 97. Die eingesetzte Haut, deren Grenzen noch zu erkennen, funktioniert wie die normale.

2. Cicatrices e combustione manus et antibrachii utriusque. Anselm K., 9 J. Als kleiner Knabe erlitt Pat. eine Verbrennung beider Hände; ausgiebige Brandnarben, die Kontrakturen der Hände hervorriefen. — Aufnahme 28. II. 94. Beide Hände stark flektiert. Die beiden Endglieder sämtlicher Finger krallenartig eingezogen, die Grundphalangen in Streckstellung (Finger wie bei Interosseuslähmung),

— 2. III. Durchtrennung der die Finger in Beugestellung haltenden Narben; es entstehen Defekte, die der Breite der Volarflächen der Unterarme entsprechen, ausserdem 5 cm lang sind. Deckung mittels Lappen aus dem rechten Oberschenkel, völlig glatte Heilung. — 28. III. Durchtrennung der Narben in der Vola manus, Streckung der Finger; der Defekt ist beiderseits beinahe handtellergross. Zur Deckung wird ein Lappen vom Rumpf genommen, von der linken Achsel bis zum Trochanter reichend, 8 cm breit. Die Entnahmestelle lässt sich gut vereinigen; glatte Heilung der Transplantation. — 11. V. 94 Schnitt auf dem Dorsum manus, Beugung der Grundphalangen; die 3 cm breiten Defekte werden mit Lappen aus dem linken Oberschenkel gedeckt, absolut glatte Heilung. — 12. VI. Der Knabe wird geheilt entlassen, die transplantierte Haut funktioniert wie gesunde.

3. Dupuytren'sche Kontraktur. Gustav K., 40 J. Seit 2 Jahren allmähliche Ausbildung der Kontraktur. — Aufnahme 30. X. 94. Starke Kontraktur der beiden 5. Finger, mässige des 3. und 4. beider Hände. An der rechten Hand muss ein Hautlappen von 8 cm Länge entfernt werden; der Defekt wird durch einen Lappen aus dem Oberschenkel gedeckt; die Transplantation heilt zum grössten Teil an. — 23. XI. geh. entlassen. April 97. Der Lappen unterscheidet sich in nichts von normaler Haut.

4. Luxatio pathologica digiti I man. dext. Carl M., 27 J. Nov. 94 verunglückte Pat.; der rechte Daumen wurde ihm herausgerissen, hing nur an einem dorsalen Hautlappen. Neben der Luxation im Metacarpophalangealgelenk bildete sich auch eine Kontraktur durch die Narbe aus. — 26. IV. 95 Aufnahme. Luxatio digit. I. Kontraktur bis zu einem $\measuredangle$ 100°. — 25. V. Resektion des Gelenkkopfes, Fixation in Streckstellung, der Hautdefekt wird der Granulation überlassen. — 31. V. typische Transplantation, glatte Heilung. — 4. VII. geh. entl.

5. Keloid dorsi pedis utriusque. Joseph D., 29 J. Pat. verunglückte Nov. 94 durch Verbrennung; die Narben zeigten keloide Verdickung. — 20. IV. 95 Aufnahme. Keloid auf beiden Fussrücken, links in geringerem Grade denn rechts. — 4. V. Operation. Excision der Keloidmassen links, typische Transplantation, glatte Heilung. — 22. V. Excision des Keloids rechts, Bedeckung mit einem Hautlappen, der von einem frisch amputierten Bein stammt; bis auf einen unbedeutenden Rest heilt nichts an. — 12. VII. Wiederholung der Transplantation mit der eigenen Haut des Patienten; ein Teil heilt an. — Pat. am 23. X. mit einer kleinen granulierenden Wunde entlassen. April 97. Die transplantierte Haut ersetzt völlig die normale.

6. Dupuytren'sche Kontraktur. Johann M., 45 J. Seit 2 Jahren Beginn der Fingerverkrümmungen. — 18. VI. 95 Aufnahme. An beiden Händen sind die 4. und 5. Finger in die Hohlhand geschlagen. — 20. VI. Operation. Nach der Excision der narbig veränderten Hautpartien bleibt an der rechten Hand ein Defekt, der durch einen Haut-

lappen gedeckt wird; glatte Heilung.

7. Contractura cubiti sin. Auguste K., 32 J. Bei einer Explosion einer Spirituslampe zog sich Pat. am I. V. 95 bedeutende Verbrennungen an beiden Vorderarmen zu. — 27. II. 96 Aufnahme. Ausgedehnte Brandnarben beider Arme, links Beugekontraktur im Ellenbogengelenk. Streckung bis zum rechten Winkel. — 29. II. 96 Excision der die Streckung hindernden Narben; glatte Heilung. — Pat. 17. III. 96 geh. entlassen.

8. Keloid faciei. Paul K., 18 J. Verbrennung vor 3 Jahren an der linken Gesichtshälfte, Ausbildung eines Narbenkeloids. — 14. IV. 96 Aufnahme. 1,5 cm breites Keloid am linken Unterkieferrand. — 16. IV. 96 Excision. Transplantation eines Lappens aus dem Mons pubis. Lappen wird gangränös. Transplantation nach Thiersch. — Geh. entl. 18. V. 96.

9. Defectus et Cicatrices e Noma. Moses L., 8 J. Pat. litt im Okt. 96 im Anschluss an Typhus an Noma, wodurch ein Defekt im linken Mundwinkel und der Oberlippe gesetzt wurde. — 29. XI. 97 Aufnahme. Defekt der linken Hälfte der Oberlippe, derselbe wird durch einen gestielten Lappen aus der Wange gedeckt, der entstehende dreimarkstückgrosse Defekt wird nach reiner Granulation nach Krause am 4. I. gedeckt. Der Lappen heilt an, ist aber sekundär geschrumpft, so dass er von einer 1—2 mm breiten Narbe umrandet wird. — Geh. entl. 30. I. 98.

IV. Tumoren und Lupus.

1. Sarcoma pigment. plant. ped. Max L., 22 J. Seit 1892 bemerkt Pat. das Auftreten von kleinen schwarzen Knötchen auf beiden Füssen. — 31. I. 94 Aufnahme. Neben mehreren kleinen Sarkomknötchen auf den Füssen ein 5 cm langer, 3 cm breiter Tumor auf der rechten Fusssohle. — 13. II. Exstirpation dieser Geschwulst, Deckung des Defektes durch einen Lappen aus dem rechten Oberschenkel, glatte Heilung. — 2. V. Entl. Pat. läuft mit dem Fuss unbehindert. Die Transplantation ersetzt dem Patienten die normale Haut. April 97. Dauerndes Wohlbefinden.

2. Lupus pedis. Wilhelm B., 18 J. Auf dem linken Fussrücken bildete sich bei dem Pat. vor 3 Monaten ein Geschwür. — 23. V. 94 Aufnahme. Auf dem linken Dors. pedis ein 7 cm langes, 4 cm breites typisches lupöses Ulcus. — 19. VI. Exstirpation der gesamten vom Lupus befallenen Haut. Transplantation eines Hautlappens. Glatte Heilung. — 15. VII. Entl. Der Lappen unterscheidet sich in nichts von normaler Haut.

3. Carcinoma faciei. Katharina S., 37 J. 18. IV. 95 Aufnahme. Fünfmarkstückgrosses Hautcarcinom auf der rechten Wange, das seit zwei Jahren besteht. — 20. IV. 95 Excision. Typische Transplantation von Haut aus dem rechten Oberarm. Heilung bis auf eine pfenniggrosse Gangrän. — 28. V. Entl.

4. Sarcoma pedis. Veronika S., 64 J. Vor 3 Jahren bemerkte

Pat. eine kleine Warze auf dem Fussrücken, die sich allmählich vergrössert. — 25. VIII. 96 Aufnahme. Zwei wallnussgrosse Sarkomknoten auf dem Fussrücken links. — 28. VIII. Exstirpation, Defekt kleinhandtellergross, der Granulation überlassen. — 7. IX. typische Transplantation, die absolut glatt anheilt. Juli 1898. Der transplantierte Lappen sieht wie normale Haut aus.

5. Naevus pigmentosus reg. Achill. sin. Franziska B., 15 J. 11. XI. 96 Aufnahme. Angeborener Naevus, 8 cm lang, 4 cm breit hinter dem äusseren Knöchel. — 12. XI. 96 Exstirpation, nachdem reine Granulationen vorhanden. — 1. XII. Transplantation, $^1/_3$ heilt nicht an, der Rest heilt glatt an. — 9. II. 97 entl. Die Lappen funktionieren wie normale Haut, wiewohl wegen nachfolgender orthopädischer Behandlung grosse Ansprüche an sie gestellt werden.

6. Ulcus rodens malae. Ignaz B., 46 J. Vor 10 Jahren Stoss gegen die rechte Wange; es bildete sich ein Geschwür, das bis heute nicht heilen wollte. — 28. XII. 97 Aufnahme. Typisches Ulcus rodens der rechten Wange. — 30. XII. Excision. — 4. I. Nach Auskratzung der Granulation Transplantation. Von dem Lappen heilt nichts an. Infektion, auch an der Entnahmestelle.

V. Alopecia.

1. Alopecia. Waldemar v. K., 35 J. Seit längerer Zeit Haarschwund. — 27. XI. 94 Aufnahme. — 27. XI. Dreieckiger Lappen aus der behaarten Kopfhaut wird an eine unbehaarte Stelle der Kopfhaut gesetzt. Glatte Heilung. — 3. XII. entl. Auf dem transplantierten Lappen wachsen später Haare.

2. Alopecia traumatica. Friedrich B., 21 J. (cf. Abbildung). Pat. hat in seiner Jugend durch eine Explosion die Haare des vorderen Kopfteiles verloren. — 13. IX. 95 Aufnahme. Die vordere Schädelfläche ist fast völlig haarlos. — 13. IX. Operation, Transplantation eines $1^1/_2$ cm breiten, 6 cm langen Lappens aus der behaarten Kopfhaut. Der Lappen heilt glatt ein, trägt auch später Haare.

3. Defectus part. medial palp. dext. Stephanie v. Pr., 20 J. Pat. erlitt durch medikamentöse Behandlung eines Herpes eine Verbrennung der rechten Stirnhälfte, wobei auch der mediale Teil der Augenbrauen verloren ging. — 5. V. 97. Nach Excision eines entsprechenden Teiles von Narbengewebe wird ein Lappen aus der behaarten Kopfhaut transplantiert, derselbe heilt ein, die Transplantation trägt Haare und ersetzt vollständig den verloren gegangenen Teil der Augenbrauen (s. Fig. 5).

Litteratur.

1) Braem. Resultate der Transplantation von ungestielten Hautlappen nach der Krause'schen Methode. Bericht der schlesischen Gesellschaft für vaterländische Kultur. Med. Sektion. Sitzung vom 24. Nov. 1893.

2) Ceci, A. Riforma medica. August 1891. Bollettino della R. Academia Medica di Genova. Anno VI 1891. Brit. med. Journ. 16. April 1892.

3) Enderlen. Histologische Untersuchungen und Einheilungen von Pfropfungen nach Tiersch-Krause. Deutsche Zeitschrift für Chir. Bd. XLV.

4) Esmarch. Hautlappen-Ueberpflanzung. XIV. Kongress der deutschen Gesellschaft für Chirurgie 1885.

5) Hahn, Johannes. Ueber Transplantation ungestielter Hautlappen nach Wolfe. Inaug.-Dissert. Kiel 1888.

6) Henle, A. Transplantation der Kopfhaut. Med. Sektion der schles. Gesellschaft für vaterländische Kultur. Allgem. med. Centralztg. 1897. Nr. 7.

7) Helferich. Ueber die Hauttransplantation nach Thiersch. Deutsche med. Wochenschr. Bd. XX. 1894.

8) Jaceuko, A. Kurze Mitteilungen über Pfropfung der Haut auf Granulationsflächen. Berliner klin. Wochenschr. 1871. Nr. 8.

9) Krause, F. Ueber die Transplantation grosser ungestielter Hautlappen. XXII. Kongress der deutschen Gesellsch. für Chir. Berlin 1893.

10) Krause, F. Ueber die Verwendung grosser ungestielter Hautlappen zu plastischen Zwecken. Sammlung klin. Vorträge von Richard v. Volkmann. Neue Folge. Nr. 143.

11) Maas, H. Ueber plastische Operationen mit frischen gestielten Hautlappen. XIV. Kongress der deutschen Gesellsch. für Chir. Berlin 1885.

12) Mikulicz. Ueber den Ersatz von grösseren Hautdefekten durch Transplantation ungestielter Hautlappen nach der Methode von Krause. Verhandlungen des IV. deutschen Dermatologenkongress. Breslau 1895.

13) Niché, A. Eine neue Indikation und Modifikation der osteoplastischen Fussresektion nach Wladimirow-Mikulicz. Archiv f. klin. Chir. Bd. 49.

14) Schimmelbusch, C. Ueber grünen Eiter und die pathologische Bedeutung des Bacillus pyoceaneus. Sammlung klin. Vorträge von Richard v. Volkmann. Neue Folge. 1893. Nr. 62.

15) Thiersch. Ueber die feineren anatomischen Veränderungen bei Anheilung von Haut auf Granulationen. III. Kongress der deutschen Gesellschaft für Chirurg. Berlin 1874.

16) —. Ueber Hautpflanzung. XI. Kongress der deutschen Gesellschaft für Chirurgie. Berlin 1886.

17) Wagner, W. Ueber Transplantation frischen gestielter Lappen von Thorax auf Weichteildefekte des Armes. XVI. Kongress der deutschen Gesellschaft für Chirurg. Berlin 1887.

18) Wolfe, J. A new method of performing plastic operations. Med. Times and Gazette v. 3. Juni 1876.

19) Zehender. Plastik des Oberlids. VI. Kongress der deutschen Gesellschaft für Chirurgie. Berlin 1877.

20) Zeis, Eduard. Die Litteratur und Geschichte der plast. Chirurgie.

AUS DER

INNSBRUCKER CHIRURGISCHEN KLINIK

DES PROF. DR. v. HACKER.

II.

Zur operativen Behandlung der diffusen Perforationsperitonitis.

Von

Dr. **Leopold Reinprecht,**
ehem. Assistenten der Klinik.

(Mit 2 Abbildungen.)

Zu den Krankheiten, über die in der jüngsten Zeit sowohl von Chirurgen als auch von Internisten viel diskutiert wurde, gehört die Appendicitis oder, um mit Küster[1]) zu sprechen, die Epityphlitis. Ist auch die über diesen Gegenstand angewachsene Litteratur bereits eine ungeheuere, so ist doch die Zahl der durch Operation geheilten Fälle, bei denen es im Anschlusse an die Perforation des Wurmfortsatzes zu einer diffusen eitrigen Peritonitis gekommen war, noch keine allzugrosse. Berichte liegen vor

1) Küster. Appendicitis oder Epityphlitis. Centralblatt für Chirurgie 1898. Nr. 50.

von Sonnenburg[1]), Körte[2]), Cosh[3]), Siron[4]), v. Beck[5]), Finney[6]), Kümmell[7]), Lebrun[8]), Morison[9]), Rotter[10]), Mc. Burney[11]) u. A.

Im vergangenen Sommer hatte ich an der Innsbrucker chirurgischen Klinik des Prof. v. Hacker folgenden Fall operativ zu behandeln Gelegenheit, der einer kurzen Mitteilung vielleicht nicht unwert ist.

Der 22jähr. Schankbursche Bruno J. wurde am 4. Aug. 98 abends in collabiertem Zustande auf die Klinik gebracht. Der Pat. gab an, dass er bis auf seine jetzige Erkrankung stets gesund gewesen sei, speziell von Seite des Digestionstraktes niemals irgend welche Beschwerden gehabt habe. Vor 2½ Tagen bekam er, als er ein Glas kaltes Bier rasch getrunken hatte, plötzlich äusserst heftige Bauchschmerzen, die in der Ileocoecalgegend besonders intensiv waren. Dazu gesellte sich bald Aufstossen und Erbrechen, das jedoch nicht lange anhielt. Da in den folgenden Tagen die Schmerzen an Intensität eher zu- als abnahmen, der Bauchumfang immer grösser wurde, Stuhl und Winde nicht abgingen, konsultierte er endlich einen Arzt, der ihn sofort auf die Klinik bringen liess.

Bei der Aufnahme konnte man folgenden Befund feststellen: Der Patient ist mittelgross, kräftig gebaut. Die Haut ist wenig pigmentiert,

---

1) Sonnenburg. Pathologie und Therapie der Perityphlitis (Appendicitis simplex et perforativa). Deutsche Zeitschrift für Chir. Bd. 38 und: Neuere Erfahrungen über die Appendicitis (Mitt. aus den Grenzgebieten der Medicin und Chirurg. Bd. III. Heft 1).

2) Körte. Weitere Berichte über die chirurg. Behandlung der diffusen eitrigen Bauchfellentzündung (Mitt. aus den Grenzgebieten der Medicin und Chir. Bd. II. Heft 1 und 2).

3) Cosh. The treatment of general septic peritonitis (Annals of surgery. July 1897).

4) Siron. De l'intervention précoce dans les péritonites aigues diffuses d'origine appendiculaire. Thèse de Paris 1898.

5) v. Beck. Zur operativen Behandlung der diffusen eitrigen Perforationsperitonitis. Beitr. zur klin. Chir. Bd. XX. Heft 1.

6) Finney. Five successful cases of general suppurative peritonitis treated by a new method. Johns Hopkins Hospital Bulletin 1897.

7) Kümmell. Recidivierende Perityphlitis. Berliner klin. Wochenschr. 1898. Nr. 15 und Münchener med. Wochenschr. Nr. 6.

8) Lebrun. Péritonite purulente généralisée. Ref. Centralbl. für Chir. 1898. Nr. 39.

9) Morison. Appendicitis. Edinburgh. Med. Journ. Mai 1897.

10) Rotter. Ueber Perityphlitis. Berlin. S. Karger 1896.

11) Mc. Burney. The treatment of the diffuse form of septic peritonitis. Med. Record 1895. March 30.

die sichtbaren Schleimhäute sind blass, nicht ikterisch; Augen tiefliegend; im Gesicht ein schmerzhafter, ängstlicher Zug. Zunge belegt, trocken. Puls regelmässig, leicht unterdrückbar, 124 Schläge in der Minute. Temperatur 37,8. Die Atmung ist oberflächlich, 30 Respirationen in der Minute. Die Untersuchung von Herz und Lunge ergiebt normale Befunde.

Das Abdomen ist stark aufgetrieben, druckempfindlich, namentlich in der Ileocoecalgegend. Peristaltische Bewegungen sind nirgends sichtbar. Ein Tumor ist, soweit die Druckschmerzhaftigkeit eine Untersuchung zulässt, nirgends zu tasten. Der hell tympanitische Perkussionsschall über dem Abdomen wird innerhalb einer kleinen Zone oberhalb des rechten Poupart'schen Bandes etwas kürzer, und geht in den Flanken in eine absolute Dämpfung über, die sich bei Lagewechsel des Patienten aufhellt. Die Leberdämpfung ist fast ganz verschwunden. Im Harn ist kein Eiweiss, kein Zucker.

Die Diagnose lautete: Peritonitis diffusa (e perforatione appendicis ?). Ich beschloss, die Laparotomie sofort vorzunehmen. Narkose mit Billroth'scher Mischung. Eröffnung des Abdomens in der Medianlinie durch einen Schnitt, der etwas oberhalb des Nabels, diesen links umkreisend, beginnt und nach abwärts bis gegen die Symphyse reicht. Sofort drängen sich stark meteoristisch geblähte Dünndarmschlingen vor, und es entleert sich eine beträchtliche Menge einer trüben, mit Flocken untermischten Flüssigkeit. Die Serosa der Därme ist gerötet, glanzlos und mit reichlichem fibrinös-eitrigem Belag bedeckt. Dabei zeigen die Därme an verschiedenen Stellen Verklebungen, bei deren Lösung die Serosa einreisst. Diese Einrisse werden sofort durch Lembert'sche Nähte verschlossen. Um den fibrinös-eitrigen Belag von den Därmen mit teils trockenen, teils in Salicylsäurelösung getauchten, sterilen Kompressen entfernen zu können, werden dieselben zum Teil vor die Bauchwunde gelagert, wobei sich zeigt, dass der Belag gegen die magenwärts gelegenen Partien abnimmt, und hierauf werden auch die abhängigen Teile der Bauchhöhle ausgetupft. Zum Zwecke der Reposition der aufs äusserste geblähten Därme, wie zur Verminderung der Darmparese werden durch eine Punktionsöffnung Gase und dünnflüssiger Darminhalt nach Möglichkeit entleert, sodann wird die Punktionsöffnung durch einige Serosanähte geschlossen. Nun erst gelingt es durch Auseinanderhalten der Wundränder die Ileocoecalgegend zugänglich zu machen. Hier sind die fibrinös-eitrigen Beläge besonders massig, namentlich um den Processus vermiformis herum, der in das kleine Becken hinabzieht, und stark verdickt erscheint. Er wird deshalb aus den Exsudatmassen stumpf gelöst und in der Nähe des Coecums nach vorausgegangener doppelter Unterbindung abgetragen. Die geringe Blutung aus dem Wundbette steht auf Tamponade. Das proximale Ende des Wurmfortsatzes wird durch einige Seromuscularisnähte verschlossen. Nachdem auch diese Gegend sorgfältig ausgetupft worden war, wird in dieselbe ein Mikulicz'scher Schleier ein-

geführt, welcher dann nach Reposition der Därme und dreifacher Etagennaht der Bauchdecken aus dem untersten Wundwinkel herausgeleitet wird. Bleiwasserverband. Die Narkose ist glatt verlaufen, der Puls nach Beendigung der Operation fühlbar.

Nach dem Aufwachen aus der Narkose klagt der Patient nur über geringe Schmerzen. Kein Erbrechen. — 5. VIII. Temperatur normal. Zunge feucht. Etwas Bauchschmerzen. Kein Stuhl, keine Flatus. Singultus. 3 mal 10 gtt. Tinctura opii. Löffelweise kalter Thee mit Cognac. — 6. VIII. Normale Temperatur. Puls 108. Zunge feucht. Singultus, galliges Erbrechen. Bauchschmerzen gering, aber etwas Meteorismus. Keine Flatus, kein Stuhl. 3 mal 10 gtt. Tct. opii. Zweimalige Erneuerung des feuchten Verbandes. — 7. VIII. Status idem. Der Mikulicz'sche Tampon, der ganz trocken ist, wird etwas gekürzt. Pat. erhält ausser Thee und Cognac etwas kalte Milch. — 8. VIII. Starker Meteorismus. Auf ein Klysma erfolgt reichliche breiige Stuhlentleerung, nachher Auftreten von galligem Erbrechen und Bauchschmerzen. Da der Meteorismus immer mehr zunimmt, wird ein Darmrohr in den Mastdarm eingeführt, durch das dann Winde abgehen. Das Abdomen wird mit einer Jodsalbe bestrichen und feucht verbunden. Abendtemperatur 37,7. Puls 102. — 9. VIII. Normale Temperatur. Bauchschmerz und Meteorismus anhaltend; desgleichen am 10. VIII. trotz Entleerung breiigen Stuhles durch das Darmrohr. Temperatur normal. Puls 84, kräftig. — 11. VIII. Status idem. Entfernung des Darmrohres. — 12. VIII. Nach Abgang von breiigem Stuhl in der Nacht liessen die Bauchschmerzen nach, der Meteorismus wurde geringer. Der Tampon, der in den letzten Tagen täglich gekürzt wurde, wird nun ganz entfernt, desgleichen die Nähte. Pat. erhält auch etwas Suppe und Chaudeau. — 13. VIII. Besserung anhaltend. Gegen Abend abermals heftige Bauchschmerzen, die auf ein Klysma, dem 8 Stuhlentleerungen folgten, nachliessen. — 14. VIII. Abdomen nicht druckempfindlich, Meteorismus verschwunden. — 16. VIII. Besserung fortschreitend, Puls 84. Die Behandlung mit Jodsalbe und feuchten Verbänden wird fortgesetzt. Pat. erhält etwas Schinken. — 18. VIII. Anhaltende Besserung bei regelmässiger Stuhlentleerung. Trockener Verband. — 21. VIII. Wohlbefinden des Patienten. Aus dem unteren Wundwinkel der nach Entfernung des Mikulicz'schen Tampons gut granulierte, entleert sich etwas eitriges Sekret, weshalb ein ca. 3 cm langes dünnes Drainrohr eingeführt wird. — 26. VIII. Entfernung des Drains. Patient steht zum erstenmal auf. — 14. IX. Patient wird mit der Weisung, sich noch durch längere Zeit zu schonen, aus dem Spitale entlassen. Die Wunde ist bis auf eine gut granulierende, ca. $^3/_4$ cm breite, 4 cm lange Stelle, entsprechend dem unteren Wundwinkel, durch Heilung per primam intentionem fest vernarbt. — Als sich Patient einige Wochen später wieder auf der Klinik vorstellte, war er so weit gekräftigt, dass er hoffte, in Kurzem wiederum seine schwere Arbeit als Schankbursche, bei der er volle Bierfässer etc.

zu heben hatte, aufnehmen zu können. Auch die bei seinem Austritte aus dem Spitale noch granulierende Stelle war völlig übernarbt. In der Coecalgegend war ein Tumor nicht zu tasten.

Der exstirpierte Appendix (Fig. 1) hat eine Länge von ca. 4 cm. Er ist von einer derben 1 mm dicken Schwielenmasse umgeben. Ca. 2 cm von der Abtragungsstelle entfernt, befindet sich an der dem Mesenteriolum entgegengesetzten Seite eine unregelmässig gestaltete, schlitzförmige Perforationsöffnung von fast 4 mm Durchmesser. Dieselbe verjüngt sich nach innen zu trichterförmig, so dass die Oeffnung in der Mucosa kaum 1½ mm misst. Die stark verdickte Schleimhaut ist, wie am aufgeschnittenen Präparate (Fig. 2) ersichtlich, nur bis zur Perfo-

Fig. 1. Fig. 2.

rationsstelle erhalten, während distal von derselben der Appendix in ein schwieliges Gewebe verwandelt ist. Die Wandung des Perforationskanales besteht aus völlig nekrotischem Gewebe. Ein Kotstein oder sonst ein Fremdkörper ist nicht zu finden.

Die Perforation des Wurmfortsatzes muss als die direkte Ursache der Peritonitis angesehen werden. Der Durchbruch in die freie Bauchhöhle wird wohl zeitlich mit dem Einsetzen der Schmerzen zusammenfallen. Die Ursache für die Perforation liegt aber natürlich nicht, wie der bisher stets gesunde, intelligente Patient annimmt, in dem Trunke „kalten" Bieres, sondern in einer schon längere Zeit bestehenden chronischen Erkrankung des Wurmfortsatzes. Als Zeichen derselben finden sich die schweren Veränderungen in dem distal von der Perforationsstelle gelegenen Teile des Wurmfortsatzes. Diese latente Appendicitis hat dem Patienten gar keine Beschwerden gemacht. Dass der erste typische Anfall unter stürmischen klinischen Symptomen einsetzt und bereits mit der Perforation des Wurmfortsatzes einhergeht, ist nach Sonnenburg[1]) gar kein so seltenes Vorkommen. Seiner Statistik ist zu entnehmen, dass er unter

1) Sonnenburg l. c.

210 Fällen von Appendicitis perforativa und gangraenosa 150mal im ersten Anfalle operierte, also in 71,4% der Fälle; davon entfallen 172 Fälle auf Appendicitis perforativa mit 114 Operationen im ersten Anfalle, also 66% der Fälle und 38 Fälle auf Appendicitis gangraenosa mit 35 Operationen im ersten Anfalle, also gar 92% der Fälle. Von diesen 210 Patienten hatten nur 21 chronische Beschwerden vor dem scheinbar ersten typischen Anfalle. In der überwiegenden Mehrzahl dieser Fälle hatte die Erkrankung zu so festen Verklebungen in der Umgebung des Wurmfortsatzes geführt, dass der Durchbruch nicht in die freie Peritonealhöhle erfolgte; er führte daher auch nicht zu allgemeiner Peritonitis, sondern nur zur Bildung eines periappendikulären Abscesses.

Die chronische, der Perforation vorausgehende Entzündung hatte in unserem Falle zu einer Verdickung der Wand des Wurmfortsatzes und zur Verödung seines Lumens in dem distalen Teile geführt. Für die Mitbeteiligung des peritonealen Ueberzuges an dem entzündlichen Processe spricht die äussere Schwiele und die Fixation des Appendix an seine Unterlage. Da die Perforationsstelle an dem untersten Ende des noch erhaltenen Lumens des Wurmfortsatzes lag, das umgebende Gewebe überdies einen nekrotischen Zerfall zeigte, liegt es nahe anzunehmen, dass ein Fremdkörper, wahrscheinlich ein Kotstein, durch Druck auf die Darmwand zum Decubitus und schliesslich zur Perforation geführt habe. Auffällig bleibt bei dieser Annahme allerdings, dass die Oeffnung in der Serosa bedeutend grösser ist, als in der Mucosa. Nachdem jedoch sonst kein Anhaltspunkt für eine Progredienz des Processes von aussen nach innen vorliegt, dürfte vielleicht eine Erklärung namentlich mit Rücksicht auf die Beobachtungen von Sonnenburg[1]) auf folgende Weise zu finden sein: Die durch den Decubitus erzeugte Perforation führte zunächst zur Infektion einer bereits abgeschlossenen, dem Appendix anliegenden Cavität, zur Bildung eines periappendikulären Abscesses. Der Eiter desselben führte nun an der in Bezug auf Ernährung schwächsten Stelle der Wand, die er umspülte, das ist jener, in der die Perforationsöffnung lag, zur Cirkulationsstörung, beziehungsweise zu einem nekrotischen Zerfall des Gewebes. Dieser war an der benachbarten Serosa ein stärkerer, als an der entfernteren Mucosa. Die Oeffnung in der Serosa entspricht daher in ihrer Grösse nicht der primären Durchbruchsöffnung, sondern ist sekundär durch nekrotischen Zerfall des Gewebes vergrössert worden. Da der Eiter aber

1) Sonnenburg l. c.

trotzdem durch den Appendix nicht abfliessen konnte, brach er an der dünnsten Stelle der Abscesswand in die freie Peritonealhöhle durch und führte hier zur Peritonitis. Während der primäre Durchbruch des Darmes symptomlos an dem Patienten vorüberging, setzten die schweren klinischen Symptome mit der sekundären Perforation ein. Diese sekundäre Perforation, das heisst, dass der Durchbruch des Wurmfortsatzes zunächst in einen durch die chronische Appendicitis bereits abgesackten Raum erfolgt und der Eiter erst später in die Bauchhöhle durchbricht, ist nach Sonnenburg[1]), Langheldt[2]), Kammerer[3]) bedeutend häufiger als die primäre Perforation in die freie Peritonealhöhle, wie Kelynack[4]) annimmt. Sonnenburg hat einen sicheren primären Durchbruch nie beobachtet. Naturgemäss wird die sekundäre Perforation, indem sie eine grössere Menge virulenten Eiters auf einmal in die Bauchhöhle entleert, eine schwerere Infektion hervorrufen, als der primäre Durchbruch, bei dem vielleicht mit einem kleinen Kotsteine nur wenige Tropfen Darmschleim auf das freie Peritoneum gelangen. Wenn auch in unserem Falle die primäre Abscesshöhle, die durch die Peritonitis schon verändert worden sein kann, nicht gefunden wurde, ist es doch wahrscheinlich, dass der Process in der geschilderten Weise vor sich gegangen ist, nicht nur wegen der Häufigkeit dieser Form, sondern namentlich mit Rücksicht auf den lokalen Befund am Darme.

Nach erfolgtem Durchbruche des Eiters in die freie Bauchhöhle ist es zunächst zur Infektion des benachbarten Peritoneums gekommen. Hier hat die Peritonitis begonnen, hier sind ihre Symptome auch am deutlichsten ausgeprägt; dicke fibrinös-eiterige Massen bedecken das Peritoneum parietale, an das sie den in das kleine Becken hinabziehenden Appendix fixieren, bedecken die Därme und führen zu Verklebungen derselben unter einander. Trotzdem ist es zu keiner vollständigen Abgrenzung des Processes gekommen, die Entzündung hat sich nach aufwärts ausgebreitet. Doch je weiter man sich von dem ursprünglichen Herde entfernt, desto mehr verlieren die Exsudatmassen ihren eiterigen Charakter, desto lockerer werden die Verklebungen der Därme, um schliesslich ganz aufzuhören, so dass sich in den obersten Partien der Bauchhöhle die Entzündung nur durch starke Gefässinjektion manifestiert. Die Peritonitis hat also einen progredienten ascendierenden Charakter. Mi-

1) Sonnenburg l. c. 2) Langheldt. 3) Kammerer. 4) Kelynack. Cit. bei Sonnenburg l. c.

kulicz[1]) und nach ihm Körte[2]) hat auf diese progrediente fibrinös-eiterige Form der Peritonitis und ihre Bedeutung hingewiesen. Durch das langsame Vordringen, durch das Verkleben immer neuer Darmschlingen mit einander ist die Möglichkeit geboten, die obersten Teile der Bauchhöhle, namentlich die schwer erreichbare Zwerchfellkuppe vor der direkten Infektion zu bewahren, was ja prognostisch von Belang ist. Leider lässt sich Form und Ausdehnung der Entzündung ante operationem nicht immer bestimmen.

Die Lage des in das kleine Becken hinabziehenden Appendix, die dadurch bedingte Unmöglichkeit, denselben, nicht einmal in Narkose, zu tasten, erschwerte die klinische Diagnose. Ueber das Vorhandensein einer Peritonitis konnte natürlich bei den ausgesprochenen Symptomen — Prostration des Kranken, frequenter Puls, Erbrechen, Meteorismus, Stuhlverstopfung, Empfindlichkeit des Abdomens, Schallwechsel bei Lageveränderung — ein Zweifel nicht bestehen. Auf einen appendikulären Ursprung derselben schien die vermehrte Druckschmerzhaftigkeit in der Ileocoecalgegend und die, wenn auch nur leichte Dämpfung über dem rechten Poupart'schen Bande hinzuweisen. Symptome, die um so mehr Beachtung verdienten, als eine andere Ursache der Peritonitis nicht nachweisbar war. Insbesondere konnte eine Incarceration oder ein innerer Darmverschluss mit Sicherheit ausgeschlossen werden: die äusseren Bruchpforten waren frei, es fehlte die vermehrte Darmperistaltik (Körte) und der Ileus, der bei einer $2^1/_2$tägigen Einklemmung, die schon zur Peritonitis geführt hat, gewiss vorhanden gewesen wäre. Nur die Möglichkeit eines Darmwandbruches musste offen gelassen werden. Auf eine mehr oder weniger ausgesprochene Dämpfung in der Gegend des Wurmfortsatzes legt C. Beck[3]) grosses Gewicht. Er hält dieselbe für ein konstantes Symptom der Appendicitis, welches auch beim Fehlen einer palpablen Resistenz, wie in den Fällen, in denen der Appendix in das kleine Becken zieht, stets vorhanden ist.

Die Diagnose wurde daher mit Berücksichtigung des plötzlichen Einsetzens der Erkrankung auf perforative Peritonitis und zwar appendikulären Ursprunges gestellt.

In dieser Voraussetzung lag auch die Indikation für die sofor-

1) Mikulicz. Weitere Erfahrungen über die operative Behandlung der Perforationsperitonitis, Archiv für klin. Chir. Bd. 39.

2) Körte l. c.

3) C. Beck. Appendicitis. Volkmann'sche Sammlung klinischer Vorträge. N. F. Nr. 221.

tige Vornahme der Operation. Dass auch der eine oder der andere Fall von allgemeiner Peritonitis infolge einer Darmperforation ohne operativen Eingriff nicht letal verläuft, ist ja sichergestellt. So berichtet Kleinwächter[1]) über 15 an der Breslauer medicinischen Klinik beobachtete Fälle von Peritonitis e perforatione processus vermiformis — wenigstens wurde diese Diagnose gestellt —, von denen 9 durch medikamentöse Behandlung und Bettruhe geheilt wurden, 6 gestorben sind. Doch gehören diese Fälle nur zu den Ausnahmen. Dazu kommt, dass selbst bei erfolgreicher interner Behandlung das Grundübel, die Appendicitis, keineswegs beseitigt wird. Betont doch Kümmell[2]), dass nach Ueberstehen eines Anfalles bei der Appendicitis eine Heilung und Rückbildung des Appendix zur Norm in keinem Falle eintritt. Noch weniger ist eine solche nach stattgehabter Perforation und allgemeiner Peritonitis zu erwarten. Eine Dauerheilung kann nur durch die Operation erzielt werden.

Mit Rücksicht auf den zu erwartenden grossen Eingriff wurde in diesem Falle nicht unter Schleich'scher Lokalanästhesie operiert, wiewohl dieselbe an Prof. v. Hacker's Klinik[3]) vielfach verwendet wird. Der Patient hat trotz seines kollabierten Zustandes die mehr als einstündige Narkose mit Billroth'scher Mischung sehr gut vertragen. Der Medianschnitt zur Eröffnung des Abdomens erwies sich in unserem Falle als ganz zweckmässig. Von ihm aus konnten die fibrinös-eiterigen Massen von den Därmen und aus der Bauchhöhle leicht entfernt werden. Hiezu war aber eine Eventration unbedingt nötig, die durch den spontan auftretenden Darmprolaps schon eingeleitet wurde. Ein solcher Vorfall der Därme wäre allerdings in einem Falle, in dem es sich um ein rein seröses Exsudat handelt, das leicht abfliesst, bei dem ein Austupfen der Bauchhöhle unnötig ist, ein unangenehmes Accidens. Das Vermeiden desselben bei dem Flankenschnitt ist für Sonnenburg[4]) mit ein Grund, diesen zu empfehlen. In unserem Falle war das Exsudat, namentlich in den unteren Partien des Abdomens der Bauch- und Darmwand fest anhaftend, fibrinös eiterig. Trotzdem war die Temperatur, als der Patient abends auf die Klinik gebracht wurde, eine

1) Kleinwächter. Erfolge der internen Behandlung etc. Mitt. aus den Grenzgebieten der Medicin und Chir. Bd. I. S. 717.

2) Kümmell l. c.

3) Ried. Zur Infiltrationsanästhesie. Aus der Innsbrucker chir. Klinik. Diese Beiträge. Bd. XIX. Heft 3.

4) Sonnenburg l. c.

relativ niedrige: 37,8 bei 124 Pulsschlägen in der Minute. Eine Reposition der hochgradig meteoristisch geblähten Därme gelang nicht. Deshalb wurde eine Punktion des Darmes notwendig. Durch Vornahme derselben sollte aber noch einer anderen Indikation genügt werden: es sollte durch Entleerung des Darmes die Gefahr der Autointoxikation vermindert und die Wandung desselben, indem sie kollabierte, für Bakterien weniger durchgängig werden, als es die infolge der Blähungen auf das Aeusserste verdünnte ist. Die Umgebung der Punktionsstelle wurde durch sterile Kompressen geschützt und der Darm nun von seinem centralen und auch peripheren Anteile her ausgestreift; die Punktionsöffnung sodann durch einige Serosa-Nähte verschlossen. Körte[1]) widerrät die Vornahme eines solchen Eingriffes, weil „die Operation dadurch verlängert wird, das Nähen der entzündeten Darmwand unsicher ist und mit den Darmschlingen auch die Kräfte des Kranken leicht kollabieren können". Trotz dieser ernsten Bedenken dürfte aber die Punktion mit Rücksicht auf die oben angeführten Vorteile doch gerechtfertigt sein. Uebrigens führt auch Körte in der citierten Arbeit an, dass Lockwood[2]), Mixter[3]), Marsh[4]) Punktionen, ja selbst Einschnitte in den geblähten Darm zur Entleerung von Gas und stagnierendem Darminhalt angeraten und auch mit Erfolg ausgeführt haben. Ein guter Teil des Erfolges der ganzen Operation dürfte mit der Darmentleerung zusammenhängen. Wir beeinflussen ja den Verlauf einer Perforationsperitonitis durch einen operativen Eingriff durch folgende Momente:

1) Durch Verschluss der Perforationsöffnung; doch dies wohl nur in seltenen Fällen; denn für denselben hat meist schon die Natur vor uns gesorgt durch Bildung von Fibrin und Pseudomembranen, durch Verklebung der Därme untereinander.

2) Durch Entfernung des Exsudates aus der Peritonealhöhle. Dadurch wird eine Entlastung des Peritoneums herbeigeführt; es werden für die Cirkulation günstigere, dem normalen Zustande näher kommende Verhältnisse geschaffen. Gleichzeitig wird aber die Bauchhöhle von einer Menge von septischen Stoffen und deren Erregern befreit, so dass der Organismus über die nun noch in den verschiedenen peritonealen Falten und Buchten zurückbleibenden Bakterien

1) Körte l. c.
2) Lockwood. Lancet 1894, 27. Okt.
3) Mixter. Boston med. Journ. Bd. 132. Nr. 9.
4) Marsh. Lancet 1894, 27. Okt.

auf eine uns freilich noch unbekannte Weise leichter Herr werden kann.

3) Von ähnlicher Bedeutung ist wohl auch die Punktion des Darmes. Durch teilweise Entfernung von Gasen und Faeces aus dem Darme wird der auf der Wandung desselben lastende Druck herabgesetzt und damit der Darmlähmung, die gewiss in vielen Fällen die direkte Todesursache bei der Peritonitis bildet, entgegen gewirkt, gleichzeitig wird die Gefahr der Autointoxikation vermindert.

Diesen drei Indikationen wurde man gerecht durch Exstirpation des Appendix, durch sorgfältiges Austupfen der Bauchhöhle und Abwischen der Därme mit sterilen Kompressen, durch teilweise Entleerung des gasförmigen und dünnflüssigen Darminhaltes. Eine Irrigation der Bauchhöhle wurde nicht vorgenommen. Dieselbe, von manchen Autoren empfohlen, wird an Prof. v. Hacker's Klinik wegen der grossen Gefahr eines tödlichen Kollapses nur in ganz besonderen Fällen angewendet. In dem speziellen Falle wäre sie aber auch noch aus einem anderen Grunde gefährlich gewesen. Die Peritonitis, die in den unteren Partien der Bauchhöhle fibrinös-eiterig war, änderte ihren Charakter nach aufwärts zu immer mehr und war in der Gegend des Magens nur mehr durch Injektion der Serosa zu erkennen. Durch eine Ausspülung der Bauchhöhle hätten leicht Eitererreger in die von der Eiterung noch nicht ergriffenen Teile verschleppt werden können.

Die Anlage einer Gegenöffnung in der Lendengegend, wie sie Edwards[1]) verlangt, wird wohl nur in seltenen Fällen einen besonderen Wert haben, da dieselbe trotz der günstigen Lage wegen der rasch eintretenden Verklebung der Därme nicht das Sekret aus allen Teilen der Bauchhöhle wird ableiten können. Bei sehr schweren eiterigen Peritonitiden könnte übrigens, um dem Eiter genügenden Abfluss zu ermöglichen, die ganze Bauchhöhle nach Einlegen von Jodoformgazestreifen offen gelassen werden, wie dies Fabricius[2]) in einem Falle mit Erfolg gethan hat. In unserem Falle genügte das Einführen eines Mikulicz'schen Tampons an die Stelle der stärksten Suppuration und Herausleiten desselben im untersten Mundwinkel.

Interessant ist auch der weitere Verlauf der Krankheit. Pat. blieb fieberfrei, die Temperatur erreichte niemals 38°. Die hohe

1) Edwards. Sitz. der Medical Society in London am 14. Dez. 96. Ref. Münch. med. Wochenschr. 1897. Nr. 2. S. 51.

2) Fabricius. Ruptur eines Pyosalpinx und folgende eitrige Peritonitis bei einer Schwangeren. Wiener klin. Wochenschr. 1897. Nr. 48. S. 1056.

Pulsfrequenz nahm langsam ab. Der Patient bekam mit Rücksicht auf die Darmnähte, namentlich jener, die der Serosaeinrisse wegen angelegt worden sind, in den drei ersten Tagen täglich 3mal 10 gtt Tct. opii simpl. Die dadurch erfolgte Ruhigstellung des Darmes führte zu hochgradigem Meteorismus. Am vierten Tage wurde daher ein Klysma gegeben. Auf dasselbe erfolgte zwar Stuhlentleerung, doch der Meteorismus nahm trotzdem zu, es traten heftige Schmerzen im Abdomen und galliges Erbrechen auf. Trotz eines eingeführten Darmrohres, trotz einigemale applicierter hoher Darmirrigationen war die Flatulenz in den folgenden Tagen eine äusserst geringe, die Schmerzen im Bauche recht bedeutend. Dieselben liessen immer nur nach erfolgter Defäcation etwas nach. Eine bedeutende Besserung im subjektiven und objektiven Befinden des Patienten stellte sich erst ein, als acht Tage nach der Operation auf ein Klysma acht dünnflüssige Stühle erfolgten und damit auch der Meteorismus, das Zeichen der vorhandenen Darmlähmung, schwand. Daher empfiehlt wohl auch Andrew Cosh[1]), den Darm nicht ruhig zu stellen, sondern frühzeitig zur normalen Funktion anzuregen. Er injiciert während der Operation in die höchste erreichbare Darmschlinge eine Lösung von Magnesium sulfuricum, die etwa 30 gr des Salzes enthält und verabreicht im Bette noch Calomel. Das Opium perhorresciert er und selbst Morphium giebt er nur bei grossen Schmerzen, indem seiner Meinung nach jede Spritze die Heilungschancen vermindert.

Die Ernährung unseres Patienten erfolgte in den ersten 11 Tagen ausschliesslich durch Darreichung von Flüssigkeiten: Thee, Cognac, Milch, Weinsuppe etc. Vom 12. Tage an erhielt er Fleisch. Nach drei Wochen verliess er zum ersten Mal das Bett und abermals nach drei Wochen konnte er das Spital verlassen.

Dieser Fall ist wiederum ein Beweis dafür, dass selbst schwere, durch allgemeine Peritonitis komplicierte Fälle der Appendicitis durch eine Operation geheilt werden können. Es sei dies ausdrücklich unter nochmaligem Hinweis auf die eingangs citierten Autoren erwähnt, weil erst jüngst eine Arbeit aus Amerika, dem Lande der „Appendicitis", erschienen ist, in der Richardson und Brewster[2]) einen chirurgischen Eingriff bei schweren Fällen von Appen-

1) Andrew Cosh. The treatment of general septic peritonitis. Annals of surgery. July 1897. Ref. Münch. med. Wochenschr. 1897. Nr. 37. S. 104.

2) Richardson u. Brewster. Appendicitis. The Boston med. and surg. Journ. 14. u. 21. Juli 1898. Ref. Münch. med. Wochenschr. 1898. Nr. 37.

dicitis mit beginnender Peritonitis für erfolglos halten und denselben nur für geeignet ansehen, die Appendicitis-Operation in Misskredit zu bringen.

Zum Schlusse fühle ich mich verpflichtet, meinem ehemaligen Chef, Herrn Prof. v. Hacker für die gütige Ueberlassung der Krankengeschichte meinen ergebensten Dank auszusprechen.

AUS DER

TÜBINGER CHIRURGISCHEN KLINIK

DES PROF. DR. v. BRUNS.

III.

Ueber die akute Osteomyelitis im Gebiete des Hüftgelenkes.

Von

Prof. Dr. **v. Bruns** und Assistenzarzt Dr. **Honsell.**

(Mit 18 Abbildungen und Tafel I—V).

Veranlassung zu einer ausführlichen Bearbeitung der Hüftosteomyelitis wurde schon gelegentlich der vor einigen Jahren an der Tübinger Klinik angestellten Untersuchungen über Verlauf und Ausgänge der tuberkulösen Coxitis (1 u. 2) gegeben. Damals zeigte sich, dass doch manche Fälle von Coxitis, die man als tuberkulöse angesprochen hatte, anderen Ursprunges sind, und dass speziell die osteomyelitische Form viel häufiger vorkommt und eine weit wichtigere Stellung in der Pathologie des Hüftgelenkes verdient, als man bis dahin angenommen hatte. Während in früheren Jahrzehnten, namentlich solange die Unterscheidung zwischen Tuberkulose und akut-eitriger Knochenmarksentzündung überhaupt noch nicht streng durchgeführt war, die Hüftosteomyelitis für eine äusserst seltene Affektion galt und dementsprechend nur wenig beachtet worden war, fanden sich bei der Sichtung des Materiales der Tübinger Klinik

im Jahre 1893 nicht weniger als 75 Fälle (14 % aller gesammelten Fälle), in denen es sich nach Verlaufsweise und Befund um akute Osteomyelitis gehandelt hatte, ja es ist durch diese Ergebnisse über allen Zweifel festgestellt, dass überhaupt die grosse Mehrzahl sämtlicher akuten und subakuten Coxitisfälle, namentlich des Kindes- und Jünglingsalters osteomyelitischen Ursprunges ist.

Aber auch hinsichtlich des anatomischen und klinischen Bildes verdient diese Erkrankung in vielen Beziehungen ein besonderes Interesse. Das Hüftgelenk nimmt insofern eine Ausnahmestellung ein, als nicht nur die Epiphyse, sondern auch der grössere Teil des Schenkelhalses, also des Diaphysenendes des Femur eine intraartikuläre Lage hat, so dass nicht bloss die innerhalb der Epiphyse lokalisierten osteomyelitischen Herde, sondern auch solche im oberen Teil der Diaphyse zu einer direkten Beteiligung des Gelenkes, mit anderen Worten zu einer akuten, meist eitrigen Coxitis führen. Ferner ist der Verlauf dieser Coxitis oft ein ganz ausserordentlich schwerer. Unter stürmischen Erscheinungen einsetzend bietet sie das Bild einer akuten Vereiterung oder gar Verjauchung des Hüftgelenkes. Weitgehende eitrige Zerstörung der Kapsel und Gelenkenden, jauchige Infiltration der umgebenden Weichteile, eventuell auch des Beckenzellgewebes, Pyämie und allgemeine Sepsis raffen eine Anzahl der Kranken schon in den ersten Tagen, andere nach Wochen und Monaten dahin und bei den Ueberlebenden bleiben schwere Störungen des Gelenkapparates zurück.

Aber vielleicht von noch grösserem Interesse und jedenfalls bisher noch weniger bekannt sind die leichteren Fälle der Erkrankung, die minder stürmisch verlaufen, aber doch ebenfalls erhebliche Veränderungen, wie Schenkelhalsverbiegungen und sonstige Deformierungen des oberen Femurendes, Epiphysenlösungen, Spontanfrakturen etc. zurücklassen.

Die osteomyelitische Natur dieser leichteren Fälle, die in früherer Zeit fast nur durch gleichzeitige mehrfache Lokalisationen der Osteomyelitis zu erweisen war, kann neuerdings durch Untersuchung mittelst der Röntgenstrahlen, auch wo es sich einzig um Erkrankung des Hüftgelenkes handelt, mit voller Sicherheit festgestellt werden. Diese Untersuchung wurde hier im Ganzen bei 28 Fällen von Osteomyelitis der Hüfte ausgeführt und hat uns in der That erlaubt, auch noch Jahrzehnte nach Ablauf der Krankheit die Diagnose des Leidens selbst wie seiner Folgezustände zu sichern. Namentlich sind wir

durch die Röntgenstrahlen allein in Stand gesetzt worden, intra vitam auch minder augenfällige, aber darum nicht weniger wichtige Veränderungen in Form und Grösse der erkrankten Knochenteile, wie Deformierungen der Gelenkflächen und Verbiegungen des Schenkelhalses in einwandsfreier Weise zu konstatieren.

Die Zahl der dieser Arbeit zu Grund gelegten Fälle von Hüftosteomyelitis aus der Tübinger Klinik beträgt **106**; bei fast der Hälfte derselben konnte die Beobachtungsdauer dank wiederholter Wiederaufnahmen, Nachuntersuchungen sowie Anfragen bei der Heimatbehörde der Kranken auf grössere Zeiträume, nicht weniger als 17mal auf 10 bis 30 Jahre ausgedehnt werden, und bei nahezu einem Drittel derselben stehen uns Autopsien in vivo oder in mortuo zur Verfügung.

Ehe auf das Resultat dieser Erhebungen näher eingegangen wird, möge es uns erlaubt sein, noch einen Blick auf die einschlägige Litteratur zu werfen. Während sich im Laufe der Jahre über die tuberkulöse Coxitis ein geradezu unabsehbares Material in der Litteratur angesammelt hat, ist der auf dem Boden der akuten Osteomyelitis beruhenden Hüftgelenksentzündung nur geringe Aufmerksamkeit geschenkt worden. Die bekannteren Autoren vom Ende des vorigen und Anfang dieses Jahrhunderts, welche sich mit der Pathologie des Hüftgelenkes beschäftigten, wie Ford (3), Ficker (4), Rust (5) und Brodie (6) haben fast ausschliesslich die tuberkulöse Coxitis im Auge, wenn auch da und dort ein Fall erwähnt wird, welcher der Beschreibung nach als osteomyelitisch angesehen werden muss. Erst durch die bahnbrechenden Arbeiten auf dem Gebiete der Osteomyelitis von Chassaignac (7), Klose (8), Demme (9) und Roser (10) ist die Aufmerksamkeit weiterer Kreise auch auf die im Gefolge dieses Leidens auftretenden Gelenkentzündungen gerichtet worden. Chassaignac selbst ging bereits so weit, zu behaupten, dass in jedem Fall von Osteomyelitis eines Knochens auch das benachbarte Gelenk in Mitleidenschaft gezogen wurde, Demme fand unter 17 Fällen von Osteomyelitis femoris 16mal das Kniegelenk, einmal das Hüftgelenk beteiligt; Roser endlich kommt an mehreren Stellen seines Werkes über den Pseudorheumatismus auch eingehender auf Symptome, Verlauf und Diagnose der Hüftosteomyelitis zu sprechen.

Seitdem sind kasuistische Beiträge, vielfach eingestreut in Arbeiten über die Osteomyelitis einerseits, über Pathologie und nament-

lich Therapie der Coxitis andererseits, in grosser Zahl veröffentlicht worden; dagegen giebt es bis heute nur wenige Mitteilungen, welche ausschliesslich oder doch vorwiegend Wesen und Verlauf der Hüftosteomyelitis zum Gegenstand haben.

Im Jahr 1880 hat Volkmann seine Erfahrungen über die verschiedenen Arten der osteomyelitischen Gelenkaffektionen unter spezieller Berücksichtigung der Osteomyelitis des Hüftgelenkes, sowie die Prinzipien der Behandlung derselben mit kurzen, treffenden Zügen in der Dissertation von Driessen (11) niedergelegt. Fünf Jahre später stellte W. Müller (12) in seiner Arbeit über die Osteomyelitis der Gelenkgebiete 18 die Hüfte betreffende Fälle aus der König'schen Klinik zusammen und kennzeichnete an Hand zahlreicher Resektions- und Obduktionsbefunde namentlich die anatomischen Veränderungen bei der isolierten Osteomyelitis der Epiphysen, die bis dahin wenig beachtet worden war. Albert und Kolisko (13) beschreiben eine Anzahl höchst wertvoller Becken- und Femurpräparate der Wiener Sammlungen, welche vorzugsweise über die definitiven Veränderungen am Knochensystem nach Osteomyelitis Aufschluss geben. Volkmann (14) wiederum, dann Schede und Stahl (15), Diesterweg (16), sowie neuerdings Bofinger (17) erörtern Fälle von Verbiegungen des Schenkelhalses und der Trochanterpartien; Bardenheuer (18), Obalinski 19) und Lecomte (20) schildern Diagnose, Symptome und Therapie der primären Pfannenosteomyelitis; eine zusammenfassende Darstellung der Osteomyelitis des oberen Femurendes giebt Bernard (21), endlich hat Levèque (22) eine Reihe der klinisch nur selten beobachteten foudroyant verlaufenden Fälle von Hüftosteomyelitis zusammengestellt.

Auf den Inhalt der hier genannten Arbeiten wird an anderen Stellen ausführlicher zurückzukommen sein, hier möge nur darauf aufmerksam gemacht werden, dass bisher keiner der Autoren über ein grösseres kasuistisches Material verfügt zu haben scheint. Levèque berichtet über 16, W. Müller über 18, Bernard über 25 Fälle; da ausserdem die meisten der mitgeteilten Fälle entweder im akuten Stadium der Erkrankung gestorben sind, oder sei es früher, sei es später zur Resektion kamen, konnte bis jetzt eine Uebersicht darüber noch nicht gegeben werden, was aus den überlebenden Fällen wird, soweit sie keinem radikalen Eingriff unterzogen worden sind, ein wie grosser Prozentsatz derselben dauernd ausheilt, das erkrankte Glied wieder gebrauchen kann u. s. f. — mit anderen

Worten, welches der natürliche Verlauf und Ausgang der Krankheit in mittelschweren und leichten Fällen ist.

Diese Lücke auszufüllen soll vor allem der Zweck der vorliegenden Arbeit sein, des weiteren werden eingehender auch die anatomischen Veränderungen nach den Sektions- und Resektionsresultaten, sowie insbesondere auch nach den Ergebnissen der Röntgenuntersuchungen berücksichtigt werden. Ueber jene Punkte, in denen wesentliche Verschiedenheiten gegenüber anderen Lokalisationen der Osteomyelitis, resp. anderen Formen von Coxitis nicht bestehen, möge es erlaubt sein, kurz hinweg zu gehen.

Aetiologie.

Für die Häufigkeit der Hüftosteomyelitis dürfte der Umstand einen ungefähren Massstab geben, dass in der Tübinger Klinik innerhalb von 40 Jahren 106 Fälle beobachtet worden sind, dass ferner diesen Fällen etwa 500 in der gleichen Zeit behandelte Patienten mit Osteomyelitis des unteren Femurendes gegenüber stehen. Ist demnach die Hüftosteomyelitis auch weit weniger häufig als die des unteren Femurteiles, so scheint sie doch nicht so selten zu sein, wie manche erfahrene Chirurgen, so M. E. Owen (23) annehmen, der kürzlich in der Royal society of medicine and surgery in London über 4 Fälle dieser „very distinct variety of hip joint disease" berichtet hat.

Es bedarf keines weiteren Wortes, dass die Aetiologie der Hüftosteomyelitis sich mit der anderweitiger osteomyelitischer Lokalisationen in allen wesentlichen Punkten deckt, und nur beiläufig sei daher erwähnt, dass, wo bakteriologische Untersuchungen ausgeführt worden sind, der Staphylococcus pyogenes aureus gefunden wurde.

Wie sonst auch, ist eine wahrscheinliche Eingangspforte für die Infektionserreger nur ausnahmsweise entdeckt worden, 2mal ging der Erkrankung eine Angina (Scharlachangina resp. follikuläre Angina), je einmal Pneumonie und Pleuritis voraus, endlich wurden 3mal unbedeutende Verletzungen als Ausgangspunkt des Leidens bezeichnet.

Obwohl eine grosse Reihe der Krankengeschichten aus einer Zeit stammen, in der den mutmasslichen Gelegenheitsursachen der Osteomyelitis grössere Beachtung als heutigen Tages geschenkt wurde, und gerade jene Journale mit äusserster Peinlichkeit geführt sind, findet sich der Beginn der Erkrankung auffallender Weise doch

nicht mehr als 3mal auf eine Erkältung zurückgeführt, dagegen 15mal auf ein erlittenes Trauma als Schlag, Fall auf die Hüfte, Ausgleiten etc.

Ihrem Lebensalter nach verteilen sich die Patienten in folgender Weise: es waren bei Beginn des Leidens

12	Patienten	1— 5	Jahre	alt
25	„	5—10	„	„
43	„	10—15	„	„
23	„	15—20	„	„
2	„	20—25	„	„
1	„	26	„	„

Am meisten beteiligt war danach die Periode vom 10.—15. Lebensjahr, danach die vom 5.—10., dann die vom 15.—20. Jahre. Berechnet man den definitiven Wachstumsabschluss auf das 25. Lebensjahr, so würde nur ein Patient jenseits dieser Grenze fallen. Relativ gross ist die Zahl der zwischen dem 1.—5. Lebensjahr stehenden Kranken, sie beträgt nicht weniger als 11% aller Fälle, während nach Haaga's (24) 411 Osteomyelitisfälle umfassender Statistik auf diesen Lebensabschnitt nur 24 = 5,8% kommen, und es scheint demnach, dass das früheste Kindesalter bei der Osteomyelitis des Hüftgelenkes einen erheblich grösseren Anteil als bei sonstiger Lokalisation besitze. Vielleicht dürfte sich diese Differenz einigermassen dadurch erklären, dass die Osteomyelitis des frühesten Kindesalters — nach Dardenne und Alibert (25) sowie Herzog (26) — überhaupt vorzugsweise eine epiphysäre ist, dass ferner nach Braquehaye (27) zu dieser Epoche das obere Femurende nahezu ebenso häufig erkrankt wie das untere (unter 97 von Braquehaye zusammengestellten Fällen von Osteomyelitis des Kindesalters entfallen 16 auf das obere, 19 auf das untere Femurende).

Bezüglich der Verteilung auf die Geschlechter lässt sich auch bei der Osteomyelitis der Hüfte ein Ueberwiegen der männlichen Kranken beobachten; das Verhältnis der männlichen zu den weiblichen Patienten betrug nach unseren Fällen 3 : 1, nach Wilhelm Müller (12) 2 : 1, nach Levèque 4,6 : 1, nach Bernard (21) 3 : 2, für die Gesamtheit der osteomyelitischen Erkrankungen berechnet sie Haaga (24) auf 3,38 : 1.

Von einigen Autoren wird eine Prädisposition der linken Körperhälfte (Hüfte und Femur) gegenüber der rechten angenommen; in der That kommen auch nach Haaga auf 102 Erkrankungen des linken Femur nur 78 des rechten, nach Demme (9) auf 11 des

linken, 6 des rechten, nach Levèque (22) auf 8 linksseitige osteomyelitische Coxitisfälle 6 rechtsseitige, nach W. Müller auf 10 linksseitige 8 rechtsseitige, nach Bernard auf 15 linksseitige 8 rechtsseitige, indessen sind diese Unterschiede doch nicht so erheblich, dass man ihnen irgend welche Bedeutung zulegen könnte, und wie sehr hierbei Zufälligkeiten mitspielen, möge auch schon daraus ergeben, dass in der Kasuistik der Tübinger Klinik 48 rechtsseitige 46 linksseitigen Lokalisationen gegenüberstehen, 12mal war ausserdem die Erkrankung eine doppelseitige.

Pathologische Anatomie.

Bekanntlich kann die osteomyelitische Coxitis ihren Ausgang sowohl vom Femur als auch von der Hüftpfanne nehmen.

Was zunächst den Ausgang vom Femur anlangt, so gehört hieher, mit Rücksicht auf die Mitbeteiligung des Hüftgelenks, jede Entzündung in der Nachbarschaft der Epiphysenlinie, sei sie diesseits oder jenseits dieser Linie lokalisiert, da der oberste Diaphysenteil noch intraartikulär liegt. Es ist ferner aber auch denkbar, dass, ohne dass die Entzündung bis in den intraartikulären Teil des oberen Femurendes vorgedrungen ist, ein Erguss ins Gelenk erfolgt, etwa in der Weise, wie wir Kniegelenksergüsse bei Osteomyelitis der unteren Femurdiaphyse entstehen sehen [Volkmann (28)], oder dadurch, dass ein periartikulärer Abscess von aussen her ins Gelenk durchbricht. Immerhin würde es sich auch in diesen Fällen nicht um einen Ausgang vom Schafte sondern von der Trochanterpartie oder dem unteren Halsteil handeln.

Am seltensten scheint eine rein epiphysäre Lokalisation im engeren Sinne vorzukommen. Sie wurde in unseren Fällen mit Sicherheit überhaupt nicht festgestellt und ist auch sonst nur ganz vereinzelt (W. Müller, Jordan (29), Lannelongue (30)) beobachtet worden. Häufiger findet man ausschliesslich das obere Diaphysenende, den Schenkelhals mit oder ohne Trochanterpartie erkrankt (Fall 89, 94, 95, 106) meist aber werden Diaphyse und Epiphyse gleichzeitig ergriffen (Fall 8, 23, 24, 46, 49, 51, 83, 84, 86, 90, 93, 94, 96, 98, 104, 105) und endlich kommen auch Fälle vor, in denen ausserdem der Femurschaft ganz oder teilweise an der Erkrankung teilnimmt (Fall 23, 87, 94, 96, 97, 98, 104, 106; vergl. auch Taf. V, Fig. 1 und 2).

Mit Jordan und W. Müller möchten wir indessen eine scharfe Grenze zwischen epiphysärer und diaphysärer Lokalisation

der Osteomyelitis am oberen Femurende nicht ziehen, vielmehr mit Rücksicht darauf, dass Kopf, Hals und Trochanteren entwicklungsgeschichtlich eine einheitliche, knorpelige Epiphyse bilden, dass ferner der Schenkelhals noch grösstenteils intraartikulär liegt und endlich durchgreifende Unterschiede zwischen der Osteomyelitis von Kopf, Hals und Trochanteren nicht bestehen, die Erkrankung des ganzen oberen Femurteiles bis zur Höhe des Trochanter minor als epiphysäre im weiteren Sinne bezeichnen.

Bereits Schede und Stahl (15) haben diese epiphysäre Form der Osteomyelitis der Erkrankung der Schaftteile gegenüber gestellt. Auf die Veränderungen am Knochensystem bei derselben sind ausführlicher zuerst Kocher (31) und Lannelongue (32), nach ihnen vor allem W. Müller eingegangen, welcher eine zusammenfassende, äusserst klare Schilderung derselben gegeben hat.

Das Charakteristische der epiphysären Osteomyelitis im Gegensatz zu der diaphysären besteht im Allgemeinen darin, dass die einzelnen Entzündungsherde lange Zeit, wenn nicht auf immer umschrieben bleiben; so entstehen aus diesen Herden einzelne oder auch multiple Knochenkavernen, welche mit Eiter oder Granulationen gefüllt sind, und innerhalb deren kleinere Knochenpartikel, meist der Spongiosa, seltener der Rindenschicht angehörig, sequestriert werden. Die letzteren können, wie die Sequester der Schaftgebiete der Auflösung erfolgreichen Widerstand bieten, und man findet sie dann noch nach Jahren in solchen Höhlen zurückgeblieben, in anderen Fällen dagegen scheinen sie früher oder später einer Resorption zu unterliegen. Wesentlich für die epiphysäre Form ist ferner noch, dass nur selten in der Umgebung der Entzündungsherde eine ausgedehntere Knochenneubildung, dagegen meist eine Sklerosierung und Rarefication erfolgt, so dass das Endresultat der osteomyelitischen Entzündung der Epiphysen nicht eine Verdickung, sondern eher Atrophie und Verkleinerung der beteiligten Knochenpartien ist.

Am oberen Femurende scheint ausnahmsweise, wie das Volkmann (28) und Levèque (22) beschrieben haben, eine mehr diffuse, eitrige Infiltration der Spongiosa vorzukommen, in der Hauptsache finden wir aber auch hier einzelne Infiltrations- resp. Eiterherde über Kopf, Hals und Trochanterenteil zerstreut. Sehr anschaulich erkennt man diese herdförmigen Disseminationen an dem Taf. IV, Fig. 1b wiedergegebenen Präparat von Fall 96: Zahlreiche kleine Knochenhöhlchen, welche von der Epiphysenlinie nach ab-

wärts bis in die Höhe des kleinen Trochanters die Spongiosa durchsetzen und in der Apophysenlinie des Trochanter major zu einer Perforation nach aussen geführt haben. Ebenso waren an dem resecierten Femurende in Fall 86 (Resektion wegen Spontanluxation) die einzelnen, kaum erbsengrossen Herde längs der Epiphysenlinie angeordnet und reichten seitlich bis zu der unregelmässig gestalteten, rareficierten Oberfläche heran.

Sequester enthielten diese Knochenhöhlen in weitaus den meisten Fällen nicht mehr, sie wurden am ehesten noch in Cavernen der Pars trochanterica, weniger häufig am Hals und am seltensten an der Epiphyse gefunden; an letzterer traten dieselben in Fall 88 und 98 als typische Schalensequester auf. Daneben kommen auch ausgedehntere Nekrosierungen vor: So war in Fall 83 (Gelenkvereiterung, Resektion) das ganze obere Femurende von der Linea intertrochanterica an in einen Sequester verwandelt, der nur noch lose mit dem Schaftteil in Zusammenhang stand; in Fall 95 (Spontanfraktur des Schenkelhalses, Resektion) erwies sich bei der Operation die Epiphyse als vollkommen intakt, dagegen war der Trochanter und der grösste Teil des Schenkelhalses mortificiert. Auf die nicht selten beobachteten Sequestrierungen der ganzen Epiphyse wird bei Besprechung der Epiphysenlösungen zurückzukommen sein.

Wie schon aus der immerhin nicht kleinen Zahl von Fällen, in denen niemals eine offene Eiterung eintrat, zu schliessen ist, kann die Entzündung innerhalb des Knochens zum Stillstand kommen, ohne dass die Herde nach aussen durchbrechen, in anderen Fällen, und das sind allerdings die häufigeren, schreitet der Prozess aber weiter. Liegen die Herde nahe der Knochenoberfläche, so erfolgt nach Zerstörung des Gelenkknorpels resp. des Periostes ein Durchbruch ins Gelenk oder die periartikulären Weichteile, es entstehen auf diese Weise an der Cirkumferenz von Kopf, Hals und Trochanteren buchtige Substanzverluste von bald grösserer, bald geringerer Ausdehnung. Sind diese Defekte sehr zahlreich, so können sie dem Knochen ein ähnliches Aussehen wie bei tuberkulöser Coxitis geben, um so mehr dann, wenn sie sich mit schlaffen gelblichen Granulationen (W. Müller) bedecken; der Knochen erscheint angefressen, cariös, wie das sowohl an der Gelenkfläche wie an den Seitenteilen von Hals und Trochanteren mehrfach bei Autopsien zu konstatieren war.

Liegen die Herde vorzugsweise in der Tiefe des Knochens, so können sie schliesslich direkt oder durch Konfluenz mit oberfläch-

lichen Hohlräumen ebenfalls die Rindenschicht durchbrechen und dadurch erhebliche Substanzverluste, ja völlige Zerstörung des Kopfes (Fall 97, 98, 105) und selbst des Halses (Fall 106) verursachen.

Eine besondere Bedeutung kommt den in nächster Nähe der Epiphysenlinie gelegenen Herden zu. Zwar gewährt die Knorpelfuge einen gewissen, natürlichen Schutz gegen die weitere Ausbreitung der Entzündung und wird nur relativ selten in grösserer Ausdehnung durchbrochen, um so häufiger aber geht die Entzündung längs der Epiphysengrenze hin und führt dadurch eine Lockerung, dann Lösung der Epiphyse von der Diaphyse herbei (vergl. Fig. 1 bis 5, sowie Tafel II, Fig. 1 und 2). In manchen Fällen,

Fig. 1.

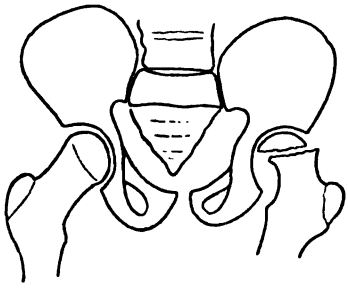

Fig. 2.

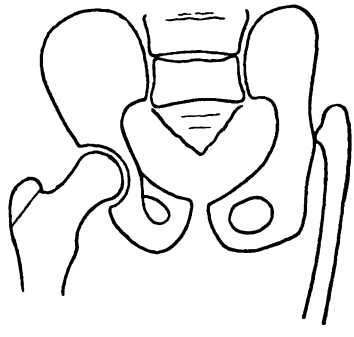

Fig. 3.

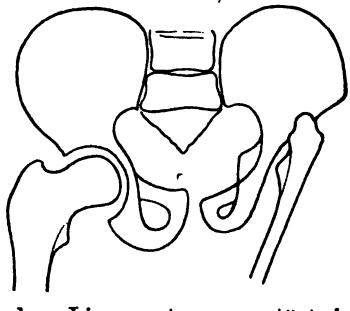

wohl dann, wenn das Ligam. teres zerstört ist, wird die gelöste Epiphyse von jeder Ernährung abgeschnitten und nekrotisiert (Fall 87, 89, 94); man findet dann bei der Autopsie den Kopf als freien Körper im Gelenk bezw. in der das obere Femurende umgebenden Eiterhöhle liegend, falls er sich nicht zuvor schon spontan abgestossen hat; oft aber bleibt die Nekrose aus und das abgetrennte Stück verwächst wieder, teils am Femur selbst (Fall 91, 105) teils in der Pfanne (Fall 92, 94; vergl. auch Taf. V, Fig. 2a).

Genau dasselbe gilt natürlich auch für die Apophysen des Trochanter major und minor; Lockerungen und Lösungen der Apophysen sind indessen weit seltener beobachtet worden (Fall 95, 104, 106), wohl schon deshalb, weil sie klinisch viel weniger hervortreten.

Fig. 4.

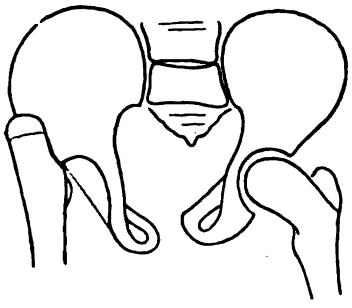

Fig. 5.

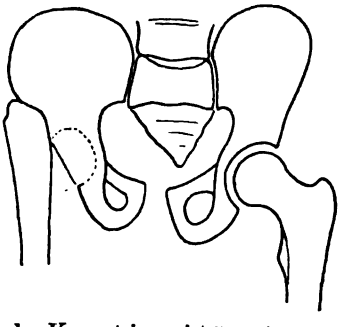

Ausserdem kommen aber auch noch Kontinuitätstrennungen vor, die zum Teil oder ganz ausserhalb der Epiphysenlinie durch die Knochensubstanz des Schenkelhalses verlaufen. So ergab die skiagraphische Untersuchung des Falles 78 (Fig. 6 und Taf. III, Fig. 1) auf der linken Seite eine Quertrennung des Halses

Fig. 6.

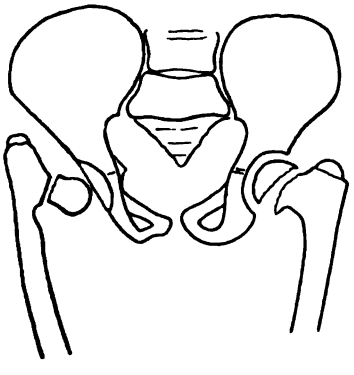

Fig. 7.

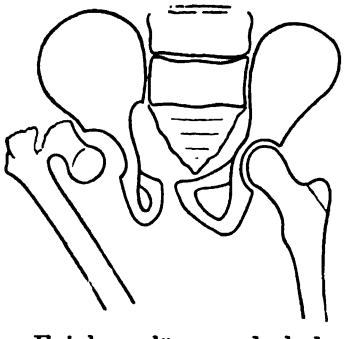

etwa in der Mitte desselben, rechts eine Epiphysenlösung, doch derart, dass noch ein Teil der oberen Begrenzung des Halses an der Epiphyse haften geblieben war; in Fall 95 ferner fand sich eine Fraktur des Halses an der Trochanterengrenze, so dass das obere Femurende mit dem Schaft nur noch durch eine schmale, dem unteren Halsrand entsprechende Knochenleiste verbunden war (vergl. Fig. 7 und Taf. III, Fig. 2). Die Ursache lag im letztgenannten Falle

klar zu Tage: wie sich bei der Resektion zeigte, war ein grosser Teil des Halses sowie die ganze Trochanterenpartie nekrotisiert und von zahlreichen Knochenhöhlen durchsetzt. Im ersteren Fall dürften wohl ähnliche Verhältnisse geherrscht haben, eigentümlicher Weise ist der Prozess dort, trotz der beidseitigen Spontanfrakturen ohne offene Eiterung ausgeheilt. —

Ein anderer Ausgangspunkt für die Hüftosteomyelitis kann in der Hüftpfanne liegen; während jedoch die primäre Pfannenosteomyelitis zu den seltenen Vorkommnissen gehört, ist jedenfalls eine sekundäre Mitbeteiligung der Pfanne ein ziemlich häufiges Ereignis.

In unserer Kasuistik liessen sich Pfannen-Veränderungen durch Operation resp. Sektion 10mal, durch skiagraphische Aufnahmen ausserdem noch 6mal nachweisen, in 7 weiteren Fällen sprachen klinische Symptome, wie Infiltration und Fistelbildung in der Fossa iliaca ebenfalls für eine Anteilnahme des Beckens. Unter 18 Fällen W. Müllers war die Pfanne nicht weniger als 7mal mitergriffen.

Manchmal findet man im Knorpellager nur kleine Defekte, erweichte und verfärbte Stellen, während dasselbe im übrigen intakt geblieben ist; andere Male sind grössere Partien des Knorpels zerstört und der darunter liegende Knochen erscheint rauh, usuriert und von Granulationen durchwachsen, wie in den Fällen 79, 93, 94, 96, 98, 104 und 106, oder endlich es finden sich tiefere Substanzverluste, Nekrosen und Perforationen der Pfannenwand und ihrer Ränder, wie bei Fall 81, 88 und 91.

In wieweit es sich in all diesen Fällen um selbständige Lokalisationen innerhalb der Beckenknochen handelt, inwieweit um Veränderungen, die von der Vereiterung des Gelenkes herrühren, dürfte oft schwer zu entscheiden sein, im allgemeinen wird man oberflächliche Erosionen und Knorpelverluste auf die Gelenkentzündung, tiefere und ausgedehntere Zerstörungen auf osteomyelitische Lokalisationen zurückführen dürfen; letzteres vor allem dann, wenn gleichzeitig ausserhalb der Pfanne sich Herde am Os ilei, ischii oder pubis vorfinden.

Primäre Osteomyelitis der Pfanne scheint, wie die Osteomyelitis der platten Knochen überhaupt, nur relativ selten vorzukommen.

Beobachtet wurde sie von Gouilland (33), Giraud (34), Fleury (35), Lecomte (20), Blasius (36), Albert (13), Schede (15), Rosenbach (37), Müller (12), Bardenheuer (18) und Obalinski (19).

Auch aus unserer Kasuistik dürften 2 Fälle (88, 99) mit Wahrscheinlichkeit hierher zu rechnen sein, da bei beiden neben ausgedehnter Zerstörung am Becken sich relativ wenig Veränderungen am Femur gezeigt haben.

In den genannten Fällen handelte es sich im früheren Stadium um cirkumskripte Herde mit oder ohne Sequesterbildung meist in nächster Nähe des Ypsilonknorpels, in späteren um Zerstörung dieses Knorpels, Perforation der Pfanne, ausgedehnte Zerstörungen namentlich am Os ileum, seltener auch an den anderen Beckenknochen ausserhalb des Pfannenbereiches.

Wie vom Femur so kann endlich auch von den Knochen des Beckens aus ein periostitischer Abscess ins Hüftgelenk perforieren, ohne dass der Knochenherd selbst bis in das Hüftgelenk reicht; derartige Fälle sind beispielsweise von Fleury (35), Schede (15) und Lannelongue (32) mitgeteilt worden. —

Mit diesen Zerstörungen am Femur und Becken geht zugleich eine Entzündung der Synovialis des Hüftgelenks einher. Volkmann (11) unterscheidet bei der Osteomyelitis im Allgemeinen zwischen frühzeitig auftretenden Affektionen der Gelenke (akute seröse und akute jauchige Ergüsse) und solchen, welche sich erst im späteren Verlaufe einstellen (chronisch obliterierende, chronisch oder subakut katarrhalische und chronisch oder subakut eitrige Formen schwereren Charakters). Speziell bei der Hüftosteomyelitis muss wohl in jedem Fall, in dem überhaupt der Prozess im Gelenkgebiete beginnt, schon in den ersten Tagen eine Mitbeteiligung des Gelenkes erfolgen. Es lässt sich wohl annehmen, dass in Fällen, in welchen während des ganzen Krankheitsverlaufes niemals ein Durchbruch der Gelenkkapsel stattfindet und nach Ablauf des Prozesses ein gewisses Mass von Beweglichkeit zurückbleibt, auch keine eigentliche Vereiterung sondern nur eine leichte adhäsive, seröse oder auch katarrhalische Entzündung Platz gegriffen hatte. In schwereren Fällen, in denen es früher oder später zum Durchbruch der Gelenkkapsel kommt, muss sich entweder erst im Laufe der Zeit eine purulente Arthritis ausgebildet haben oder von vorn herein ein eitriger, resp. jauchiger Erguss vorhanden gewesen sein. Letzteres gilt vor allem für die foudroyant verlaufenden Fälle, die in wenigen Tagen bereits zum Exitus führen.

Durchbruch einer grösseren Knochenhöhle oder eines periartikulären Abscesses ins Gelenk dürfte wohl unbedingt zu einer Vereiterung schwerster Form mit Zerstörung der Knorpelflächen, des

Ligamentum teres und der Kapselwand führen. Kleinere ostale Herde können dagegen wohl perforieren, ohne dass die Synovialis immer mit Eiterung reagiert, sie dürften um so weniger Schaden anrichten, je längere Zeit zwischen Beginn der Erkrankung und der Perforation liegt, je ausgedehnter die Synovialis bereits verändert ist (Verwachsungen!) und je weniger Virulenz die Infektionserreger besitzen.

Soweit die Veränderungen an Femur, Becken und Gelenk, wie sie im akuten Stadium und im Verlauf der ersten Wochen und Monate sich entwickeln. —

Tritt im Laufe der Zeit, vielleicht nach Jahren erst eine entgiltige Heilung ein, so haben sich definitive Umgestaltungen an Knochen und Gelenken vollzogen, von denen die Gebrauchsfähigkeit der erkrankten Extremität wesentlich abhängig ist.

Es wurde bereits erwähnt, dass die reaktiven Prozesse in der Umgebung osteomyelitischer Herde an den Epiphysen weniger in Knochenauftreibung als in Sklerosierung und Atrophie bestehen. Dementsprechend sind auch pathologische Verdickungen des oberen Femurendes nur in der Minderzahl der Fälle beobachtet worden, am ehesten noch kommen sie in der Pars trochanterica, also dem von Periost überkleideten Bezirke vor.

So hatte sich im Fall 4 (doppelseitige Coxitis, Ausgang in Gelenkversteifung) am Trochanter maior eine Knochenwucherung gebildet, welche denselben fest mit der Beckenwand verband; in Fall 93 (Exartikulation des Oberschenkels wegen Gelenkvereiterung mit Epiphysenlösung, Ausgang in Tod) bestand eine Verdickung der ganzen Trochanterenpartie auf das Dreifache ihres Volumens. Andere Beispiele dieser Art liefern Fall 91 (Resektion wegen Gelenkvereiterung mit Epiphysenlösung), Fall 46 (doppelseitige Spontanluxation, vgl. Tafel I, Fig. 2 und Fig. 8), Fall 9 (Spontanluxation und Verbiegung des Schenkelhalses, vergl. Fig. 15) und Fall 23 (offene Eiterung, Ausgang in Ankylose und Schenkelhalsverbiegung, vergl. Fig. 14).

Weit seltener werden dagegen Verdickungen an den intraartikulären Teilen des Femur, dem Hals und Kopf getroffen, welche bezüglich der Knochenproduktion ausschliesslich auf den Epiphysenknorpel angewiesen sind.

Es gehören hierher nur zwei Fälle der hiesigen Klinik; im einen derselben (Fall 49) war der Kopf, Hals und Trochanter des nach hinten oben luxierten linken Femurs, wie das Skiagramm (Tafel I, Fig. 2 und Fig. 8) ergab, je um etwa ein Drittel des normalen Volumens durch un-

regelmässige Knochenauflagerungen vergrössert, im zweiten (Fall 24, Gelenkvereiterung mit Ausgang in Ankylose, Fig. 9) gehen die Kontouren des abduciert und aussenrotiert stehenden Femurs von der Grenze des Trochanters an unter zunehmender Verbreiterung in jene des oberen und unteren Pfannenrandes ohne scharfe Grenze über.

Ueber ähnliche Befunde haben ferner Jordan, Albert und W. Müller berichtet.

Weit häufiger findet die Knochenneubildung nur in Form einer herdweisen oder diffusen Sklerosierung im Bereich der erkrankten Partien statt, wie beispielsweise in Fall 96 (doppelseitige Coxitis mit tödlichem Ausgang, Taf. IV, Fig. 1b), wo das Präparat inmitten der Epiphyse, sowie längs der oberen Diaphysen-

Fig. 8.

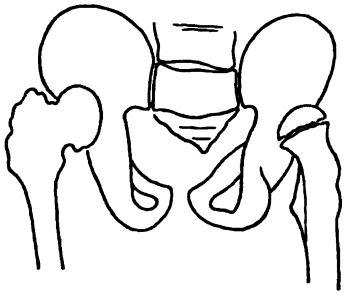

Fig. 9.

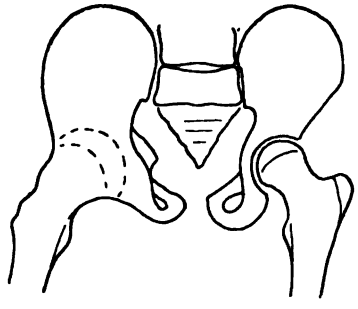

grenze einzelne konfluierte sklerotische Bezirke aufweist, und in Fall 100 (Taf. IV, Fig. 2b), in welchem sich bei der Sektion der stark deformierte Kopfhalsteil des Femur in eine elfenbeinartige Masse verwandelt fand, die nahe dem Gelenkende eine linsengrosse Höhle umschloss.

Ausserdem beobachtet man sehr häufig eine mehr oder weniger ausgesprochene Atrophie des oberen Femurendes. Wenn man derartige Fälle mit Röntgenstrahlen aufnimmt, so erscheint im Positiv der erkrankte Teil seiner Atrophie halber heller als der gesunde und zugleich fällt eine erhebliche Verkleinerung des oberen Femurendes gegenüber dem der anderen Seite in die Augen. Am ausgesprochensten wird man diese Verhältnisse dann finden können, wenn, wie in den Fällen 3 und 25 (vergl. Fig. 10 und 11), die Osteomyelitis in dem frühesten Kindesalter eingesetzt hatte und die Untersuchung erst mehrere Jahre später stattfand. —

Je nach der Ausdehnung und dem Sitz der während des entzündlichen Stadiums eingetretenen Zerstörungen, nach dem Zustand von Periost und Epiphysenknorpel, endlich auch nach den Zug- und

Druckverhältnissen an der erkrankten Partie kommt es zu verschiedenartigen Formveränderungen derselben.

Charakteristisch ist in dieser Beziehung am Gelenkkopf ein Einsinken der Gelenkwölbung gegen die Epiphysenlinie, wie das in dem Präparat des Falles 96 (Taf. IV, Fig. 1), ferner in den Kontourzeichnungen (Fig. 10 und 11) der eben erwähnten Fälle 3 und 25 zum Ausdruck kommt. Gleichzeitig kann eine Verbreiterung des Kopfes stattfinden, so dass man den Eindruck gewinnt, als ob dieser wie ein Pilz hutförmig dem Halse aufsitze. Angedeutet findet sich ein derartiges Ueberstehen der Epiphyse bereits im Fall 96, in höherem Masse in den Kontourzeichnungen der Fälle 57 (Spontanluxation ohne offene Eiterung, Fig. 17), 49 und 51 (Spon-

Fig. 10.

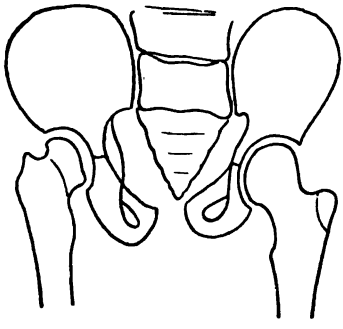

Fig. 11.

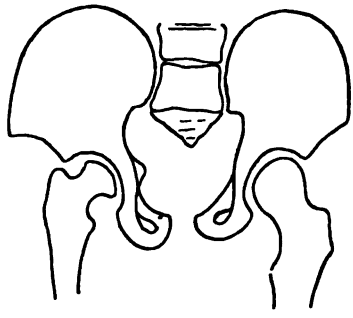

tanluxation mit offener Eiterung, Fig. 15 und 16) und besonders ausgeprägt in dem Präparat des Falles 100 (Taf. IV, Fig. 2), wo die Ränder der sklerosierten Epiphyse nahezu den kleinen Trochanter berühren, während der Hals eine tief eingezogene Rinne bildet. Auch bei Albert und Kolisko, sowie bei W. Müller finden sich hierher gehörige Fälle beschrieben.

Umgekehrt wird auch beobachtet, dass der Kopf statt verbreitert, schmäler als normal ist, und Hals und Kopf eine mehr cylindrische, ovale oder kegelförmige Gestalt haben, wie in den Fällen 8 (Fig. 13), 23 (Fig. 14 und Taf. I, Fig. 1) und 86 (Fig. 12).

Am Schenkelhals sind die Veränderungen noch mannigfacher. Verkürzungen dürften, da das Wachstum des Halses von der Epiphysenlinie ausgeht, an sich mit zu den häufigsten Folgeerscheinungen der Osteomyelitis gehören, aus den Röntgenbildern lässt sich hierüber freilich nur dann ein Schluss ziehen, wenn wie in Fall 3 (Fig. 10) die Verkürzung gleichzeitig durch klinische Messungen bestätigt wird, da bekanntlich je nach der Stellung des Femur auch

scheinbare Verkürzungen höchsten Grades infolge der Projektion in eine Ebene in den Skiagrammen vorgetäuscht werden. Ein sicheres Beispiel bietet dagegen das Präparat des schon mehrfach (wegen Sklerosierung des Knochens und Abflachung der Epiphyse) citierten Falles 100 (Taf. IV, Fig. 2), in welchem der Kopf nur durch eine schmale Rinne vom Trochanterenteil getrennt ist. Desgleichen ein Präparat von W. Müller, sowie mehrere Abbildungen bei Albert und Kolisko.

Verlängerungen des Schenkelhalses, wie sie C. Hüter bei tuberkulöser Coxitis beschrieben hat, sind zwar gerade im Gefolge der Osteomyelitis recht wohl denkbar, konnten mit Sicherheit indessen in keinem unserer Fälle nachgewiesen werden. Da-

Fig. 12.

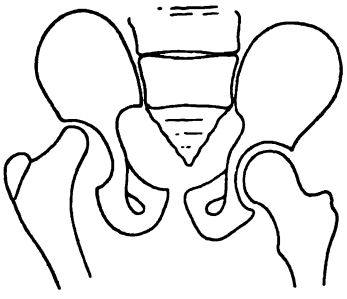

gegen sind Verbiegungen des Schenkelhalses wiederholt beobachtet worden.

Ein Fall von Verbiegung des Schenkelhalses ist erstmals von Volkmann (14) veröffentlicht worden. Ein $10^1/_2$ Jahre altes Mädchen bot Zeichen einer schweren osteomyelitischen Coxitis mit Ankylose, Kontraktur in starker Adduktion und Innenrotation, ausserdem einem Trochanterhochstand von 2 Zoll. Bei der Autopsie zeigten sich in der Hüfte nur noch die Reste einer leichten, adhäsiven Entzündung, dagegen war der Femur nach innen torquiert, und Schenkelhals, Trochantergegend sowie der anstossende Schaftteil vollständig S-förmig verbogen und zwar derart, dass der Ansatzpunkt des Ligam. teres $2^1/_2$ Zoll unterhalb der Trochanterspitze stand. Eine zweite Mitteilung, die allerdings insofern nicht völlig sicher gestellt ist, als die Diagnose nur klinisch gestellt wurde, stammt von Schede und Stahl (15). Ein dritter, dem Volkmann'schen völlig analoger Fall wird von Diesterweg (16) erörtert; auch hier handelt es sich um erheblichen Trochanterhochstand (4 cm), die klinischen Symptome sprachen für Luxation, bei der Resektion zeigte sich indessen eine Abwärtsbiegung von Kopf und Hals, sowie eine starke mediane Verschiebung der Trochanterspitze.

Hatte in den bisher genannten Fällen die Trochanterpartie einen erheblichen Anteil an der Verbiegung, so dürfte in einem von Müller mitgeteilten Fall der Trochanter unbeteiligt gewesen sein, vielmehr eine Abbieguug an der Basis des Schenkelhalses stattgefunden haben.

Bei einem 17jährigen, vor zwei Jahren erkrankten Knaben fand sich eine erhebliche Flexionskontraktur und Fistelbildung an der Hüfte, ausserdem 7 cm reelle Verkürzung des Beines. Als wahrscheinlich wurde eine vereiterte Schenkelhalsfraktur angenommen, der Befund bei der Resektion ergab: Epiphysenknorpel zu $^1/_3$ sequestriert, mehrere erbsengrosse, mit Granulationen gefüllte Herde im Schenkelhals, in der Umgebung derselben Sklerose des Knochens, der Schenkelhals ist etwas verdickt und abwärts gebogen.

Ebenso liegen die Verhältnisse in drei Fällen unserer Kasuistik, in denen die Axe des Kopfhalsteiles annähernd einen rechten Winkel mit der Femuraxe bildet.

Fig. 13.

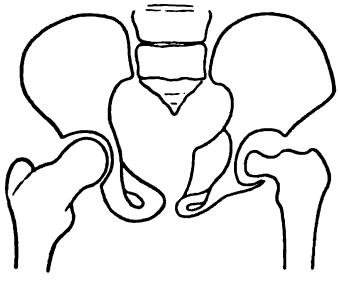

Fig. 14.

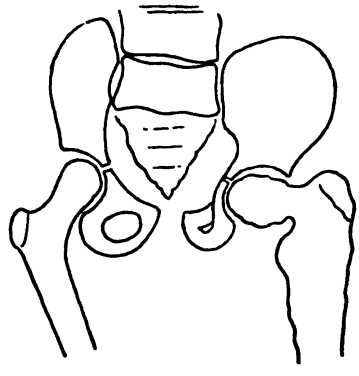

Im ersten derselben (Fall 8, Fig. 13) datierte der Beginn des Leidens drei Jahre zurück, seit zwei Jahren hatte Patient wieder zu gehen angefangen; es fand sich eine Ankylose des erkrankten Beines in Flexions-, Adduktions- und Innenrotationsstellung, zugleich ein Trochanterhochstand von 5 cm; Kopf und Hals waren ausserdem erheblich verschmälert und besassen annähernd cylindrische Form.

Im zweiten Fall (Fall 23, Fig. 14 und Tafel I, Fig. 1) hatte die Erkrankung erst vor 1 Jahr begonnen, Pat. konnte mit leichtem Hinken herumgehen, die Hüfte war in flektierter, adducierter und aussenrotierter Stellung ankylosiert, Trochanterhochstand 3 cm. Der Femurschaft zeigte sich stark verdickt, der Kopfhalsteil hatte eiförmige Gestalt und wies an der Grenze des Halses eine leichte Verschmälerung auf.

Im dritten Fall (Fall 78, Tafel III, Fig. 1) bestand neben der ab-

normen Richtung des Halses eine Kontinuitätstrennung, welche teilweise in der Epiphysenlinie, teilweise innerhalb des Halses verlief.

In zwei weiteren Fällen, in welchen gleichzeitig eine Subluxation des Oberschenkels vorhanden war und die Erkrankung bereits 4 resp. 8 Jahre zurückdatierte (Fall 49 und 51, Fig. 15 und 16), bestand die Verbiegung mehr in einer bogenförmigen Einrollung des Kopfhalsteiles, derart, dass der untere Rand der Epiphyse beinahe den kleinen Trochanter berührte.

Im Ganzen lassen sich danach drei Typen der osteomyelitischen Schenkelhalsverbiegung unterscheiden: 1) Einwärts- und Abwärtsbiegung des ganzen oberen Femurendes einschliesslich der Trochanterpartie; 2) Einknickung des Halses an seiner Basis; 3) Einrollen des Kopfhalsteiles gegen die Spitze des kleinen Trochanters zu.

Fig. 15.

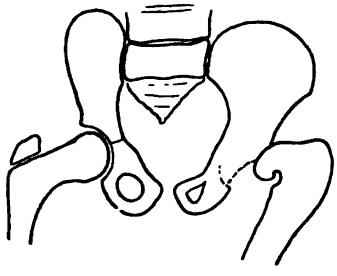

Fig. 16.

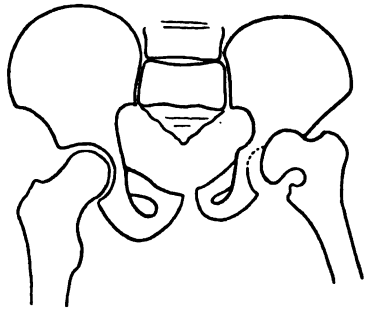

All diese letztgeschilderten Deformitäten dürften sich am einfachsten daraus erklären, dass durch die Belastung seitens des Körpers der Schenkelkopf nach abwärts gedrückt resp. der Femurschaft durch Muskelzug nach oben geschoben wird, während der Kopf des Femur innerhalb oder ausserhalb der Pfanne fixiert ist, und Kopf samt Hals, sowie eventuell auch der Pars trochanterica der für diesen Zug erforderlichen Widerstandskraft entbehren.

Endlich können bei der Hüftosteomyelitis auch Verbiegungen im Bereiche des Schaftteiles gefunden werden, die dann teils in einer allgemeinen Ernährungsstörung und Atrophie des Femur, teils, wie in Fall 94 (Taf. V, Fig. 2b), in gleichzeitiger osteomyelitischer Schafterkrankung ihre Ursache finden. —

Im Gegensatz zum oberen Femurende reagiert die Pfanne auf osteomyelitische Prozesse mit ausgiebigster Knochenneubildung;

die Pfannenwände werden wulstig, Knochenspangen ziehen von einem Rande zum anderen oder nach dem Schenkelknochen hin; im Pfannengrund werden Substanzverluste, soweit keine Verlötung der Gelenkenden eintritt, durch neue Knochenlager ersetzt, die unter Umständen die ganze Höhlung ausfüllen, auch ausserhalb des unmittelbaren Gelenkgebietes werden an den Beckenknochen, vor allem dem Os ilei massige Verdickungen der Wand, unregelmässige Osteophytenbildungen und, falls das Femurende luxiert ist, wallartige Erhebungen an dessen Berührungsstelle mit dem Becken beobachtet, so in den Fällen 57 und 58 (Fig. 17 u. 18, Spontanluxation ohne offene Eiterung).

Fig. 17.

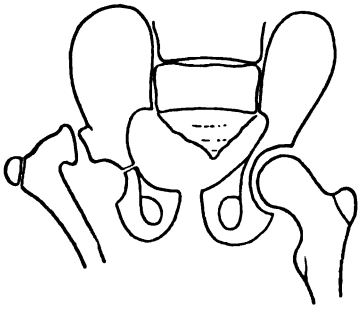

Fig. 18.

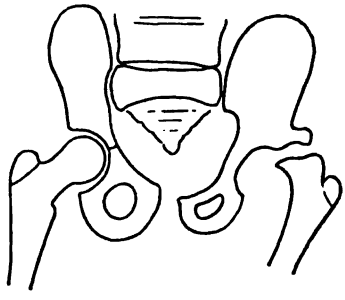

Endlich kommen, zwar nicht so selten, als man bei dem akuten Charakter der Erkrankung vermuten sollte, aber doch weit weniger häufig als bei der tuberkulösen Coxitis auch Ausweitungen im hinteren, oberen Pfannenbezirke, Pfannenwanderungen zu Stande, wie beispielsweise in Fall 86 (Fig. 12).

Endlich soll noch auf die Ausgänge der begleitenden Gelenkentzündung eingegangen werden. Ob eine vollständige Restitution in den Fällen leichtester Art vorkommt, ist wohl nicht zu bezweifeln, aber in keinem unserer Fälle sicher erwiesen.

W. Müller betont, dass, welche Form der Gelenkentzündung auch anfangs vorgelegen haben möge, jede mit der Zeit den Charakter einer granulierenden oder, wie sie Volkmann nennt, einer obliterierenden Gelenkentzündung annehmen kann; zugleich macht W. Müller auf den auch diagnostisch wichtigen Umstand aufmerksam, dass in solchen Fällen Entartungen der Synovialis vorkommen, welche eine frappante Aehnlichkeit mit dem tuberkulösen Fungus besitzen: üppige, oft sulzige Granulationen, die sich von tuberkulösen nur durch das Fehlen der Tuberkel, sowie durch ihre weissliche oder intensiv gelbe Farbe unterscheiden.

Im allgemeinen werden die definitiven Veränderungen im Gelenk der Dauer und vor allem der Intensität des entzündlichen Prozesses proportional sein. War nur eine leichtere Entzündung vorhanden, so werden sich nach Resorption des Exsudates schliesslich von der Synovialis her Adhäsionen zwischen Teilen der Kapsel und den Knorpelflächen ausbilden, welche eine mehr minder hochgradige Störung der Beweglichkeit zur Folge haben. Waren schwerere Zerstörungen innerhalb des Gelenkes eingetreten, so entstehen ausgedehnte Verlötungen der Gelenkenden, eine Umwandlung der Kapsel und der periartikulären Weichteile in derbes, schwartiges Narbengewebe, das Gelenk ankylosiert. Dass auch gelöste Epiphysen Verwachsungen mit der Pfanne eingehen können, ist bereits erwähnt worden.

Auf die Umgestaltungen, welche das Becken als ganzes betreffen, soll hier nicht eingegangen werden, da sich dieselben Verhältnisse wie bei der Osteomyelitis mutatis mutandis auch bei der Tuberkulose des Hüftgelenkes vorfinden.

Symptome und Verlauf.

Bei der Mehrzahl der uns vorliegenden Fälle wies schon der erste Beginn des Leidens auf die osteomyelitische Natur desselben hin: die bis dahin gesunden Individuen, meist kräftige, blühend aussehende Kinder oder junge Leute erkrankten plötzlich von einem Tag auf den anderen an hohem Fieber, oft verbunden mit Schüttelfrösten und schweren Bewusstseinsstörungen (Status typhosus); zugleich wurden lebhafte spontane Schmerzen in der befallenen Extremität geklagt, welche teils in die Hüfte selbst, teils zunächst, wie bei tuberkulöser Coxitis, ins Knie lokalisiert worden sind, bei Druck auf den Trochanter und die Fusssohle, sowie den geringsten Bewegungsversuchen an Intensität zunahmen und damit von vornherein jeglichen Gebrauch des Beines unmöglich machten.

Während die Kranken bei tuberkulöser Coxitis im Beginn des Leidens sich noch Wochen und Monate lang hinkend herumschleppen können, liegt der an Osteomyelitis der Hüfte Leidende vom ersten Tag an zu Bett.

Ausnahmen von dieser Regel wurden immerhin, wenn auch nur selten beobachtet. So begann in Fall 48 (offene Eiterung, Spontanluxation, Ausgang in Heilung), 64 (offene Eiterung, Epiphysenlösung, Ausgang in Heilung) und 83 (Gelenkvereiterung mit ausgedehnter Nekrose des oberen Femurendes, Resektion) die Erkrankung mit leichten Schmerzen und allmählich zunehmendem Hinken, schwere Symtome stellten sich aber erst

nach Verlauf mehrerer Wochen ein, im Fall 15 ferner (offene Eiterung mit Ausgang in Ankylose) kennzeichnete sich der Anfang der Erkrankung durch einzelne Attacken vorübergehender Schwellung und Schmerzhaftigkeit der Hüftgegend, von denen erst die dritte, etwa ein Jahr nach Beginn des Leidens allmählich in das Bild einer akuten Coxitis überging.

Mehr minder früh gesellte sich zu diesen Symptomen eine flache, gleichmässige Schwellung der Hüfte von teigig ödematöser Beschaffenheit, über welche erweiterte Venennetze hinwegzogen. Diese Schwellung betraf in erster Linie die Glutaealgegend; die bei jugendlichen männlichen Individuen deutlich markierten Prominenzen des vorderen Beckenrandes und der Trochanteren verschwinden, die Hüfte erhält weichere, rundliche Linien „comme elle le serait chez une jeune fille" (Levèque). Meist beschränkt sich die Anschwellung indessen nicht auf die Hüfte allein, erstreckt sich vielmehr über den ganzen Oberschenkel bis zum Knie, manchmal sogar noch weiter abwärts. Ausserdem kann in Fällen, in welchen die Beckenknochen an der Erkrankung beteiligt sind, eine Schwellung auch innerhalb des Beckens von der Spina anterior superior bis herab zur Symphyse zu Tage treten, wie in mehreren unserer Fälle beobachtet worden ist.

Auf eine Eigentümlichkeit der epiphysären Osteomyelitis, auf die bereits W. Müller aufmerksam gemacht hat, und die auch in einigen Fällen unserer Beobachtung festgestellt wurde, sei noch hingewiesen. Es beginnt dieselbe nämlich manchmal wie der akute Gelenkrheumatismus als Polyarthritis, d. h. mit multiplen Gelenkschwellungen, die gleichzeitig oder kurz hintereinander in Erscheinung treten, so dass es sich also nicht nur um eine, sondern um mehrere Lokalisationen der Osteomyelitis epiphysärer Natur handelt. Unter Umständen geht dann im Verlauf der Erkrankung die eine oder andere dieser Gelenkentzündungen spontan zurück, während die übrigen einen schwereren Charakter annehmen, vereitern, durchbrechen etc.

So begann im Fall 35 (Luxatio obturatoria duplex) und 56 (doppelseitige Coxitis, ausgeheilt rechts mit Luxation, links mit Ankylose) die Erkrankung mit Anschwellung sämtlicher grossen Extremitätengelenke, in Hüfte und Knie blieben erhebliche Störungen zurück, in den Gelenken der oberen Extremität erfolgte dagegen eine völlige restitutio ad integrum. In Fall 71 (offene Eiterung, Epiphysenlösung, Ausgang in Heilung), in welchem anfangs ebenfalls fast alle Gelenke ergriffen waren, beschränkte sich die Osteomyelitis im weiteren Verlaufe ausschliesslich auf die Hüfte; bei

Fall 54 (offene Eiterung, Ausgang in Spontanluxation) ging eine Kniegelenksentzündung innerhalb von 14 Tagen spontan vorüber, während das Hüftgelenk derselben Seite vereiterte.

Hierzu noch einige Beispiele aus der Litteratur: in einer Beobachtung W. Müller's (12) erkrankte Patient an akuter Schwellung beider Ellenbogengelenke, der linken Schulter und des rechten Fussgelenkes. Die Schwellung am Fuss und an beiden Ellenbogen blieb, am linken Schultergelenk verlor sie sich wieder; Schede (15) teilt die Krankengeschichte eines jungen Mannes mit, welcher von „Gelenkrheumatismus" des linken Knie- und Hüftgelenkes, sowie des linken Handgelenkes befallen war, 4 Wochen später war die Hüfte wieder abgeschwollen und frei beweglich, im Knie noch ein geringer Erguss, dagegen trat jetzt eine typische Osteomyelitis der Ulna auf.

Volkmann endlich berichtet über einen Fall, wo der Patient mit Fieber und heftigen Schmerzen im linken Hüftgelenk erkrankte, nach 3 Wochen nahm das Fieber an Intensität zu und es stellte sich eine Anschwellung des Oberarmes mit lebhafter Beteiligung des Schultergelenkes ein; am Oberarm kam es zur Sequesterbildung in Diaphyse und Epiphyse, im Hüftgelenk heilte der Prozess spontan ohne Aufbruch oder irgend welche Störung zu hinterlassen, aus. Bei einem zweiten Kranken war erst das linke Fussgelenk, dann das rechte Hüftgelenk afficiert, in beiden ging die Entzündung spurlos vorüber, dagegen stellte sich eine Osteomyelitis des unteren Femurendes mit Abscedierung und Nekrose ein.

Fälle, wie die letzterwähnten, könnten gleichzeitig als Paradigmata der leichtesten Form von Hüftosteomyelitis dienen, es muss indessen dahingestellt bleiben, ob bei ihnen immer eine wirkliche Beteiligung des Hüftgelenkes vorhanden war, da es bei der tiefen Lage desselben auch denkbar wäre, dass eine Affektion etwa des Trochanter major oder minor eine Entzündung des Gelenkes vortäuschte. Aus diesem Grunde wurden bei Aufstellung unserer Kasuistik derartige Fälle, in denen nur passagär im Verlauf einer Osteomyelitis Schmerzen und Bewegungsstörungen in der Hüfte bemerkt wurden, unberücksichtigt gelassen.

Der weitere Verlauf des Leidens gestaltet sich verschieden, je nachdem der Gelenkerguss die Kapsel perforiert und nach aussen durchbricht oder nicht.

Der Verlauf ohne offene Gelenkeiterung scheint bei der Hüftosteomyelitis nicht so selten zu sein, wenigstens konnten aus der Tübinger Klinik nicht weniger als 20 Fälle, darunter 3 mit doppelseitiger Coxitis zusammengestellt werden, in denen es nicht zur offenen Eiterung kam. Wie aus unserer Kasuistik ersichtlich ist, dauern dann

die schweren Allgemeinsymptome etwa 3—6 Wochen lang fort, hierauf aber tritt eine langsam fortschreitende Besserung regelmässig ein, zunächst Nachlass der Schmerzen, dann des Fiebers, endlich auch eine Abschwellung der Hüftgegend und des Oberschenkels, nach Verlauf eines weiteren viertel- bis halben Jahres ist die Krankheit meistens als abgelaufen zu bezeichnen. Es bleiben dann nur noch die während oder im Gefolge der Entzündungsperiode erworbenen Veränderungen und die hiervon abhängigen Funktionsstörungen zurück.

Bei den Fällen offener Gelenkeiterung ist der Verlauf, wie natürlich, weit schwerer gewesen. Soweit bekannt, trat auch hier meist innerhalb von 1 bis 3 Monaten ein Nachlass der schwersten allgemeinen Erscheinungen, vielleicht teilweise im Zusammenhang mit einem Durchbruch der Kapsel, ein. Im übrigen wird hier der Gang der Krankheit wesentlich bestimmt durch die Dauer und Intensität der Fisteleiterung.

An der Hüfte ist der Weg, den der Eiter von der Kapsel des Gelenkes bis zur Haut zu nehmen hat, ziemlich weitläufig; das Gelenk wird direkt nach aussen durch Hals und Trochanter geschützt, nach hinten bedecken dasselbe die kurzen Rollmuskeln und die massigen Lager der Glutäen, nach vorn der Ileopsoas, Pectineus und Quadriceps femoris. Zwischen oder durch diese Schichten muss sich der Eiter durchschieben, um an die Körperoberfläche zu gelangen. Es ist daher wohl verständlich, dass ehe ein Aufbruch erfolgt, bei intraartikulärem Sitze des Primärherdes Senkungen in die Glutäal- und Adduktorengegend, sowie weit ausgedehnte Infiltrationen entstehen können und dass oft mehrere Monate vergehen, bis die Haut durchbrochen wird, falls man nicht durch Punktion, Incision oder Resektion die Oeffnung der Abscesse beschleunigt.

Eine künstliche Entleerung des Eiters wurde 11mal im Verlauf des ersten Monats nach Beginn der Erkrankung vorgenommen, 12mal zwischen 1.—3., 7mal zwischen 3.—6. und 6mal zwischen 6.—12. Monat. Ein spontaner Durchbruch erfolgte im 1. Monat nur 4mal, innerhalb des ersten und zweiten Vierteljahrs je 7mal, innerhalb eines Halbjahres bis eines Jahres 9mal und 4mal erst nach 2—2½ Jahren; im Durchschnitt also erst 6 Monate nach Anfang der Erkrankung.

Demnach wird man auch nicht erwarten können, dass, abgesehen von den leichtesten Fällen, auf den Aufbruch hin ohne weiteres eine entschiedene Wendung zum Besseren eintritt, um so weniger, als die Eiterung vielfach nicht nur vom Gelenk, sondern auch von extraartikulär gelegenen Knochenherden mit oder ohne Sequester unter-

halten wird. Die Periode der Fisteleiterung ist vielmehr eine ausserordentlich langwierige und es erliegen ihr noch eine grosse Zahl von Patienten, welche das akute Stadium überstanden haben. Bei den überlebenden Fällen unserer Kasuistik dauerte die Fisteleiterung, soweit hierüber nähere Angaben existieren, nur ausnahmsweise weniger als 6 Monate, im Durchschnitt $3^1/_2$ Jahre und einzelne Male sogar 6—10, ja einmal 19 Jahre. Mit dem definitiven Schluss der Fisteln kann auch in diesen Fällen die Krankheit als abgelaufen bezeichnet werden.

Das Material der Tübinger Klinik weist 86 Fälle auf, die mit offener Eiterung verlaufen sind, hiervon fanden sich bei 27 zugleich noch anderweitige osteomyelitische Lokalisationen, 6mal lag eine Erkrankung beider Hüften vor und ebenso oft waren ausserdem Erscheinungen seitens des Beckens (Infiltration, Schwellung, Fistelbildung, Narben in der Regio hypogastrica) vorhanden.

Perakut verlaufende Fälle sind hier wohl deshalb, weil solche vom ersten Tage an kaum mehr transportabel sind, die Tübinger Klinik aber ihren grössten Zuzug von auswärts erhält, nicht beobachtet worden; dagegen wird eine grössere Anzahl derartiger Fälle beschrieben von Levèque (22), einzelne ausserdem von Volkmann (28), Boeckel (38), Rosenbach (37), Friedmann (39) u. A. Bezeichnend ist für dieselben das Bild einer schweren, foudroyant verlaufenden Sepsis; die Intensität des lokalen Processes an der Hüfte kann dabei, wie beispielsweise im Fall 2 Levèque's eine relativ geringe sein, sodass sich bei der Sektion nur einzelne kleine Knochenherde, umschriebene Substanzverluste der Gelenkflächen, Erweichung des Knorpels etc. finden; andere Male sind allerdings auch erhebliche Veränderungen im Gelenke, wie Denudation und eitrige Durchsetzungen des oberen Femurendes, Epiphysenlösung, Perforation der Gelenkkapsel und ausgedehnte Weichteilabscesse konstatiert worden. Der Tod ist, meist unter Hinzutritt von Lungenaffektionen, am 5.—12. Tag nach Beginn des Leidens eingetreten.

Ausgänge.

Es ist bereits erwähnt worden, dass in Fällen ohne offene Eiterung etwa innerhalb eines Jahres, bei solchen mit offener Eiterung durchschnittlich nach 3—4 Jahren, falls die Kranken überhaupt am Leben bleiben, ein definitiver Abschluss der Krankheit, eine Heilung eintritt. Eine völlige Restitutio ad integrum erscheint für die leichtesten Fälle nicht ausgeschlossen; wenn wir hierfür keinen einzigen Fall beibringen, so ist der Grund schon darin zu suchen, dass wir diese leichtesten Fälle als nicht hinreichend sicher ausgeschlossen haben. Gewöhnlich blieben vielmehr entsprechend den an Knochen und Gelenken entstan-

denen Veränderungen gewisse Störungen in der Gebrauchsfähigkeit des betreffenden Gliedes, Kontrakturen, Ankylosen, Verkürzungen und Atrophien zurück.

Kontrakturen.

Wo die Kontinuität von Knochen und Gelenken erhalten geblieben ist (Fall 1—33), also weder Luxation noch Ephiphysenlösung eintrat, wurden wie bei der tuberkulösen Coxitis, so auch hier namentlich zwei Kontrakturformen beobachtet, eine Kombination entweder von Flexion, Adduktion und Innenrotation oder von Flexion, Abduktion und Aussenrotation.

Unter den 33 mit Gelenkversteifung ausgeheilten Fällen der Tübinger Klinik fand sich die erstere Form 7, die letztere 11mal, ausserdem wurden vereinzelt Versteifungen in Flexion und Adduktion resp. Abduktion ohne Rotation, in Flexion mit Aussen- oder Innenrotation ohne Kontraktur in seitlicher Richtung, Flexion allein, Aussenrotation allein, ferner eine Kombination von Flexion, Adduktion und Aussenrotation gefunden, letztere in einem der Fälle mit Schenkelhalsverbiegung (Fall 23), sowie in zwei Fällen, in denen die Epiphyse verkümmert war (Fall 25 und 30), in einem weiteren Falle von Schenkelhalsverbiegung (Fall 8) bestand Ankylose in Flexion, Adduktion und Innenrotation; in zwei weiteren Fällen endlich (Fall 10 und 21) lagen Ankylosen bei völlig gestreckter Haltung des Beines vor, ohne dass vorher Extensionsverbände angelegt worden wären.

Im Ganzen stehen also 13 Adduktionskontrakturen 12 Abduktionskontrakturen gegenüber, so dass man wohl sagen kann, dass beide Formen etwa gleich häufig bei der osteomyelitischen Coxitis vorkommen.

Ein Uebergang von Abduktions- in Adduktionskontraktur, von scheinbarer Verlängerung in scheinbare Verkürzung, wie man ihn lange Zeit als charakteristisch für die tuberkulöse Coxitis angenommen hatte, scheint bei der Osteomyelitis der Hüfte ausserordentlich selten zu sein, wenigstens hat unter allen Patienten nur einer (Fall 86) die Angabe gemacht, dass sein Bein zuerst verlängert, dann verkürzt gewesen sei. Soweit wir unseren Krankengeschichten Glauben schenken dürfen, pflegt vielmehr die erkrankte Extremität jene Stellung, welche sie zu Beginn des Leidens angenommen hatte, auch im weiteren Verlaufe beizubehalten.

Bei doppelseitiger akuter Coxitis beobachtet man teilweise auf beiden Seiten Abduktions- und Aussenrotationsstellungen, wie beispielsweise in Fall 4, in welchem rechts Ankylose, links erhebliche Beweglichkeitsbeschränkung bestand, sowie in einem von Rossander (45) und einem von Studensky (46) mitgeteilten Falle. In dem letzteren war die Abduktion beiderseits eine so hochgradige, dass die Patientin nur in

hockender Stellung mit rechtwinklig gebeugten Unterschenkeln sich fortzubewegen vermochte; andere Male, wie in Fall 6 und 96, wie ferner in Beobachtungen von König (40) und Permann (41), wurde auf der einen Seite Abduktion und Aussenrotation, auf der anderen Adduktion und Innenrotation beobachtet; oder es verbindet sich mit Gelenkversteifung an der einen Hüfte eine Luxation der anderen, so in Fall 56 (rechts Luxation, links Adduktionskontraktur) und 104 (links Luxation, rechts Abduktionskontraktur), ferner in Fällen von Roser (10) und Sarrazin (42). Eine doppelseitige hochgradige Adduktionskontraktur mit Kreuzung beider Beine wird von Ledderhose (43) beschrieben; endlich sei hier nochmals der Fall 31 erwähnt, in welchem beide Beine in gerader Stellung versteift waren.

Ankylose.

In den meisten Fällen wird aus diesen Kontrakturstellungen früher oder später eine feste Ankylose des Hüftgelenkes.

Eine einigermassen ausgiebigere Beweglichkeit hat nur einer jener Patienten, bei denen eine Ausheilung ohne Kontinuitätstrennung von Knochen oder Gelenk erfolgt war, gezeigt (Fall 3); die Osteomyelitis hatte dort im ersten Lebensjahre bereits eingesetzt und war nach Incision eines Abscesses im Laufe eines halben Jahres dauernd ausgeheilt; bei der 9 Jahre später vorgenommenen Nachuntersuchung (vergl. Fig. 10) fanden sich ausser einer Verkümmerung der Femurepiphyse, sowie Unregelmässigkeiten der Pfanne keine Veränderungen im Röntgenbilde; Beugung und Streckung, Adduktion und Aussenrotation waren vollkommen frei, nur Abduktion und Innenrotation behindert.

In 9 weiteren Fällen war nur ganz geringe Beweglichkeit, hauptsächlich im Sinne der Flexion vorhanden.

Verkürzung.

Eine verhältnismässig geringe Rolle spielen die Verkürzungen bei den mit Gelenkversteifung ausgeheilten Fällen. Absolute Verkürzungen, also solche in der Distanz vom grossen Trochanter zu der Kniegelenksspalte, haben hier wenig Bedeutung, da bekanntlich das Längenwachstum des Femurschaftes in der Hauptsache von der unteren Femurepiphyse ausgeht; messbar waren dieselben überhaupt nur in 7 Fällen und betrugen dann 0,5, bis höchstens (Fall 18) 4,5 cm. Dagegen fanden sich in 12 Fällen meist unbedeutende reelle Verkürzungen durch Hochstand des Trochanters; sie dürften wohl insgesamt auf Deformitäten am oberen Femurende und an der Pfanne zu beziehen sein. Direkt nachweisen liess sich eine derartige Ursache in jenen Fällen, in denen Röntgenuntersuchungen vorgenommen werden konnten, und zwar erklärte sich

der Trochanterhochstand aus Atrophie des oberen Femurendes in den Fällen 3 (Verkürzung 2 cm), 25 (Verkürzung 1,5 cm) und 30 (Verkürzung 1,0 cm), aus Verbiegung des Schenkelhalses in Fall 5 (Verkürzung 5 cm) und 23 (Verkürzung 3 cm), endlich aus einer Ausweitung des oberen Pfannenrandes in Fall 29 (Verkürzung 1 cm, zugleich Verkümmerung der Epiphyse).

Spontanluxationen.

In 33, also nahezu einem Drittel unserer sämtlichen Fälle sind im Verlauf der Krankheit Luxationen im Hüftgelenk beobachtet worden. Zum kleineren Teile (7mal) sind diese in solchen Fällen zu Stande gekommen, in denen dem klinischen Bilde nach eine seröse oder katarrhalische Coxitis vorgelegen haben musste (keine offene Eiterung), zum grösseren Teile (26mal) in jenen, in welchen eine Gelenkvereiterung mit Durchbruch nach aussen stattgefunden hatte. Die ersteren dürften wohl ebenso, wie die bei posttyphöser und rheumatischer Coxitis auftretenden Verrenkungen als Distentionsluxationen, die letzteren dagegen in der Hauptsache als Destruktionsluxationen aufzufassen sein.

In 30 unter unseren 33 Fällen hat es sich um Luxationen oder Subluxationen nach hinten und oben gehandelt. Ueber die Zeit ihres Auftretens finden sich nur wenig zuverlässige Angaben, in Fall 48 soll die Ausrenkung bereits nach 14 Tagen, in Fall 46 nach 6, in Fall 37 nach 8 Wochen, in Fall 103 endlich erst nach 2—3 Monaten vom Beginn der Erkrankung an gerechnet aufgetreten sein; bei den allermeisten Patienten wurde dieselbe aber erst in der Klinik, oft erst nach Ablauf der Krankheit konstatiert. Schon daraus folgt, dass die Gelegenheitsursachen, welche die Verrenkung unmittelbar herbeiführten, relativ geringfügige gewesen sein müssen; ausser einem Patienten (Fall 46), der bestimmt angab, es sei ihm der Schenkelknochen während des Umbettens aus der Schüssel gesprungen, wusste in der That keiner hierüber etwas auszusagen.

Was die Funktionsfähigkeit des luxierten Beines anlangt, so ist dieselbe natürlich durch seine perverse Stellung beeinträchtigt; dazu kommt, dass nur in 5 Fällen (38, 39, 42, 57 und 58), eine ausgiebigere Beweglichkeit im luxierten Bein zurückgeblieben ist, meist war dagegen die Bewegungsfähigkeit eine äusserst reducierte (geringe Flexions-, aber keine Adduktions- und Rotationsbewegungen) und 4mal (Fall 48, 49, 56, 60) ist sogar völlige Ankylose eingetreten. Immerhin waren die Kranken nach Ablauf des entzündlichen

Stadiums im Stande, sich gestützt auf einen Stock oder selbst frei fortzubewegen. Selbst im Fall 56, wo rechterseits eine Luxatio iliaca mit völliger Ankylose, links Adduktionskontraktur und nur minimale Flexionsbeweglichkeit bestand, vermochte die Kranke, wenn auch nur mühsam, so doch frei zu gehen, Treppen zu steigen u. s. f. Zu Statten mochte ihr hierbei die Fähigkeit kommen, ihr linkes Bein im Knie aktiv um ca. 10—15° zu hyperextendieren, eine Erscheinung, die auch bei anderen Kranken mit Hüftankylose hin und wieder beobachtet wurde.

Luxationen auf das Foramen obturatorium sind hier nur in zwei Fällen, darunter einmal doppelseitig beobachtet worden.

Im einen Fall (Fall 55; keine offene Eiterung) erwies sich die kranke Hüfte völlig ankylotisch, es bestand rechtwinkelige Abduktion und Flexion sowie starke Aussenrotation, der Kopf des Femur war in der Gegend des Foramen obturatorium zu fühlen; unter diesen Umständen konnte von einem Ausgleich der Stellung durch Beckenverschiebung nicht die Rede sein, der Kranke musste sich vielmehr in sitzender Haltung mit spitzwinkelig gebeugten Knieen fortbewegen. Noch schlimmer war der zweite Patient daran (Fall 35, offene Eiterung), dessen Krankengeschichte bereits publiciert (44) worden ist; hier standen beide Beine bayonettförmig vom Körper in maximalster Abduktion und Aussenrotation ab, der Kopf des Femur war einerseits auf dem For. obturat., andererseits in der Dammgegend (Luxatio perinealis) fühlbar; auch hier erfolgte die Lokomotion in sitzender Haltung und zwar, da keines der Beine vorwärts bewegt werden konnte, zugleich hüpfend, wie in dem von Studensky (46) mitgeteilten Falle doppelseitiger Abduktionsankylose.

Eine Spontanluxation aufs Foramen ovale scheint im Ganzen zu den grössten Seltenheiten zu gehören; von Blasius (36) wurde dieselbe (die coxalgische Lux. obturat.) sogar ganz geleugnet, dagegen werden bei Rosmanit (47) drei einschlägige Fälle citiert, von denen einer (Billroth) mit Wahrscheinlichkeit osteomyelitischen Ursprunges gewesen ist. Eine Subluxation nach vorn mit Flexions- und Abduktionsstellung des Beines ist ausserdem bei doppelseitiger, wohl osteomyelitischer Coxitis von Mordhorst (48) gefunden worden.

Als Luxatio ileopubica dürfte Fall 54 aufzufassen sein.

Pat. erkrankte plötzlich im März 1891 mit hohem Fieber, Schmerzen und Schwellung zunächst des Beines, drei Wochen später der Hüftgegend. Bei der Aufnahme im Juli 91 bestanden noch entzündliche Erscheinungen an der Hüfte, das Bein stand um 45° adduciert, um 90° aussenrotiert, nicht flektiert, der Kopf des Femur war am Tuberculum pubis zu fühlen. In der Folge wurden mehrere Abscesse eröffnet. Gelegentlich eines Versuches, die Stellung zu korrigieren, trat eine Epiphysenlösung ein, und

das obere Femurende stellte sich nunmehr hinter die Pfanne gegen das Darmbein.

Wie wir uns diesen, unseres Wissens vereinzelt stehenden Fall entzündlicher Luxatio suprapubica entstanden denken sollen, ist schwer zu sagen, um so mehr als auch die Anamnese uns keinen Anhaltspunkt giebt. Dass die Luxation aus gewaltsamer Streckung und Abduktion wie die traumatische Form hervorgegangen sein sollte, kann man wohl nicht annehmen, jedenfalls dürften bedeutende Zerstörungen der Kapsel (offene Eiterung) bestanden haben.

Es erübrigt noch, eines Falles (Fall 46) Erwähnung zu thun, in welchem auf der einen Seite eine typische Luxatio iliaca vorhanden war, auf der anderen dagegen, wie im Röntgenbild ersichtlich (Fig. 8 und Taf. I, Fig. 2), der Kopf bei aussenrotiertem, abduciertem und stark flektiertem Bein oberhalb der Pfanne stand.

Epiphysenlösungen.

Sie gehören mit zu den charakteristischen Begleiterscheinungen der Osteomyelitis: unter unserer Kasuistik sind dieselben im Ganzen bei 26 Fällen, also immerhin etwas seltener als die Luxationen beobachtet worden; hiervon sind 6 ausgeheilt, ohne dass es je zu offener Eiterung gekommen wäre, in den übrigen 20 bestand gleichzeitig eine meist sehr schwere Vereiterung des Gelenkes.

Bezüglich der Entstehungsweise der entzündlichen Epiphysenlösung kann auf das oben gelegentlich der pathologischen Anatomie Gesagte verwiesen werden; ist der Epiphysenknorpel zerstört, oder hat sich die Knocheneiterung an seiner ganzen Oberfläche hin ausgebreitet, so wird es nur einer minimalen, mechanischen Einwirkung, in welcher Richtung sie auch erfolge, vielleicht nur der Schwere des Beines bedürfen, um eine Trennung von Epiphyse und Diaphyse herbeizuführen.

Ueber die Zeit ihres Entstehens können wir allgemein giltige Angaben nicht machen, jedenfalls kann sie schon relativ früh auftreten, da sie auch bei Patienten, welche innerhalb der 2. bis 4. Woche nach Beginn der Erkrankung in die Klinik aufgenommen wurden, bereits zu beobachten war. Dass Epiphysenlösungen in foudroyanten Fällen sogar schon innerhalb der ersten Krankheitstage entstehen, zeigen uns die Beobachtungen Levèque's.

Das klinische Bild ist bekanntlich schon bei der traumatischen Epiphysenlösung kein absolut feststehendes. Der Regel nach wird das betreffende Bein stark aussenrotiert, gestreckt und adduciert gehalten, in anderen Fällen aussenrotiert, leicht flektiert

und adduciert, daneben kommt aber auch statt der Adduktion eine Abduktionsstellung und statt der Aussenrotation eine Inversionsstellung des Beines vor; ausserdem besteht natürlich in allen Fällen Verkürzung und abnorme Beweglichkeit mit oder ohne Krepitation. Noch wechselnder ist der Symptomenkomplex bei der entzündlichen Epiphysenlösung: Aussenrotation mit Adduktion bei gestreckter Stellung wurde in 3, bei gebeugter in 5 Fällen beobachtet, ausserdem kamen vor Stellungen in reiner Aussenrotation (1mal), in Aussenrotation, Abduktion und Flexion (1mal), in Adduktion und Flexion ohne Rotation (5mal), in Adduktion, Flexion und Innenrotation (8mal), in 2 Fällen endlich (Fall 72 und 73) bestand überhaupt keine Kontrakturstellung. Demnach kommen hier Inversions- und Eversionslagen nahezu gleich häufig vor, während Geradstellungen des Beines sich in einem etwas geringeren Prozentsatz finden.

Dieses anscheinend regellose Verhalten dürfte sich wohl, da etwaige Gewalteinwirkungen, wie bereits erwähnt, kaum eine Rolle spielen, am ehesten daraus erklären, dass die Extremität nach der Epiphysenlösung im Grossen und Ganzen denselben Stellungstypus beibehält, welchen sie vorher innegehabt hatte. Nur dürften bei Abduktions- und Aussenrotationskontrakturen vielfach die Abduktion zur Adduktion, bei Adduktions- und Innenrotationskontrakturen die Adduktion zur Geradstellung werden.

Wo eine Dislokation der getrennten Teile beobachtet worden ist, bestand sie in einer meist recht beträchtlichen Verschiebung des Femurschaftes nach hinten und oben (vergl. Fig. 2—5), die durchschnittlich einem Trochanterhochstand von 4 bis 6, einmal (Fall 68) sogar von 10 cm entsprach.

Ein vereinzelt stehender Fall von Verschiebung des gelösten, oberen Diaphysenendes gegen den horizontalen Schambeinast ist von Albert (13) mitgeteilt worden, ferner beschreibt Blasius (36) einen Fall osteomyelitischer Coxitis, in welchem der Kopf gänzlich, der Hals teilweise zerstört war und das obere Femurende eine Stellung ähnlich wie bei der Luxatio supracotyloidea eingenommen hatte.

Keine bemerkenswerte Dislokation, sondern nur eine leichte Verschiebung des Diaphysenendes nach aussen war in Fall 77 (Kontraktur in Adduktion, Flexion und Aussenrotation) eingetreten, wie sich aus dem Skiagramm (Fig. 1, Taf. II, Fig. 1) erkennen liess; ferner in den Fällen 91 und 105, in welchen sich bei der Resektion die Epiphyse in fehlerhafter Stellung mit der Diaphyse wieder verwachsen zeigte.

Verschieden verhalten sich auch die Fälle bezüglich der entgiltigen Bewegungsfähigkeit des Beines. In frischen Stadien besteht natürlich, wie bei jeder Kontinuitätstrennung eines Knochens, abnorme Beweglichkeit und zwar hier speziell in der Richtung der Femuraxe; in der Folge kann indessen diese Beweglichkeit bei der entzündlichen Epiphysenlösung vollkommen oder doch teilweise verloren gehen, so hatte sich unter 14 Fällen unserer Kasuistik, die nach Ablauf ihrer Erkrankung noch zur Untersuchung kamen, bei nicht weniger als 9 eine völlige Ankylose ausgebildet, bei 2 (Fall 66 und 70) waren nur geringe Flexionsbewegungen ausführbar und nur 3 der Patienten (Fall 62, 72 und 73) zeigten ausgiebigere Bewegungsfähigkeit; in diesen letzteren Fällen pflegt nur das Gebiet der Abduktion oder der Abduktion und Aussenrotation eingeengt zu sein und zugleich die abnorme, senkrechte Verschieblichkeit des Trochanters (Fall 62 und 73) bestehen zu bleiben; kommen unter diesen Verhältnissen die Patienten erst lange nach Ablauf der Erkrankung zum Arzte, so liegt, wie Albert an eigenen Beobachtungen gezeigt hat, eine Verwechslung mit kongenitaler Hüftgelenksluxation nicht fern.

Vier der hier besprochenen Fälle sind ihrem Leiden erlegen, bei 8 musste Resektion vorgenommen werden, in den übrigen Fällen vermochten die Kranken sämtlich später sich ihres Beines zur Stütze und Fortbewegung zu bedienen.

Spontanfrakturen.

Wie bereits erwähnt, sind ausser in der Epiphysenlinie auch Trennungen in der Kontinuität der Diaphyse, also Spontanfrakturen, in 2 Fällen beobachtet worden.

Im ersten derselben (Fall 78, vergl. Fig. 6 und Tafel III, Fig. 1) lag linkerseits eine quere Halsfraktur, auf der rechten Seite eine Trennung, die teils in der Epiphysenlinie, teils durch den Hals verlief bei gleichzeitiger Verbiegung des letzteren vor; das linke Bein stand mässig flektiert, adduciert und aussenrotiert, Beugebewegungen waren bis zu 90° möglich, der Trochanter überragte die Roser-Nelaton'sche Linie um 4 cm; das rechte Bein konnte frei gebeugt und gestreckt werden, Adduktion war bis 45°, Abduktion bis 25° frei; der Trochanterhochstand betrug 2,5 cm; der Gang war hinkend, indessen vollkommen beschwerdefrei.

Im zweiten Fall (Fall 95, vergl. Fig. 7 und Taf. III Fig. 2) wiesen die klinischen Erscheinungen durchaus auf eine Spontanluxation hin, der Trochanter überragte die Roser-Nelaton'sche Linie um mehrere Centimeter, das Bein war flektiert, stark adduciert und einwärtsrotiert; allerdings war der Femurkopf nicht abtastbar, indessen konnte das bei der starken Schwellung der Hüftgegend nicht auffallen; erst die Röntgenuntersuchung

hat den wahren Sachverhalt, quere Infraktion des Schenkelhalses an seiner Basis festgestellt. Beidemale hat sich über die näheren Umstände und die Zeit des Entstehens der Spontanfrakturen Nichts feststellen lassen.

Recidive.

Wenn im allgemeinen die Hüftosteomyelitis nach dem Verschwinden von Fieber, von jeder Schmerzhaftigkeit und Schwellung, in Fällen offener Eiterung nach Schluss der Fisteln als abgelaufen bezeichnet werden kann, so wurde doch hin und wieder nach Wochen und Monaten ein nochmaliges Aufflackern des entzündlichen Prozesses beobachtet, ja in nicht weniger als 6 Fällen ist es nach jahrelanger Heilung zur Ausbildung eigentlicher Recidive gekommen.

In Fall 7 (Ausgang in Heilung mit Gelenkversteifung) begann das Leiden 1891 in typischer Weise, nach 1/4 Jahr konnte Patient wieder aufstehen und befand sich völlig wohl bis nach 2 Jahren von neuem eine schmerzhafte Schwellung der Hüftgegend und Abscedierung am Trochanter major eintrat.

In Fall 10 (Ausgang in Heilung mit Gelenkversteifung) erkrankte Pat. im 17. Lebensjahre an akuter eitriger Coxitis, die 3/4 Jahre später nach Abstossung eines Sequesters ausheilte, blieb dann gesund bis im 42. Lebensjahre wieder eine Fistel an der Hinterbacke, die zum Schenkelhals führte, aufbrach.

In Fall 63 (Epiphysenlösung, Ausgang in Heilung) begann die Coxitis 1878 und heilte nach 2jähriger Fisteleiterung scheinbar aus, erst 10 Jahre später stellten sich neuerdings Schmerzen und Anschwellung der Hüftgegend ein, und es kam wieder zum Aufbruch eines Abscesses.

In Fall 65 (Epiphysenlösung, Ausgang in Heilung) dauerte die Krankheit bis zum Schluss der Fistelöffnung von 1859 bis 1868. 1873, also 5 Jahre später, musste aber wiederum ein Abscess am Trochanter major eröffnet werden.

Zwei weitere Patienten, welche die erste Krankheitsattacke gut überstanden hatten, sind einem Recidiv mehrere Jahre später erlegen.

In Fall 97 (Gelenkvereiterung, Ausgang in Tod) hatte die Kranke im Alter von 4 Jahren eine akute, eitrige Coxitis mit Aufbruch durchgemacht, von der sie sich nach dreimonatlichem Krankenlager wieder vollkommen erholte; 8 Jahre später trat eine neue akute Schwellung der Hüfte auf; Patientin wurde wiederum bettlägerig und es mussten mehrere Abscesse incidiert werden; aber auch dieses Mal erholte sich die Kranke wieder, nur blieben mehrere eiternde Fisteln zurück. Nach weiteren drei Jahren erfolgte ein zweiter Nachschub, es bildeten sich neue Abscesse an der Hüfte und innerhalb von 5 Wochen trat unter schweren Hirnerscheinungen der Exitus letalis ein. Die Sektion ergab: Ankylose der linken Hüfte, Eiterherde in Femur und Beckenknochen, eitrige Infiltration des Oberschenkels und des Beckenzellgewebes, ausserdem Pleuropneumonie und

eine akute eitrige Cerebrospinalmeningitis. Leider hat sich nicht erweisen lassen, ob letztere metastatischer Natur war oder in direktem Zusammenhang mit den intrapelviären Abscessen stand.

In Fall 100 (Gelenkvereiterung, Ausgang in Tod) lagen zwischen Beginn der Erkrankung und Exitus letalis nicht weniger als 24 Jahre. Das Leiden begann akut 1860 mit Schwellung und Schmerzhaftigkeit der rechten Hüftgegend und des linken Unterschenkels. Am Trochanter wie an der Tibia brachen Abscesse auf, welche seitdem fast ohne Unterbrechung forteiterten, während Patient im übrigen vollkommen hergestellt schien. Im November 1885 traten plötzlich wieder akute Entzündungserscheinungen an Hüfte und Unterschenkel auf. An ersterer bildeten sich zwei grosse Abscesse, der eine am Trochanter, der andere in der Glutaealgegend, an letzterem brach eine ganze Anzahl neuer Fisteln durch. In der Folge entstanden auch am rechten Oberschenkel und der linken Schulter Abscesse und ein Vierteljahr später erfolgte der Tod an Pyämie.

Vielleicht gehören hierher auch die beiden Fälle 29 und 73, bei denen 10 resp. 6 Jahre nach Ablauf des Leidens wiederum vorübergehend Schmerzhaftigkeit in der betreffenden Hüfte aufgetreten war.

Ausgang in Tod.

Ein letaler Ausgang ist im Ganzen in 15 unserer 106 Fälle, worunter 4, bei denen Resektion resp. Exartikulation vorgenommen war, eingetreten. Der Tod erfolgte teils in früheren, teils in späteren Perioden der Erkrankung und zwar:

innerhalb	von	1	Monat in	Fall	101
„	„	1½	Monaten „	„	99
„	„	2½	„ „	„	106
„	„	5	„ „	„	104
„	„	6	„ „	„	98, 102, 105
„	„	9	„ „	„	96
„	„	18	„ „	„	103
	nach	11	Jahren „	„	97 Recidive.
	„	25	„ „	„	100

Bei sämtlichen Fällen bestand Gelenkvereiterung. 1mal mit Luxation (Fall 102), 4mal mit Epiphysenlösung (Fall 103—106), 2mal (Fall 97 und 99) mit ausgedehnteren osteomyelitischen Herden auch in den Beckenknochen.

Unter diesen Fällen ist bei F. 99 und 101 der Tod innerhalb des akuten Stadiums (nach 4 resp. 6 Wochen) ohne Hinzutritt anderweitiger osteomyelitischer Komplikationen lediglich als Folge der Hüftgelenkvereiterung erfolgt.

In den 7 Fällen, in denen der Tod nach zwei Monaten bis 1½ Jahren eintrat, fanden sich neben einer schweren Vereiterung des Hüftgelenkes,

ausgedehnter Zerstörung der Knochen und eitriger Infiltration der umgebenden Weichteile mehr minder zahlreiche sonstige osteomyelitische oder pyämische Herde. Ausserdem ergab die Sektion fettige Degeneration des Herzens bei Fall 96 und 98, Pleuritis resp. Pneumonie bei Fall 102 und 106, eitrige Thrombose der Cruralvene bei Fall 102 und 105, septische Enteritis bei Fall 96 und 102 und im letzteren ferner noch septische Nephritis.

Die beiden übrigen Todesfälle sind einem Recidiv (vergl. o. S. 73) erlegen.

Prognose.

Die im vorigen Abschnitt ermittelte Mortalitätsziffer ist eine so auffallend geringe, dass sie nicht als massgebend für die Prognose der Hüftosteomyelitis überhaupt gelten kann. Dieselbe beruht eben auf der relativ kleinen Anzahl unserer frischen Fälle, da fast die Hälfte der Patienten bereits ein volles Krankheitsjahr und mehr hinter sich hatte, ehe die Klinikbehandlung eingeleitet worden ist.

Es wurden nämlich aufgenommen:

innerhalb des	1. Monats	8,	hiervon gestorben	3 =	37,5%
„ „	1. Halbjahres	26	„ „	5 =	18,4%
„ „	1. Jahres	16	„ „	1 =	6,2%
„ „	2. „	12	„ „	0	
„ „	5. „	10	„ „	0	
„ „	10. „	10	„ „	0	

Während also von den im 1. Monat der Erkrankung d. h. während des floriden Stadiums derselben aufgenommenen Kranken 3 = 37,5% erlegen sind, starben von den zwischen 1. und 6. Monat aufgenommenen nur 18,4%, von den zwischen 6. und 12. Monat stehenden 6.2% und von den noch später in die Klinik gelangten — mit Ausnahme zweier recidivierter Fälle — überhaupt keiner: mit der Dauer des Leidens nimmt also auch der Prozentsatz der Sterblichkeit ab. Andere Beobachter, deren Material mehr frische Fälle umfasste, haben viel grössere Mortalität, beispielsweise Levèque unter 16 Fällen nur 1 spontane Genesung, Bernard (21) unter 26 Fällen 5, und Girard (34) unter 10 eine Heilung.

Im übrigen stellt sich der natürliche Ausgang der Hüftosteomyelitis nach unserer Kasuistik in folgender Weise dar:

Von den 89 nicht operativ (Resektion resp. Exartikulation) behandelten Fällen haben 78 die Krankheit überstanden, 11 sind derselben erlegen.

Es wurden geheilt:

mit Gelenkversteifung	nach offener Eiterung 27	33	
	ohne offene Eiterung 6		
mit Spontanluxation	nach offener Eiterung 21	28	
	ohne offene Eiterung 7		
mit Epiphysenlösung	nach offener Eiterung 10	17.	
	ohne offene Eiterung 7		

Bei den gestorbenen Fällen handelte es sich immer um offene Gelenkeiterung, 4mal mit Epiphysenlösung, 1mal mit Luxation.

Unter den Ueberlebenden verdienen jene eine besondere Beachtung, bei welchen auch noch längere Zeit nach Ablauf des Leidens Untersuchungen angestellt werden konnten, da wir aus ihnen zugleich einen Einblick in die spätere definitive Gebrauchsfähigkeit des erkrankten Gliedes erhalten.

Unter 34 hierher gehörenden Fällen war in 2 (Fall 35, Luxatio obturatoria duplex und Fall 55, Luxatio obturatoria dextra) wegen der starken Flexions- und Abduktionsstellung des erkrankten Beines eine Lokomotion nur in sitzender Haltung möglich; 4 Patienten bedurften der Krücken resp. eines Stockes zur Fortbewegung; die übrigen 28 dagegen vermochten alle mehr minder unbehindert, wenn auch hinkend zu gehen; 14mal findet sich ausserdem vermerkt, dass die Kranken später wieder in einem Berufszweig als Bauer, Handwerker, Photograph, Fabrikarbeiter etc. thätig gewesen sind.

Alter und Geschlecht haben in unseren Fällen einen irgend erheblichen Einfluss auf den Verlauf und Ausgang des Leidens nicht erkennen lassen.

Aus den vorstehenden Angaben dürften sich für die Prognose der Hüftgelenks-Osteomyelitis folgende Schlussfolgerungen ziehen lassen:

1) Im Beginn des Leidens ist der Zustand der Kranken fast ausnahmslos ein äusserst schwerer. Ein Urteil über den weiteren Verlauf lässt sich zu Beginn wie überhaupt während des ganzen akuten Stadiums nicht abgeben; indessen scheint es nach den erwähnten Erfahrungen anderer Beobachter, als ob ein tödlicher Ausgang eher häufiger denn seltener als ein solcher in Genesung ist.

2) Bei Kranken, die erst im weiteren Verlauf des Leidens, nach Ablauf der schwersten Erscheinungen, zur Untersuchung kommen, ist die Prognose im Ganzen wesentlich besser, sie richtet sich in der Hauptsache danach, ob eine seröse oder katarrhalische Coxitis (ohne Aufbruch) oder eine schwere Gelenkvereiterung (mit Durch-

bruch der Kapsel und der äusseren Haut) besteht. Im ersteren Falle darf die Prognose quoad vitam günstig gestellt werden; im letzteren kann immer noch früher oder später infolge septischer oder pyämischer Allgemeininfektion, Entkräftung durch lange, copiöse Eiterabsonderung, amyloide Degeneration der Unterleibsorgane etc. der Exitus erfolgen. Der tödliche Ausgang wird um so eher zu fürchten sein, wenn eine Epiphysenlösung eingetreten ist, wenn anderweitige osteomyelitische Lokalisationen und namentlich eine Mitbeteiligung der Beckenknochen bestehen.

3) Nach Ablauf der Krankheit sind meist die Veränderungen an der Hüfte sehr erhebliche, indessen besteht doch Aussicht, dass die Kranken mit der Zeit, selbst für den Fall, dass eine Luxation oder Lösung der Epiphyse vorliegt, wieder arbeitsfähig werden.

4) Recidive nach abgelaufener Hüftosteomyelitis werden zwar, wie bei Osteomyelitis überhaupt, ab und zu beobachtet, sind aber doch so selten, dass sie für die Prognose nur unerheblich ins Gewicht fallen.

Diagnose.

Bei der ungleich grösseren Häufigkeit der tuberkulösen Coxitis steht natürlich die Unterscheidung von dieser im Vordergrund der Diagnose. Diese Unterscheidung ist bei akutem Auftreten der Osteomyelitis freilich leicht zu machen, schwerer dagegen in den Fällen von subakutem Auftreten, zumal wenn die Erkrankten erst im späteren Stadium oder nach Ablauf des Leidens in Beobachtung kommen. Hiebei würde in Betracht kommen das Auftreten des Leidens bei vollkommen gesunden Personen im Wachstumsalter, ferner der Nachweis einer Spontanluxation (gegenüber der bei Tuberkulose häufigeren Pfannenwanderung), einer Epiphysenlösung oder einer gleichzeitigen Osteomyelitis der Diaphyse des Femur resp. anderer Knochen der Hüftgegend oder des übrigen Skeletts.

Neben diesem klinischen Verhalten kommt als weiteres, wertvolles Hilfsmittel der Diagnostik vor allem die bakteriologische Untersuchung in Betracht, die in allen Fällen von Osteomyelitis Eiterkokken, vor allem den Staphylococcus pyogenes aureus, seltener den Streptococcus pyogenes oder den Pneumococcus Fränkel-Weichselbaum ergiebt; ferner auch die Untersuchung mittelst Röntgenstrahlen, die namentlich auch in älteren Fällen die Natur der Erkrankung wie die Folgeerscheinungen vielfach mit absoluter Sicherheit erkennen lässt.

Die Diagnose speziell einer Beckenosteomyelitis kann, auch wenn nicht direkt eine Fistel auf entblössten Knochen am Becken führt, aus dem Nachweis einer intrapelviären Infiltration, eventuell unter Zuhilfenahme der Palpation per rectum (Bardenheuer (18), Obalinsky (19)) gestellt werden.

Therapie.

Bis jetzt sind Verlauf und Ausgang der Hüftosteomyelitis dargestellt worden, wie sie sich unabhängig von therapeutischen Massnahmen — ausgenommen einfachen Incisionen, Punktionen, Streckverbänden etc. — gestaltet; resecierte und osteotomierte Fälle haben daher nur bis zum Zeitpunkt des Eingriffes Berücksichtigung gefunden. Es erübrigt nun noch, auf die bei unseren Fällen eingeschlagenen Behandlungsmethoden und deren Erfolge kurz einzugehen.

1) Resektion des Hüftgelenkes.

Dieselbe wurde während des Verlaufs der Krankheit im Ganzen 14mal ausgeführt und zwar:

1mal	6 Wochen	nach	Beginn	der	Erkrankung,
2 „	3 Monate	„	„	„	„
4 „	4 „	„	„	„	„
2 „	7 „	„	„	„	„
6 „	1—2 Jahre	„	„	„	„
1 „	4 Jahre	„	„	„	„

Eine eigentliche Frühresektion hat also niemals stattgefunden und in nahezu der Hälfte der Fälle war vom Beginn der Erkrankung bis zur Operation bereits ein Jahr und mehr verstrichen gewesen.

Stets waren die lokalen Veränderungen ausserordentlich hochgradige; das Gelenk war vereitert, die Kapsel durchbrochen, 5mal bestand gleichzeitig eine Luxation oder Subluxation nach hinten, 7mal Epiphysenlösung, 1mal Spontanfraktur des Schenkelhalses, 3mal waren die Beckenknochen auch ausserhalb des Pfannenbereiches an der Erkrankung mitbeteiligt und in nicht weniger als 11 unter den 16 Fällen fanden sich ausserdem sonstige osteomyelitische Lokalisationen.

Regelmässig wurde die Resektion von einem Längsschnitt über den Trochanter aus begonnen, der je nach Lage des Femurkopfes (Luxation) resp. der Fistelöffnungen modificiert worden ist; reseciert wurde im Bereich des Schenkelhalses 6mal, in der Pars trochanterica 3 und unterhalb derselben 4mal; 2mal, wo die gelöste Epiphyse des Femur in der Pfanne verwachsen war, wurde nur das obere Femur-

ende entfernt, der Kopf dagegen belassen.

Trotz der Schwere der Fälle waren die Erfolge des Eingriffs relativ günstige zu nennen, nur 2 Patienten sind im Anschluss an die Operation zu Grunde gegangen. Alle übrigen haben sich erholt und sind nach Verlauf von 2—3 Monaten geheilt entlassen worden.

Ueber die späteren Schicksale sind wir nur bei 4 Kranken unterrichtet; bei 3 derselben (Fall 80, 81, 91) war eine feste Ankylose eingetreten, in Fall 80 mit geringer, in Fall 81 mit starker Adduktionsstellung des Beines, bei dem vierten (Fall 84) hatte sich nach 2 Jahren eine ausgiebige, aktive und passive Beweglichkeit im resecierten Bein erhalten. Die infolge der Resektion eingetretenen Verkürzungen schwankten zwischen 3 und 11 cm und betrugen im Mittel 4—6 cm, waren also meistens nicht so hochgradig, um die Funktionsfähigkeit in erheblichem Masse zu beeinträchtigen.

Orthopädische Hüftgelenksresektionen sind nur zweimal, einmal (Fall 4) wegen Ankylose mit Flexions- und Aussenrotationsstellung bei gleichzeitiger Kontraktur auf der anderen Seite und einmal wegen Luxatio obturatoria duplex (rechterseits Osteotomie) ausgeführt worden. Die Zeit zwischen Beginn der Erkrankung und der Resektion betrug 4 resp. $1^1/_4$ Jahre.

Der Eingriff bestand im ersteren Fall in Durchmeisselung des Schenkelhalses dicht am Becken sowie einer Knochenspange, welche vom Trochanter major zum Tuber ischii zog, Abrunden des Halsendes und Ausmeisseln des ankylosierten Kopfes aus der Pfanne; die Wunde heilte per secundam, 5 Monate später konnte das resecierte Bein bis 45° aktiv gebeugt und völlig gestreckt werden.

Im zweiten Fall wurde die Dekapitation des aufs Foramen obturatorium luxierten Femurs vorgenommen, dann das obere Diaphysenende in die Pfanne eingestellt; letzteres luxierte in der Folge auf das Darmbein. 8 Monate post. op. bestand eine ziemlich freie Beweglichkeit des Beines, etwas Aussenrotation und 5 cm Verkürzung (vergl. die ausführliche Mitteilung im Centralblatt für Chirurgie 1878 p. 697). 20 Jahre später stellte sich Patient wiederum vor; jetzt fand sich in beiden Hüften absolute Ankylose, auf der resecierten Seite ein Trochanterhochstand von 3 cm und eine Flexionsstellung von 40°; das Gehen war nur durch rotierende Bewegungen mit dem ganzen Körper möglich; trotzdem hatte sich Patient eine solche Gewandtheit erworben, dass er als Chansonettensänger sein Brot erwerben konnte.

2) Exartikulation im Hüftgelenk.

In einem verzweifelten Falle (Fall 82) ist — ohne Erfolg — die Exartikulation in der Hüfte vorgenommen worden.

Es handelte sich um einen 22jährigen, bereits seit 9 Jahren erkrankten Mann, bei welchem die Weichteile des Oberschenkels weithin von Abscessen durchsetzt waren, ausserdem eine Vereiterung des Hüftgelenkes und osteomyelitische Prozesse am ganzen Femur bestanden. Pat. starb 14 Tage nach der Operation an Sepsis (1876).

3) Osteotomien.

Von den verschiedenen Methoden der Osteotomie ist nur die lineäre Durchneidung unterhalb des grossen Trochanters, im Ganzen 7mal in Anwendung gekommen und zwar aus folgenden Indikationen:

wegen Abduktionsankylose 2mal (Fall 14 und 16),
„ Adduktionsankylose 1mal (Fall 17),
„ Luxatio iliaca 1mal (Fall 57),
„ Luxatio duplex 2mal (Fall 35 und 46),
„ Epiphysenlösung mit Luxation des oberen Femurendes 1mal (Fall 76).

Der Zeitraum zwischen Beginn der Erkrankung und der Osteotomie betrug 5mal bis zu 2 Jahren, 3mal 9—26 Jahren.

Jedesmal war der unmittelbare Erfolg der Operation ein günstiger und nie sind üble Folgeerscheinungen eingetreten, dagegen stellte sich mit der Zeit in Fall 16 wieder eine Abduktionsstellung von 25°, in Fall 57 eine erhebliche Kontraktur in Flexion (90°) und Adduktion (45°), in Fall 14 eine leichte Aussenrotation ein.

4) Redressement forcé.

Dasselbe war, um eine Beweglichkeit in der ankylosierten Hüfte zu erzielen, 1mal (Fall 31, Ankylosis duplex), zur Beseitigung schlechter Stellungen 4mal vorgenommen worden. Ein definitiver Erfolg ist durch das Redressieren nur im Fall 33 (Gelenkversteifung in Flexion, Abduktion und Aussenrotation) erzielt worden, dagegen traten meist üble Begleiterscheinungen auf, als Fieber und Schmerzhaftigkeit der Hüfte (Fall 31), Epiphysenlösung (Fall 54), periartikuläre Abscesse (Fall 33) und bei Fall 81 sogar eine schwere akute Vereiterung des Hüftgelenkes, welche die Resektion nötig machte. Auch diese Fälle bestätigen also eindringlich, mit welchen grossen Gefahren das gewaltsame Redressement nach abgelaufener Gelenkosteomyelitis verknüpft ist.

Was zum Schluss die Operationserfolge im Ganzen anbelangt, so sind, auch wenn wir die in der Litteratur publicierten Fälle mitrechnen, die Zahlen zu kleine und die Bedingungen, unter denen operiert worden ist, zu verschiedene, als dass es sich lohnen würde, ziffermässig die Chancen der operativen Eingriffe bezüglich

der Erhaltung des Lebens der Kranken und der Funktionsfähigkeit des Gliedes zu bestimmen. Dass die Resektionsresultate im Allgemeinen bessere sind bei der Osteomyelitis des Hüftgelenkes als bei der tuberkulösen Coxitis, ist bekannt; über das Redressement forcé wurde der Stab schon längst gebrochen, und die Osteotomien verhalten sich bezüglich ihrer Resultate natürlich bei allen Hüftkontrakturen gleich.

Von Levèque, Müller und Jordan ist die Resektion des Hüftgelenkes für sämtliche Fälle osteomyelitischer Coxitis als einzige wirksame Therapie empfohlen worden, da sie allein nicht nur die unmittelbaren, sondern auch die später noch durch langdauernde Eiterung drohenden Gefahren beseitigen könne. Es darf indessen, wie schon Volkmann betont hat, nicht vergessen werden, dass die Hüftosteomyelitis keineswegs in allen Fällen mit einer Vereiterung des Gelenkes gleichbedeutend ist, dass vielmehr, wie unsere Kasuistik lehrt, nicht ganz selten die Ausheilung ohne Eiterung und Aufbruch erfolgt.

Danach wollen wir nicht so weit gehen, die Resektion für jeden Fall von Hüftosteomyelitis zu empfehlen, wohl aber immer dann, wenn eine akute Gelenkvereiterung eingetreten ist. Diese Regel wird dadurch kaum eingeschränkt, dass unter günstigen Umständen auch nach einfacher Arthrotomie eine Ausheilung erfolgen kann [Spencer, Golding-Bird, Bryant (23)]. Bei chronisch gewordener Eiterung können die Verhältnisse so ausserordentlich verschieden liegen, dass sich allgemeine Regeln überhaupt nicht aufstellen lassen.

Ob bei der Resektion grundsätzlich im Trochanter (Volkmann) oder im Gesunden abgesägt werden soll, mag dahingestellt bleiben, letzteres ist natürlich nur ausführbar, wenn der obere Schaftteil nicht miterkrankt ist.

Orthopädische Operationen sind thunlichst erst nach sicherem Ablauf der Krankheit zu unternehmen; die Indikationen hierzu fallen mit denen der sonstigen orthopädischen Hüftoperationen zusammen.

Krankengeschichten.

I. Fälle mit Ausgang in Heilung.

A. Mit Gelenkversteifung (ev. Schenkelhalsverbiegung).

a. Nach offener Eiterung.

1. Anton Dreher, 27 J. R. H. Beginn vor 9 Jahren mit Schmerzhaftigkeit und Anschwellung der rechten Hüfte und des Oberschenkels.

8 Wochen lang hohes Fieber, nach 12 Wochen Aufbruch eines Abscesses unter dem grossen Trochanter und Abstossung eines Sequesters, 1/4 Jahr später Abscedierung unterhalb des kleinen Trochanters und ebenfalls Abstossung eines Sequesters; bald darauf schlossen sich beide Fisteln. 1 1/2 Jahre nach Beginn der Erkrankung konnte Pat. wieder herumgehen und leichtere Arbeit verrichten. Gleichzeitig Necrosis humeri. — V. 65. Osteomyelitischer Prozess abgelaufen. Kontraktur in Flexion, Adduktion und Innenrotation; Beugebewegung bis 90° möglich, hierbei knarrende Geräusche im Hüftgelenk. Trochanter steht auffallend weit nach aussen ab; 1,4 cm reelle Verlängerung.

2. Christof Maier, 57 Jahre. L. H. Akuter Beginn im 20. Lebensjahr (1856), nach 4 Wochen Aufbruch zweier Abscesse in der Trochantergegend, Bettruhe 1/4 Jahr lang, dann allmähliche Besserung, nach 1/2 Jahr Vorstellung in der Klinik, nach 1 Jahr völlige Wiederherstellung. VII. 93: starke Atrophie des erkrankten Beines, ausser minimaler Flexion sind keine Bewegungen im Hüftgelenk ausführbar. Gang wenig hinkend, volle Arbeitsfähigkeit.

3. Reinhold Buck, 1 J. L. H. (vgl. Fig. 10). Vor 6 Wochen nach Fall akuter Beginn. — X. 89. Hohes Fieber, linke Hüftgegend geschwollen, sehr schmerzhaft bei Palpation und Bewegungsversuchen; Suspension des Beines, nach 12 Tagen Incision eines Abscesses hinter dem grossen Trochanter. Nach 5 Wochen Entlassung mit gut granulierender Wunde. 3 Wochen später Schluss der Wunde; nach 1/4 Jahr erste Gehversuche. — Nachuntersuchung II. 98: Gang leicht hinkend. Kontraktur in geringer Aussenrotation; Beugung, Streckung und Adduktion sind frei, bei Abduktion über 20° geht das Becken mit. Keine absolute Verkürzung; reelle und Trochanterhochstand 2,0 cm. Oberschenkelumfang um 2,5 cm geringer. Röntgenaufnahme (cf. Fig. 10): Kopf und Hals des Femur im Wachstum zurückgeblieben. Epiphyse an ihrer Oberfläche unregelmässig abgeplattet. Kopf in der Pfanne.

4. Luise Bothner, 23 J. Beide H. Plötzlicher Beginn mit Schüttelfrost, dann hohem Fieber, Schmerzhaftigkeit und Schwellung beider Hüften vor 4 Jahren. Nach 1/4 Jahr Aufbruch eines Abscesses in der Nähe des Steisses, Eiterung 3 Monate lang, dann Schluss der Fistel; nach 3/4 Jahren Gehen mit Krücken. — V. 96. Osteomyelitischer Prozess abgelaufen; beiderseits Stellung des Beines in Flexion, Abduktion und Aussenrotation; rechts Ankylose, links geringe Beweglichkeit, Trochanterhochstand rechts 1,5, links 1,0 cm. — 15. VI. 96. Resektion der rechten Hüfte: Gelenk knöchern ankylosiert, ausserdem Knochenspange vom Trochanter major zum Tuber ischii. Die Spange wird ebenso wie der Femurhals durchtrennt, dann durch Ausmeisselung des Kopfes aus der Pfanne eine neue Gelenkhöhle für das obere Femurende geschaffen. Heilung per secundam. — 22. XI. Entlassung. Das resecierte Bein kann bis 45° gebeugt und völlig gestreckt

werden; Wunde nahezu geschlossen.

5. Friedrich Speidle, 8 J. L. H. Akuter Beginn vor 2 Jahren, nach 14 Tagen Aufbruch eines Abscesses im oberen Drittel des Oberschenkels. Gleichzeitig Osteomyelitis des unteren Endes des Femur, des r. Humerus und der r. Ulna mit Nekrose. — VI. 65. Ausgeheilt mit Ankylose in Flexion, Abduktion und Aussenrotation.

6. Karl Koch, 11 J. Beide H. Beginn vor 2 Jahren gleichzeitig in beiden Hüften angeblich im Anschluss an eine Lungenentzündung. Aufbruch mehrerer Abscesse. — XII. 95. Beiderseits Flexionskontraktur von 35°; rechts in Abduktion links in Adduktion. In der Umgebung beider Hüften je ein Kranz von Fisteln, die fast sämtlich bereits geschlossen sind. Die Kontrakturen werden durch Extensionsverband wesentlich gebessert. I. 96 Entlassung mit Gipsverband.

7. Beck, Johannes, 12 J. L. H. Plötzlicher Beginn vor 2½ Jahren nach Fall mit hohem Fieber, Schmerzhaftigkeit und Schwellung der Hüftgegend; 8 Tage lang schwere Störung des Bewusstseins, nach ¼ Jahr Verlassen des Bettes und Gehversuche; dann gutes Befinden bis sich vor ½ Jahr ein Abscess in der Trochantergegend bildete, der spontan aufbrach. Seitdem dauernde Bettruhe. — I. 93. Mässige Schwellung der Hüftgegend; 2 Fisteln unter dem Trochanter. Kontraktur in Flexion 50°, Adduktion 30°, Innenrotation. Beweglichkeit nur in Narkose. — I. 93. Redressement forcé; Extensionsverband. — II. 93. Entlassen; Fisteln sämtlich geschlossen; geringe Adduktionskontraktur. — Nachuntersucht II. 98: Kontraktur in Flexion, Adduktion und Innenrotation, Ankylose, keine Verkürzung. Oberschenkelumfang 4 cm geringer, Gang hinkend, aber ziemlich mühelos, thätig als Hausierer. Röntgenuntersuchung: Femurkopf in der Pfanne, stark atrophisch; Trochanterpartie verdickt.

8. Georg Weiss, 14 J. R. H. (vergl. Fig. 13). Plötzlicher Beginn vor 3 Jahren angeblich im Anschluss an eine geringfügige Verschürfung am rechten Unterschenkel, die sich entzündet habe. 6 Wochen hohes Fieber, dann allmähliche Besserung; nach ¾ Jahren Aufbruch eines Abscesses über dem Trochanter; seit 2 Jahren gehen am Stock. Gleichzeitig Osteomyelitis des unteren Femurendes. — II. 98. Fistel unterhalb der Spina ant. sup., Ankylose mit Stellung in Flexion, Adduktion und Innenrotation. Trochanterhochstand 5 cm. Spaltung und Exkochleation des innerhalb der Weichteile endenden Fistelganges; mit gut granulierender Wunde entlassen. Röntgenaufnahme (Fig. 13): Der Kopfhalsteil des Femur ist erheblich kleiner als auf der gesunden Seite, besitzt annähernd cylindrische Form und bildet einen rechten Winkel mit der Axe des Schaftes.

9. Katharina Singer, 22 J. R. H. Plötzlicher Beginn vor 7 Jahren mit Schmerzen in der rechten Hüfte sowie Unfähigkeit zu gehen, innerhalb von 6 Wochen Anschwellung der Hüftgegend und des Oberschenkels, nach ½ Jahr Aufbruch von Abscessen in der Leisten- und Trochanter-

gegend; Ausstossung von Sequestern. 3 Jahre lang Gehen schmerzhaft und nur mit Stock möglich. — VI. 62. Ankylose in Flexion und Aussenrotation; geringe Verkürzung, Fistel auf rauhen Knochen an der Hinterseite des Femur führend. — VII. 62. Entlassen.

10. Georg Ascher, 45 J. L. H. Akuter Beginn im 17. Lebensjahr, also vor 28 Jahren, mit Schwellung und Schmerzhaftigkeit der Hüfte; nach 4 Wochen Aufbruch eines Abscesses in der Glutaealgegend; nach $^3/_4$ Jahren Abstossung eines Sequesters und bald darauf Schluss der Fistel. Wiederaufbruch vor 1 Jahr. — VI. 87. Ankylose in gestreckter Stellung des Beines; absolute Verkürzung 2,5 cm. In der Glutaealgegend eine gegen Hals und Trochanter zu führende Fistel. Exkochleation derselben.

11. Christian Rickert, 18 J. L. H. Plötzlicher Beginn vor 4 Monaten in typischer Weise. Gleichzeitig Osteomyelitis des unteren Femurendes. — II. 90. Kontraktur in Flexion, Abduktion und Aussenrotation; Bewegungen schmerzhaft; Abscess an der inneren, oberen Hälfte des Oberschenkels. Incision des Abscesses, Extensionsverband und hierdurch Verbesserung der Stellung. Als sich Pat. 2 Jahre später wieder vorstellte, war Ankylose eingetreten, die Fistel hatte sich noch nicht geschlossen.

12. Friedrich Wolf, 18 J. R. H. Akuter Beginn vor 2 Jahren; nach 14 Tagen Incision eines Abscesses; 4 Wochen später zweite Incision; seit $^1/_2$ Jahr Gehen mit Krücken. Gleichzeitig Osteomyelitis des unteren Femurendes. — IV. 94. Kontraktur in Flexion, Abduktion und Aussenrotation, minimale Beweglichkeit; Narben in der Gegend des Poupart'schen Bandes; Druck auf den Trochanter und Bewegungsversuche sind noch schmerzhaft.

13. Georg Hanemann, 16 J. L. H. 3 Wochen nach Ablauf eines Panaritiums, vor 2 Jahren, erkrankte Pat. mit Schmerzen im Schultergelenk, Anschwellung des einen Sternoclaviculargelenkes, Schmerzhaftigkeit und Schwellung der linken Hüfte. Gleichzeitig bestand hohes Fieber. Nach $^1/_2$ J. erfolgten mehrfache Aufbrüche im oberen Drittel des Oberschenkels und Abstossung von Sequestern. — XI. 61. Oberschenkel und Hüftgegend geschwollen, diverse Fisteln. Kontraktur in Flexion, Abduktion und Aussenrotation, Beweglichkeit gering; 2 cm absolute Verkürzung. Die oben angegebene Schmerzhaftigkeit des Schultergelenkes hatte sich spontan verloren; im Sternoclaviculargelenk kam es zur Abscedierung.

14. Martin Schuler, 44 J. R. H. Subakuter Beginn vor 26 Jahren mit Schmerzen und Unfähigkeit zu gehen, nach einiger Zeit Aufbruch mehrerer Fisteln; chronische Eiterung bis vor 7 Jahren. — XII. 93. Atrophie des Beines, Ankylose in Flexion und Abduktion, mehrere Fistelnarben, Gehen sehr erschwert. — I. 94. Osteotomia subtrochanterica; nach 2 Mon. Gehen mit 2 Stöcken, leichte Flexions- und Aussenrotationstellung des Beines.

15. Martin Stadel, 15 J. L. H. Beginn des Leidens nach Fall mit

Schmerzhaftigkeit und Schwellung der Hüftgegend vor 1 Jahr, nach wenigen Wochen scheinbar völlige Wiederherstellung, vor 1/4 Jahr nach Erkältung neuerdings vorübergehende Schmerzhaftigkeit und Schwellung, zugleich Bewegungsstörung in der Hüfte; vor 1 Monat wiederum Beschwerden, diesmal intensiverer Natur, seitdem Bettruhe. — VI. 77. Anschwellung der Hüftgegend, starke Empfindlichkeit derselben; Ankylose in Flexionsstellung. Incision eines Abscesses in der Adduktorengegend. Entlassung. Frühjahr 78 Aufbruch eines Abscesses in der Trochantergegend, Abstossung grosser Sequester, dann Heilung. — Nachuntersucht 94: Atrophie des Oberschenkels; Trochanterhochstand 1,5, absolute Verkürzung 0,5 cm. Ankylose in Adduktion und Innenrotation. Trochanterpartie stark verdickt.

16. Matthäus Bertsch, 9 J. R. H. Plötzlicher Beginn vor 1/2 Jahr nach Spreisselverletzung am Fuss und Erkältungsschädlichkeit; nach 1 Monat Incision eines Abscesses, dann allmähliche Besserung. — I. 69. Schwellung der Hüftgegend, Fistel an der Grenze des oberen und mittleren Drittels des Oberschenkels. Ankylose in Flexion, Abduktion und Aussenrotation, 1/2 cm reelle Verkürzung. Incision einer Senkung. — Nach zwei Jahren Schluss der Fisteln, nach 18 Jahren (1887) Osteotomia subtrochanterica. — Nach 25 Jahren (1893) nachuntersucht: geht ohne Hinken, volle Arbeitsfähigkeit, geringe Atrophie des Oberschenkels.

17. Agathe Hummle, 20 J. L. H. Vor 9 Jahren plötzlicher Beginn in typischer Weise, 1 Jahr bettlägerig, dann zeitweise Gehen an Krücken, vor 7 Jahren Aufbruch eines Abscesses am Oberschenkel und Abstossung von Knochensplittern, vor 6 Jahren Abscedierung am Kreuzbein, ebenfalls von Sequesterentleerung gefolgt; erst seit 2 Monaten definitiver Schluss der Fisteln. — VI. 97. Ankylose in Flexion, Adduktion, Spur von Innenrotation; absolute Verkürzung 1 cm. — VII. 97. Osteotomia subtrochanterica. — Nachuntersucht XI. 97: völlig gerade Stellung des Beines; geht an zwei Stöcken.

18. Matthäus Schwämmle, 14 J. R. H. Plötzlicher Beginn nach Hufschlag vor 1 Jahr, vor 1/4 Jahr spontaner Aufbruch eines Abscesses, dann langsame Besserung. — IV. 79. Schwellung der Hüftgegend, Fisteleiterung. Starke Beschränkung der Beweglichkeit; Gipsverband. Die folgenden 1 1/2 Jahre geht Pat. mit Krücke und Stock, dann noch 2 Jahre lang mit Stock allein; seit 1884 ist er als Hausknecht beschäftigt. — Nachuntersucht 1893: Gehen beschwerdefrei aber stark hinkend, Ankylose in Flexion und Adduktion, 4 1/2 cm absolute Verkürzung, 1 cm Trochanterhochstand. Knochenneubildung um die Trochanterspitze. Im Lauf der Zeit habe sich ein Knochensplitter aus der jetzt geschlossenen Fistel abgestossen.

19. Wilhelm Weigele, 19 J. L. H. Plötzlicher Beginn vor 2 1/2 Jahren, nach 1/4 Jahr wurde in der Schenkelbeuge, später in der Trochanterge-

gend ein Abscess incidiert; seit 2 Monaten neue Schwellung über dem Trochanter. — VII. 92. Schwellung der Hüftgegend, Ankylose in Abduktion, Flexion und Aussenrotation; Incision mehrerer Weichteilabscesse. VIII. 92. Entlassung. Geht am Stock, die Wunden granulieren gut.

20. Georg Maier, 9 J. R. H. Angeblich nach Erkältung plötzlicher, fieberhafter Beginn vor 3/4 Jahren; Dauer des akuten Stadiums 1 Monat. Vor 1/4 Jahr Aufbruch von Abscessen am oberen Ende des Oberschenkels, seitdem Fisteleiterung. — III. 69. Hüftgegend geschwollen, Ankylose in Flexion, Abduktion und Aussenrotation. Entlassung X. 69; geht gut mit Stock.

21. Michael Harbacher, 18 J. L. H. Plötzlicher Beginn mit Fieber, Schwellung und Schmerzhaftigkeit der Hüfte vor 2 Jahren, nach 4 Wochen Incision eines Abscesses hinter dem grossen Trochanter; nach 1/4 Jahr allmähliche Besserung. Vor 1/2 Jahr Schluss der Fisteln nach Abstossung eines kleinen Sequesters. — VI. 82. Osteom. Prozess abgelaufen. Ankylose in Flexion und Adduktion. Trochanterhochstand 2 cm, absolute Verkürzung 1,5 cm; Pat. geht gut, ist beschäftigt als Sattler.

22. Marie Silber, 3 J. L. H. Akuter Beginn nach Fall vor 3/4 Jahren, vor einigen Tagen Aufbruch eines Abscesses hinter dem Trochanter. — I. 74. Schwellung der Hüftgegend, Fistel auf rauhen Knochen (am Pfannenrand) führend. Bewegungen sehr schmerzhaft, in Narkose frei. Kontraktur in Flexion und Innenrotation; keine Verkürzung. Operation verweigert. — Bericht 1893: Nach 5 Jahren Schluss der Fisteln, Verkürzung einige Finger breit; Gang hinkend mit Spitzfussstellung. Arbeitsfähig als Nähterin und für leichte Feldgeschäfte.

23. Marie Hoss, 9 J. L. H. (vergl. Fig. 14 und Tafel I, Fig. 1). Plötzlicher Beginn vor 2 Monaten, 3 Wochen hohes Fieber, dann langsame Besserung. Gleichzeitig Osteomyelitis am linken Unterarm. — VI. 97. Hüfte geschwollen, sehr schmerzhaft bei Bewegung; Bein flektiert, Trochanterhochstand 2 cm. VII. 97. Incision eines Abscesses unterhalb des linken Trochanters, kein Knochenherd gefunden. Mit granulierender Wunde entlassen. — Nachuntersucht I. 98. Fisteleiterung; Ankylose in Flexion, leichter Adduktion und Aussenrotation. Trochanterhochstand 3 cm; Gang unsicher, geringes Hinken. Röntgenaufnahme (Fig. 14): Femurkopf steht in der Pfanne; Kopfhalsteil hat ovale Form und unregelmässige Konturen, an der Basis des Halses findet sich auf der Unterseite eine Einkerbung, Trochanterpartie und Schaft stark unregelmässig verdickt. Die Axe des Halses steht rechtwinkelig zu der des Schaftes.

24. Katharina Steinhilber, 12 J. L. H. (vergl. Fig. 9). Plötzlicher Beginn vor 3 Jahren, 5 Wochen Bettruhe, nach 1/4 Jahr Gehen am Stock; nach 3/4 Jahren Aufbruch von Abscessen in der Linea alba, der Leistengegend und der Umgebung des grossen Trochanters. Zugleich Osteomyelitis des rechten Mittelfingers, des rechten Stirnbeins und des l. Unter-

kiefers. — I. 98. Offene Fisteln in der Linea alba 2 Querfinger breit über der Symphyse sowie in der Leistengegend, ein Kranz von Fistelnarben um den grossen Trochanter. Ankylose in Flexion, Abduktion und Aussenrotation, keine Verkürzung, mässige Atrophie, Gehen frei, leicht hinkend. Wie die Röntgenuntersuchung ergiebt (Fig. 9), ist das obere Femurende (Hals und Kopf) stark verdickt und geht ohne scharfe Grenze in die Knochenmasse der Pfanne über; Atrophie des Sitz- und Schambeines.

25. Christian Bauer, 10 J. L. H. (vergl. Fig. 11). Typischer Beginn vor 8 Jahren, nach 1/4 Jahr spontaner Aufbruch eines Abscesses in der Adduktorengegend, nach 2 Jahren Incision auf der Aussenseite des Oberschenkels im oberen Drittel und Extraktion eines Sequesters; seitdem Fisteleiterung. — VI. 98. Kontraktur in Flexion, Adduktion und Aussenrotation; geringe Beweglichkeit im Sinne der Flexion; reelle Verkürzung 1,5 cm. Kontraktur wird durch mehrwöchentliche Extension einigermassen gebessert. Gehen frei aber stark hinkend. Röntgenaufnahme (Fig. 11): Kopf und Hals des Femur sind im Wachstum stark zurückgeblieben, die Epiphyse erscheint abgeplattet.

26. Wilhelm Schwarz, 15 J. R. H. Akuter Beginn vor 3 Jahren, 1 1/2 Jahre zu Bett, dann Umhergehen; vor 3/4 Jahren stärkere Anschwellung der Hüftgegend und Aufbruch von 2 Abscessen am Trochanter, seitdem Fisteleiterung. Gleichzeitig Osteomyelitis der r. Tibia. — II. 74. Bewegungen des Beines beschränkt, 3 gegen das Hüftgelenk zu führende Fistelgänge. VI. 74 bei gutem Befinden entlassen.

27. Maria Röhm, 9 J. R. H. Akuter Beginn nach Fall vor 1 1/2 Jahren. Nach 1/4 Jahr Aufbruch eines Abscesses in der Adduktorengegend; dann allmähliche Besserung; seit 2 Monaten ausser Bett, vor 3 Wochen Incision in der Mitte des Oberschenkels. — XII. 79. Hüfte geschwollen, reichliche Fisteleiterung; Ankylose in starker Flexion, Adduktion und Innenrotation. 1,5 cm reelle Verkürzung; allgemeine, roborierende Behandlung mit gutem Erfolg. In der Folge zeitweises Gehen mit Stock. (Nach eingeholtem Berichte ist Pat. 1882 ihrem Hüftleiden erlegen.)

b. Ohne offene Eiterung.

28. Mattheus Röder, 14 J. R. H. Beginn des Leidens vor 3/4 Jahren unter hohem Fieber mit Schmerzhaftigkeit und Schwellung des r. Oberarmes, dann des linken Handgelenkes, des linken Knies und der l. Hüfte. — III. 79. Hüftkontraktur in Flexion, Adduktion und Innenrotation, Bewegung sehr schmerzhaft; Extensionsverband. — VII. 79. Bein in gestreckter Stellung, nicht mehr schmerzhaft; Allgemeinzustand des Pat. sehr gebessert, Entlassung.

29. Jakob Gauss, 20 J. L. H. Rapider Beginn vor 5 1/2 Jahren; 3 Wochen hohes Fieber, dann langsame Besserung, nach 3/4 Jahren Aspiration eines grossen Abscesses in der Trochantergegend, nach 3 Jahren

Wiederaufnahme schwerer Arbeit; seit 1/2 Jahr von neuem Hüftschmerzen. — II. 98. Starke Atrophie des l. Beines; Druckempfindlichkeit am Trochanter und im Schenkeldreieck; Kontraktur in Flexion, Abduktion und Aussenrotation, geringe Beweglichkeit im Sinne der Flexion. Verkürzung des Beines reell 3,5, absolut 2,5 cm. Die Beschwerden werden durch Extensionsverband in wenigen Tagen beseitigt. — Nach dem Röntgenbild ist der erkrankte Femur samt dem Scham- und Sitzbein im Wachstum erheblich gegenüber der gesunden Seite zurückgeblieben; der Hals scheint verkürzt zu sein; der Kopf steht in der Pfanne.

30. Gottlieb Scheuermann, 10 J. R. H. Plötzlicher Beginn vor einem halben Jahr, 6 Wochen lang hohes Fieber, dann allmählicher Nachlass der akuten Erscheinungen; kein Aufbruch. — I. 99. Hüftgegend geschwollen, kein Abscess nachweisbar. Kontraktur in Flexion, Adduktion und Aussenrotation; geringe Flexionsbeweglichkeit erhalten, Trochanterhochstand 1 cm Gang stark hinkend aber beschwerdefrei. — Röntgen-Untersuchung: Die obere Epiphyse des Femur hat ihre halbkugelige Form eingebüsst, erscheint vielmehr nur als kleines, plattes, der Diaphyse aufsitzendes Knochenstückchen. Die Pfanne ist nach hinten und oben leicht ausgeweitet; das Femurende steht innerhalb der Pfanne und stemmt sich gegen die obere Wand derselben an.

31. Christian Riedel, 16 J. Beide Hüften. Akuter Beginn vor 2 Jahren unter hohem Fieber mit Schwellung und Schmerzhaftigkeit der linken, 8 Tage später auch der rechten Hüfte; 3/4 Jahre lang Bettruhe, dann wieder Gehversuche. — Gleichzeitig Osteomyelitis humeri sinistri. — X. 81. Prozess abgelaufen; Ankylose in beiden Hüftgelenken bei gerader Stellung beider Beine. — V. 82. Brisement forcé beidseits, um wieder Beweglichkeit zu erzielen; in der Folge 18 Tage lang hohes Fieber, dann allmähliche Besserung. — VII. 82. In der rechten Hüfte minimale, in der linken keine Beweglichkeit, Entlassung.

32. Friedrich Wolf, 18 J. R. H. Akuter Beginn vor 1 Jahre, Vereiterung der Drüsen in der Leistengegend, Osteomyelitis des unteren Femurdrittels mit Aufbruch. — III. 94. Ausgeheilt mit Hüftankylose; Stellung in Flexion und Adduktion.

33. Adolf Steiner, 17 J. R. H. Plötzlicher Beginn nach Erkältung vor 2 Jahren, nach 6 Monaten Verlassen des Bettes, seitdem mühsames Herumgehen mit Krücken. — V. 64. Osteomyelitischer Process anscheinend abgelaufen; Ankylose mit Stellung des Beines in Flexion, Adduktion und Aussenrotation. Brisement, Extension, passive Bewegungen. In der Folge Anschwellung des Beines (nach ca. 3 Wochen) und Aufbruch eines Abscesses in der Trochantergegend. — 22. X. Das Bein steht gerade, ist in Hüft- und Kniegelenk nur sehr wenig beweglich, Gehen ohne Stock möglich.

B. Mit Spontanluxation (Pfannenwanderung).

a. Nach offener Eiterung.

34. Konrad Münch, 22 J. R. H. Beginn vor 5 Jahren gleichzeitig mit Osteomyelitis des unteren Femurendes. — V. 83. Das erkrankte Bein steht in Flexion, Adduktion und Innenrotation, ist nur wenig beweglich; in der Schenkelbeuge eine eiternde Fistel. — 5 Jahre später definitiver Schluss der Fistel. — Nachuntersuchung II. 98: Luxatio iliaca (Röntgenaufnahme); nur minimale Flexionsbewegung ausführbar, sonst völlige Versteifung, Trochanterhochstand 6 cm. Pat. geht leidlich, hyperextendiert hierbei das kranke Bein im Knie.

35. Josef Maier, 8 J. Beide Hüften. Vor 1 Jahr akut fieberhafter Beginn mit Schmerzhaftigkeit und Schwellung beider Hüft- und Kniegelenke, dann der Reihe nach auch aller übrigen Gelenke. Innerhalb von 2 Monaten bildete sich die Affektion in den letzteren wieder zurück; die Kniee versteiften in spitzwinkeliger Stellung, an beiden Hüften kam es zum Aufbruch grosser Abscesse, die incidiert wurden. Monatelange profuse Eiterung, dann Schluss der Incisionsöffnungen. — X. 78. Rechtwinkelige Flexion, extreme Abduktion und Aussenrotation in beiden Hüften; minimale Beweglichkeit; Femurkopf rechts nach innen vom Tuber ischii, links auf dem Foramen obturator. zu fühlen. Links Dekapitation des Kopfes und Geradestellung des Beines, wobei das obere Femurende auf das Darmbein zu stehen kam. Rechts Osteotomia subtrochanterica; Extensionsverband. Nach 8 Monaten sind beide Beine in Hüfte und Knie gerade gestreckt; in der rechten Hüfte Ankylose, links ziemlich ausgiebige Beweglichkeit; Gehen mit Stock. — Nachuntersucht 97: Beide Hüften völlig unbeweglich, links 3 cm Trochanterhochstand und Flexionsstellung von 40°; rechts Flexion von 20°; Lokomotion durch drehende Bewegungen in der Lendenwirbelsäule; verdient sich sein Brot als Chansonettensänger.

36. Crescenz Breunlinger, 17 J. R. H. Typischer Beginn vor drei Jahren gleichzeitig mit Osteomyelitis beider Schienbeine und des rechten Radius. Vor 2 Jahren Aufbruch eines Abscesses am grossen Trochanter und Abstossung eines Sequesters. — II. 74. Osteomyelitischer Prozess abgelaufen. Narbe am Trochanter major. Das Bein steht flektiert, adduciert und innenrotiert; Trochanterhochstand 4 cm. Geringe Beweglichkeit im Sinne der Flexion. Femurkopf fühlbar auf dem Darmbein.

37. Friedrich Widmann, 17 J. R. H. Plötzlicher Beginn vor 10 Monaten zugleich mit Osteomyelitis der r. Tibia und des unteren Femurendes. Aufbruch mehrerer Abscesse in der Hüftgegend. — XII. 56. Osteomyelitischer Prozess an der Hüfte abgelaufen, Fisteln vernarbt; das Bein steht stark adduciert, flektiert und innenrotiert, der Femurkopf ist auf dem Darmbein zu fühlen.

38. Julius Hornung, 16 J. R. H. Typischer Beginn vor 2 Jahren;

nach 1 1/2 Monaten Incision von Abscessen unterhalb des grossen Trochanters sowie in der Glutaealgegend; im folgenden Jahr Aufbruch in der Mitte des Oberschenkels, Abstossung eines Sequesters von der Trochantergegend. Gleichzeitig Osteomyelitis humeri dextri. — II. 77. Abscess am Trochanter major. Stellung in Flexion, Adduktion und Innenrotation, geringe Beweglichkeit in Flexion; Kopf auf dem Darmbein zu fühlen. Incision des Abscesses. — VI. 77. Sequetrotomie: Entfernung eines dem Hals des Femur angehörenden Sequesters, sowie solcher des oberen Schaftteiles, Aufmeisselung und Exkochleation einer Knochenhöhle im Trochanter. Entlassung. — 1898 ist Patient thätig als Photograph, er geht ohne jegliche Beschwerden, mässig hinkend, meist mit Stock aber auch ohne jede Stütze.

39. Marie Oesterle, 24 J. R. H. Akuter Beginn vor 9 Jahren, nach 1/4 Jahr Incision eines Abscesses hinter dem grossen Trochanter; 14 Tage später Schluss der Wunde; nach 3 Jahren konnte Pat. den Oberschenkel wieder aktiv bewegen. Ferner Osteomyelitis des unteren Endes vom l. Oberschenkelknochen. — XII. 78. Osteomyelitischer Prozess an der Hüfte abgelaufen. Bein flektiert, adduciert und innenrotiert, ziemlich beweglich; Kopf auf dem Darmbein fühlbar.

40. Karl Leitenberger, 12 J. L. H. Typischer Beginn vor 1/4 Jahr zugleich mit Osteomyelitis am linken Humerus und Schienbein. — III. 84. Hüftgegend geschwollen, schmerzhaft, Bein steht flektiert, stark adduciert und innenrotiert. Kopf auf dem Darmbein fühlbar, 4 cm Trochanterhochstand. Extension, entlassen mit Thomas'scher Schiene. — I. 89. Incision eines Abscesses in der Inguinalgegend (Staphylokokken).

41. Elisabeth Weiss, 21 J. R. H. Plötzlicher Beginn vor 2 1/2 Jahren, 15 Wochen Bettruhe, dann Gehen mit Stock. Vor einem Jahr Aufbruch zweier Fisteln in der Hüftgegend, die sich im Verlauf eines halben Jahres wieder geschlossen haben. Vor 14 Tagen Aufbruch eines Abscesses unterhalb des grossen Trochanters. — II. 92. Hüftgegend stark geschwollen. Das Bein steht in Flexion, sehr starker Adduktion und Innenrotation, Trochanterhochstand 3,5 cm; Kopf auf dem Darmbein zu fühlen. Extension. — VII. 92. Entlassen. Adduktionsstellung gebessert, die Fistel hat sich spontan geschlossen; Gehen ohne Stock mit erhöhter Sohle.

42. Eduard Müller, 9 J. L. H. Beginn vor 3 Wochen mit Fieber, Delirien, Schmerzhaftigkeit und Anschwellung der Hüftgegend, gleichzeitig Osteomyelitis des rechten unteren Femurendes mit Beteiligung des Kniegelenkes, des rechten Humerus mit Beteiligung des Ellenbogengelenkes und Strumitis. — VIII. 45. Hüfte geschwollen, Bewegungen in derselben äusserst schmerzhaft, Stellung des Beins in Flexion, Adduktion und Innenrotation, Kopf auf dem Darmbein zu fühlen. — I. 46. Schmerzen geringer, Bein aktiv etwas beweglich, VIII. 46. Aufbruch eines Abscesses am Trochanter major. — XI. 46. Entlassung.

43. Georg Mühlberger, 12 J. R. H. Akuter Beginn nach Fall vor $^3/_4$ Jahren. Nach 1 Monat Incision eines Abscesses im oberen Oberschenkelteil, dann allmähliche Besserung; vor 4 Monaten neues Fieber, zweite Incision an der Spina ant. sup., in der Folge Herumgehen mit Krücken. — XI. 68. Schwellung der Hüftgegend und der Fossa iliaca. Das Bein steht flektiert, adduciert und aussenrotiert, Trochanterhochstand 3 cm; Kopf auf dem Darmbein zu fühlen, Ausstossung eines dem Pfannenrande angehörigen Sequesters. Allmähliche Besserung des Allgemeinbefindens.

44. Katharina Eberle, 13 J. R. H. Plötzlicher Beginn vor $^1/_2$ Jahr, gleichzeitig Pleuritis. — XII. 68. Hüfte geschwollen, das Bein steht flektiert, adduciert und innenrotiert, ist nur wenig beweglich, Trochanterhochstand 5,5 cm, Kopf auf dem Darmbein zu fühlen. — VI. 69. Aufbruch eines Abscesses hinter dem Trochanter major; kurz darauf von den Angehörigen abgeholt.

45. Louise Röhm, $4^1/_2$ J. L. H. Akut fieberhafter Beginn mit schweren Allgemeinerscheinungen vor $^3/_4$ Jahren, nach 6 Wochen allmähliche Besserung. — II. 74. Entzündlicher Process scheinbar abgelaufen. Bewegungsfähigkeit beschränkt, das Bein steht flektiert, adduciert und innenrotiert, Trochanterhochstand 3 cm, Kopf auf dem Darmbein zu fühlen. Repositionsversuche vergeblich. — VIII. 74. Neuerdings Schmerzhaftigkeit und Schwellung der Hüfte, spontaner Aufbruch eines Abscesses. 1878. Gehen ohne Stock, Fistel geschlossen. 1882—84 wiederum Fisteleiterung, dann definitive Heilung. — Nachuntersucht 1893: Luxatio iliaca, Trochanterhochstand 9 cm, 0,5 cm absolute Verkürzung; Beweglichkeit teilweise erhalten.

46. Wilhelm Killmaier, 10 J. Beide Hüften (vergl. Fig. 8 und Taf. I, Fig. 2). Akuter Beginn unter hohem Fieber mit Schmerzhaftigkeit und Anschwellung erst der rechten, dann der linken Hüfte vor 4 Monaten. Nach einigen Wochen Aufbruch mehrerer Abscesse über dem l. Beckenrand, in der r. Leistengegend, ferner aber auch in beiden Sternoclaviculargelenken, sowie auf beiden Fussrücken. — VI. 97. Hohes Fieber, Fisteln an den bez. Stellen; grosser Abscess an der Vorderseite des r. Oberschenkels. Rechts Ankylose in Flexion, Abduktion und Aussenrotation, links parallele Stellung des Beines, Trochanterhochstand 3 cm, Kopf auf dem Darmbein fühlbar, geringe Beweglichkeit. Aspiration des Abscesses, Injektion von Jodoformöl; rechterseits Osteotomia subtrochanterica, Gipsverband in möglichst korrigierter Stellung. Allmählicher Fieberabfall. — X. 97. Gehen an zwei Stöcken mit erhöhter Sohle, Fisteln geschlossen. Röntgenaufnahme XII. 97: Linke Hüftpfanne leer; der Femurkopf liegt oberhalb derselben dem Darmbein an. Kopf, Hals und Trochanterteil sind erheblich, unregelmässig verdickt. Die rechte Pfanne ist gleichfalls leer; auch hier steht der Femurkopf oberhalb derselben, der Femur ist etwas abduciert und stark aussenrotiert, bietet in seiner Gestalt aber keine Abweichungen von der Norm.

47. Gottlob Lehrer, 8 J. R. H. Beginn vor 6 Jahren, nach 7 Wochen Aspiration eines grossen Abscesses in der Gutaealgegend, nach 3 Jahren Incision, kein Knochenherd gefunden; dann Fisteleiterung bis vor 1½ Jahren. — XI. 96. Bein atrophisch, steht flektiert, adduciert und innenrotiert, Trochanterhochstand 3 cm; absolute Verkürzung 1,5 cm; auf dem Darmbein fühlt man eine wulstförmige Prominenz. Wiederaufnahme: Luxation nach hinten und oben. — Gehen mit erhöhter Sohle.

48. Jakob Reif, 31 J. L. H. Beginn vor 22 Jahren nach Trauma (Ueberfahren); im Verlauf eines halben Jahres Aufbruch mehrerer Abscesse in der oberen Hälfte des Oberschenkels; Schluss der Fisteln nach 4—5 Jahren. — VI. 93. Osteomyelitischer Prozess ausgeheilt, Pat. kann bis zu 4 Stunden im Tage gehen. Bein stark atrophisch, vollkommen unbeweglich, es steht flektiert, adduciert und innenrotiert, Trochanterhochstand 5 cm, absolute Verkürzung 4 cm. Oberhalb des Trochanters fühlt man am Becken einen deutlichen Knochenwulst (Kopf?).

49. Oskar Staudenmaier, 10 J. L. H. (vergl. Fig. 15). Plötzlicher, fieberhafter Beginn nach Fall mit Schmerzhaftigkeit und Anschwellung von Hüfte und Oberschenkel vor ½ Jahr. Nach 2 resp. 3 Wochen Incision von Abscessen im oberen und unteren Drittel des Oberschenkels; 1 Monat lang hohes Fieber, dann allmähliche Besserung; Bettruhe bis vor 8 Tagen. — VI. 95. Hüfte und Oberschenkel stark angeschwollen, profuse Fisteleiterung. Das Bein steht adduciert und aussenrotiert, Beweglichkeit sehr beschränkt. Trochanterhochstand 4 cm. — VIII. 95. Sequestrotomie: Aufmeisselung einer mit Granulationen und kleinen Sequestern erfüllten Höhle im Trochanter, welche weit nach oben bis in den Schenkelhals hineinreicht; Entfernung von Sequestern am Schafte. Wundverlauf ungestört, IX. 95 mit granulierenden Wunden entlassen. Nach ½ Jahr Gehen an 2 Stöcken, Schluss der Wunden bis auf eine Fistel am Trochanter; nach 1 Jahr freies Gehen. — Nachuntersucht 98: Das Bein ist atrophisch, vollkommen unbeweglich, steht flektiert, adduciert und aussenrotiert, 4,5 cm Trochanterhochstand. Röntgenaufnahme (Fig. 15): Die Axe von Hals und Kopf steht nicht stumpfwinklig zum Femurschaft, sondern ist bogenförmig nach abwärts gekrümmt. Der untere Rand des Kopfes steht pilzhutförmig über den Hals vor und berührt sich fast mit dem kleinen Trochanter. Verdickung des Trochanters und Schaftes, Pfanne leer; der Kopf stemmt sich gegen den oberen Pfannenrand an.

50. Fidel Ritter, 17 Jahr. R. H. Beginn akut von ½ Jahr, nach einigen Wochen Incision eines Abscesses am Oberschenkel, seitdem Fisteleiterung. — VII. 94 Hohes Fieber, Hüfte geschwollen, schmerzhaft bei Bewegung, über der Mitte des Oberschenkels eine Fistel. Trochanterhochstand 2 cm; das Bein steht adduciert und innenrotiert. — VIII. 94. Entfernung eines dem Schaftteil angehörigen Sequesters. — XI. 94. noch-

malige Sequestrotomie am Schafte. — XII. 94 entlassen. In der Folge fortdauernde geringe Fisteleiterung, von Zeit zu Zeit spontane Abstossung kleinerer Sequester. — VII. 96. Incision eines Abscesses an der Innenseite des Oberschenkels; von da ab zeitweise Gehen am Stock mit erhöhter Sohle, als Strohflechter beschäftigt. — Nachuntersucht 98: Infiltration der Hüftgegend wie der Gegend über dem Poupart'schen Bande; Verdickung des ganzen Oberschenkels. Offene Fistel in der Trochantergegend, mehrere Fistel- und Operationsnarben. Das Bein ist vollkommen unbeweglich, steht flektiert, adduciert und leicht innenrotiert; Trochanterhochstand 4 cm. Hinter dem Trochanter major ist ein unregelmässig geformter Knochenwulst fühlbar. Wie das Röntgenbild ergiebt, ist der Femurkopf auf das Darmbein luxiert. Geht mühsam mit Stock und erhöhter Sohle.

51. Christian Seyfried, 13 J. R. H. (vergl. Fig. 16). Vor 1 Jahr plötzlicher Beginn nach Fall mit Fieber, Schmerzhaftigkeit und Schwellung von Hüfte und Oberschenkel. — II. 90. Fluktuierende Schwellung an der Vorderseite des oberen Oberschenkeldrittels. Das Bein ist unbeweglich, steht flektiert, abduciert und aussenrotiert. Incision des Abscesses (Staphylokokken); Extension. — III. 90 mit gebesserter Stellung entlassen. — Nachuntersucht II. 98: Fistel seit 5 Jahren geschlossen; Stellung des Beines wie vor 8 Jahren, Trochanterhochstand 5 cm, absolute Verkürzung 4 cm, ziemliche Atrophie; Gang stark hinkend. Röntgenaufnahme (Fig. 16): Das obere Femurende stemmt sich gegen den oberen Rand der in ihren Konturen nicht deutlich verfolgbaren Pfanne an. Der Kopf scheint etwas verbreitert zu sein, sein unterer Rand springt über das Nivean des Halses gegen den kleinen Trochanter zu vor, die Axe von Kopf und Hals ist bogenförmig nach abwärts gerichtet.

52. Anton Heinzelmann, 18 J. R. H. Akuter Beginn vor 2 Jahren, nach $^1/_2$ Jahr Incision unterhalb des grossen Trochanters, seitdem Fisteleiterung. Das Bein sei erst verlängert, dann verkürzt gewesen. Gleichzeitig Osteomyelitis cubiti sinistri. — V. 98. Das Bein steht flektiert und adduciert, Beweglichkeit nur im Sinne der Flexion und auch hier stark beschränkt. Trochanterhochstand $2^1/_2$ cm. Spaltung und Exkochleation der Fistel. Gang stark hinkend, aber ziemlich beschwerdelos. Nach der skiagraphischen Untersuchung liegt eine Luxation nach hinten aufs Darmbein vor.

53. Anton Lenz, 15 J. R. H. Beginn mit $1^1/_2$ Jahren (vor 13 Jahren) mit heftigen Hüftschmerzen ohne bekannte Ursache; in der Folge Aufbruch eines Abscesses in der Hüftgegend. Nach $1^1/_2$ Jahren Entleerung von Sequestern. War in Behandlung bis vor 6 Jahren, dann Wiederherstellung. Patient arbeitet auf dem Feld, kann tanzen etc. — XII. 93. Das Bein steht unbeweglich in Flexion, Adduktion und Innenrotation, Trochanterhochstand 6 cm, absolute Verkürzung 2 cm; hinter dem Trochanter ist ein Knochenwulst fühlbar. Gang frei, hinkend.

54. Johannes Mästling, 15 J. L. H. (Vergl. Fig. 5). Akuter Beginn vor 4 Monaten gleichzeitig mit Osteomyelitis des unteren Femurendes. — VII. 91. Hohes Fieber, Hüfte geschwollen und schmerzhaft; Bein unbeweglich, abduciert und aussenrotiert. Der Kopf des Femur ist am Tuberculum pubis zu fühlen. — XI. 91. Incision eines Abscesses über der Mitte des Oberschenkels, gewaltsame Repositionsversuche, hierbei Epiphysenlösung. Fixation des Beines in gestreckter Stellung. XII. 91. Incision unterhalb der Spina ant. sup., Resistenz über dem Lig. Poup. fühlbar. — Nachuntersucht II. 98: Gang stark hinkend, Fistel im oberen Drittel des Oberschenkels. Bein steht in Flexion und Adduktion, ist völlig unbeweglich. Trochanterhochstand 6 cm. Röntgenuntersuchung: Das obere Femurende (ohne Epiphyse) ist über die Pfanne in die Höhe getreten und stemmt sich gegen das Darmbein an. Epiphyse im Bild nicht sichtbar; Pfanne anscheinend leer.

b. Ohne offene Eiterung.

55. Augustin Hummel, 14 J. R. H. Akuter Beginn vor 5 Jahren, seit 2 Jahren keine Schmerzen mehr. Gleichzeitig Osteomyelitis beider Schienbeine mit Versteifung der Kniee. — V. 80. Hüfte unbeweglich, das Bein steht rechtwinkelig flektiert, abduciert und aussenrotiert: der Kopf des Femur ist in der Gegend des Foramen ovale zu fühlen. Mit Rücksicht auf die gleichzeitig bestehende spitzwinkelige Flexionskontraktur in beiden Hüften kann die Lokomotion nur in hockender Stellung stattfinden.

56. Maria Hiller, 12 J. Beide Hüften. Plötzlicher Beginn vor einem halben Jahr mit hohem Fieber und Anschwellung sämtlicher grossen Extremitätengelenke, allmählicher Rückgang der Gelenkentzündungen bis auf die beiden Hüften, ausserdem Osteomyelitis beider Schienbeine. — X. 95. Rechtes Bein steht in Flexion, Adduktion und Innenrotation, Kopf des Femur auf dem Darmbein zu fühlen; 6 cm reelle Verkürzung; links Kontraktur in Flexion, Adduktion und Innenrotation, kein Trochanterhochstand, beidseits minimale Beweglichkeit. Extension ohne wesentlichen Erfolg. — Nachuntersucht 97: Objektiver Befund im wesentlichen wie vor 12 Jahren; das Bestehen einer rechtsseitigen Luxation wird durch Röntgenaufnahme bestätigt. Beweglichkeit rechts aufgehoben, links minimal. Gehen ohne Stock möglich, aber mühsam; es wird hierbei das linke Knie hyperextendiert. Beschäftigt als Nähterin.

57. Jakob Boss, 8 J. R. H. (vgl. Fig. 17). Plötzlicher Beginn vor 1/4 Jahr nach „Scharlach und Halsbräune“; gleichzeitig Osteomyelitis im obern Drittel des linken Femur. — V. 91. Das erkrankte Bein steht stark innenrotiert, flektiert und adduciert; Bewegungen im Sinne der Kontraktur ziemlich frei; Trochanterhochstand 1,5 cm; Kopf des Femur auf dem Darmbein zu fühlen. — VII. 91. Osteotomia subtrochanterica; nach zwei Monaten Gehen ohne Unterstützung. — Nachuntersucht I. 98: Gang hinkend aber

beschwerdelos; Equinusstellung des Fusses. Das rechte Bein steht in Flexion 45°, Adduktion 30°. Verkürzung durch Trochanterhochstand 4 cm, absolute Verkürzung 1 cm. Kopf des Femur auf dem Darmbein fühlbar. — Röntgenuntersuchung: Femur über die Pfanne auf das Darmbein luxiert. Kopf platt gedrückt, seine Ränder stehen pilzförmig über das Niveau des Halses vor. Femurschaft im oberen Drittel leicht nach innen verbogen. Dem Kopf gegenüber findet sich am Darmbein eine wulstige, vermutlich einer neugebildeten Pfanne entsprechende Prominenz.

58. Karl Gutbrod, 5 J. L. H. (vergl. Fig. 58). Akuter Beginn vor 3 Wochen mit hohem Fieber, Schmerzhaftigkeit und Schwellung der Hüfte. — IX. 94. Das Bein steht adduciert, flektiert und innenrotiert, Trochanterhochstand 2 cm. Passive Bewegungen sehr schmerzhaft, in Narkose ausgiebig ausführbar; zugleich abnorme Beweglichkeit in der Richtung der Femuraxe; Kopf nicht zu fühlen. Extension nach Geradestellung des Beines in Narkose. Nach 3 Monaten mit Gipsverband entlassen, nach 6 Monaten Gehen mit erhöhter Sohle. — Nachuntersucht I. 98: Gang hinkend; das Bein steht stark adduciert, leicht flektiert und innenrotiert. Trochanterhochstand 4 cm. Nach hinten und oben von der Trochanterspitze ist am Becken eine rundliche Prominenz zu fühlen. Röntgenaufnahme: Die Pfanne besitzt unregelmässige Kontouren, ist leer; am oberen äusseren Pfannenrande sitzt ein Knochenstück auf, welches über das Niveau von Pfanne und Darmbein stark nach aussen vorspringt; ihm gegenüber nur durch einen schmalen Zwischenraum getrennt, steht das obere Ende des Femur, dessen innere Ecke pilzförmig über den Hals vorragt. Sitz und Schambein sind im Wachstum gegenüber der gesunden Seite erheblich zurückgeblieben.

59. Anna Steinhalter, 12 J. R. H. Akuter Beginn vor 2½ Monaten mit hohem Fieber, Schmerzhaftigkeit und Schwellung der Hüftgegend und des Oberschenkels; nach 3 Wochen Nachlass der akuten Erscheinungen, vor 14 Tagen von neuem Fieber und heftige Schmerzen. — X. 45. Bewegungen des Beines schmerzhaft, Stellung in Innenrotation, Flexion und Adduktion, Gelenkkopf auf dem Darmbein zu fühlen; reelle Verkürzung 4 cm; vergebliche Repositionsversuche, Entlassung.

60. Friedrich Wieland, 14 J. L. H. Plötzlicher Beginn vor 2 Monaten mit hohem Fieber und schweren allgemeinen Störungen; gleichzeitig Osteomyelitis des rechten Oberschenkelknochens und beider Schienbeine. — VII. 89. Hüfte geschwollen, schmerzhaft bei Palpation und Bewegung; das Bein steht stark adduciert, flektiert und innenrotiert; 5 cm Trochanterhochstand; Kopf fühlbar auf dem Darmbein. — Nach ½ Jahr Gehen mit Stock, nach 5 Jahren freies Gehen. — Nachuntersucht 1898: Patient ist kräftig, geht stark hinkend aber ohne Unterstützung; linkes Bein unbeweglich, in Flexion 80°, Adduktion 30°, Innenrotation 45°, reelle Verkürzung 5 cm; wie durch Röntgenaufnahme bestätigt wird, liegt eine

Luxation nach hinten und oben vor.

61. Karl Faas, 9 J. R. H. Akuter Beginn nach Fall vor 2 Monaten. — I. 73. Hüftgegend geschwollen, schmerzhaft, Bein steht flektiert, adduciert und innenrotiert, der Trochanter überragt die Roser-Nelaton'sche Linie; Kopf des Femur am Darmbein zu fühlen. Extension mit gutem Erfolg; Besserung des Allgemeinbefindens, später Gehen an Krücken. —

C. Mit Epiphysenlösung oder Spontanfraktur.

a. Nach offener Eiterung.

62. Anna Schlag, 8 J. L. H. (vergl. Fig. 2). Plötzlicher Beginn ohne bekannte Ursache vor 6 Jahren; 6 Wochen unter Fieber und heftigen Schmerzen zu Bett; nach 1/4 Jahr neuerdings heftige Schmerzen, Aufbruch eines Abscesses im oberen Teile des Oberschenkels, hierauf Besserung. — VI. 92. Hüfte geschwollen, Fistel in der Trochantergegend; Beweglichkeit des Beines beschränkt, die Rotationsbewegungen finden statt um die Femuraxe. — Nachuntersucht 98: Fistel geschlossen; Bein etwas atrophisch, leicht flektiert, adduciert und innenrotiert; Flexion frei, Aussenrotation und Abduktion gehemmt; abnorme Beweglichkeit in senkrechter Richtung; Trochanterhochstand bei Zug am Fuss 3, bei Druck 6 cm. Gehen frei mit erhöhter Sohle, aber stark hinkend. Auf dem Röntgenbild (Fig. 2) fehlt die Epiphyse des Femur, der Schaft desselben ist über die Pfanne nach oben geglitten.

63. Friedrich Scherle, 16 J. R. H. Beginn akut nach Erkältung vor 2 Jahren, 1/2 Jahr bettlägerig, nach 1 Jahr Aufbruch von Abscessen in der Trochantergegend und Abstossung mehrerer Sequester. — V. 80. Hüfte geschwollen, 3 Fisteln in der Trochantergegend, von denen 2 zur Zeit verklebt sind, die dritte Fistel führt gegen den Trochanter zu, aber nicht auf rauhen Knochen. Im selben Jahre Schluss der Fisteln, Gehen am Stock. — 88. Neuerdings Schmerzen, Bettruhe 4 Wochen, Aufbruch eines Abscesses, dann allmähliche Besserung. — Nachuntersucht 93: Fisteln verheilt, Bein vollkommen unbeweglich, steht flektiert und adduciert, Trochanterhochstand 4 cm, absolute Verkürzung 1 cm; Femurkopf nicht zu fühlen.

64. Peter Walter, 24 J. R. H. Beginn nach Fall vor 20 Jahren, 1/4 Jahr Bettruhe, nach 1 Jahr Aufbruch eines Abscesses und Entleerung von Sequestern (damals Vorstellung in der Klinik). — VII. 93. Prozess ausgeheilt. Bein unbeweglich in Flexion, Adduktion und Aussenrotation, Trochanterhochstand 7 cm, absolute Verkürzung 2 cm. Pat. kann täglich einen Weg von 4—5 Stunden zurücklegen.

65. Wilhelm Witzelmaier, 17 J. Beide Hüften. Vor 1 Jahr akute Störung des Allgemeinbefindens, Schmerzhaftigkeit und Schwellung beider Hüften; rechts Rückgang nach 6 Wochen, links nach 1/4 Jahr Nachlass

der Schmerzen, nach 3/4 Jahren mehrfache Incisionen in der Trochantergegend, seitdem Fisteleiterung. — XII. 60. Rechtes Bein steht gerade, in der Leistengegend noch geringe Schmerzhaftigkeit auf Druck, Auftreten nicht mehr empfindlich. Linkes Bein ist unbeweglich in Flexion, Adduktion und Aussenrotation: Trochanterhochstand 2,5 cm; 2 Fisteln in der Umgebung des grossen Trochanters. — 68 Schluss der Fisteln; 73 nochmalige Incision eines Abscesses am Trochanter; dann Heilung. — Nachuntersucht 93: Rechts Flexionsbewegungen erheblich beschränkt, Trochanterhochstand 2,0, sonst nichts abnormes; links völlige Versteifung in Flexion, Adduktion und Innenrotation, 6 cm Trochanterhochstand, Kopf nicht zu fühlen. Beschäftigt als Bürstenmacher.

66. Johann Stimmler, 26 J. R. H. Akuter Beginn vor 8 Jahren 6 Wochen im Zugverband zu Bett, dann erste Gehversuche; nach 1 sowie nach 3 Jahren Incision von Abscessen am Trochanter; seit 90 Wiederaufnahme der Arbeit (Metzger); Fisteln geschlossen. — VII. 93: Bein atrophisch, nur Flexion in geringem Umfang ausführbar; Adduktions- und Aussenrotationsstellung. Trochanterhochstand 4,5 cm; Kopf nicht zu fühlen. Gang hinkend.

67. Friedrich Heinzelmann, 1 J. L. H. Plötzlicher Beginn nach Stoss gegen die Hüfte vor 3 Wochen, gleichzeitig Osteomyelitis humeri sinistri; — X. 93. Hohes Fieber, fluktuierende Schwellung der Hüftgegend, Bewegungen des Beines sehr schmerzhaft. — 16. X. 93. Incision: grosser nach dem Gelenk zu führender Abscess; Pfanne von Knorpel entblösst; Epiphyse gelöst, nach hinten dislociert, oberes Femurende intakt; Drainage der Abscesshöhle. Allmähliche Besserung. — XII. 93. Wunde geheilt bis auf eine Fistel; linkes Bein in normaler Stellung, nicht verkürzt, ziemlich freie Beweglichkeit.

68. Petrus Kirschbaum, 17 J. R. H. Akuter Beginn mit Schüttelfrost und hohem Fieber nach einem Fall vor 2 Jahren, nach 1/4 Jahr Incision in der Hüftgegend, seitdem Fisteleiterung. Gleichzeitig Osteomyelitis des unteren Femurendes und des linken Radius. — V. 85. Abmagerung, Diarrhöen, Hüfte geschwollen, Fisteln in der Glutaeal- und Adductorengegend; Bein steht adduciert und aussenrotiert, Trochanterhochstand 4 cm. Epiphysenlösung. VII. 85. Spaltung der Fisteln, Extraktion eines vom Femurhals stammenden Rindensequesters. Allmähliche Besserung. VIII. 85. Entlassung. — V. 86. Ankylose, Trochanterhochstand 10 cm. Spaltung eines Abscesses unterhalb des Lig. Poup.; Extraktion einiger kleiner Rindensequester aus den noch offenen Fistelgängen.

69. Stephanie Holzherr, 11 J. L. H. Akuter Beginn in typischer Form vor 3 Wochen. — V. 89. Hohes Fieber, Hüftgegend geschwollen, ausgiebigere Bewegungen sehr schmerzhaft. Incision von Abscessen in der Glutaealgegend sowie über dem Trochanter, kein Knochenherd gefunden.

Nach 1 Jahr Gehen mit Stock; nach 3 Jahren ohne Stütze. — Nachuntersucht 1893: Starkes Hinken, offene Fisteln; Bein atrophisch, unbeweglich in leichter Flexion und Adduktion. Trochanterhochstand 3 cm. — 98: Noch immer geringe Fisteleiterung, völlige Versteifung; im übrigen Befund wie vor 5 Jahren; Femurkopf nicht fühlbar. Pat. hat blühendes, kräftiges Aussehen, ist beschäftigt als Näherin.

70. Friedrich Rühle, 7 J. R. H. (Vgl. Fig. 3 und Tafel II, Fig. 2). Akuter Beginn vor ½ Jahr. — II. 78. Hüftgegend geschwollen, schmerzhaft; hohes Fieber; bei Bewegungen des Beines Krepitation. Extensionsbehandlung. In der Folge Aufbruch eines Abscesses in der Hüftgegend; nach 1 Jahr Gehen mit Stock, nach 2 Jahren ohne Stütze; zur selben Zeit Schluss der Fisteln. — 88. Von neuem Schmerzen in der Hüftgegend, 3 Wochen lang Bettruhe, nach 9 Monaten Aufnahme der Arbeit. — Nachuntersucht 93: Bein sehr atrophisch, nur in Flexion etwas beweglich, steht flektiert, adduciert und innenrotiert, Trochanterhochstand 4 cm; absolute Verkürzung 0,5 cm. Gang frei, hinkend. — 98. Gleicher Befund, Pat. ist beschäftigt als Fabrikarbeiter. Röntgenaufnahme (Fig. 3): Der Femurkopf ist gelöst, nicht sichtbar im Bilde. Das obere Femurende stemmt sich gegen das Darmbein oberhalb der Pfanne an. Der Trochanterteil wie der Schaft haben kaum die Hälfte des Umfanges wie auf der gesunden Seite.

71. Matthäus Faisst, 14 J. L. H. Akuter Beginn mit Anschwellung fast aller grösseren Gelenke vor 1 Jahr. In der Folge gingen die Gelenkschwellungen bis auf eine solche an der linken Hüfte zurück; nach ½ Jahr Incision mehrerer Abscesse der Hüftgegend; Abstossung kleinerer Sequester, seitdem Fisteleiterung. — II. 99. Hüfte geschwollen, Fistel in der Trochantergegend, nach dem Gelenk zu führend, Ankylose in Flexions-, Adduktions- und Aussenrotationsstellung, Verkürzung durch Trochanterhochstand 2 cm. Gang stark hinkend, beschwerdefrei. — Röntgenuntersuchung: In der Gegend des oberen Pfannenrandes findet sich ein starker, dachförmig vorspringender Knochenwulst, gegen dessen untere Seite sich der Femur anstemmt. Letzterer steht stark aussenrotiert und adduciert, sein oberes Ende bildet annähernd eine gerade Linie, die vermutlich der Epiphysenlinie entspricht, die Epiphyse selbst ist auf dem Bilde nicht sichtbar.

b. Ohne offene Eiterung.

72. Julius Büchsenmann, 15 J. L. H. Beginn vor 4 Monaten mit Schmerzen und Anschwellung der Hüfte und des ganzen Oberschenkels. 3 Monate lang Bettruhe, dann Gehen mit Krücken. — X. 86. Prozess abgelaufen. Das Bein steht gestreckt, Flexion und Extension sind in normalem Umfang möglich; seitliche und rotierende Bewegungen erheblich beschränkt. Trochanterhochstand 6 cm, Femurkopf nicht zu fühlen.

73. Christian Straub, 12 J. L. H. (Vergl. Fig. 4.) Beginn vor zehn Jahren ohne bekannte Ursache, mehrwöchentliche Bettruhe, nach 1/2 Jahr Wiederherstellung; dann beschwerdefrei bis sich vor 1/2 Jahr wiederum Schmerzen beim Stehen und Gehen einstellten. — X. 96. Bein frei beweglich (in Flexion); Trochanterhochstand 4 cm; Kopf nicht zu fühlen. Die Schmerzen verlieren sich ohne weitere Behandlung. Entl. mit erhöhter Sohle. — Nachuntersucht II. 98: Keine Kontrakturstellung, Flexion völlig frei, seitliche Bewegungen beschränkt, abnorme Beweglichkeit in der Richtung der Femuraxe; Trochanterhochstand bei Druck auf die Fusssohle 7,5, bei Zug 6,0 cm. Gang hinkend. Röntgenaufnahme (Fig. 4): Der Femur ist über die Pfanne in die Höhe getreten und liegt mit seinem oberen Ende (Trochanterspitze) dem Darmbein an.

74. Johannes Kemmler, 15 J. R. H. Plötzlicher Beginn unter typhösen Erscheinungen vor 1 Monat. — V. 93. Hüftgegend geschwollen, Bein adduciert, Bewegungen schmerzhaft, Trochanterhochstand 4 cm. Nachweis von Staphylokokken im Blut. Extension, Gipsverband, entlassen; nach 3 Monaten Gehen mit Stock; gutes Allgemeinbefinden. — Nachuntersucht 1898: Bein unbeweglich in Flexion und Adduktion; Verkürzung durch Trochanterhochstand 4,5 cm, Femurkopf nicht zu fühlen, Gang hinkend, aber beschwerdefrei.

75. Rosine Kocher, 10 J. L. H. Akuter Beginn vor 3 Monaten mit Fieber, Schwellung und Schmerzhaftigkeit der Hüftgegend. — VIII. 86. Hüfte geschwollen, Krepitation bei Bewegungen; abnorme Beweglichkeit in der Richtung der Femuraxe. Das Bein steht flektiert und adduciert, Trochanterhochstand 2 cm; Kopf nicht zu fühlen. Extension. — X. 86 mit Taylor'schem Apparat entlassen, Flexionsstellung fast ganz beseitigt.

76. Katharina Dürr, 23 J. R. H. Vor 1 Jahr nach unbedeutender Verletzung schwere Phlegmone der Hand; während des Bestehens dieser Affektion stellte sich Schwellung und Schmerzhaftigkeit in der Hüfte ein. allmähliche Besserung. — X. 96. Das Bein steht flektiert und adduciert, Bewegungsversuche schmerzhaft; Trochanterhochstand 4 cm; Kopf nicht fühlbar. — 2. XII. Osteotomia subtrochanterica. — 14. II. 97 Geht mit erhöhter Sohle.

77. Leopold Waibel, 14 J. R. H. (Vergl. Fig. 1 und Tafel II, Fig. 1.) Akuter Beginn vor 7 Monaten, 4—5 Wochen hohes Fieber, 4 Monate lang Bettruhe, dann Gehversuche. — VIII. 98. Das Bein steht flektiert, adduciert und aussenrotiert; Hüftgegend geschwollen; geringe Beweglichkeit im Sinne der Flexion und Aussenrotation. Trochanterhochstand 1 cm. Gang frei, hinkend. Röntgenaufnahme (Fig. 1): Die Epiphyse ist gelöst, in der Pfanne, das obere Diaphysenende ist etwas nach aussen und oben verschoben, steht adduciert und aussenrotiert.

78. Johannes Rapp, 13 J. B. H. (Vergl. Fig. 6 und Tafel III, Fig. 1.) Beginn des Leidens vor 6 Jahren, wie lange krank gewesen, ist nicht

bekannt, schon seit mehreren Jahren beschwerdelos, nie Aufbruch. — XI. 98. Guter Ernährungszustand, entzündlicher Prozess abgelaufen; Gang frei, hinkend. Linkes Bein mässig flektiert, adduciert und aussenrotiert; Beugebewegungen möglich bis 90°. Trochanterhochstand 4 cm. Rechtes Bein gestreckt, Beugung frei, Adduktion bis 45°, Abduktion bis 25°, keine Kontrakturstellung; Trochanterhochstand 2,5 cm. Röntgenaufnahme: Am linken Femur quere Fraktur durch die Mitte des Halses, der Kopf zeigt normale Kontouren, steht in Höhe der Pfanne, die Gelenkfläche nach abwärts gerichtet; der Trochanter ist in die Höhe getreten und stemmt sich gegen das Darmbein an. Am rechten Femur Epiphyse abgelöst, die Kontinuitätstrennung findet aber nur im unteren Bezirke in der Epiphysenlinie statt, während sie im oberen schräg durch das Halsende verläuft. Beide Frakturenden sind durch eine hellere Masse von einander getrennt, stehen ungefähr in gleicher Höhe; der Kopf liegt in der Pfanne, die Axe des Halses steht etwa in einem Winkel von 80° zur Femuraxe, die Trochanterspitze überragt demzufolge das obere Femurende, es ist also eine Verbiegung des Schenkelhalses nach unten vorhanden.

II. Fälle mit Gelenkresektion oder Exartikulation.

A. Wegen Gelenkvereiterung.

79. Konrad Huber, 10 J. R. H. Beginn vor 1/4 Jahr mit Schmerzhaftigkeit und Anschwellung der r. Hüfte; gleichzeitig Osteomyelitis humeri sinistri. — I. 81. Fluktuierende Schwellung der Hüftgegend, Empfindlichkeit derselben bei Palpation und Bewegungen. Kontraktur in Flexion, Adduktion und Innenrotation. — III. 81. Incision hinter dem Trochanter und Entleerung von 300 ccm Eiter; keine Besserung. — V. 81. Resectio coxae: Schenkelhals sowie Grund und Wände der Pfanne zerstört; Abtragung des Halses nahe der Trochanterpartie (im Gesunden); Exkochleation der Pfanne. Ungestörter Verlauf. — VI. 81 auf Wunsch entlassen.

80. Karl Höfer, 11 J. L. H. Vor 2 Mon. plötzlicher Beginn. — I. 88. Kontraktur in Flexion, Abduktion und Aussenrotation; Schmerzhaftigkeit bei Druck auf die Hüfte und Bewegung des Beines; tiefe Fluktuation hinter dem Trochanter; Aspiration eines Abscesses in der Glutaealgegend, Injektion von Jodoformöl. Extensionsverband, III. 88 entlassen. — 1889 auswärts reseciert. — Nachuntersucht 1893: Ankylose in geringer Adduktion, reelle Verkürzung 3 cm, Necrosis fibulae sin.

81. Xaver Klaiber, 12 J. R. H. Beginn vor 2 Jahren, nach 1/4 Jahr Aufbruch in der Gegend des grossen Trochanters, 1 Jahr bettlägerig, dann Gehen mit Stock. Gleichzeitig Osteomyelitis tibiae dextrae mit Absteedierung und Ausstossung von Sequestern. — VI. 86. Prozess anscheinend abgelaufen; Fistelnarbe am Troch. major; Ankylose in Flexion, Abduktion und Aussenrotation. — VII. 86 Brisement forcé, darauf hohes Fieber und

starke Schwellung der Hüftgegend. — VIII. 86 Resectio coxae: Kopf und Hals grösstenteils zerstört, Pfanne ihres Knorpels beraubt, perforiert, Eiter im Gelenk. Trochanterpartie von Periost entblösst und von Eiter umspült, ebenfalls teilweise zerstört. Senkung nach der Adduktorengegend. Absägen unterhalb des grossen Trochanters. Nach 5 Monaten Gehen am Stock; 3 cm Verkürzung; gute Beweglichkeit. — Nachuntersucht X. 98: Ankylose mit Stellung in Flexion, Adduktion und Aussenrotation; Gehen frei.

82. Anton Beck, 22 J. L. H. Beginn vor 9 Jahren mit schmerzhafter Anschwellung des Oberschenkels, nach einigen Wochen Aufbruch eines Abscesses über der Mitte des Femur, Abstossung mehrerer Sequester, seitdem Unfähigkeit zu gehen sowie Fisteleiterung; vor 1/2 Jahr Anschwellung am grossen Trochanter, vor 3 Wochen unter hohem Fieber stärkere Schwellung der ganzen Hüftgegend und des oberen Drittels des Oberschenkels. Gleichzeitig Osteomyelitis am unteren Femurende. — VII. 76. Schlechter Ernährungszustand, Fieber, Bein atrophisch, Wachstumsverkürzung 10 cm; Hüfte geschwollen, Bewegungen schmerzhaft, Kontraktur in Flexion, Adduktion und Innenrotation. Eröffnung eines grossen Abscesses, in dessen Grunde der Schenkelhals mit einer tiefen Knochenhöhle zu Tage liegt. — VIII. 76. Spontaner Aufbruch eines Abscesses an der Grenze vom oberen und mittleren Schenkeldrittel, deutliches Krepitieren bei Bewegungen im Hüftgelenk. Zunehmender Kräfteverfall bei ständig hohem Fieber. — 9. VIII. 76. Hüftexartikulation: Hüftgelenk vereitert, bei dem Heraushebeln des oberen Femurendes bricht der zu 3/4 zerstörte Schenkelhals ab, Schenkelkopf von Knochenhöhlen durchsetzt, mit Granulationen bedeckt. Abscesse nach der Symphyse und dem Tuber ischii hin sowie entlang dem M. ileopsoas. — 24. VIII. Exitus an Sepsis.

83. Richard Model, 4 J. L. H. Beginn nach Angina mit Schmerzen, dann Anschwellung der Hüftgegend vor 2 Jahren. Vor 1 Jahr 2malige Punktion und Eiterentleerung, bald darauf spontaner Aufbruch in der Trochantergegend, seitdem Fisteleiterung. — VII. 75. Hüftgegend geschwollen, Bewegungen schmerzhaft; das Bein steht flektiert, adduciert, aussenrotiert; in Narkose ist bei Rotationsbewegungen Krepitation fühlbar. — VIII. 75. Resektion: Eiter im Gelenk; Pfanne mit Granulationen ausgekleidet; Caput und Collum femoris sind in einen Sequester verwandelt, der mit der Trochanterpartie nur lose in der Linea intratrochanterica zusammenhängt; Kopf rareficiert und deformiert. Abtrennung des Sequesters, Absägen unter dem kleinen Trochanter. Gewichtsextension. — I. 76 mit Taylor'schem Apparat entlassen. Verkürzung 4,6 cm; gutes Allgemeinbefinden.

B. Wegen Gelenkvereiterung mit Spontanluxation resp. Pfannenwanderung.

84. Johann Dangel, 14 J. L. H. Beginn akut nach Fall vor 3 Monaten, 14 Tage später Incision in der Umgebung des grossen Trochanters

mit Eröffnung zweier grosser Abscesse. Seitdem Eiterung. — X. 81. Hüfte stark geschwollen, 2 Fisteln, Bewegungen sehr schmerzhaft, Trochanterhochstand 6 cm; hinter dem Trochanter ist ein Knochenwulst fühlbar. — XII. 81 Kopf und Trochanter erweisen sich als „kariös", ersterer seines Knorpelüberzuges vollkommen beraubt; Pfanne gesund; Absägung unterhalb des Trochanters. — IV. 82. Gehen mit Stock und erhöhter Sohle. — V. 84. Pat. geht gut, in der Hüftgegend freie, schmerzlose Beweglichkeit.

85. Xaver Müller, 27 J. L. H. Beginn vor 1 Jahr mit Schmerzen in der Hüfte und Hinken, nach 14 Tagen plötzlich Verschlimmerung, hohes Fieber, Bettruhe; nach 3 Wochen Aufbruch eines Abscesses in der Glutaealgegend; nach 1/2 Jahr Gehen mit Krücken, zugleich Osteomyelitis ossis occipitalis. — X. 97. Hüftgegend geschwollen, Fistel nach der Beckenwand zu führend; Bein unbeweglich, steht stark flektiert, adduciert und innenrotiert, Trochanterhochstand 5 cm, Kopf auf dem Darmbein zu fühlen. — 6. XI. Resectio coxae: Kopf seines Knorpelüberzuges beraubt; Eiter im Gelenk; Pfanne mit Granulationen bedeckt; Absägung im Hals; die Fistel führt zu einem in der Kreuzhüftfuge liegenden, gelösten Sequester. — V. 98. Geht gut mit erhöhter Sohle, Verkürzung 4 cm; geringe Beweglichkeit in der Hüfte; Wunde geschlossen.

86. Christian Hepp, 15 J. L. H. (Vergl. Fig. 12.) Akut fieberhafter Beginn vor 1/2 Jahr, Incision zweier Abscesse; nach 2 Monaten Abnahme des Fiebers, zugleich Osteomyelitis des rechten Radius und Darmbeins. — VI. 98. Hüfte geschwollen, schmerzhaft bei Bewegung, Fisteln geschlossen. Bein stark flektiert, adduciert und innenrotiert; Trochanterhochstand 1 1/2 cm. Nach hinten und oben vom Troch. am Becken ein Knochenwulst fühlbar. Röntgenaufnahme (Fig. 12): Am oberen Femurende fehlt die normale Wölbung des Kopfes; Kopf und Hals laufen vielmehr in einen abgestumpften Kegel aus, welcher sich gegen die obere, ausgebuchtete Pfannenwand anstemmt. — VII. 98. Resectio coxae: Pfanne nach hinten oben ausgeweitet, besitzt dort einen neugebildeten, wulstigen Rand, gegen diesen stemmt sich der stark rareficierte Kopf des Femur an, im Gelenk geringe Menge Eiters, Senkung nach dem Tuber ischii zu. Durchsägung im Hals; Reposition, Extension. Wundverlauf ungestört, nach 1 1/2 Monaten erste Gehversuche. Präparat: Der exstirpierte Kopf ist stark verkleinert, seines Knorpelüberzuges beraubt, auf der Oberfläche rareficiert. Auf dem Durchschnitt längs der Epiphysenlinie eine Reihe cirkumskripter Herde, von denen die seitlich gelegenen bis an die Oberfläche heranreichen.

87. Jakob Bohn, 17 J. R. H. (Vergl. Taf. V, Fig. 1.) Akuter Beginn vor 4 Monaten; nach 8—9 Wochen Nachlass des Fiebers, aber keine entschiedene Besserung. — VI. 93. Sehr schlechter Allgemeinzustand. Hüfte und Oberschenkel angeschwollen, schmerzhaft bei Bewegung; Bein flektiert, adduciert und innenrotiert. Trochanterhochstand 4 cm; Femur-

kopf auf dem Darmbein zu fühlen. Abscess in der Trochantergegend. — 26. VI. Resectio coxae: ausgedehnte, bis in die Hüftpfanne reichende Abscesshöhle. Epiphyse von Knorpel entblösst, gelockert in der Epiphysenlinie, nekrotisch. Entfernung des Kopfes. Guter Wundverlauf. — 7. VIII. 93. Wunde geheilt. Entlassung. In der Folge mehrfache Abscesse an der Aussenseite des Oberschenkels, die aufbrachen und Sequester entleerten. Schwellung des linken Oberarmes, auch hier Abscedierung und Ausstossung von Sequestern. — IV. 94. Wiederaufnahme: Bein flektiert und adduciert; Trochanterhochstand 2 cm; mehrere, Eiter absondernde Fisteln, die auf rauhen Knochen führen, längs des ganzen Femur; Ernährungszustand mässig. — 4. VI. 94. Entfernung von Sequestern im unteren und oberen Drittel des Oberschenkels. Unmittelbar nach der Operation starker Collaps. Nachts Exitus letalis. Sektion: Fettige Degeneration von Herz und Nieren. Rechter Femur: Epiphyse und Epiphysenknorpel fehlen; Halsende usuriert. Trochanter und Schaft durch Knochenneubildung enorm verdickt, mehrere über den Schaftteil zerstreute Kloaken.

88. Rosa Unger, 14 J. L. H. Akuter Beginn vor 4 Monaten mit Schmerzhaftigkeit und Anschwellung der Hüftgegend, sowie hohem Fieber. Seit 8 Tagen Zunahme der Schwellung. Gleichzeitig Osteomyelitis tibiae dextrae. — XII. 98. Schlechter Ernährungszustand, hohes Fieber, Hüftgegend diffus geschwollen und gerötet. Abscess unterhalb der Spina ant. sup. Bewegungen des Beines sehr schmerzhaft. Aussenrotation, geringe Flexion, Trochanterhochstand 2 cm. Röntgenaufnahme: Gelenkpfanne nach oben erheblich ausgeweitet, der Kopf des Femur stemmt sich gegen die obere Pfannenwand an. — 3. XII. Resectio coxae mit hinterem Längsschnitt. Es finden sich eine Anzahl kleiner, flacher, der Pfanne angehörender Sequester, sowie ein grösserer Schalensequester des Kopfes; der hintere obere Pfannenrand ist zerstört, an seiner Stelle liegt eine tief usurierte ca. fünfmarkstückgrosse Knochenfläche bloss. Gegen diese Fläche stemmt sich der Kopf des Femur an; dieser ist durchweg seines Knorpelüberzuges beraubt und zu etwa $^3/_4$ seiner Oberfläche tief usuriert. Ausserdem findet sich nahe der Insertion des Lig. teres sowie an der Knorpelknochengrenze je ein linsengrosser, tief ausgehöhlter Substanzverlust. Absägen im Hals (im Gesunden). Exkochleation der Pfanne. Einstellen des oberen Femurendes in dieselbe. — 14. XII. Wundverlauf ungestört.

C. Wegen Gelenkvereiterung mit Epiphysenlösung oder Spontanfraktur.

89. Christine Haug, 15 J. L. H. Akuter Beginn mit Schüttelfrost, hohem Fieber und Bewusstseinstörung vor vier Monaten; in der Folge Incision in der Trochanter und Glutaealgegend. Gleichzeitig Osteomyelitis des unteren Femurendes, der r. Ulna und des l. Schlüsselbeins. — V. 94. Schlechter Allgemeinzustand, Hüfte geschwollen, schmerzhaft bei Bewegung. 2 Fisteln, von denen die eine auf einen Sequester der Femur-

epiphyse führt. Bein flektiert, adduciert und innenrotiert. — VI. 97. Resektion: Die gelöste Epiphyse ist nekrotisch, liegt in einer von Granulationen ausgekleideten Abscesshöhle; von dem nach hinten sehenden Halse ist etwa die Hälfte zerstört, seine Oberfläche rareficiert. Abmeisselung des Halses an der Basis. — VIII. 97. Gehen mit 2 Stöcken. — IX. 97 entlassen.

90. Jakob Müller, 12 J. L. H. Akuter Beginn zugleich mit Osteomyelitis beider Tibiae vor $1^1/_2$ Jahren. In der Folge Aufbruch mehrerer Abscesse unterhalb des grossen Trochanters, sowie in der Leistengegend. Seitdem reichliche Fisteleiterung. — I. 91. Fieber, Hüfte sowie Fossa iliaca geschwollen; Bein aussenrotiert, Bewegungen schmerzhaft; Trochanterhochstand 2 cm. — 19. I. 91. Resectio coxae: Femurkopf gelöst, liegt in der Pfanne, aus der er mittelst Löffels entfernt wird; Abmeisselung des Halses und eines Teiles vom Trochanter. — III. 91. Geht im Taylor'schen Apparat; 6 cm Verkürzung, Entlassung. Präparat der entfernten Femurepiphyse: Knorpelüberzug fehlt, auf der Oberfläche 2 kleine, rundliche Vertiefungen sowie ein tieferer, buchtiger Substanzverlust, der fast die Hälfte der Oberfläche einnimmt; flache, unregelmässige Vertiefungen in der Epiphysenlinie.

91. Marie Traber, 18 J. R. H. Akuter Beginn vor $1^1/_4$ Jahren, nach einigen Wochen Incision eines Abscesses in der Adduktorengegend; in der Folge mehrfache weitere Incisionen, die letzte vor 8 Wochen, ausserdem Osteomyelitis der r. Tibiae. — XI. 96. Hüftgegend geschwollen, mehrfache Fisteln; Abscess im oberen Oberschenkelteile. Bein unbeweglich, in geringer Flexion, Adduktion und Aussenrotation, 2 cm Trochanterhochstand. — XII. 96. Resectio coxae: Abmeisseln des oberen Femurendes im Trochanter; in letzterem findet sich eine Granulationshöhle, welche einen grossen, gelösten Sequester enthält. Am Präparat erkennt man eine verheilte Epiphysenlösung; die Pfanne trägt eine zweimarkstückgrosse Perforation. — III. 97. Wunde bis auf eine mässig secernierende Fistelöffnung geschlossen. — VII. 97. Ankylose. 7,5 cm Verkürzung; Gehen mit erhöhter Sohle.

92. Margarethe Rigger, 13 J. L. H. Beginn unter typhösen Erscheinungen vor 3 Monaten, zugleich mit Osteomyelitis metatarsi sinistri. — I. 94. Fieber, Abmagerung, Hüfte stark geschwollen, Abscess unterhalb der Spina ant. inf. (bei Probepunktion Staphylokokken); Bewegungen sehr schmerzhaft, hierbei Krepitation im Gelenke. Bein adduciert, flektiert und innenrotiert. — II. 94. Resectio coxae: Epiphyse gelöst, in der Pfanne festsitzend; zwischen Epiphyse und Diaphyse eine Granulationsschicht. Abmeisselung des Halses an der Basis, der Kopf wird in der Pfanne belassen. — I. 94 erste Gehversuche; entlassen.

93. Christian Koch, 15. J. L. H. Akut fieberhafter Beginn vor drei Jahren; nach $^1/_2$ Jahr Aufbruch mehrerer Abscesse in der Trochanter-

gegend, Abstossung von Sequestern, seitdem reichliche Fisteleiterung. Ausserdem osteomyelitische Abscesse am unteren Femurende, dem rechten Mittelfuss, linken Oberarm und Schlüsselbein. — VIII. 94. Elender Allgemeinzustand, Hüfte geschwollen, mehrere, auf rauhen Knochen führende Fisteln. Bein adduciert, flektiert, innenrotiert. — 4. IX. Aus einer der Fisteln stösst sich die sequestrierte obere Epiphyse des Femur ab. Wegen Abnahme des Kräftezustandes, Diarrhöen und profuser Eiterung wird am 4. IX. die Exartikulation des Oberschenkels vorgenommen; Pfanne ihres Knorpelüberzuges beraubt, usuriert, von Granulationen bedeckt; Femurhals nach hinten und oben aus der Pfanne abgewichen; im Trochanter major eine einen Sequester enthaltende Knochenhöhle. Die ganze Pars trochanterica ist etwa um das 3fache verdickt. Starke Verdickung des ganzen Schaftes durch unregelmässige Knochenwucherungen, welche eine Anzahl kortikaler Sequester umschliessen. Unmittelbar nach der Operation Collaps, Exitus letalis am folgenden Morgen. Die Sektion ergiebt keine Veränderungen an inneren Organen, starke Knochenneubildung um die Pfanne, flache Knochenhöhle an der äusseren Darmbeinfläche.

94. Georg Benz, 9 J. B. H. (Vergl. Tafel V, Fig. 2.) Plötzlicher Beginn vor 5 Monaten, vor 3 Monaten Incision von Abscessen am Trochanter und in der Adduktorengegend des rechten Beines; seitdem Fisteleiterung. Gleichzeitig Osteomyelitis am rechten unteren Femurende. — II. 94. Schlechter Ernährungszustand. Rechte Hüfte und Oberschenkel stark angeschwollen. Bein in Flexion, Adduktion und Aussenrotation, Beweglichkeit beschränkt, Trochanterhochstand 5,5 cm. Linke Hüfte gleichfalls geschwollen, Krepitation bei Bewegung, Kontraktur in Flexion, Abduktion und Aussenrotation. — 7. VII. 94. Resectio coxae dextrae: Epiphyse gelöst, fibrös in der Pfanne verwachsen; im Schenkelhals findet sich eine tiefe, massige Sequester enthaltende Knochenhöhle, welche sich bis in den Schaft fortsetzt. Abmeisselung des Schenkelhalses an seiner Basis. In der Folge hohes Fieber, rascher Verfall der Kräfte. — 17. III. 94 Exitus letalis. Sektion: Peritonitis, Pericarditis, Meningitis, Abscesse in beiden Nieren und im r. M. pectoralis major; Infektionsmilz. Im linken Hüftgelenk dünnflüssiger Eiter, Knorpelflächen von Pfanne und Kopf grösstenteils zerstört. Pfanne rauh, usuriert, in der Epiphyse des Kopfes mehrfache bis zum Epiphysenknorpel reichende Höhlenbildungen. Rechte Hüfte: Die gelöste Epiphyse ist in der Pfanne fest fixiert, Hals und Trochanterspitze fehlen. Der Schaft ist durch unregelmässige Knochenneubildung in seiner ganzen Länge enorm verdickt, an der Grenze vom mittleren und unterem Drittel deutlich geknickt. An der inneren hinteren Seite ist eine grosse Sequestralhöhle mit einem 15 cm langen Totalsequester.

95. Anna Bauhofer, 12 J. L. H. (Vergl. Fig. 7 und Tafel III, Fig. 2.) Akuter Beginn mit Fieber sowie Schmerzen in Knie und Hüfte vor 6 Wochen; vor 4 Wochen starke Schwellung der Hüftgegend, vor 14 Tagen sei das

Bein oben in der Hüfte gebrochen. — XI. 98. Sehr schlechter Ernährungszustand, hohes Fieber, Hüfte sehr schmerzhaft bei Bewegung; Bein flektiert, stark adduciert und einwärts rotiert, Trochanterhochstand mehrere Centimeter. Die Hüftgegend sowie das obere Drittel des Oberschenkels wird von einem mächtigen, dem Durchbruch nahen Abscess eingenommen. — Röntgenaufnahme: Der Femur ist an der Basis des Halses quer abgebrochen. Kopf von normaler Form, steht in der Pfanne, mit der Gelenkfläche abwärts gerichtet. Im Innern des Halses erscheinen unregelmässige, hellere Stellen. Trochanter nach oben gerückt. — 18. XI. Resectio coxae: Eröffnung einer weiten, das obere Femurende umschliessenden Abscesshöhle. Der Kopf findet sich innerhalb der Pfanne, gestürzt. Pars trochanterica in einen Sequester verwandelt, der nur lose mit dem Schafte zusammenhängt; die beiden Apophysen sind gelöst. Entfernung von Kopf, Hals und sequestriertem Trochanter. Wundverlauf ungestört. — Präparat: Epiphyse intakt, von Knorpel überzogen, im Hals eine tiefe Höhle, die von der Frakturstelle bis zur Epiphysenlinie heranreicht und eine Reihe kleinerer Ausbuchtungen besitzt. Vom Trochanterteil sind zwei nekrotische Knochenstücke übrig, vielfach durchsetzt von buchtigen Knochenhöhlen und Granulationen.

III. Fälle mit Ausgang in Tod.

A. Mit Gelenkvereiterung.

96. Gottlob Velde, 17 J. B. H. (Vergl. Tafel IV, Fig. 1.) Plötzlicher Beginn vor 8 Monaten zugleich mit Osteomyelitis der r. Fibula. Vor 5 Wochen Aufbruch eines Abscesses in der r. Adduktorengegend, seitdem Fisteleiterung. — VII. 90. Schlechter Ernährungszustand, hohes Fieber, beide Hüften geschwollen, sehr schmerzhaft bei Bewegung; rechts Kontraktur in Flexion, Abduktion und Aussenrotation, links Kontraktur in paralleler Stellung. Fisteleiterung. Zunehmender Kräfteverfall; unter Erscheinungen septischer Allgemeininfektion Exitus letalis. — 16. VIII. 90. Sektion: im r. Hüftgelenk Eiter; Zerstörung der Kapsel, des Lig. teres und der Gelenkflächen, tiefe Substanzverluste in Kopf und Pfanne sowie in der Trochanterpartie; osteophytische Knochenauflagerungen im oberen Schaftteil. Linke Hüftgegend zeigt bedeutende Difformitäten sowohl der Pfanne als des Caput femoris (Taf. IV, Fig. 1). Die Epiphyse ist von intaktem Knorpelüberzuge überkleidet, im Ganzen erheblich abgeplattet. Ihre Oberfläche zeigt eine breite quer über den Kopf verlaufende Furche, sowie eine Reihe unregelmässiger kleinerer Furchen und Vertiefungen. Auf dem Durchschnitt finden sich in der Epiphyse Herde sklerosierten Knochengewebes, in der Diaphyse (Hals und Pars trochanterica) mehrfache linsen- bis kirschkerngrosse Höhlen, von denen eine in der Trochanter-Apophysenlinie liegt und nach aussen perforiert ist. Epiphysengrenze verworfen.

97. Sophie Maier, 15 J. L. H. Akuter Beginn mit heftigen Schmerzen und starker Schwellung der Hüfte vor 11 Jahren; 2malige Incision in der Hüftgegend; 3 Monate Bettruhe, dann allmähliche Wiederherstellung. Vor 3 Jahren neuerdings schmerzhafte Anschwellung der Hüftgegend, Incision eines Abscesses, seitdem Fisteleiterung, aber gutes Allgemeinbefinden. Vor 4 Wochen wieder hohes Fieber, Aufbruch mehrerer Abscesse. — VII. 97. Fieber, Benommenheit, Hüfte geschwollen, schmerzhaft; diverse Fisteln. Bein unbeweglich in Flexion, Adduktion und Innenrotation, um 4 cm verkürzt. Meningitis cerebrospinalis, nach 8 Tagen Exitus. Sektion: Eitrige Meningitis, akute Pleuritis, Infektionsmilz. Hüftgelenk ankylosiert, mehrfache Eiterherde im oberen Diaphysenteil des Femur, sowie in den Beckenknochen, Zellgewebsphlegmone des Beckens.

98. Veronika Henning, 12. J. R. H. Akuter Beginn vor 5 Monaten nach Fall. Gleichzeitig Osteomyelitis humeri sin. Sehr elendes Aussehen, Hüftgegend geschwollen, bis gegen das Bein herabreichender Abscess an der Vorderseite des Oberschenkels. Erheblicher Trochanterhochstand. Bein flektiert und aussenrotiert, sehr schmerzhaft. Hohes Fieber, profuse Eiterung, Diarrhöen, zunehmender Kräfteverfall. — 6. VII. 96. Operation: Oberes Femurende von Periost entblösst; Entfernung eines dem Halsteil angehörigen Sequesters. Exitus im Collaps. Sektion: Bronchitis, fettige Degeneration von Herz und Leber. Vom Femurkopfe nur noch ein minimaler Rest erhalten, welcher in dem Centrum des Epiphysenknorpels festsitzt; gegen die Ränder zu ist der Epiphysenknorpel zerstört, die darunter liegende Spongiosa des Halses usuriert. An der Basis des Halses mehrfache, kleinere Knochenhöhlen, auf seiner Unterseite ein tiefer, bei der Sequestrotomie geschaffener Defekt, welcher an der Innenseite des Schaftes bis gegen dessen Mitte zu herabreicht. In der Pars trochanterica unregelmässige Knochenneubildungen, zwischen denen Höhlen und Gänge ins Innere des Knochens führen. Der ganze Femurschaft trägt osteophytische Auflagerungen, unterbrochen von mehreren Kloaken, in deren Grund da und dort noch Sequester sichtbar sind.

99. Eugen Weber, 21 J. L. H. Akuter Beginn vor 4 Wochen mit Schüttelfrost und typhösen Erscheinungen. — II. 78. Hüftgegend geschwollen, Trochanter und absteigender Schambeinast druckschmerzhaft. — 6. II. Incision eines grossen hinter dem Trochanter gelegenen Abscesses, in dessen Grunde eine thalergrosse Fläche des Darmbeins blossliegt. In der Folge reichliche Eitersekretion, hohes Fieber, Pneumonie. — 18. II. Exitus. Sektion: Herzdegeneration, trübe Schwellung der Nieren. Der hintere Umfang des linken Beckenknochens über dem Hüftgelenk ist in Ausdehnung einer Handfläche blossgelegt; Verjauchung der Weichteile um das Hüftgelenk herum bis ans Schambein und in den Adduktoren des Oberschenkels bis unterhalb der Mitte des Femur herab. Die Kapselmembran an ihrem unteren inneren Umfang durchbrochen, im Gelenk selbst ist Jauche in

geringer Menge vorhanden; der Knorpel des Kopfes und der Pfanne völlig zerstört, der Knochen an der Oberfläche sklerosiert. Synovialmembran und Lig. teres verquollen, erweicht, zerfetzt.

100. Johann Katz, 44 J. R. H. (Vergl. Tafel IV, Fig. 2.) Beginn vor 25 Jahren gleichzeitig mit Osteomyelitis des unteren Femurendes sowie des linken Schienbeins; seitdem chronische Fisteleiterung. Vor zwei Monaten neue schmerzhafte Schwellung des Unterschenkels, Aufbruch mehrerer kleiner Fistelöffnungen. — I. 85. Rechtes Bein minimal beweglich, Kontraktur in Flexion, Adduktion und Innenrotation; 4 cm absolute Verkürzung; unterhalb des grossen Trochanters grosser Abscess. In der Folge bilden sich unter hohem Fieber Abscesse am linken Trochanter sowie am linken Oberarm; nach 4 Wochen Exitus letalis an Sepsis. — Präparat (Tafel IV, Fig. 2): Von Hals und Kopf ist nur ein kurzer, von der Trochanterspitze überragter Stumpf übrig geblieben, dessen rundliche, leicht gewölbte Oberfläche namentlich in der unteren Begrenzung pilzhutförmig über die Basis vorsteht, eines Knorpelüberzuges entbehrt und schräg nach innen und oben gerichtet ist. Das Knochengewebe dieses Stumpfes enthält nahe der Oberfläche eine linsengrosse Höhle, ist im übrigen derb sklerosiert; innerhalb der Trochanterenpartie finden sich 2 unregelmässige, ausgebuchtete Höhlen.

101. Carl Theurer, 1 J. R. H. Akut fieberhafter Beginn vor 4 Wochen. — VI. 68. Hohes Fieber, Hüftgegend geschwollen; Bewegungen schmerzhaft. Kontraktur in Flexion, Abduktion und Aussenrotation. Aspiration eines grossen Abscesses in der Glutaealgegend. Fortdauer des Fiebers, Soor, Diarrhöen, zunehmender Kräfteverfall. — VII. 68 in moribundem Zustand von den Angehörigen abgeholt.

B. Mit Gelenkvereiterung und Spontanluxation.

102. Magdalene Dietsch, 16 J. B.H. Vor $^1/_2$ Jahr akuter Beginn gleichzeitig in beiden Hüften, mit Schmerzen und Bewegungsbehinderung, in der Folge Anschwellung der Hüftgegenden, sowie der linken Fossa iliaca. Vor $^1/_4$ Jahr Incision eines Abscesses am linken Trochanter. Gleichzeitig Osteomyelitis beider Schienbeine. — XI. 56. Sehr schlechter Ernährungszustand, grosse Schwäche, hohes Fieber, Diarrhöen, ausgebreiteter Decubitus am Kreuzbein. Rechts Ankylose in Flexion, Adduktion und Innenrotation, links geringe passive Beweglichkeit, Flexion, Adduktion und Innenrotation, Kopf des Femur auf dem Darmbein zu fühlen (Luxatio iliaca). Zunehmende Entkräftung, Exitus. — Sektion: Pleuritis und Pneumonie, eitrige Thrombose der rechten Vena hypogastrica. Lokalbefund fehlt.

C. Mit Gelenkvereiterung und Epiphysenlösung.

103. Anna Acker, 18 J. R. H. Akuter Beginn vor 3 Monaten, gleichzeitig Osteomyelitis der rechten Ulna und des rechten I. Meta-

tarsalknochens. — X. 58. Abgemagertes Mädchen. Fieber, Hüfte geschwollen, Bein gestreckt, adduciert und aussenrotiert, in senkrechter Richtung abnorm beweglich, reelle Verkürzung 2,5 cm. — III. 59. Allgemeinbefinden gebessert. Geht umher. Entlassung. — V. 59. Neue Schwellung der Hüftgegend und des Beines, Aufbruch von Abscessen unterhalb des Lig. Poup., sowie an der Vorderseite des Oberschenkels. — 19. XII. 59. Wiedereintritt; elendes Aussehen, Diarrhöe, Oedeme an beiden Beinen, eitrige Parotitis; an der Hüfte profuse Fisteleiterung. Unter zunehmender Entkräftung Exitus letalis am 10. I. 60. — Sektion: Speckmilz, Muskatnussleber, Nephritis. Lokalbefund fehlt.

104. Anna Schmalzger, 13 J. B. H. Akuter Beginn vor 1/4 Jahr, gleichzeitig Osteomyelitis humeri sin., genu utriusque. — X. 95. Patientin sehr heruntergekommen; ausgebreiteter Decubitus. Beide Hüften geschwollen, sehr schmerzhaft. Linkes Bein flektiert, adduciert und innenrotiert, rechtes flektiert, abduciert und aussenrotiert. Zunehmender Collaps, ständig hohes Fieber. — 17. XII. 95. Exitus. — Sektion: Osteomyelitis multiplex; an der linken Hüfte ragt das obere Gelenkende des Femur mit dem grossen Trochanter aus einer rundlichen Weichteilöffnung (Decubitus) hervor; der Knochen ist grösstenteils durch osteomyelitische Herde zerstört und mit reichlichen Granulationen bedeckt; ausgedehnter Abscess in der Schenkelbeuge, in dessen Grund Scham- und Sitzbein frei zu Tage liegen. Das rechte Hüftgelenk ist mit Eiter gefüllt, beide Gelenkflächen zerstört; disseminierte Eiterherde in der Spongiosa des oberen Femurendes. Präparat des linken oberen Femurendes: Epiphyse fehlt, Epiphysenknorpel noch teilweise erhalten; in der Epiphysenlinie, an den Seitenflächen des Halses wie auch des Trochanters mehrfach buchtige Vertiefungen von Erbsen- bis Kirschkerngrösse, in der Spongiosa der Trochanterpartie eine grössere, langgestreckte Höhle. Die Apophyse des kleinen Trochanters ist gelöst.

105. Johann Haiber, 14 J. R. H. Akuter Beginn vor 4 Monaten, vor 3 Wochen Incision eines Abscesses am oberen Ende des Oberschenkels. — V. 92. Sehr schlechtes Allgemeinbefinden, Fieber. Hüfte geschwollen, Bein flektiert, abduciert und aussenrotiert, Beweglichkeit beschränkt, Trochanterhochstand 3,5 cm. — VI. 92. Spaltung einer weiten mit dem Hüftgelenk kommunicierenden Eiterhöhle; an der oberen Epiphysenlinie findet sich ein scharfer Absatz, offenbar daher rührend, dass die Epiphyse gelöst war und wieder in fehlerhafter Stellung an der in die Höhe gerückten Diaphyse verheilt ist. — VII. 92. In der Folge mehrfache starke Blutungen aus der Abscesshöhle, neue Epiphysenlösung, schwerer Decubitus am Knie, der ins Gelenk durchbricht und eine Verjauchung desselben hervorruft. — 16. VIII. 92. Nach einer nochmaligen starken Blutung Collaps, Exitus. In der grossen Abscesshöhle ein arrodierter Ast der Arteria fem. profunda. Pfanne entblösst, leer; Femur-

kopf völlig zerstört: am Hals haftet noch ein Teil des Epiphysenknorpels an; an der unteren Ecke des Diaphysenendes fehlt der Knorpel samt einem Stücke der Spongiosa; im übrigen sind Hals und Trochanterpatrie unverändert; der grosse Trochanter stemmt sich an gegen eine flache Höhlung im Darmbein unter der Gelenkpfanne.

106. Heinrich Heller, 12 J. L. H. Plötzlicher Beginn vor 4 Wochen gleichzeitig mit Osteomyelitis des rechten Talus und entzündlicher Epiphysenlösung am oberen Ende des rechten Humerus sowie am unteren Ende des rechten Oberschenkels. — XII. 92. Linke Hüfte stark geschwollen, schmerzhaft, Bein flektiert, adduciert und innenrotiert, Trochanterhochstand 5,5 cm; sehr schlechtes Allgemeinbefinden. In der Folge unter starker Eitersekretion, hohem Fieber und Diarrhöen allmählicher Kräfteverfall. — II. 93. Exitus letalis. — Sektion: Pleuritis und Pneumonie. Das linke Hüftgelenk enthält Eiter, die Pfanne ist mit dicken, weichen, graugelben Granulationen ausgekleidet, der Kopf gelöst, über den oberen Pfannenrand dislociert, er liegt der inneren Seite des grossen Trochanters an. Schenkelhals bis auf einen Corticalisrest völlig zerstört. Spongiöser Sequester an der Grenze von Schaft und Trochanterpartie, gelöst, innerhalb einer buchtigen Knochenhöhle liegend.

Litteratur.

1) v. Bruns. Ueber die Ausgänge der tuberkul. Coxitis bei konservativer Behandlung. Diese Beiträge. Bd. 12. p. 235. — 2) Wagner. Ueber die Ausgänge der tuberkulösen Coxitis bei konservativer Behandlung. Ibidem. Bd. 13. p. 103. — 3) Ford. Bemerkungen über die Krankheiten des Hüftgelenks. 1798. — 4) Albers und Ficker: Preisschr. über das sog. freiwillige Hinken der Kinder. Wien 1807. — 5) Rust. Arthrocacologie. Wien 1817. — 6) Brodie. Pathol. und chirurg. Beobachtungen über die Krankheiten der Gelenke. 1821. — 7) Gazette méd. 1854. p. 505. — 8) Prager Vierteljahrschrift. 1858. — 9) Archiv für klin. Chirurgie. Bd. 3. p. 215. — 10) Archiv für Heilkunde. 1865. — 11) Centralblatt für Chir. 1880. p. 673. — 12) Deutsche Zeitschr. für Chir. Bd. 21. Heft 5. — 13) Albert und Kolisko. Beitr. zur Kenntnis der Osteomyelitis. Wien 1896. — 14) Volkmann. Die Resektion der Gelenke. Samml. klin. Vorträge. Bd. 1. p. 291. — Die Krankheiten der Bewegungsorgane in Billroth-Pitha's Handbuch. — Beiträge zur Chirurgie. Leipzig 1875. 15) Schede und Stahl. Mitteil. aus der chirurg. Abteilung des Krankenhauses Friedrichshain. 1878. — 16) Diesterweg. Ueber Verbiegung der Extremitätenknochen nach Osteomyelitis. Inaug.-Dissert. Halle 1882. — 17) Bofinger. Ueber Verbiegung der unteren Extremitäten nach entzündlichen Prozessen. Inaug.-Dissert. Berlin 1898. — 18) Archiv für klin. Chir. Bd. 41. p. 553. — 19) Wien. med. Wochenschr. 1895. Nr. 7. — 20) Lecomte. Ostéomyélite de la hanche. Paris Thèse 1894. — 21) Bernard. De l'ostéomyélite aiguë de l'extrémité sup. du fémur. Bordeau Thèse 1897. — 22) Levèque. Coxalgie ostéomyél. Thèse de Lyon 1895/96. — 23) Semaine médic. 1889. p. 487. — 24) Beitr. zur klin. Chirurgie. Bd. 5. — 25) Cit. bei Bernard (Nr. 21).

— 26) Münchner med. Wochenschr. 1898. p. 416. — 27) Gazette hebdomad. 1895. — 28) Volkmann. Krankheiten der Bewegungsorgane in Billroth-Pitha's Handbuch. — 29) Beitr. zur klin. Chirurgie. Bd. X. p. 587. — 30) Bull. et mém. de la soc. de chir. de Paris. Bd. 13. p. 17. — 31) Deutsche Zeitschr. für Chir. Bd. 10. p. 218. — 32) Lannelongue. Ostéomyélite de la croissance. Paris 1879. — 33) Gouilloud. Des ostéites du bassin. Paris 1883. — 34) Congrès de chir. Paris 1892. — 35) Fleury. Ostéomyélite de l'os iliaque. Paris Thèse 1886. — 36) Archiv für klin. Chirurgie. Bd. 12. p. 238. — 37) Deutsche Zeitschr. für Chir. Bd. 10. p. 369. — 38) Gazette méd. de Strassbourg 1882. — 39) Berliner klin. Wochenschr. 1876. Nr. 6. — 40) Ibidem. 1880. Nr. 1. — 41) Centralbl. für Chir. Bd. 17. p. 21. — 42) Sarrazin. Ueber doppelseitige Hüftgelenksresektion. Inaug.-Dissert. Jena 1892. — 43) Deutsche Zeitschr. für Chir. Bd. 19. Heft 4. — 44) Centralbl. für Chir. 1879. p. 697. — 45) Ibidem. 1874. p. 552. — 46) Ibidem. Bd. 12. p. 271. — 47) Archiv für klin. Chir. Bd. 28. p. 1. — 48) Ibidem. Bd. 31. Heft 3. — 49) Cit. bei Bernard.

AUS DER

TÜBINGER CHIRURGISCHEN KLINIK

DES PROF. DR. v. BRUNS.

IV.

Ueber gutartige metastasierende Strumen.

Von

Dr. **B. Honsell,**
Assistenzarzt.

Es dürfte mit zu den eigentümlichsten Erscheinungen im Bilde der Pathologie der Schilddrüse gehören, dass nicht nur maligne Tumoren derselben, sondern auch Strumen, die in ihrem ganzen Aufbau den Charakter der Gutartigkeit bewahrt haben, zu Metastasenbildungen in anderen Organen führen können. Lokalisiert zumeist im Knochengewebe, seltener in Lungen und Lymphdrüsen, vermögen diese Metastasen gleich dem primären Schilddrüsentumor Colloid zu producieren und sind selbst befähigt, die Funktionen der Schilddrüse zu übernehmen; auf der anderen Seite können sie aber auch durch den oft progredienten Charakter ihres Wachstums, durch Zerstörung und Verdrängung des sie umgebenden Gewebes dem Träger im höchsten Grade gefährlich werden und eine weit höhere klinische Bedeutung gewinnen, als sie der Struma selbst zukommt.

Da bis jetzt nur eine beschränkte Zahl hierher gehöriger Beobachtungen bekannt geworden ist, die ausserdem, wenigstens zum

Teil, sehr abweichende Beurteilung erfahren haben, dürfte es wohl berechtigt sein, der Kasuistik einen weiteren, in der chirurgischen Klinik zu Tübingen kürzlich beobachteten Fall anzureihen.

Für die gütige Ueberlassung desselben gestatte ich mir an dieser Stelle meinem hochverehrten Chef, Herrn Professor v. Bruns ergebensten Dank auszusprechen.

Marie D., 20 Jahre alt, wurde wegen einer cystischen Geschwulst auf dem Kopfe 1891, in ihrem 13. Lebensjahre, operiert. Näheres über die Geschwulst wie die damalige Operation ist nicht zu eruieren gewesen. Etwa seit derselben Zeit bemerkte sie eine Anschwellung an der rechten Halsseite, die stetig aber langsam an Grösse zunahm und in der Folge auch Atembeschwerden verursachte.

II. 96. Erste Aufnahme in der Klinik. Bei dem im übrigen normal entwickelten Mädchen findet sich an der rechten vorderen Halsseite eine bewegliche, beim Schluckakt in die Höhe steigende, nicht fluktuierende Geschwulst, die ihrer Lage nach dem rechten Schilddrüsenlappen entspricht, ausserdem lässt sich eine weniger erhebliche Anschwellung auch des linken Lappens nachweisen. Bei der Operation zeigte sich, dass die Struma nirgends abnorme Verwachsungen mit der Nachbarschaft aufwies; da die gesamte Schilddrüse in dem Kropfe aufgegangen ist, wird ein etwa hühnereigrosser Teil derselben, dem linken Lappen angehörig und noch bedeckt von einer dünnen Schicht normalen Drüsengewebes, zurückgelassen, die übrige Struma entfernt. Normaler Wundverlauf, Entlassung nach 10 Tagen.

XI. 98. Wiederaufnahme. Der Strumarest hat sich in der Zwischenzeit nur ganz unbedeutend vergrössert, ohne irgend welche Beschwerden zu verursachen; dagegen hatte sich, angeblich erst im Verlauf des letzten Vierteljahres, über der Haargrenze auf der Stirn, genau an Stelle der früher operierten Geschwulst wiederum eine flache, aber doch deutlich erkennbare Vorwölbung gebildet. Dieselbe ist taubeneigross, von weicher Konsistenz und scheint sich durch eine ihrem Umfang entsprechende Knochenlücke nach dem Schädelinneren zu fortzusetzen, zeigt indessen weder Pulsation noch stärkeres Vortreten bei Husten, Bücken des Kopfes etc. Die Ränder der Knochenlücke sind deutlich abtastbar, unregelmässig und namentlich an der vorderen Begrenzung der Vorwölbung steil gegen die Oberfläche aufgerichtet. Die Haut über dem Tumor weist eine ankerförmige, lineäre Operationsnarbe auf, ist im übrigen normal.

Operation (XII. 98): Nach Durchtrennung von Haut und Galea mittelst eines 6 cm langen Sagittalschnittes trifft man auf ein weiches, braungrün gefärbtes, beim Einschneiden stark blutendes Gewebe, welches in seinem Aussehen eine frappante Aehnlichkeit mit einer Colloidstruma besitzt. Wie schon klinisch festgestellt, fehlt im Bereich der Geschwulst die knöcherne Schädeldecke vollständig, nach aussen hin bildet die Be-

grenzung eine feste bindegewebige Kapsel, welche in das anstossende Periost des Stirnbeines übergeht, nach innen wird eine Tumorgrenze nicht gefunden, obwohl die Excision ziemlich weit unter das Niveau des Schädelknochens vertieft wird. Nach der sofort vorgenommenen Untersuchung der excidierten Geschwulst (im pathologischen Institut von Herrn Prof. v. Baumgarten) handelt es sich in der That um ein histologisch einer Colloidstruma analoges Gewebe ohne Anzeichen von Malignität. Mit Rücksicht auf diesen Befund sowie den Mangel einer deutlichen Abgrenzung des Tumors wird von einer radikalen Exstirpation abgesehen und die Wunde wieder vernäht. Heilverlauf ungestört.

Präparat: Der früher exstirpierte Kropf hat etwa das Volumen einer Faust, ist von einer ca. 1/2 cm dicken Kapsel allseitig umgeben und zeigt sich auf dem Durchschnitt aus einer Reihe nussgrosser weicher Knoten zusammengesetzt. Die histologische Struktur entspricht vollkommen der einer colloiden Struma: Die Hauptmasse des Tumors bilden grosse, mit kubischem Epithel ausgekleidete, colloidhaltige Follikel, daneben finden sich stellenweise in grösserer, stellenweise in geringerer Zahl kleinere leere Follikel und endlich auch solide rundliche oder strangartige Epitheliseln, wie sie für wucherndes Strumagewebe charakteristisch sind; Stellen, welche als Carcinomgewebe aufgefasst werden müssten, sind nirgends vorhanden. Genau denselben Aufbau zeigte auch der Tumor im Stirnbein, sodass die Diagnose auf Strumametastase beim ersten Blick durchs Mikroskop gestellt werden konnte. Die einzelnen Follikel weisen grosse Regelmässigkeit in Form und Grösse auf und waren bis auf die kleinsten alle mit Colloid gefüllt, solide Epithelstränge waren nur spärlich und vorzugsweise an der Peripherie des Tumors vertreten; ein Unterschied gegenüber der primären Geschwulst ist nur insofern zu bemerken, als das Parenchym der Metastase keine scharfe Grenze gegen das umgebende Bindegewebe zeigt, vielmehr ganz regellos in dasselbe eingewuchert ist.

Nach dem histologischen Befund an der Struma selbst wie an der Metastase sowie ferner nach dem ganzen klinischen Verhalten der ersteren — dem langsamen Wachstum, dem Fehlen jeglicher abnormer Verbindung mit dem Nachbargewebe und der nur unbedeutenden Vergrösserung des nach der Strumaexstirpation zurückgebliebenen Restes — kann es sich im vorliegenden Fall nur handeln um eine gutartige, metastasierende Struma und zwar vom Typus eines Gallertkropfes.

Auch die Metastase scheint nur sehr langsam herangewachsen zu sein, da sie während der mehrwöchentlichen Beobachtungszeit hier keine bemerkbare Grössenzunahme gezeigt hat. Ueber die Zeit ihres Entstehens fehlen allerdings sichere Angaben, es ist indessen wohl anzunehmen, dass es sich bei der vor 7 Jahren auswärts vor-

genommenen Operation bereits um die gleiche Geschwulst gehandelt hat und aus den zurückgebliebenen Teilen derselben sich im Laufe der Jahre, vielleicht nach einer längeren stationären Periode ein neuer Tumor entwickelt hat, der allerdings erst 3 Monate vor der zweiten Operation von der Patientin bemerkt worden ist.

In der Litteratur konnte ich im Ganzen nur 11 Beobachtungen auffinden, welche der eben angeführten sicher analog sein dürften, d. h. im primären Tumor wie in den Metastasen ausschliesslich typisches Strumagewebe dagegen kein Carcinom enthielten. Da dieselben mit Ausnahme eines Falles (Muzio) bereits in den Arbeiten über Strumametastasen von Jäger und Goebel ausführlich citiert worden sind, dürfte hier eine kurze Wiedergabe genügen.

1. Cohnheim (Virchow's Archiv, Bd. 68, p. 547). Bei der Sektion einer 35jährigen an den Folgen eines Hüftkreuzbeinabscesses gestorbenen Frau, fanden sich neben einem Kropfe von mässiger Grösse in Lungen, Bronchialdrüsen, mehreren Wirbelkörpern, im Mark des Femur, sowie endlich auch in der Wand des Kreuzbeinabscesses weiche, gallertartige Geschwulstmassen. Diese sowohl als der Kropf selbst zeigten vollkommen den Bau einer typischen Struma colloides; auffallend war nur, dass ein Knoten des Letzteren in das Lumen einer Vene perforiert war.

2. Feurer (Festschrift für Kocher 1891, p. 275). Bei einer 58jährigen, an kleinfaustgrosser Struma leidenden Frau war angeblich nach Trauma im Lauf eines Jahres unter Kopfschmerzen eine mannsfaustgrosse, pulsierende Geschwulst des linken Scheitelbeines entstanden, welche die knöcherne Schädeldecke durchbrochen hatte. Diagnose: Sarkom. Exstirpation unter Zurücklassung von Geschwulstresten wegen schwieriger Orientierung und starker Blutung. 10 Monate später Exitus. Wie die Sektion ergab, waren im Bereich des Schädeldefektes neue Wucherungen entstanden; nach der histologischen Untersuchung (Prof. Langhans) war die Struma selbst wie der Schädeltumor aus einem Gewebe zusammengesetzt, welches, vollkommen dem eines Gallertkropfes entsprach.

3. v. Eiselsberg (Verhandl. der deutschen Ges. für Chirurgie, 22. Kongress). Bei einem 37jährigen Mann, seit dem 20. Lebensjahre an grosser Struma leidend, hatte sich im Verlauf von 4 Jahren in der Medianlinie des Schädels zwischen beiden Scheitelbeinen eine faustgrosse Geschwulst entwickelt. Bei der Operation stellte sich heraus, dass dieselbe den Schädelknochen perforiert hatte und mit der Dura verwachsen war. Anscheinend radikale Entfernung desselben unter Zurücklassung eines thalergrossen Schädeldefektes. 4 Jahre später fanden sich 4 taubeneigrosse Recidive in loco, die Struma war fast stationär geblieben, der Pat. völlig frei von Beschwerden und arbeitsfähig. Mikroskopische Diagnose

des exstirpierten Tumors: typisches Adenom der Schilddrüse mit Colloidentwickelung.

4. Kraske (Ebenda. Ausführlich mitgeteilt von Bontsch, I.-D. Freiburg 1893). Bei 53jähriger Frau fand sich neben einer starken Vergrösserung der Schilddrüse auf dem Stirnbein eine indolente, feste Geschwulst, welche innerhalb von 6 Wochen im Anschluss an ein Trauma entstanden sein soll. Bei der Operation erwies sich der Tumor als ausgehend von der Diploe des Knochens, die er nach aussen wie nach innen durchbrochen hatte. Exstirpation wegen profuser Blutung zweizeitig. Nach 3 Jahren kein Recidiv, Struma stationär geblieben. Nach der mikroskopischen Untersuchung besteht die Geschwulst aus einem der entwickelten Schilddrüse entsprechenden Gewebe.

5. Riedel (Ebenda). Tumor des rechten Unterkiefers bei 40jähr. Frau, 7 Jahre nach Beginn des Leidens, 3 Jahre nach unvollständiger Exstirpation durch Resektion der betreffenden Kieferhälfte entfernt. Keine bemerkbare Vergrösserung der Schilddrüse. Die Untersuchung ergab eine teilweise central im Unterkieferkanal gelegene Geschwulst vom Bau einer Schilddrüse. Erst 10 Jahre nach der Operation stellte sich wiederum eine Verdickung des Kiefers (Recidiv?) ein.

6. Riedel (Ebenda). Bei einer an excessiv grosser Struma leidenden Patientin wurden durch Resektion der betreffenden Kieferhälfte eine centrale Geschwulst des rechten Unterkiefers entfernt, die im Lauf eines Vierteljahrs entstanden war. Nach 4 Jahren noch kein Recidiv.

7. Gussenbauer (Ebenda). G. fand bei einer Frau, bei welcher sich unter heftigen, ausstrahlenden Schmerzen eine Paraplegie beider Beine, sowie eine Kyphoskoliose der unteren Brustwirbelsäule ausgebildet hatte, auf der rechten Seite des 10. und 11. Brustwirbelkörpers eine weiche elastische, nicht fluktuierende Geschwulst. Gleichzeitig bestand eine voluminöse, aber gutartige Struma. Entfernung des Tumors nach Durchmeisselung des Knochens mit dem scharfen Löffel. Nach der Operation blieb die Paraplegie bestehen und es bildete sich wieder ein lokales Recidiv. Mikroskopische Diagnose: typisches Schilddrüsenadenom.

8. Middeldorpf (Ebenda. Ausführlich bearbeitet von Metzner, I.-D. Marburg 1894). Bei 56jähriger, mit kleinem, beweglichem Kropfe behafteter Frau entstand in der Gegend der linken Kreuzhüftfuge eine flache Geschwulst, die heftige, ausstrahlende Schmerzen verursachte und nach etwa $1^1/_2$ Jahren Handtellergrösse erreicht hatte; später trat eine zweite relativ rasch anwachsende Geschwulst am Hinterhauptsbein auf; endlich stellten sich an beiden Oberschenkeln Spontanfrakturen ein, die indessen sämtlich wieder konsolidierten. 3 Jahre nach Beginn des Leidens Exitus an zunehmendem Marasmus. Bei der Sektion fanden sich in beiden Lungen mehrere erbsen- bis hanfkorngrosse Geschwulstknötchen; der Tumor am Hinterhauptsbein hatte Mannsfaustgrösse erreicht und war durch den Knochen, stellenweise sogar durch die Dura mater durchgebrochen. Weitere

Tumoren zeigten sich in den Lendenwirbelkörpern, dem Kreuzbein, den Beckenknochen sowie beiden Oberarm- und Oberschenkelknochen. Histologisch boten dieselben das Bild benigner Strumaadenome. Die Schilddrüse selbst wies in beiden Lappen Knoten von derselben Zusammensetzung auf, doch ist zu bemerken, dass einer derselben seine Kapsel durchbrochen hatte (an einer Stelle) und in die Lymphspalten des normal gebliebenen Schilddrüsenteiles sowie in das Venensystem eingedrungen war.

9. Jäger (Diese Beitr. Bd. 19 p. 493). 69jährige Frau, die seit 10 Jahren mit einem Kropf behaftet ist, will vor einem Jahr, angeblich nach Trauma, eine Geschwulst in der Kreuzbeingegend, einige Zeit später eine solche am Nacken bemerkt haben. Bei der Aufnahme im Krankenhaus fand sich eine mässig grosse, mit der Trachea verwachsene, im übrigen bewegliche Struma; ferner ein Tumor in der Nackengegend, in welchem 6. und 7. Halswirbel, sowie 1. Brustwirbel aufgegangen sind, und ein zweiter am 3. und 4. Lendenwirbel. Letzterer wird unter starker Blutung exkochleriert. Nach der mikroskopischen Diagnose liegt ein Schilddrüsenadenom vor.

10. Göbel (Deutsche Zeitschrift für Chirurgie, Bd. 47, pag. 348). 54j. Frau, behaftet mit mässig grosser, doppelseitiger Struma, war vor $2^1/_2$ Jahren gefallen und hatte hierbei den rechten Oberschenkel zwischen mittlerem und unterem Drittel gebrochen; Heilung mit Verkürzung; $^1/_4$ Jahre später neue Fraktur, diesmal ohne Konsolidation, in der Umgebung derselben lässt sich dagegen ein Tumor konstatieren. Exarticulatio femoris. Die Frakturstelle zeigt sich von einer etwa faustgrossen Geschwulst eingenommen, eine zweite, fast mikroskopische liegt mehr distalwärts im Femurmark. Histologische Diagnose: benigne Strumametastase.

11. Muzio (Giornale della R. Accad. di Med. di Torino 1897). Bei 48jähriger, seit 10 Jahren an mittelgrosser Struma leidenden Frau hatte sich, angeblich im Anschluss an ein Trauma, am rechten Hüftbein in der Glutaealregion ein Tumor entwickelt, welcher ohne Beschwerden zu verursachen im Lauf von zwei Jahren Orangengrösse erreichte. Exstirpation. Mikroskopische Diagnose: Colloidstruma.

Ausser den bis jetzt angeführten Fällen giebt es noch eine ganze Reihe anderer Beobachtungen, so 2 weitere der Jäger'schen, 6 weitere der Goebel'schen Zusammenstellung, deren Zugehörigkeit zu den benignen Strumametastasen zwar mehr minder wahrscheinlich aber doch nicht vollkommen sicher gestellt ist. Dies gilt vor allem für jene Fälle, die der Beschreibung nach allerdings hieher passen könnten, von den betreffenden Autoren [Neumann[1]), Zahn[2]),

1) Archiv für klin. Chirurgie. Bd. 23. p. 864.

2) Virchow's Archiv. Bd. 117. p. 19.

Runge[1]), v. Recklingshausen[2]), Morris[3])], indessen in anderer Weise, jedenfalls nicht mit Bestimmtheit als Strumametastasen gedeutet worden sind; ferner gilt dies auch für die von v. Hofmann[4]) und v. Eiselsberg[5]) publicierten Fälle von „Adenocarcinom" der Schilddrüse, da nach v. Eiselsberg's Definition (vergl. unten) unter dieser Bezeichnung nicht nur histologisch benigne, sondern auch solche Tumoren inbegriffen sind, in denen sich neben adenomatösem bereits schon carcinomatöses Gewebe vorfand.

Obwohl es schon lange bekannt ist, dass histologisch gutartige Geschwülste, wie Enchondrome, Myxome, Lipome etc., gelegentlich metastasieren, ist ein derartiges Vorkommnis doch so selten und steht so sehr im Widerspruch mit dem Charakter der gutartigen Neubildungen, dass man sich auch hier wohl die Frage vorlegen muss, ob in den oben angeführten Fällen auch in der That echte Metastasen benigner Strumen vorliegen, oder ob nicht vielleicht, sei es das Abhängigkeitsverhältnis von Struma und den Tumoren des Knochens (der Lungen und Bronchialdrüsen) sei es die Benignität derselben nur eine scheinbare ist.

Wo gutartige Tumoren gleichzeitig an verschiedenen Stellen des Körpers gefunden werden, wird man zunächst immer geneigt sein, anzunehmen, dass eine sogenannte primäre Multiplicität vorliegt, d. h. dass die einzelnen Neubildungen sich selbständig entwickelt haben. Wollte man diese Auffassung auf die Strumametastasen übertragen, so müsste man sich vorstellen, dass dieselben aus fötal versprengten Keimen der Schilddrüse hervorgegangen sind. Gerade für den Fall der Tübinger Klinik, in welchem die Struma und der Stirnbeintumor annähernd gleichzeitig zu Beginn der Pubertät aufgetreten waren, würde eine solche Erklärung viel bestechendes haben. In der That kommen ja Absprengungen von Schilddrüsenkeimen ausserordentlich häufig vor und nicht allzu selten entwickeln sich aus diesen accessorischen Drüsen Kropfgeschwülste (Struma aberratae). Derartige Bildungen werden aber nur in einem ganz bestimmten Bezirk des menschlichen Körpers, im Verlauf des Ductus thyreoglossus, in der ganzen vorderen und seitlichen Halsgegend sowie im oberen Abschnitt des Mediastinums gefunden, es

1) Virchow's Archiv. Bd. 66. p. 366.
2) Ebenda. Bd. 70. p. 153.
3) Pathol. transactions. Bd. 36. p. 259.
4) Wiener klin. Wochenschr. 1897. Nr. 46.
5) Loc. cit.

fehlt uns dagegen in der Entwickelungsgeschichte jeder Anhaltspunkt dafür, dass Teile einer Schilddrüse nach entfernter gelegenen Regionen des Körpers gelangen können. Es bleibt daher nichts anderes übrig, als in den strumaartigen Geschwülsten der Knochen etc. Tochterbildungen einer Struma zu sehen.

Auf der anderen Seite ist die Benignität der metastasierenden Strumen vielfach in Zweifel gezogen worden. So hat Wölfler[1]) in seiner Arbeit über die Entwickelung und den Bau des Kropfes ausgeführt, dass „wenn einmal die durch Metastase importierten Drüsenzellen an verschiedenen Stellen Geschwülste hervorrufen, welche nicht nur weiter wachsen, sondern auch destruierend sogar auf die Knochen wirken, die primäre Geschwulst weder klinisch noch anatomisch als eine gutartige bezeichnet werden kann, auch wenn durch die mikroskopische Untersuchung die Malignität derselben nicht festgestellt werden kann". Mit dieser Begründung reiht er den Cohnheim'schen Fall unter die malignen Adenome der Schilddrüse ein; weist aber ausserdem darauf hin, dass in beginnenden Carcinomen der Schilddrüse noch vielfach scheinbar normale Drüsenblasen gebildet werden und eventuell nur bei sehr eingehender mikroskopischer Untersuchung eigentlich carcinomatöse Stellen zu finden sind.

Auch Feurer hat seinen Fall als Adenoma malignum bezeichnet, indem er annimmt, dass es eben metastasierende Kröpfe giebt, bei denen wir die Krebsdiagnose anatomisch noch nicht festzustellen vermögen.

Andere, so v. Eiselsberg und M. B. Schmidt[2]) haben, ebenfalls davon ausgehend, dass in der Bildung von Metastasen bereits ein Beweis der Malignität des primären Tumors liege, die metastasierenden Strumen, „selbst wenn die genaue histologische Untersuchung noch Adenom und kein Carcinomgewebe erweist", als Adenocarcinome bezeichnet. v. Eiselsberg hält diese Nomenklatur um so mehr für zutreffend, als „sich oft bei mikroskopischer Untersuchung von verschiedenen Teilen der Metastase Stellen finden, die doch wieder als Carcinom angesprochen werden müssen". (Aus letzterem Grunde sind die Adenocarcinomfälle der Kasuistik nicht einverleibt worden.)

---

1) Archiv für klin. Chirurgie. Bd. 29. Nr. 1.
2) Virchow's Archiv. Bd. 148. p. 43.

Es muss nun allerdings Jedem überlassen bleiben, ob er in der Bildung von Tochtergeschwülsten bereits ein genügendes Merkmal für die Malignität des primären Tumors sehen will, um so mehr, als sich auch sonst in der Geschwulstlehre die Begriffe der Benignität und Malignität nicht immer scharf entgegenstellen lassen. Indessen involviert der Ausdruck Adenoma malignum oder Adenocarcinom doch eigentlich, dass die betreffenden Geschwülste zwar in ihrer Struktur den drüsigen Habitus mehr minder beibehalten haben, sich im übrigen aber wie Carcinome verhalten. Dem gegenüber möchte ich in Uebereinstimmung mit Jäger und Riedel den Nachdruck darauf legen, dass wenigstens in den 12 oben angeführten Fällen die Metastasenbildung das einzige atypische Merkmal der Strumen gebildet hat, dass sich die primären Tumoren aber in allen anderen Punkten, im histologischen wie dem klinischen Bilde von sonstigen gutartigen Kröpfen nicht unterschieden.

Soweit mikroskopische Befunde vorliegen, handelte es sich um einfache Strumen mit vorherrschend kolloider (Fall Cohnheim's, Feurer's, der Bruns'schen Klinik) oder auch parenchymatöser Struktur (Middeldorpf-Metzner). Dieselben waren, meist ohne erhebliche Beschwerden zu verursachen, langsam, oft im Laufe von 20 und mehr Jahren herangewachsen und vielfach in späterer Zeit stationär geblieben, auch abnorme Verbindungen mit der Umgebung, wie sie gerade für maligne Strumen so charakteristisch sind, wurden anscheinend niemals beobachtet.

Atypisch war nur, dass in 2 Fällen Strumateile in das Gefässsystem eingedrungen waren (Fall Cohnheim und Middeldorpf), indessen muss doch an irgend einer Stelle eine solche Invasion stattgehabt haben, wenn überhaupt eine Metastasenbildung möglich sein soll, und es dürfte somit auch dieser Umstand nicht, wie Wölfler (l. c.) anzunehmen scheint, für die Bösartigkeit der metastasierenden Strumen sprechen. Vielmehr scheint mir ein thatsächlicher Grund dagegen nicht zu bestehen, die benignen metastasierenden Strumen in Parallele mit anderen gutartigen Tumoren, die ausnahmsweise Töchtergeschwülste entwickeln können, zu stellen.

Allerdings bleibt zur Erklärung dieser Metastasenbildung kaum etwas anderes übrig, als anzunehmen, dass an jener Stelle, von welcher dieselbe ihren Ausgang genommen hat, wo also ein Einwachsen der Geschwulst in das Gefässsystem stattfand, eine für benigne Geschwülste aussergewöhnliche Wachstumsenergie, eine gesteigerte Proliferationsfähig-

keit der Geschwulstzellen (v. Baumgarten) vorgelegen haben muss. Zum Unterschied von einem beginnenden Carcinom scheint diese gesteigerte Proliferation hier indessen auf eine oder doch vereinzelte Stellen lokalisiert zu bleiben und sich früher oder später wieder verlieren zu können. Denn sonst müssten die Strumen mit der Zeit allseitig mit der Umgebung verwachsen und eine raschere Grössenzunahme erfahren, während sie in Wirklichkeit auch noch nach erfolgter Metastasenbildung stationär und frei beweglich bleiben können. Die sekundären Tumoren allerdings dürften die Fähigkeit energischer Proliferation vielfach bewahren, wie unten noch des näheren zu erläutern sein wird.

Zu einer wesentlich anderen Auffassung war seinerzeit Cohnheim gelangt. Er legt den Nachdruck weniger auf die Ablösung von Geschwulstteilen aus dem Primärtumor, als darauf, dass die abgelösten Teile innerhalb heterogenen Gewebes neue Geschwülste bilden können. Da Gewebspartikelchen, die er bei Tieren in die Vena jugul. einimpfte, nicht die Fähigkeit zeigten, sich dauernd am Ort ihrer Verschleppung weiter zu entwickeln, schloss Cohnheim, dass der Organismus unter gewöhnlichen Umständen derartige embolisierte Gewebsteile vernichtet und dass sich umgekehrt aus ihnen metastatische Geschwülste nur entwickeln bei mangelnder Widerstandsfähigkeit resp. einer besonderen Disposition des Organismus. Diese Theorie hat v. Baumgarten[1]) bei Erörterung eines Falles von metastasierendem Ovarialkystom bereits für unbefriedigend erklärt, insofern als auf eine ad hoc konstruierte, histologisch nicht qualificierbare, spezifische Gewebsschwäche rekurriert wird", und ihr gegenüber das Gewicht auf die erhöhte Proliferationsfähigkeit der Geschwulstzellen gelegt. Speziell für die Strumametastasen ist die Cohnheim'sche Theorie schon dadurch gegenstandslos geworden, als es v. Eiselsberg[2]) und Anderen gelungen ist, Schilddrüsengewebe auf heterogenem Boden zu implantieren und lebend zu erhalten.

Eine weitere Erklärung für die Entwickelung der metastatischen Geschwülste hat Bontsch zu geben versucht. Davon ausgehend, dass die Schilddrüse in den betreffenden Fällen stets selbst erkrankt war, sieht er in der Metastasenbildung einen Regenerationsvorgang, „eine Art Selbstschutz des Körpers gegen die drohende Gefahr des Verlustes der erkrankten Schilddrüse". Es ist nun nicht zu bestreiten,

1) Virchow's Archiv. Bd 97. p. 1.
2) Wiener klin. Wochenschr. 1892. Nr. 5.

dass die Metastasen, wie übrigens auch die primären Tumoren wenigstens in gewissem Masse im Stande sind, die Funktionen der Schilddrüse zu übernehmen, denn dieselben haben in allen Fällen sekretorische Eigenschaften bewahrt und das von ihnen gebildete Sekret stimmt mit dem der Schilddrüse allem Anschein nach überein. Hierfür spricht vor allem auch folgende Beobachtung von Eiselsberg[1]):

Bei einer 54jährigen Frau stellten sich nach Totalexstirpation der strumös entarteten Schilddrüse tetanische Krämpfe sowie die typischen Symptome eines Myxödems ein. Zwei Jahre später entwickelte sich am Sternum ein harter Geschwulstknoten, mit dessen Vergrösserung das Myxödem zurückging, ja endlich völlig schwand. In der Folge blieb die Geschwulst 2 Jahre lange fast stationär, nahm dann aber rasch an Volumen zu und verursachte heftige Schmerzen. Auf dringenden Wunsch der Pat. wurde der Tumor exstirpiert und bald darauf stellten sich wieder die Erscheinungen von Kropfkachexie ein. Die mikroskopische Untersuchung ergab ein colloidhaltiges Cylinderzellencarcinom, vermutlich hervorgegangen aus einer typischen Strumametastase.

Hier ist also zweifellos durch den Sternaltumor die Kropfkachexie zum Schwinden gebracht worden; wenn aber eine carcinomatöse Metastase hierzu im Stande ist, so muss es eine adenomatöse erst recht sein.

Es ist Bontsch des weiteren auch nicht zu bestreiten, dass durch den Mangel an funktionierendem Schilddrüsengewebe wie in dem eben angeführten Falle v. Eiselsberg's, ferner in einer ähnlichen Beobachtung Cramer's (Totalexstirpation einer carcinomatösen Struma, danach Adenommetastase im Sternum) der Entwicklung sekundärer Tumoren Vorschub geleistet werden kann. Dagegen scheint mir diese Deutung auf einen Fall v. Hofmann's[2]) (Auftreten eines metastatischen „Adenocarcinoms" nach Enukleation eines Strumaknotens) bereits nicht mehr zu passen, da doch jedenfalls noch funktionierendes Gewebe in der Schilddrüse zurückgeblieben ist, und vollends unzutreffend dürfte es sein, in allen hier zusammengestellten Fällen die Metastase für eine Schutzvorrichtung des Organismus zu erklären, da sich in keinem derselben der Beweis erbringen lässt, dass die Schilddrüse funktionsuntüchtig geworden wäre. Im Gegenteil sind nach Exstirpation der Metastase niemals Zeichen von Kropfkachexie bemerkt worden (Metzner).

1) Verh. der Deutschen Gesellschaft für Chirurg. 23. Kongress.
2) Archiv für klin. Chirurg. Bd. 36. p. 259.
3) Loc. cit.

Noch ein Wort über die Metastasen selbst. Wie die primären Tumoren aus einfachem und zwar vorwiegend kolloidem Schilddrüsengewebe zusammengesetzt, unterscheiden sie sich von diesen doch sehr wesentlich dadurch, dass sie, namentlich bei Lokalisation am Knochensystem, einer festen Begrenzung gegen ihre Umgebung völlig entbehren. Die Geschwülste entsenden ihre Ausläufer in die Lücken des normalen Gewebes hinein, umschliessen Knochenbälkchen, Knorpelstücke, Nerven, Gefässe etc. und richten so je nach der Energie ihres Wachstums bald ausgedehntere, bald geringere Zerstörungen in ihrem Mutterboden und dessen Nachbarschaft an; einen Widerstand findet die proliferierende Geschwulst noch am ehesten in fester gefügtem, membranartigen Bindegewebe, dem Periost, der Dura mater und den Muskelfascien, die selbst dann noch, wenn der Tumor bereits weite Strecken des Knochens vernichtet hat, eine Art Kapsel für denselben bilden können; aber auch sie werden schliesslich durchbrochen.

So erhält sich anscheinend die erhöhte Proliferationskraft der Strumazellen, die im primären Tumor zur Invasion des Gefässsystemes geführt hat. in den Metastasen weiter.

Im klinischen Bilde sind die Metastasen des Knochensystemes von jenen der Weichteile (Lungen und Lymphdrüsen) zu unterscheiden. Erstere sind nicht nur weitaus häufiger, sondern auch von bedeutend höherem klinischen Interesse. Sie waren teils multipel (4mal) teils solitär (8mal) aufgetreten und betrafen in der Mehrzahl die kurzen und platten Knochen, nämlich 5mal den Schädel, 2mal den Unterkiefer, 4mal die Wirbelsäule, 3mal das Becken; dagegen im Ganzen nur in 5 Fällen die langen Röhrenknochen (1mal den Humerus, 4mal den Femur).

Ausserordentlich verschieden war in den einzelnen Fällen die Energie des Wachstums: während in unserem Falle die Metastase im Laufe von 7 Jahren nicht mehr als Taubeneigrösse erreicht hatte, erlangte der Tumor bei Muzio bereits im Laufe von 2 Jahren Orangengrösse, bei Feurer schon in 1 Jahr Mannsfaustgrösse. Im allgemeinen, abgesehen von unserem Falle, war die Volumszunahme der Tumoren zwar eine erheblichere als die der betreffenden Strumen, die in derselben Zeit oft überhaupt kein bemerkbares Wachstum zeigten, aber sie blieb doch weit hinter der maligner Knochentumoren zurück.

Was die wichtigsten Lokalisationen anbetrifft, so drängen die

Metastasen am Schädel von der Diploe aus die Lamina externa und interna vor, konsumieren dieselbe bis auf seitliche, wallartig aufgerichtete Randpartien und führen so zu einem allmählich immer grösser werdenden Schädeldefekte; das äussere Periost sowie die Dura verwachsen zunächst mit dem Tumor und haben auch seiner weiteren Ausbreitung anscheinend in den meisten Fällen Halt geboten, nur bei Metzner wurde ein mehrfacher Durchbruch der Dura mater beobachtet. Eine ausgedehntere Zerstörung des Gehirns oder der weichen Schädeldecken ist dagegen niemals gefunden worden, und auch die klinischen Folgeerscheinungen haben sich ausschliesslich auf Kopfschmerzen, auf ein Gefühl von Kongestion zum Kopfe, nie dagegen auf specifisch cerebrale Symptome erstreckt.

An der Wirbelsäule traten die Tumoren stets gleichzeitig in mehreren Wirbeln und zwar vorzugsweise des Lendenteiles auf. Anscheinend von der Spongiosa der Wirbelkörper ausgehend, greifen sie später auch auf die Wirbelbogen über, zerstören die Corticalis, verwachsen nach aussen hin mit Periost, Muskulatur und abgehenden Nervensträngen, nach innen mit der Dura und wölben diese gegen den Knochenmarkskanal vor; endlich können sie auch zu einem Einsinken der Wirbelkörper, zur Kyphoskoliose führen (Fall Gussenbauer, Middeldorpf-Metzner). Klinisch machten sich die Wirbeltumoren in 2 Fällen anscheinend gar nicht bemerkbar (Fall Cohnheim und Middeldorpf-Metzner), trotz erheblicher Ausdehnung der Geschwülste, bei der Patientin Jäger's wird über Steifigkeit der Wirbelsäule und ausstrahlende Schmerzen berichtet, im Gussenbauer'schen Falle endlich bestanden die Beschwerden anfänglich ebenfalls in ausstrahlenden Schmerzen, die zu der Diagnose Ischias Veranlassung gaben, dann entwickelte sich ein Symptomenkomplex völlig wie bei tuberkulöser Spondylitis, Kyphoskoliose, Anschwellung im Bereich der deformierten Rückenpartie und Lähmung beider Beine.

An den Extremitätenknochen lagen die Metastasen vorzugsweise in der Markhöhle des Schaftes, doch wurden solche (Middeldorpf und Metzner) auch noch im spongiösen Gebiete der Diaphyse gefunden; auch hier führen sie trotz der beträchtlichen Stärke der umgebenden Knochenmassen zu einer Auftreibung und schliesslichen Zerstörung der Corticalis und damit notwendigerweise zum Auftreten von Spontanfrakturen, wie sie bei Middeldorpf-Metzner an allen 4 Extremitäten, bei Göbel an einem Femur beobachtet worden sind; in letzterem Fall blieb die Fraktur

ungeheilt, im ersteren ist trotz der wuchernden Geschwulstmassen überall relativ rasch wieder eine Konsolidation eingetreten.

Im Ganzen entsprechen die Erscheinungen vollkommen denen anderer Knochentumoren, eine Unterscheidung von diesen, namentlich von den myelogenen Sarkomen, wird sich ohne Probeexcision klinisch kaum je mit voller Sicherheit treffen lassen, wenn nicht zuverlässige Angaben über das Wachstum der Geschwulst vorliegen; auch mit chronisch entzündlichen Prozessen (Lues resp. Tuberkulose) sind Verwechselungen denkbar und teilweise auch vorgekommen; immerhin wird, wie bereits v. Eiselsberg betont hat, bei Tumoren der Knochen und gleichzeitigem Bestehen einer Struma auch stets an Kropfmetastasen gedacht werden müssen.

Die Metastasen in den Lungen (Fall Cohnheim und Middeldorpf-Metzner) haben im Gegensatz zu den eben erwähnten nie eine irgend erheblichere Grösse erreicht und daher auch klinisch keinerlei Erscheinungen hervorgerufen. In beiden Fällen handelte es sich um weiche, stecknadelkopf- bis erbsengrosse Knötchen von grauweisslicher bis graurötlicher Farbe, die in grosser Zahl über die Lungen zerstreut waren. Dieselben erwiesen sich im Cohnheimschen Falle alle scharf vom umgebenden Gewebe abgesetzt, im Falle Metzner's war dagegen einer der Knoten in die Wand eines Bronchus vorgedrungen und hatte diese durch brochen, so dass Geschwulstteile frei ins Bronchiallumen hereinragten. Bemerkenswert war ausserdem, dass die meisten kleinen Knötchen in der Nähe des Randes einen mehrfach durchbrochenen Bindegewebsring sowie im Centrum den Durchschnitt einer Arterie erkennen liessen. Ob der Unterschied in der Grösse dieser Metastasen von denen der Knochen darauf beruht, dass dieselben jüngeren Datums sind, vielleicht selbst erst sekundär von den Knochentumoren aus entwickelt wurden (Metzner), oder ob die Wachstumsbedingungen in den Lungen weniger günstige waren, muss dahin gestellt bleiben.

Schliesslich sind von Cohnheim auch in den Bronchialdrüsen typische Metastasen, von denen eine, die grösste, den Umfang einer Wallnuss erreicht hatte, gefunden worden; es handelte sich teilweise um Gallertinseln innerhalb der sonst normalen Drüsen, teils um eine völlige Durchsetzung derselben derart, dass mitten in dem Strumagewebe typische schwarze Pigmentstreifen beobachtet werden konnten.

Soweit aus dem kleinen kasuistischen Material geschlossen werden darf, ist die Prognose in jedem Fall entschieden sehr ernst

zu stellen. Kommt es auch vor, dass die Metastase Jahre hindurch kein bemerkbares Wachstum zeigt (Fall der Tübinger Klinik), so ist doch ein definitives Stationärbleiben, oder gar ein spontaner Rückgang nach den bisherigen Beobachtungen kaum zu erwarten; früher oder später dürften die Tumoren durch fortschreitendes Wachstum vielmehr zu den schwersten Störungen führen, ja direkt das Leben bedrohen. Hierzu kommt, dass die Metastasen anscheinend auch eine Art allgemeiner Kachexie zur Folge haben können, wenigstens ist in 2 Fällen (Feurer, Middeldorpf) unter zunehmendem Marasmus der Exitus eingetreten, ohne dass sich eine besondere Todesursache hätte auffinden lassen.

Was die Therapie anlangt, so ist 2mal (Fall der Bruns'schen Klinik und Jäger's) der Versuch gemacht worden, durch Eingabe von Schilddrüsentabletten den Tumor zum Rückgang oder doch zum Stillstand zu bringen. Ueber den Erfolg dieser Behandlung lässt sich noch nicht urteilen, jedenfalls ist es nach den Erfahrungen, die bei Strumen mit Schilddrüsentabletten gemacht wurden, zu erwarten, dass die gleich gebauten Metastasen sich ebenfalls durch dieselben beeinflussen lassen.

Eine operative Entfernung der Metastasen dürfte nur dann Aussicht auf Erfolg haben, wenn es sich um solitäre Lokalisation handelt (unser Fall, Middeldorpf, Jäger, Göbel), aber auch dann wird oft genug noch die Frage zu beantworten sein, ob die Schwere des Eingriffes, die Gefahr, der wir die Patienten unterziehen, endlich eine eventuelle Verstümmelung im Verhältnis zu dem zu erhoffenden Nutzen stehen.

Auf der einen Seite stellten die Exstirpationen bei dem Mangel einer Abgrenzung des Tumors gegen die Umgebung und dem starken Blutreichtum desselben selbst in leichten Fällen äusserst schwierige Eingriffe dar. So musste Kraske, obwohl es sich nur um eine haselnussgrosse Schädelmetastase handelte, die Entfernung wegen starker, profuser Blutung in zwei Zeiten ausführen; bei Feurer war sowohl durch die Blutung als die Unsicherheit der Topographie die Operation im höchsten Grade erschwert, „man konnte sich schlechterdings nicht mehr orientieren, ob sich der ausräumende Finger nur im Tumor oder in der von der Geschwulst durchwachsenen Grosshirnhemisphäre befinde", schliesslich war man gezwungen, von einer völligen Entfernung alles krankhaften Gewebes Abstand zu nehmen. In den Fällen v. Eiselsberg's und Gussenbauer's wird gleichfalls über starke, nur durch Tamponade zu stillende Blutung

berichtet und auch in der von Jäger mitgeteilten Beobachtung musste man sich wegen der sehr starken Blutung darauf beschränken, die erweichten Geschwulstmassen mit dem scharfen Löffel und dem Finger auszukratzen und die Blutung durch rasche Jodoformgazetamponade zu stillen. Durch diese technischen Schwierigkeiten wird natürlich auch die Aussicht auf einen Dauererfolg erheblich vermindert; nur der Kraske'sche Patient ist 3 Jahre nach der Operation noch recidivfrei gewesen, über die weiteren Schicksale der Kranken Jäger's und Muzio's ist nichts bekannt, in den übrigen Fällen (Feurer, v. Eiselsberg, Gussenbauer) ist jeweils ein lokales Revidiv aufgetreten.

Besser werden die Operationsresultate natürlich sein, wenn nicht nur der Tumor selbst, sondern der ganze erkrankte Knochen resp. die ganze Extremität entfernt wird, wie bei Riedel durch Resektion des Unterkiefers, bei Göbel durch Exartikulation des Oberschenkels. Aber auch dann kann es vorkommen, dass der erreichte Nutzen nur ein vorübergehender ist, denn wir können andererseits nie wissen, ob die klinisch als solitär diagnosticierte Metastase auch wirklich die einzig bestehende ist. Bei dem verborgenen Sitz im Knochenmarke und dem oft sehr langsamen Wachstum kann leicht eine Metastase auf lange Zeit hinaus unerkannt bleiben und schliesslich doch die schwersten Symptome verursachen.

Unter allen Umständen dürfte es zunächst immer angezeigt sein, durch Eingabe von Schilddrüsentabletten womöglich eine Besserung zu erzielen; tritt der gewünschte Erfolg nicht ein, dann würde eine operative Entfernung am Platze sein, aber auch nur, sofern die Geschwulst noch keine bedeutende Ausdehnung erlangt hat und somit Aussicht besteht, den Tumor in toto exstirpieren zu können. An den Extremitäten, wo durch das Wachstum der Geschwulst lebensgefährliche Erscheinungen nicht verursacht werden, wird man mit einer verstümmelnden Operation immerhin warten können, bis das Glied für den Träger unbrauchbar geworden ist (Pseudarthrose).

Ausserdem hat v. Eiselsberg empfohlen, auch den primären Tumor, also die Struma zu exstirpieren, um der Entwickelung weiterer Metastasen vorzubeugen; geeignet würden allerdings hierfür nur solche Fälle sein, in denen solitäre, operable Metastasen vorliegen und nur eine Schilddrüsenhälfte erkrankt ist, denn nach dem Befunde Middeldorpf's und Metzner's könnte nur eine halbseitige Exstirpation, nicht aber eine Enukleation einzelner Knoten

auf die man bei Beteiligung beider Lappen wenigstens auf der einen Seite angewiesen wäre, von wirksamem Schutze sein. Dagegen möchte ich die Befürchtung Göbel's, dass eine Strumaexstirpation die Entwicklung von Metastasen begünstige, nicht teilen, wofern nur ein genügender Rest normalen Drüsengewebes erhalten bleibt. —

Auf jene Fälle, in welchen maligne Strumen histologisch benigne Metastasen oder umgekehrt anscheinend benigne Strumen carcinomatöse Metastasen bildeten, wurde in der vorliegenden Arbeit absichtlich nicht eingegangen, es sollte vielmehr der Zweck derselben sein, an Hand eines neuen, genau beobachteten Falles die Kasuistik und, soweit das bei dem beschränkten Umfange derselben möglich ist, auch das anatomische und klinische Bild ausschliesslich der benignen metastasierenden Strumen in kurzen Zügen zusammenzustellen.

AUS DER

BRESLAUER CHIRURGISCHEN KLINIK

DES PROF. DR. MIKULICZ.

V.

Beobachtungen und Experimente über die Grundlagen der Asepsis.

Von

Dr. **Georg Gottstein,**
Assistenzarzt der Klinik.

Als vor ca. 3 Jahren in der chirurgischen Klinik zu Breslau in einem verhältnismässig kurzen Zeitraum eine grössere Anzahl von schweren Infektionsfällen, bei denen das Prinzip der Asepsis möglichst streng durchgeführt worden war, zur Beobachtung kamen, lag Herrn Geheimrat Mikulicz daran, den Ursachen der Infektionen nachzugehen. Es wurden deshalb Untersuchungen angestellt, ob die Methoden zur Erreichung unseres Zieles genügten.

Schon nach den ersten Untersuchungen zeigte es sich, dass die Mittel, die wir anwandten, um aseptisch zu operieren, nicht ausreichten. Es wurde deshalb der Versuch gemacht, mit vollkommeneren Methoden bessere Resultate zu erzielen.

Im Folgenden soll über die Untersuchungen, die zu diesem Zwecke ausgeführt wurden, berichtet und zugleich an der Hand des klinischen Materials der Nachweis geführt werden, welchen Einfluss die Veränderungen in der Methodik auf unsere Erfolge gehabt haben.

Das ideale Ziel der aseptischen Wundbehandlung geht darauf

hinaus, bei unseren Operationen völlige Keimfreiheit der Wunden zu erzielen. Wie aber unsere Untersuchungen zeigen werden, ist dies mit unseren bisherigen Mitteln nicht möglich. Es ist jedoch auch gar nicht notwendig, alle Keime fernzuhalten, sondern es muss nur unser Bestreben sein, möglichst keimfrei zu operieren, d. h. dem idealen Ziele so nahe wie möglich zu kommen, wie dies schon durch Herrn Geheimrat Mikulicz in seinem Vortrag: „Ueber die neuesten Bestrebungen, die aseptische Wundbehandlung zu vervollkommnen“ [1]), auseinandergesetzt worden ist.

Keime können an unsere Wunden herantreten 1) auf dem Wege der Blutbahn, 2) von aussen her. Der erste Weg kommt, wie bekannt, nur in den seltensten Fällen in Betracht. Dagegen hat der zweite für uns die allergrösste Bedeutung. Denn alles, was mit der Wunde in Berührung kommt, kann Keime zu ihr hinführen.

Mit Bakterien behaftet können sein

I. das tote Material, das mit der Wunde in Berührung kommt, wie Instrumente, Verband-, Nähmaterial und Luft,

II. der indirekt in Berührung kommende Teil der Körperoberfläche des lebenden Organismus d. i. die Haut des zu Operierenden und die Haut des Operateurs, speziell seine Hände.

Was das tote Material betrifft, so ist es den fortgesetzten Bemühungen gelungen, es absolut keimfrei zu erhalten. Nur die Sterilisation der Luft macht bisher noch Schwierigkeiten. Wie wir aber später sehen werden, sind wir auch hierin auf dem besten Wege, dies zu erreichen. Anders liegen die Verhältnisse bei der Haut des zu Operierenden und der des Operateurs. Mit diesen beiden letzten Punkten sollen sich die folgenden Untersuchungen zunächst beschäftigen.

I. Die Haut des Operationsfeldes.

Erst in der allerletzten Zeit, nachdem die Frage der Desinfektion der Hände schon längst angeschnitten war, begann man auf Grund von Untersuchungen, die zum Zweck der Frage der Händedesinfektion unternommen wurden, auch die Haut des zu Operierenden als Gefahr für die Wundheilung zu betrachten.

Wir danken die ersten Untersuchungen nach dieser Richtung der Neisser'schen Klinik. Auf Veranlassung des Herrn Geheimrat Neisser hatte Dr. Landsberg[2]) in 8 Fällen die desinficierte Haut

1) XXVII. Chirurgenkongress 1898. II. S. 37 u. Archiv für klin. Chir. Bd. 57.

2) P. Landsberg. Zur Desinfektion der menschlichen Haut. Inaug.-Diss. Breslau 1888.

der vor der Operation excidierten Hautstückchen untersucht. Er entnahm Hautstückchen dreimal aus der Inguinalgegend, viermal aus der Vulva und kam zu dem Resultate, dass die in Frage stehenden Körperregionen der Säuberung durchaus nicht solche Schwierigkeiten entgegensetzen, als man glauben möchte. Direkte Misserfolge hatte er nur bei der Haut der Inguinalgegend. Der Wahl der angewandten Desinfektionsmethoden legte er keine wesentliche Bedeutung bei.

Diese Untersuchungen wurden vor 10 Jahren vorgenommen.

Einer systematischen Bearbeitung dieser Frage traten erst Lockwood[1]) und Lauenstein[2]) näher. Lockwood suchte hierbei festzustellen 1) ob die Haut überhaupt zu desinficieren ist, 2) ob besondere Unterschiede in der Desinficierbarkeit der verschiedenen Körperregionen bestehen, 3) welche Keimarten die desinficierte Haut enthält.

Die erste Frage beantwortete er negativ. Es gelang ihm nur in einer beschränkten Zahl von Fällen, die Haut keimfrei zu erhalten. Die zweite Frage fiel positiv aus. Am leichtesten ist die Haut der Extremitäten, dann Brust und Bauch, am schwersten Scrotum und Damm zu desinficieren. Drittens stellte er die verschiedenen Keimarten fest, die sich am häufigsten auf der desinficierten Haut vorfinden.

Er fand unter 38 Fällen an desinficierter Haut 26mal Keime. Als Desinfektionsmethode wandte er an Carbolsäure, Sublimat, Kalium permang., Oxalsäure, Benzin, Spiritus, Aether, Glycerin u. s. w.

Von Bakterienarten fand er 9mal alb. 6mal Diplococc. epid. alb. 2mal aureus, 2mal alb. und citreus, 2mal Coccus mit käsigem Geruch, 1mal Bacill. epiderm., Streptococc., Staphylococc., Diplococc. u. s. w.

Lauenstein kam es zunächst darauf an festzustellen, ob überhaupt ein Unterschied im Bakteriengehalt der Haut bestehe, zwischen undesinficierter und desinficierter Haut und andererseits, welche von den verschiedenen Desinfektionsmethoden wohl die geeignetste ist, um eine Haut steril zu erhalten.

Lauenstein teilt in seiner Arbeit die Ergebnisse an 147 Einzeluntersuchungen mit, ausgeführt an 104 Patienten. Hiervon entstammten

1) C. B. Lockwood, F. R. C. S. Report on aseptic and septic surgical cases. With special reference to the desinfection of skin, sponges and towels. Brit. med. Journ. 27. Jenner 1894.

2) C. Lauenstein. Untersuchungen über die Möglichkeit die Haut des zu operierenden Kranken zu desinficieren. Archiv f. klin. Chir. Bd. 53. S. 192.

23 Hautstückchen der nicht desinficierten, d. h. nur einem gründlichen Reinigungsbad ausgesetzten Haut, und 124 von ein- oder mehrmalig desinficierter Haut. Von diesen letzteren 124 waren 22 der entzündeten und fistulösen Haut entnommen. Hierbei erreichte er 4mal Keimfreiheit. Unter den restierenden 102 Einzeluntersuchungen mit einmaliger oder mehrmaliger Desinfektion bei intakter Haut gelang es 45mal Keimfreiheit zu erzielen, in 12 Fällen nach einmaliger, in 33 Fällen nach mehrmaliger Desinfektion. Als Desinfektionsmethode wandte Lauenstein neben dem Fürbringer'schen Verfahren noch Aether, Alkohol, Terpentinöl, Chlorwasser, Sublimat, Creolin, Creolinvasogene in den verschiedensten Kombinationen ein- und mehrmalig an. Die gefundenen Bakterienarten waren hauptsächlich Staph. pyog. alb., ferner aureus, subtilis, dann nicht näher bestimmte Kokkenarten, kurze Stäbchen, Doppelkokken, Schimmelpilze.

Zu derselben Zeit wie Lauenstein veröffentlichte Samter[1]) seine Untersuchungen.

Samter untersuchte nur intakte Haut und erzielte unter 67 Fällen 20mal Keimfreiheit. Das von ihm angewandte Desinfektionsverfahren ist die von Boll aus der Mikulicz'schen Klinik in Königsberg veröffentlichte Desinfektionsmethode. Um die Hemmungswirkung des Sublimats auszuschalten, brachte er in den ersten 25 Untersuchungen die Hautstückchen in einen Kolben mit einem Liter sterilen Wassers auf ca. 2 Stunden und dann erst auf den eigentlichen Nährboden[2]).

In diesen Fällen wurde das Plattenverfahren angewandt, das aber wegen der Schwierigkeit, accidentelle Verunreinigungen fern zu halten, zu Gunsten der Reagenzgläser aufgegeben wurde.

Die folgenden 30 Untersuchungen nahm er in der Weise vor, dass zwei kleine Hautstückchen entnommen wurden, die in je ein Bouillonröhrchen kamen, nach 2 Stunden in je ein weiteres und eins davon auf schräg erstarrten Agar.

Bei den letzten 12 Versuchen wurde die Haut 24 Stunden vor der Operation nach völliger Desinfektion mit Prodigiosuskulturen eingerieben. Vor der Operation nochmalige Desinfektion. In diesen Fällen gelang es 6mal Prodigiosus aus den Hautstückchen zu erhalten, 5mal Albus, 1mal Sterilität der Haut. S. fand fast stets zwei nicht pathogene Arten von alb., von denen die eine Gelatine verflüssigt, die andere nicht.

Samter zieht aus seinen Untersuchungen den Schluss, dass das von ihm angewandte Desinfektionsverfahren nicht im Stande ist, die Haut wirklich keimfrei zu machen.

1) O. Samter. Die Prüfung der Hautdesinfektion nach der antiseptischen Methode. Archiv für klin. Chir. Bd. 53. S. 440.

2) Gegen diese Methode lässt sich der Einwand erheben, dass in dem Wasser, die auf der Oberfläche der Haut sitzenden Bakterien bei der langen Zeit von 2 Stunden von den Hautstückchen abgespült worden sind.

Bei allen diesen Untersuchungen war nur darauf Bedacht genommen, die Oberfläche der Haut auf den Keimgehalt zu prüfen, und nicht darauf geachtet worden, ob auch in der Tiefe der Haut noch lebensfähige Keime vorhanden sind.

Es erschien deshalb angebracht, die Frage des Bakteriengehaltes der desinficierten Haut des zu Operierenden nochmals systematisch zu untersuchen. Wir haben unsere Untersuchungen fast ausschliesslich darauf beschränkt, die unversehrte, nicht entzündete, normale Haut dem zu Operierenden zu entnehmen, nur im Anfang wurde auch die desinficierte Haut von entzündetem und viel mit Fäces in Berührung kommenden Gegenden untersucht.

Zunächst einige Worte über die Art der Desinfektion. Da sich unsere Untersuchungen über Jahre hinaus erstreckten, in der sich unsere Desinfektionsmethoden verändert haben, so müssen wir in der Desinfektion mehrere Perioden unterscheiden, nämlich die Desinfektion 1) mit Carbol 3%, Subl. 1‰, 2) mit Alkohol 96°—50°, Sublimat 1‰, 3) mit Alkohol 70%, Solveol 2½% und 4) mit Alkohol 70%, Lysol 1%.

In allen Fällen ging selbstverständlich die Reinigung mit Wasser und Seife voran.

Hieran schliesst sich noch ein Fall von Formalin-Desinfektion.

Im Anfange des Jahres 98 wurde von Landerer und Krämer[1]) noch eine neue Methode der Desinfektion veröffentlicht. Dieselben gingen von dem Gedanken aus, dass es uns zwar gelingt, die Oberfläche zu desinficieren, nicht aber die tiefe Schicht, und dass dies nur möglich wäre, wenn ein gasförmiger Stoff in die Tiefe eindringt und die Bakterien abtötet. Sie machten deshalb 1% Formalinumschläge, die sie nach völliger Desinfektion 12—24 Stunden liegen liessen. Auf diese Weise wurde in einer grossen Reihe von Fällen, in ca. 90%, Keimfreiheit erzielt.

Es sei gleich hier erwähnt, dass wir in diesem einen Falle die Haut bakterienhaltig gefunden haben.

Die Desinfektion wurde in der Klinik in der ersten Zeit in der Weise ausgeführt, dass zunächst das Operationsfeld nach Waschen mit warmem Wasser und Kaliseife mittelst Holzfaserballen rasiert wurde. Hierauf nochmalige Waschung ca. 3 Minuten, Abspülung mittelst warmen Wassers, Abreiben mit Aether, Desinfektion mit 3% Carbol- und hierauf 1% Sublimatlösung. Die gesamte Prozedur nahm ungefähr 5—6 Minuten in Anspruch (das Rasieren natürlich abgerechnet).

1) Centralblatt für Chirurgie 1898. Nr. 6.

Als wir in den untersuchten Hautstückchen jedoch immer eine grosse Zahl von Bakterien nachwiesen, wurde unsere Methodik verbessert. Wir gingen nun so vor, dass der vorbereitende Assistent, nachdem er sich selbst oberflächlich desinficiert hatte, nach der Einseifung des Operationsfeldes dieses im grossen Umfange rasierte; hierauf nochmalige gründliche Waschung mit Wasser und Seife (ca. 5 Minuten), Abspülung des Operationsfeldes mit einer Brause von 30—35° Temperatur. Die jetzt folgende eigentliche Desinfektion wurde erst vorgenommen, nachdem sich der vorbereitende Assistent selbst gründlich desinficiert hatte. In den meisten Fällen übernahm jedoch ein zweiter, schon desinficierter Assistent die weitere Desinfektion, um die für den Patienten ohnehin schon unangenehme Prozedur nicht noch zu verlängern. Mittelst steriler Gazetüchern wurde die Haut mit Alkohol ca. 1 Minute und hierauf mittelst auf 30—35° erwärmten Sublimatlösung oder anderen Lösungen 1—2 Minuten abgerieben. Damit war die eigentliche Desinfektion beendet. Auf das Operationsfeld wurden sterile Kompressen gelegt und durch Binden an den Körper befestigt, damit sie sich nicht verrücken können; sie wurden erst unmittelbar vor Beginn der Operation entfernt.

Während einer kurzen Zeit wurde auch der Versuch gemacht, anstatt mit Holzfasertupfern die Haut mit Bürsten abzureiben; es zeigte sich aber bald, dass man das, was für die derbe Haut unserer Fingerspitzen und Hände brauchbar ist, noch lange nicht für die in der Regel recht zarte Haut des Operationsfeldes verwenden kann. Wie sahen öfters gerade infolge unseres gründlichen Abreibens Ekzeme der Haut entstehen, die, wie leicht erklärlich, eine besondere Gefahr für die aseptische Wundheilung bringen können.

Im Verlaufe der Untersuchungen lernten wir die ausserordentlich grosse individuelle Verschiedenheit der Reizbarkeit der Haut kennen, die je nach der Körperregion bei demselben Menschen ganz verschieden sein kann. Wir sahen uns deshalb genötigt, in manchen Fällen selbst das Holzfaserbündel als ein zu grobes Material zu verwerfen und einfach sterile Tücher anzuwenden.

Was die Untersuchungsmethodik anlangt, so hatten sich Lauenstein und Samter darauf beschränkt, ganz kleine Hautstückchen auszuschneiden und diese auf den Nährboden in der Weise zu übertragen, dass die äussere Hautschicht mit einem festen Nährboden in Berührung gebracht wurde oder dass das Hautstückchen in Bouillon kam. Letztere Methode wandte speziell Samter an.

Uns war schon nach den ersten Vorversuchen klar geworden,

dass man durch ein einfaches Uebertragen von Hautstückchen auf den Nährboden, sei es ein fester oder ein flüssiger keinen genügenden Anhalt über die Quantität und Lage der in der Haut befindlichen Bakterien würde erhalten können. Denn bei dem festen Nährboden liess sich die Quantität zwar bestimmen, aber nur die Quantität der Bakterien der Hautoberfläche. Beim flüssigen Nährboden war es wohl denkbar, dass die in der Tiefe liegenden Bakterien ausgelaugt werden, allein über das Mengeverhältnis kann uns das flüssige Nährmedium keinen Aufschluss geben.

Wir suchten nach einer andern Methode und glaubten das sicherste Resultat durch feines Zerschaben der Haut zu erreichen. Die Schabung wurde am vorteilhaftesten in 3 Schichten vorgenommen und für jede Schicht ein besonderes steriles Messer benützt. Nach Abschaben der I. Schicht wurde das Hautstückchen auf eine neue sterile Doppelschale gebracht und ebenso nach Schaben der II. Schicht. Das sich auf der Messerschneide ansammelnde Geschabsel wurde auf eine sterile Platinöse und von hier auf den Nährboden übertragen. Als Nährboden verwandten wir hauptsächlich schräg erstarrten Agar. Von dem Uebertragen auf Platten nahmen wir aus denselben Gründen, wie Samter, Abstand. Bei dieser Methode konnten wir uns nicht begnügen, kleine erbsengrosse Stückchen zu untersuchen, sondern wir mussten hierzu grössere Stücke nehmen. Es wurden deshalb Hautstücke excidiert von einer Flächenausdehnung von mindestens 1—3 qcm. Wir unterschieden eine oberflächliche, mittlere und tiefere Schicht.

Gegen die Schabungsmethode lassen sich eine grosse Reihe von Einwänden erheben, z. B. dass durch die Schabung die Bakterien künstlich in die Tiefe gepresst werden, und dass sich daraus das eigenartige Resultat ergiebt, dass besonders die tiefen Schichten grosse Mengen von Bakterien enthalten. Dagegen ist zunächst einzuwenden, dass wir eine grosse Zahl von Fällen aufweisen können, in denen sich in der obersten Schicht gar nichts, dagegen in den tieferen und tiefsten Schichten sehr viel gefunden hat, ferner, dass in vielen Fällen sich in der obersten Schicht Bakterien, in der mittleren Keimfreiheit und in der tiefen wieder Bakterien fanden. Man kann doch nicht etwa annehmen, dass bei der Schabung die auf der oberflächlichen Schicht der Haut sich befindenden Bakterien in die III. Schicht gepresst werden, während die II. Schicht keine Bakterien enthält.

Um auch diesen Einwand praktisch wiederlegt zu haben, schabte ich die Haut nicht nur von oben nach unten, sondern auch

in umgekehrter Richtung von unten nach oben. Auch in diesen Fällen (4) ergab sich, dass in den untersten Schichten grosse Mengen von Bakterien vorhanden sind.

Ich machte ferner noch folgenden Versuch: Ich brachte sterile Haut auf ein Gefriermikrotom. Nachdem ich vorher den Gefrierkasten und das Rasiermesser sterilisiert hatte, fror ich die Haut mit steriler Kochsalzlösung an. Jetzt schnitt ich sie in drei Schichten und zerschabte diese vorsichtig, indem ich immer die restierende Haut in eine neue sterile Doppelschale brachte. Leider ist es mir niemals gelungen, absolut steril zu arbeiten — es wuchsen immer Saprophyten — so dass ich diese Methode aufgeben musste. In einem Falle konnte ich einen ähnlichen Versuch am Lebenden ausführen, indem ich an einer Mamma, die wegen Carcinom exstirpiert werden sollte, unmittelbar vor der Operation durch die Haut Transplantationsschnitte (nach Thiersch) in drei Schichten legte. In diesem einen Falle fand sich in allen Schichten Staph. alb.

Es war uns von Anfang an klar, dass es bei der Schabungsmethode nicht möglich sein konnte, die einzelnen Schichten völlig von einander zu trennen, denn wir können es absolut nicht vermeiden, dass bei der Schabung der höher gelegenen Schichten auch Partikelchen in die tiefen Schichten hineingedrückt werden, oder dass auch vom Rand her noch von den oberen Schichten etwas übrig geblieben war, was bei der Schabung der 2. Schicht mit in die tieferen Schichten genommen wurde. Es war aber auf diese Weise wenigstens einigermassen die Möglichkeit gegeben, die auf der Hautoberfläche sitzenden Bakterien von den tiefen zu sondern.

Nur auf einem Wege erschien es möglich, einen absolut sicheren Beweis erbringen zu können, in welchen Schichten sich die meisten Keime in der Haut vorfanden, durch mikroskopische Untersuchung der entnommenen Hautstückchen. Ich habe auch diesen Weg eingeschlagen und in einer Anzahl von Fällen Serienschnitte durch die Haut der verschiedensten Körperregionen angefertigt. Diese wurden sowohl nach Gramm, als auch nach dem von Unna angegebenen Verfahren gefärbt. Es ist mir aber auf diese Art niemals gelungen, Bakterien aufzufinden. Es erscheint mir dies auch nicht wunderbar, denn wir haben sehr häufig in einem 2—3 qcm grossen Hautstück nur 1—10 Keime auf bakteriologischem Wege nachweisen können. Nehmen wir an, dass 100 durchsuchte Schnitte 1 qcm Haut entsprechen, so würden sich darin höchstens 10 Keime vorfinden, und diese in 100 Schnitten herauszufinden, ist kaum denkbar. Ich halte es nicht für absolut ausgeschlossen, dass dieses einem

sehr fleissigen Untersucher einmal gelingen könnte, aber ich glaube, dass der Wert einer solchen Untersuchung mit der enormen Arbeit in gar keinem Verhältnisse steht. Aus diesem Grunde habe ich, nachdem ich einige Serien angelegt und nichts gefunden hatte, die Versuche aufgegeben.

Nach dem Erscheinen der Untersuchungen von Lauenstein und Samter wurden die meisten Fälle bei uns auch nach der Lauenstein'schen und Samter'schen Methode untersucht. Es darf nicht vergessen werden, dass bei beiden Verfahren (über die Grösse der Hautstückchen bestehen keine genauen Angaben) die untersuchten Stücke ausserordentlich klein waren, während wir 2—3 qcm grosse Stücke nahmen[1]). Schon aus diesem Grunde ist es erklärlich, dass wir viel mehr fanden, als diese beiden Untersucher. Lauenstein sagt auch selbst in seiner Arbeit, dass man sich hüten müsse, zu weitgehende Schlüsse aus den Untersuchungen an den kleinen Hautstückchen zu ziehen. Es sei zu bedenken, dass die Resultate der Untersuchungen der kleinen von einer bestimmten Stelle entnommenen Hautstückchen nur immer für einen ganz kleinen Bezirk Geltung haben können, und dass dieser Befund nicht ohne Weiteres auf die übrigen Hautbezirke des Wundbereiches übertragen werden könne und für diese mitgelten dürfe.

Vergleichende Untersuchungen, die wir in den Fällen anstellten, wo uns relativ grosse Stücke zur Verfügung standen, zeigten, dass manchmal in einem Stück gar keine oder sehr wenig Bakterien gefunden wurden, während wir in einem Stück, das daneben oder in der Nähe lag, eine bedeutende Menge fanden.

An dieser Stelle möchte ich noch auf eine wichtige Frage eingehen. Es musste die Gefahr bestehen, dass das Bakterienwachstum nach den ausgezeichneten Untersuchungen G. Poppert's durch die mit den Hautstückchen auf die Kulturröhrchen mit übertragenen Desinfektionsflüssigkeiten gehemmt werden könnte. Wir haben deshalb in der ersten Zeit unserer Untersuchungen in 6 Fällen die Hautstückchen zunächst in Schwefelammonium gebracht, um das Sublimat, das sich etwa in der Haut abgesetzt haben sollte, niederzuschlagen. Gleichzeitig wurden auch noch andere Hautstückchen von demselben Körper untersucht, bei denen wir die Sublimatfällung unterlassen haben. Es zeigte sich nun, dass, wie aus der Tabelle ersichtlich ist, sich dabei so gut wie gar kein Unterschied im Bakteriengehalt zeigt,

1) In der Regel wurde ein ca. 1 cm breiter Hautstreifen vom Wundrande abgeschnitten.

nur manchmal kommt es vor, dass die Bakterien der Hautstückchen, die ohne Sublimatausfällung auf die Röhrchen gebracht wurden, erst 1 bis 3 × 24 Std. später auskeimten. In der Quantität der Keime zeigte sich kein wesentlicher Unterschied.

Zu erwähnen ist noch, dass auch Lockwood nach dieser Richtung hin Versuche machte. Er wies nach, dass die Sublimattropfen, die der Haut anhaften, das Wachstum der Mikroorganismen nicht hindern können. Er versetzte zu diesem Zwecke Bouillon mit Sublimatlösung von 1 : 5000 und fand trotzdem nach der Impfung mit Kokken ein üppiges Wachstum. Ganz dasselbe Resultat erzielte er mit Impfung auf Bouillon, die mit geringen Carbolmengen versetzt war. Lauenstein sagt hierzu mit Recht, dass die Experimente Lockwood's für alle, die über die Desinfektionsmöglichkeit Versuche anstellen, eine gewisse prinzipielle Bedeutung haben. Wir haben in einem grossen Teil der späteren Untersuchungen nach der Sublimatwaschung dieses einfach durch sterile Kochsalzlösung abgespült.

Die Resultate meiner Untersuchungen sind nun folgende: An 101 Patienten wurden 124 Untersuchungen ausgeführt. Von diesen 124 Untersuchungen betrafen 8 Haut von exulcerierten Tumoren oder aus der Nachbarschaft eines Anus praeternaturalis. Die übrigen 116 beziehen sich auf normale unversehrte Haut. Von diesen 116 Fällen sind 31 unter Carbol-Sublimat-Desinfektion, 78 unter Alkohol-Sublimat-Desinfektion und 6 unter Alkohol-Lysol oder Solveol und endlich 1 unter Formalin-Desinfektion ausgeführt.

Eine einigermassen genügende Anzahl von Fällen zum Vergleich der verschiedenen Desinfektionsmethoden haben wir nur bei der Carbol- und Alkohol-Sublimat-Desinfektion.

Was den Bakteriengehalt der Haut betrifft, so haben wir unterschieden: a) steril, b) bakterienarm (1—10 Keime), c) mässig bakterienhaltig (11—30 Keime), d) intensiv bakterienhaltig (31—∞ Keime).

Diese Einteilung bezieht sich auf den Bakteriengehalt der ganzen Hautstückchen. Bei der Untersuchung der einzelnen Schichten der Haut unterschieden wir: a) steril, b) bakterienarm (1—5 Keime), c) mässig bakterienhaltig (6—15 Keime), d) intensiv bakterienhaltig (16—∞ Keime)[1]).

Unsere Untersuchungen nach der Schabungsmethode haben

1) Diese Zahlen sind, wie selbstverständlich, nicht ganz beliebig gewählt, sondern die Zahl der Keime bei den verschiedenen Graden der einzelnen Schichten steht zu denen der Gesamthaut in einem ganz bestimmten Verhältnis.

ergeben, dass in etwas über 20% unserer Fälle Keimfreiheit erzielt wurde. Als keimarm konnten wir die Haut noch in 21% bezeichnen, während sich in fast der Hälfte der Fälle die Haut als intensiv bakterienhaltig erwies.

Tab. I. Gesamtuntersuchungen.

	Zahl der Untersuchungen	steril	bakter.-arm (1—10)	mässig bakterienhaltig (11—30)	intensiv bakterienhaltig (31—∞)
Beide Desinfektionsmethoden zusammen	108	24 22,2%	23 21,3%	11 10,1%	51 47,2%
Unter Carbol-Sublimatdesinfektion	31	7 22,4%	6 19,2%	1 3,2%	17 55%
Unter Alkoholdesinfektion	77	17 22,8%	17 22,8%	9 11,7%	34 44,1%

Bei einer vergleichenden Untersuchung der Carbol- und Alkohol-Sublimat-Desinfektion ergiebt sich, dass in gleichem Prozentsatz Sterilität erreicht wurde, dass sich dagegen die Haut bei der Carbol-Desinfektion in 55% der Fälle als intensiv bakterienhaltig erwies, während dies bei der Alkohol-Desinfektion nur in 44,1% eintrat.

Es liesse sich zunächst der Schluss daraus ziehen, dass die Carbol-Desinfektion ein ungünstigeres Resultat ergiebt; allein wir müssen in Betracht ziehen, dass im Laufe der Zeit die Methodik unserer Untersuchungen, d. i. das Desinfektionsverfahren der Haut, bedeutend verbessert wurde, und dass die Carbol-Desinfektion in die erste Zeit unserer Untersuchungen, die Alkohol-Desinfektion in die spätere fiel.

Dieses ausserordentlich ungünstige Resultat, nur in $^1/_5$ der Fälle Keimfreiheit erreicht zu haben, bezieht sich nur auf die Untersuchungen mittelst Schabungsmethode. In einem grossen Prozentsatz von Fällen, in mehr als $^2/_3$, haben wir auch nach anderen Methoden, nach Lauenstein und Samter, Untersuchungen angestellt und diese mit den obigen verglichen.

Wir untersuchten nach der Lauenstein'schen Methode 70 Fälle und erreichten in 40 von ihnen, d. h. in 57,1% der Fälle Sterilität. Lauenstein selbst fand bei intakter Haut in ca. 44% der Fälle Keimfreiheit. Wir erhielten also bei unseren Untersuchungen nach der Lauenstein'schen Methode bessere Resultate (57,1%) als er selbst (44%). Samter erzielte nach der Bouillonmethode in 20 seiner 67 Fälle d. i. in 29% Sterilität. Uns gelang es nach dieser Me-

thode unter 73 Fällen 31mal, das sind in 42,4% der Fälle Keimfreiheit zu erzielen, wir erreichten also ebenso, wie bei dem Vergleich mit der Lauenstein'schen Methode, bedeutend bessere Resultate.

In den 75 Fällen, wo wir vergleichende Untersuchungen anstellten, erreichten wir nach der Schabungsmethode nur 18mal d. h. in 24% Sterilität. Stellen wir die Zahlen, die wir nach der Lauenstein'schen und Samter'schen Methode erreicht haben, unserer Schabungsmethode gegenüber:

Nach Lauenstein'scher Methode steril 57,1%
(Lauenstein selbst fand 44%),
Nach Samter'scher Methode 42,4%
(Samter selbst 29%),
Nach der Schabungsmethode 24%,

so ersehen wir, dass wir zwar im Vergleich zu Lauenstein und Samter bei den Untersuchungen nach ihrer Methodik bei weitem bessere Resultate, als sie selbst erzielt haben, dass aber nach der Schabungsmethode Sterilität in einem bedeutend geringeren Prozentsatz der Fälle erreicht wurde.

Was die Samter'schen Untersuchungen anbetrifft, so möchte ich noch hervorheben, dass seine Bouillonmethode insofern weniger ausschlaggebend ist, weil es ausserordentlich schwer ist, Bouillon längere Zeit steril zu erhalten. Wer viel mit Bouillon gearbeitet hat, weiss, wie oft es vorkommt, dass sich ein Röhrchen selbst bei der vorsichtigsten Vorbereitung und Behandlung trübt, ohne dass es immer gelingt, nachzuweisen, in welcher Weise die Keime hineingelangt sind. Ich glaube deshalb, dass in einer Anzahl der Fälle die Trübung der Bouillon nicht hervorgerufen wurde durch eine Infektion von Seiten der Haut, sondern durch zufällige Trübungen. Und so erklären sich wohl die 3 Fälle, wo nach der Schabungsmethode Sterilität erreicht wurde, während die Bouillon eine Trübung zeigte.

Ich glaube aus diesen Zahlen zur Genüge dargethan zu haben, woran es liegt, dass in unseren Fällen das Resultat der Hautdesinfektion so viel ungünstiger ist, resp. bei den Untersuchungen Lauenstein's und Samter's so viel günstiger erscheint: an der mangelhaften Methodik.

Die bisherigen Forscher beschränkten sich ausschliesslich darauf, zu zeigen, welche Bakterien sich auf der Hautoberfläche fanden; wie sich der Bakteriengehalt auf die verschiedenen Schichten verteilt, darüber wusste man nichts. Nach der Schabungsmethode lässt sich nun einigermassen der Bakteriengehalt der Hautschichten

von einander trennen. Während sich unter 108 Fällen 51, d. h. 47,2% als intensiv bakterienhaltig erwiesen, erwies sich die oberflächliche Schicht der Haut „Schicht I" nur in 43 d. h. 40% der Fälle als intensiv bakterienhaltig. Das heisst in anderen Worten: Im Verhältnis zur Gesamthaut zeigte sich die oberflächliche Schicht in einer geringeren Anzahl von Fällen intensiv bakterienhaltig.

Von ausserordentlichem Interesse ist es, auch die beiden Methoden der Carbol-Sublimat- und Alkohol-Sublimat-Desinfektion in Betreff ihrer Wirksamkeit auf die verschiedenen Schichten der Haut zu vergleichen.

Bei der Carbol-Desinfektion konnten wir in der tiefsten Schicht in 10 von 21 Fällen, d. i. in 32,2% Keimfreiheit erreichen, bei der Alkohol-Desinfektion in 31 von 77 Fällen (ein Fall musste ausgeschaltet werden, weil er nur nach Lauenstein untersucht wurde) d. i. in 40,2%.

Zu demselben Resultate kommen wir, wenn wir nicht die Fälle von Sterilität betrachten, sondern die Fälle, wo die Haut am bakterienreichsten war. Hier zeigt sich bei der Carbol-Sublimatmethode die oberflächliche Schicht bakterienreich

in Schicht	I	14	von	31	Fällen	d.	i.	in	45,1%
„	II	17	„	31	„	„	„	„	54,8%
„	III	18	„	31	„	„	„	„	58,1%

Bei der Alkohol-Sublimatmethode fand sich die Haut intensiv bakterienhaltig

in Schicht	I	29	von	77	Fällen	d.	i.	in	37,6%
„	II	31	„	77	„	„	„	„	40,2%
„	III	34	„	77	„	„	„	„	44,1%

Mit anderen Worten heisst das: Während die Zahl der bakterienreichen Fälle bei der Carbol-Sublimat-Desinfektion sich von der oberflächlichen nach der tiefen Schicht zu um fast 13% höher stellte, wuchs bei Alkohol-Sublimat die Zahl nur um 6,5%. Dass bei der Alkohol-Desinfektion die tiefste Schicht in einer verhältnismässig grossen Anzahl von Fällen bakterienhaltig ist, ist die Folge davon, dass überhaupt die tiefe Schicht bakterienhaltiger war, als die oberflächliche.

Eine Erklärung für den günstigen Befund bei der Alkohol-Desinfektion liegt vielleicht daran, dass diesem eine gewisse Tiefenwirkung zuzuschreiben ist. Doch möchte ich bei den mir zur Verfügung stehenden, verhältnismässig kleinen Zahlen kein abschliessendes Urteil hierüber abgeben.

So weit die Haut im allgemeinen. Wir haben uns bei unseren Untersuchungen nicht darauf beschränkt, stets nur ein und dieselbe

Körpergegend auf den Bakteriengehalt der Haut zu untersuchen, sondern versucht, das Material aus allen Körperregionen zusammenzutragen. Wir untersuchten die Haut des Bauches, der Brust, der Leistengegend und des Hodens, ferner Hals, Oberschenkel, Kniegegend, Unterschenkel, Rücken, Schultergegend, endlich die Kopfhaut, Fuss- und Fingerhaut etc.

Lauenstein konnte eine bemerkenswerte Differenz im Gehalt von Bakterien und in der Schwierigkeit der Desinfektion einzelner Körpergegenden nicht beobachten, er erwähnt speziell Bauch-, Brusthaut, Leistengegend, Hodensack[1]).

Um die verschiedenen Körpergegenden auf ihren Bakteriengehalt zu vergleichen, kommt bei unseren Untersuchungen nur die Haut des Bauches, der Mamma und der Leistengegend in Betracht, wo uns ein einigermassen genügendes Material zum Vergleich zur Verfügung steht.

Bei unseren 108 Untersuchungen wurde beinahe in der Hälfte der Fälle — in 51 Fällen — das Material der Bauchhaut entnommen. Es wurde hier 19mal Sterilität gefunden d. i. 37,2%.

Tab. II. Bauchhaut.

	Zahl der Untersuchgn.	steril	bakterienarm	mässig bakterienhaltig	intensiv bakterienh.
Gesamtzahlen	51	19 37,2%	13 25,5%	3 5,8%	16 37,8%
Carbol	16	6 37,8%	3 18,9%	1 6,3%	6 37,8%
Alkohol	35	13 37,1%	10 28,6%	2 5,4%	10 28,6%
Männer	17	5 31,%	1 6,2%	0 0%	11 62,%
Frauen	34	14 41,2%	12 35,3%	3 9%	5 14,7%

Während wir also bei der Gesamtzahl der Untersuchungen nur in ca. 20% d. i. in 1/5 der Fälle Sterilität erreichten, gelang es uns die Bauchhaut in 37,2%, d. i. fast doppelt so häufig, steril zu erhalten.

Ein umgekehrtes Verhältnis fand sich in Bezug auf die Zahl der Fälle von intensivem Bakterienreichtum: Bei der Gesamtzahl der Fälle 47,2%, bei der Untersuchung an der Bauchhaut in 31,3%. Nur geringe Differenzen zeigen sich in Betreff der Sterilität, wie aus

1) L. c. pag. 200.

obiger Tabelle hervorgeht, bei der Carbol- und Alkohol-Desinfektion.

Ganz andere Werte giebt die Brusthaut und die Haut der Leistengegend. Die Brusthaut keimfrei zu erhalten, gelang in 3 von 15 Fällen, d. i. in 20% der Fälle, was dem Gesamtdurchschnitt entspricht. War die Haut aber nicht gänzlich steril, so war sie in den meisten Fällen intensiv bakterienhaltig, in 10 von 15 Fällen, d. i. in 66,6%.

Die Haut der Leistengegend erwies sich niemals keimfrei und in 12 von 16 Fällen intensiv bakterienhaltig, d. i. in 76,9%.

Wir sehen aus dem Vergleich dieser drei Körperregionen, welch enorme Unterschiede im Bakteriengehalt der verschiedenen Regionen besteht.

Ein wesentlicher Unterschied besteht auch, ob wir Haut von Männern oder Frauen untersucht haben. Es wurden untersucht:

Männer.

Zahl der Fälle	Steril	bakterienarm	mässig bakterienhaltig	intensiv bakterienhaltig
44	5 11,4%	8 18,2%	1 2,2%	30 68,2%

Frauen.

64	19 29,7%	14 21,9%	10 15,6%	21 32,8%

Während also die Männerhaut nur in 11.3% steril war, konnten wir Keimfreiheit bei der Frauenhaut in 29,7%, also fast 3mal so häufig erzielen. Noch ein auffallendes Resultat folgt aus diesen Zahlen: War die Männerhaut nicht steril, dann war sie fast immer intensiv bakterienhaltig in 68,1%, während dies bei der Frauenhaut nur in 32,8% eintrat.

An dieser Stelle möchte ich noch etwas näher auf die Hautuntersuchungen Döderlein's eingehen, die derselbe in seiner Arbeit: „Bakteriologische Untersuchungen über die Operationshandschuhe“ [1]) anführt. Derselbe hat diese Untersuchungen zum grössten Teil nach der von uns angegebenen Schabungsmethode vorgenommen, wie ich glaube, veranlasst durch die Veröffentlichungen des Herrn Geheimrat Mikulicz. Döderlein[2]) sagt:

„Für diese Behauptung, dass die Haut in der That vollkommen keim-

1) Beiträge zur Geburtshilfe und Gynäkologie. I. Bd. 1. Heft.
2) l. c. S. 23.

frei gemacht werden kann, vermag ich übrigens noch einen anderen Beweis zu erbringen.

Bei 30 Laparotomien habe ich nach dem Hautschnitt einen der Länge desselben entsprechenden, 1 cm breiten Hautstreifen excidiert, denselben sofort zwischen zwei Klammern straff ausspannen lassen, und nun mit sterilisierten Messern die Haut abgeschabt. Die verschiedenen Schichten dieser Schabsel wurden in Petrischalen aufgesammelt, nach Geppert behandelt, um alle nach der Desinfektion zurückbleibenden Sublimatreste zu entfernen und sodann verimpft. Bei 12 weiteren Operationen habe ich die Hautstreifen ohne Schaben in Stücke zerschnitten und diese selbst verimpft. Unter 39 Proben der letzteren Versuchsreihe blieben

28 Hautstückchen steril d. i. in 71,8%
11 „ nicht steril d. i. in 28,2%

Bei den Schabeversuchen blieb

	steril	nicht steril
die erste Schicht	18 = 73 %	6 = 25 %
die zweite Schicht	20 = 83,5%	4 = 16,5%
die abgeschabte Haut, dritte Schicht	19 = 82,5%	4 = 17,5%
Gesamtresultat	**57=80,2%**[1])	14 = 19,8%

„Es hatte sich also in ca. 80% der untersuchten Proben die Haut bis in die Tiefe[2]) keimfrei erwiesen."

Das Resultat, zu dem Döderlein kommt, ist ein ausserordentlich auffallendes. Wie sollen wir es verstehen, dass er bei derselben Methodik in 80%, das ist in $^4/_5$ der Fälle, Sterilität erreichte, während wir nur in ca. 20%, d. i. in $^1/_5$ der Fälle die Haut keimfrei fanden? Wie können wir diese grossen Unterschiede erklären? Zunächst ist eines zu berücksichtigen. Döderlein ist Gynäkologe und hat seine Hautuntersuchungen nur bei Bauchhaut vorgenommen und zwar an der Bauchhaut von Frauen. Wir erzielten bei den Gesamtuntersuchungen in 20%, bei Bauchhaut der Männer in 31% Sterilität, bei Bauchhaut der Frauen in 41,2%. Nur mit diesen letzten Zahlen lassen sich die Döderlein'schen vergleichen, und so kommen unsere Zahlen den seinigen schon bedeutend näher.

Aber noch immer besteht eine grosse Differenz zwischen unsern Zahlen, die ich zwar nicht völlig aufklären, für die ich aber doch noch einen Grund anführen kann. Die statistische Methode Döderlein's, speziell seine Gruppierung der Zahlen, scheint mir nicht gänzlich einwandfrei. Döderlein gewinnt seine Gesamtresultate in Betreff der Sterilität des ganzen Hautstückchens, indem er

1) Der Fettdruck ist in der Originalarbeit nicht vorhanden.
2) Desgleichen der Sperrdruck.

die sterilen und nicht sterilen Schichten seiner Fälle summiert und aus der Summe beider Zahlen die Prozentzahl berechnet.

Nehmen wir an, Döderlein rechnete in der richtigen Weise, so könnten wir unsere Zahlen ebenso berechnen.

Bauchhaut der Frauen:

	steril	nicht steril
I. Schicht	10 = 47%	18 = 53%
II. „	22 = 64,7%	12 = 35,3%
III. „	25 = 73,3%	9 = 27,7%
Gesamtresultat	63 = 61,7%	39 = 38,3%

Nach dieser Tabelle hätten wir in 61,7% Sterilität erzielt. In Wirklichkeit war aber die Haut nur in 14 von 34 Fällen keimfrei, d. h. in 41,2% der Fälle. (Es besteht zwischen diesen Zahlen eine Differenz von 20%!).

Ich möchte auch noch schematisch zeigen, welchen Fehlern man bei der Rechenmethode Döderlein's ausgesetzt ist. Nehmen wir 3 Fälle, in denen einmal die erste, einmal die zweite und einmal die dritte Schicht inficiert (+) ist, während die andern Schichten steril (—) sind.

	Schicht I	Schicht II	Schicht III
Fall 1	+	—	—
Fall 2	—	+	—
Fall 3	—	—	+
Gesamtresultat	1 +, 2 —	1 +, 2 —	1 +, 2 —

Daher	steril	nicht steril
Schicht I	2	1
Schicht II	2	1
Schicht III	2	1
Gesamtresultat	6	3
	66,6%	33,3%

Wir erhalten also in 66,6% Sterilität, während in Wirklichkeit kein einziger Fall völlig steril war.

Sind einzelne Schichten der Haut steril, so ist noch lange nicht die gesamte Haut steril.

Ferner ist noch zu erwähnen, dass die Schabeversuche sich nicht auf 30, sondern nur auf 24 Fälle beziehen können, wie aus den Tabellen hervorgeht. (In der III. Schicht in der Rubrik „nicht steril" handelt es sich wohl nur um einen kleinen Fehler: 4 statt 5 Fälle.)

Trotzdem ist aber wahrscheinlich, dass Döderlein in einer grösseren Anzahl von Fällen Sterilität der Haut erzielte, als es uns gelungen ist. Für diese noch übrig bleibenden Fälle möchte ich in

Betracht ziehen, dass auch die Verschiedenheit der Landesgegend einen Einfluss haben kann. Bei uns, im Osten Deutschlands, speziell bei dem sich zu einem nicht unbedeutenden Teil aus Polen rekrutierenden Material, ist leider Sauberkeit und das häufige Baden bei dem niederen Volke noch nicht so eingebürgert, wie das im Westen der Fall ist, und es erscheint wohl unzweifelhaft, dass eine durch häufiges Baden gereinigte Haut, viel weniger Keime enthält, wie eine nur selten gereinigte, und dass auch die Desinfektionsmöglichkeit daher eine geringere ist.

Döderlein wollte mit seinen Untersuchungen den „unumstösslichen, unanfechtbaren" Beweis führen, dass die Haut sicher vollkommen keimfrei gemacht werden kann. Dass diese Anschauung, die für die Hautdesinfektionsfrage von der eminentesten Bedeutung ist, falsch ist, hat am stringentesten bisher Troller[1]) gezeigt in seiner neuesten Arbeit über „Stichkanalinfektion".

Troller machte unter der Leitung von Haegler in Basel folgenden Versuch: Ober- und Unterschenkel, hauptsächlich die Kniegelenksgegend, wurden desinficiert, das Sublimat mit Alkohol und dieses mit Aether gründlich entfernt. Hierauf wurden kleine Stückchen der Hautoberfläche der Vorderseite des Knies abgeschnitten und in Bouillon gebracht. Das ganze Bein wurde nun steril verbunden und der Verband mit Gyps und Stärkemehl fixiert. Nach 6, 10 resp. 14 Tagen wurde der Verband entfernt und wieder Proben der Hautoberfläche in Bouillon gebracht. Während nun die Bouillonröhrchen, in denen sich die unmittelbar nach der Sterilisation entnommenen Epidermisstückchen befanden, alle steril blieben, wuchsen in den Gläschen mit den später entnommenen Hautstückchen mehr oder wenig zahlreiche Keime. Unter diesen war der Staph. pyog. alb. vorherrschend. Doch auch andere Bacillen und Keime die nicht näher bestimmt wurden, fanden sich darin.

Da die Verbandstoffe sicher steril waren, und durch den weitgehenden, gut sitzenden Watteverband eine Verunreinigung von aussen her sehr unwahrscheinlich ist, so nimmt Troller mit Recht an, dass die Keime aus der tiefen Hautschicht zur Oberfläche gelangt sind.

Auch das Alter ist nicht ohne Einfluss auf den Bakteriengehalt der Haut; denn wir sehen, dass im Alter von 1—14 Jahren es in 4 von 9 Fällen, d. h. in 44,4% gelang, Sterilität zu erreichen, während dies im Alter von 51—80 Jahren in nur 4 von 20, das sind 20%, der Fall war.

Gehen wir auf eine einzelne Körperregion ein, z. B. die Bauchhaut, so sind die Zahlen noch deutlicher.

1) Diese Beiträge. Bd. XXII. S. 441.

Bauchhaut.

Alter	Zahl der Fälle	steril
1 —14 Jahre	4	4 = 100%
15—30 „	9	4 = 44%
31—50 „	27	9 = 33,3%
51—80 „	11	2 = 18,1%
Gesamtresultat	51	19 = 37,2%

Von den 51 Bauchoperationen erwiesen sich alle Fälle von Kinderhaut steril, im Alter von 15—30 Jahren nicht ganz in der Hälfte der Fälle, von 31—50 Jahren in $^1/_3$, von 51—80 in $^1/_6$ der Fälle. Wir sehen also, dass mit dem Alter auch der Bakteriengehalt der Haut zunimmt.

Nicht minder interessant, als die bisherigen Ergebnisse, sind die in Betreff der verschiedenen Bakterienarten, die wir in der Haut fanden. Bei intakter Haut fanden wir in allen Fällen, in denen überhaupt Bakterien vorhanden waren, das ist bei 89 Untersuchungen — 7 Lysoluntersuchungen mitgerechnet — den charakteristischen Epiphyten der Haut, den Staphylococcus albus. Alle andern Bakterienarten, die wir isolieren konnten, treten im Vergleich zu ihm ganz in den Hintergrund. Nach dem Staph. alb. am häufigsten fand sich

St. aureus	in	14	von	89	Fällen	d.	i.	15,7%
Streptococc.	„	5	„	„	„	„	„	5,6%
Diplococc. nicht näher bestimmt	„	5	„	„	„	„	„	5,6%
Subtilis	„	5	„	„	„	„	„	5,6%
Sarcine	„	4	„	„	„	„	„	4,5%

Wollte man die verschiedenen Desinfektionsmethoden vergleichen, um daraus Schlüsse ziehen zu können, welchen Einfluss die Methode auf die Vernichtung der Bakterienarten hat, so würden wir, glaube ich, leicht zu einem Fehlschluss bei unsern Untersuchungen kommen können. Es ergiebt sich z. B. den Staph. aureus betreffend, dass dieser bei der Carbol-Desinfektion sich in 8 von 23 Fällen, d. i. in 34,8%, dass sich dagegen derselbe nach der Alkohol-Sublimat- und Alkohol-Lysol-Desinfektion nur in 5 von 65 Fällen, d. i. in 7,7% nachweisen liess. Ich glaube vielmehr, dass es an der verbesserten Desinfektionsmethodik gelegen hat, bei der wir die zufällig auf der Haut sich vorfindenden Bakterien entfernt haben.

Streptokokken fanden wir nur bei Carbol-Untersuchungen, und diese auch nur in den ersten 12 untersuchten Fällen. Was die 5 Fälle von Diplokokken, die gefunden wurden, betrifft, so ist die

Diplokokkenart nicht näher bestimmt worden. Es scheint sich jedoch um Diploc. epiderm. alb. (Lockwood) zu handeln. Zum Schluss sind noch 5 Fälle von Subtilis und 4 von Sarcine zu erwähnen, sowie ein Fall von Schimmelpilz. Ich halte es für denkbar, dass diese Bakterienarten Verunreinigungen darstellen. Ein Beweis übrigens dafür, dass wir mit der grössten Vorsicht bei unsern Untersuchungen vorgegangen sind, ergiebt sich daraus, dass uns nur bei einem Falle auf unsern Röhrchen Schimmelpilze wuchsen.

In folgender Häufigkeit fanden sich die verschiedenen Bakterienarten allein resp. kombiniert.

Staph. albus allein 88mal,
Staph. albus + aureus 9mal,
Staph. albus + Diploc. 5mal,
Staph. albus + Strept. 2mal,
Staph. albus + aureus + Strept. 2mal,
Staph. albus + Sarcine 2mal.

Was die Untersuchungen an fistulöser Haut betrifft, um Anus praeternat., sowie an zwei exulcerierten Tumoren, so ergaben diese Fälle, wie zu erwarten war, viel ungünstigere Resultate, als die Untersuchungen an intakter Haut. In den 8 untersuchten Fällen fand sich 5mal Staph. alb., 5mal Coli commune, 2mal Staph. aureus, 2mal Streptococc., 1mal Pyoceaneus stets in sehr grossen Mengen.

Lauenstein hat ebenfalls fistulöse und entzündete Haut untersucht und zwar in 22 Fällen. Er erzielte sogar in 4 Fällen Keimfreiheit, ohne jedoch darauf grossen Wert zu legen. Bezüglich dieser Fälle ist es vielleicht denkbar, dass auf der die Fistel umgebenden Haut eine desinficierende Salbe, vielleicht Argentum nitricum-Salbe gelegen hat. Diese hat durch die lange Dauer ihrer Einwirkung die Haut steril gemacht. Ich bin erst auf diesen Gedanken gekommen, als ich in letzter Zeit Gelegenheit hatte, die Haut an einer seit 1/4 Jahr behandelten Osteomyelitisfistel zu untersuchen, die sich ebenfalls als keimfrei erwies.

In unsern Fällen handelt es sich grösstenteils um Haut um Anus praeternat. Diese erwies sich, wie zu erwarten war, als enorm bakterienhaltig. Wie aus unsern Untersuchungen ersichtlich ist, haben wir uns grösstenteils darauf beschränkt, nur eine einmalige Desinfektion der Haut anzuwenden und von einer mehrtägigen Vorbereitung abgesehen. Lauenstein hatte dies in einer grossen Anzahl von Fällen gethan und hatte in 43 von 58 Fällen Keimfreiheit erreicht, während dies bei einmaliger Desinfektion unter 44 Fällen nur 12mal gelang. In den wenigen Fällen, in denen wir

eine mehrmalige Desinfektion vorgenommen haben, konnten wir einen wesentlichen Unterschied nicht finden. Diese mehrmalige Desinfektion hatte insofern einen ungünstigen Einfluss, als wir bei einigen Fällen Ekzeme erlebten, die eine baldige Operation unmöglich machten. Dieser grosse Nachteil einer mehrmaligen Desinfektion bestimmte uns, sie gänzlich aufzugeben. Lauenstein erwähnt in seiner Arbeit nichts darüber, ob ihm ähnliche Zufälle passiert waren. Seit ca. einem Jahre bepinseln wir vor Beginn der Operation die Haut des Operationsfeldes mit Jodtinktur; über die Gründe dafür werde ich erst in einem späteren Teil der Gesamtarbeit berichten.

Es erschien auch von Wert, neben der Haut des lebenden Organismus Leichenhaut in unsere Untersuchungen einzuschliessen. Landsberg hatte schon im Jahre 1888 eine grössere Zahl von Untersuchungen dieser Art veröffentlicht. Auf Veranlassung des Herrn Geheimrat Mikulicz beschäftigte sich einer der Hospitanten der Klinik, Herr Dr. v. Filep aus Klausenburg, mit dieser Frage. Derselbe fand schon wenige Stunden nach Eintritt des Todes die Leichenhaut so mit pathogenen Keimen, wie Streptokokken, durchsetzt, dass er diese Untersuchungen als für die zu beantwortende Frage unzweckmässig aufgab.

In einer Anzahl von Fällen (17) wurden die in den excidierten Hautstückchen gefundenen weissen Staphylokokken auf ihre Pyogenität untersucht. Diese Untersuchungen wurden im Breslauer hygien. Institut durch Herrn Stabsarzt Dr. Bischof[1]) ausgeführt. Es fand sich unter 17 geprüften Fällen der Staphylococcus 11mal pyogen und 6mal nicht pyogen. Welche Bedeutung dieser Befund hat, darauf werde ich erst in einem späteren Teile der Arbeit eingehen, wenn ich über die Naht- und Stichkanal-Untersuchungen berichten werde.

Fassen wir die bisher gewonnenen Resultate unserer Untersuchungen kurz zusammen, so ergiebt sich aus ihnen folgendes:

Mit den bisherigen Desinfektionsmethoden sind wir nicht im Stande, mit einiger Sicherheit Sterilität der Haut zu erreichen, weder an der Oberfläche noch in der Tiefe. Keimfreiheit der intakten Haut zu erzielen, gelang nur in $^1/_6$ der Fälle. Die günstigen Resultate früherer Untersucher (Lauenstein, Samter) erklären sich aus deren Methodik, die nur die Hautoberfläche in Betracht zog. Unsere Untersuchungen nach diesen Methoden haben bedeutend bessere

1) Die ausführliche Untersuchung darüber wird demnächst in Flügge's Zeitschrift für Hygiene erscheinen.

Resultate ergeben, als bei Lauenstein und Samter (59,1 und 42,4%). Einigermassen sichere Resultate zur Prüfung des Keimgehaltes der gesamten Haut ergiebt nur die von uns angegebene Schabungsmethode.

Die günstigen Ergebnisse Döderlein's (80%), der unsere Untersuchungen nachprüfte, beruhen auf einem statistischen Fehler, sind daher nicht zum Vergleich heranzuziehen. Nur gleichartige Untersuchungen dürfen miteinander verglichen werden. Döderlein hat bei seinen Untersuchungen nur Bauchhaut von Frauen verwandt. Unsere Statistik der Bauchhaut von Frauen ergiebt in 41% Sterilität (gegen 22,2% Gesamtsterilität).

Von einander trennen muss man den Keimreichtum der oberflächlichen von dem der tiefen Hautschicht. Die tiefen Schichten erwiesen sich in einem grösseren Prozentsatz der Fälle als intensiv bakterienhaltig, als die oberflächliche Schicht, und zwar steigt der Bakterienreichtum von der Oberfläche nach der Tiefe immer mehr.

Männerhaut ist schwerer zu desinficieren als Frauenhaut (11,4% gegen 29,7%).

Die verschiedenen Körperregionen zeigen betreffs ihres Bakteriengehalts grosse Differenzen. Am leichtesten steril zu erhalten ist die Bauchhaut 38%, dann Brust 20%. Sterilität der Scrotalhaut wurde niemals erzielt.

Auch das Alter hat einen Einfluss auf die Möglichkeit, die Haut, steril zu machen. Je älter ein Individuum ist, desto weniger ist auf eine Sterilität der Haut zu rechnen.

Die sich hauptsächlich in der Haut vorfindende Bakterienart ist Staphylococcus albus; in einer geringen Anzahl von Fällen findet sich auch Staph. aureus, Streptokokken etc.

Von der verbesserten Methodik hängt es ab, ob die zufälligen Keime von der Haut entfernt werden.

Der Staphylococcus albus erwies sich in einer grossen Anzahl von Fällen als pyogen.

Welche Bedeutung diese Resultate für unser operatives Vorgehen haben und welche Schutzmassregeln notwendig sind, um die Gefahren, die den Wunden von der Haut des Operationsfeldes drohen, abzuwenden, werden wir erst in einem späteren Teil der Arbeit auseinandersetzen, nachdem unsere Untersuchungen über Stichkanalinfektion mitgeteilt sind.

Untersuchungsmaterial.

I. Intakte Haut[1]).

a) Carbol-Sublimat-Desinfektion[2]).

1. 18. VI. 96. Herr K., 28 J. Hernia inguinal. Herniotomie. Scrotalhaut. Schabung: I, II und III Schicht massenhaft Staph. alb.

2. 20. VI. 96. Kind, Max Sch., 2 J. Invaginat. Laparotomie, Bauchhaut. Schabung: Nihil. p. i.[3]) Durchgreifende Nähte. Nähte am 11. Tage entfernt.

3. 20. VI. 96. Frl. G., 17 J. Lymphom. colli tbc. Exstirp. Halshaut. Schabung: Nihil., Tamponade.

4. 20. VI. 96. Herr U., 51 J. Carc. ventric. Gastroenterost. Bauchhaut. Schabung: I massenhaft Kol. alb. und 1 Sarcine, II und III Staph. alb. p. i., durchgreifende Naht. Nähte am 17. und 20. Tage entfernt.

5. 25. VI. 96. Frau X., 32 J. Adhaesiones periton. Laparotomie. Bauchhaut. Schabung: Nihil. Durchgreifende Naht.

6a. 24. VI. 96. Frau X., 60 J. Carc. ventric. Resectio pylori. Haut am Nabel. Schabung: I, II und III. Einige Kol. von Staph. alb.

6b. 24. VI. 96. Frau X., 60 J. Carc. ventric. Resect. pylori. Nabelhaut. Schabung: I 1 Kol. alb., II Nihil., III 2 Kol. alb.

7. 27. VI. 96. Herr X., 64 J. Carc. recti. Exstirp. Haut der Kreuzbeingegend. Schabung: I, II und III Staph. alb. und Strept., besonders auf III, Tamponade.

8a. 2. VII. 96. Herr J., 44 J. Hallux. valg. Exarticulatio halluc. Planta hallucis. Schabung: I und II steril, III 5 Kol. Staph. alb. p. i. Am 2. Tage kommt durch den Verband etwas Sekret.

8b. 2. VII. 96. Herr J., 44 J. Halluc. valg. Exarticulatio halluc. Dorsum hallucis, leicht behaart. Schabung: I etwas alb., II etwas alb., III viel alb. (Es wurden auch noch untersucht kleine Epithelpartikelchen aus dem Nagelfalz und Unternagelraum. Auf beiden Röhrchen etwas Staph. alb. gewachsen).

9a. 4. VII. 96. Herr R., 53 J. Carc. ventric. Resectio pylori. Bauchhaut. Schabung: I 3 Kol. von Staph. alb. und 2 Kol. aureus, II 10 Kol. alb., III 50—100 alb. + aureus. Durchgreifende Nähte.

9b wie bei 9a. Nabelhaut. Schabung: I Nihil, II viel alb., III viel alb. + viel aureus.

---

1) Um Raum zu sparen, wird das Untersuchungsmaterial anstatt in Tabellen in dieser Form wiedergegeben.

2) Die Röhrchen wurden stets wenigstens einen vollen Monat beobachtet und dann erst vernichtet, ein grosser Teil wurde noch länger aufbewahrt. Der Kürze halber haben wir nur bei den wichtigsten Fällen angegeben, nach welcher Zeit etwas gewachsen war. Im allgemeinen hat sich schon nach 2 bis 3mal 24 Stunden das Gesamtresultat übersehen lassen.

3) p. i. = prima intentio.

10a. 6. VII. 96. Frau G., 30 J. Carc. mamm. Amput. mamm. Brust (Haut oberhalb der Mammilla). Schabung: I, II und III massenhaft alb., aureus, Streptokokken.

10b wie bei 10a. Brust (Haut unterhalb der Mammilla). Schabung: I 50 Kol. alb., II einige Kol. alb. + 1 Schimmelpilz + 1 subtilis, III 10 Kol. alb., aureus, zahllose Streptokokken.

10c wie 10a. Brust (Haut der Mammilla). Schabung: I einige Kol. alb., II 40—50 Kol. alb., III massenhaft alb. und Strept.

10d wie bei 10a. Brust (Haut in der Nähe der Achselhöhle). Schabung: I einige Kol. alb. + aureus, Streptokokk., II dto. einige Streptokokk., III zahlreiche Streptokokk.

11. 7. VII. 96. Herr X., 25 J. Lipom. reg. ing. Exstirp. Haut der Leistengegend. Schabung: I etwas alb., II etwas alb. + 1 Kol. von gelb. Sarc., III viel alb.

12. 7. VII. 96. Kind, J., 6 Monat alt. Tumor reg. sacr. Exstirp. Haut der Kreuzbeingegend. Schabung: I massenhaft alb., II viel alb., III 11 Kol. alb.

13a. 9. VII. 96. Fr. R., 48 J. Carc. mamm. Amput. Brusthaut I, II und III. Auf allen etwas alb. + 3 aureus.

13b wie bei 13a. 48 J. Carc. mamm. Amput. Brusthaut. Schabung: I Nihil, II 2 alb., III 3 alb. (Erst nach 4 × 24 Stunden deutliches Wachstum).

14a. 9. VII. 96. Fr. Str., 46 J. Carc. ventr. Gastroenterost. Bauchhaut. Schabung: I 50 Kol. alb., II 16 Kol. alb., III 100—120 Kol. alb. p. i. Am 3. Tage Exitus. Durchgreifende Naht. Nähte am 2. Tage entfernt.

14b wie bei 14a. Nabelhaut. I 2 Kol. alb., II 40 Kol. alb. + 1 Kol. aureus, III 50 Kol. alb.

15. 15. VII. 96. Herr W., 24 J. Tumor testis. Castratio. Haut der Leistengegend. Schabung: I massenhaft alb., II dto., III 50 Kol. alb. + aureus p. i. Nähte am 9. Tage entfernt.

16. 20. VII. 96. Kind, R., 9 Wochen alt. Spina bifid. Exstirp. Haut der Kreuzbeingegend. Schabung: I ziemlich viel alb., II 10 Kol. alb. und 1 aureus, III 5 Kol. alb.

17a. 21. VII. 96. Frl. Martha Sch., 18 J. Stenosis pylori e cicatrice. Gastroenterost. Bauchhaut. Schabung: I und II je 1 Kol. alb., III Nihil.

17b wie bei 17a. Nabelhaut. Schabung: Nihil.

18a. 25. VII. 96. Fr. N., 22 J. Carc. ventr. Gastroenterost. Bauchhaut. Schabung: I 7 Kol. alb., II ca. 20 Kol. alb., III. Nihil.

18b wie bei 18a mit S_2NH_4 ausgefällt. Schabung: Nihil.

19a. 28. VII. 96. Fr. R., 44 J. Carc. ventric. Gastroenterost. Bauchhaut. Schabung: I 1 Kol. alb., II und III Nihil. p. i. Durchgreifende Naht. Entfernung der Nähte am 9. Tage.

19b wie bei 19a. Bauchhaut mit S_2NH_4. Schabung: Nihil.

b) Alkohol- 96% Sublimat-Desinfektion.

20. 4. VIII. 96. Kind G., 13 Monate alt. Peritonit. tuberc. Laparotomie. Bauchhaut. Schabung: Nihil. Tampon.

21. 4. VIII. 96. Frl. W., 19 J. Perityphl. Radikaloperation. Haut der Ileocoecalgegend. Schabung: I einige Kol. alb., II mehr Kol. alb. und gelbe Sarcine. III einige Kol. Sarcine. Tampon.

22. 6. VIII. 96. Kind N., 4 J. Hern. inguin. Radikaloper. n. Bass. Haut der Leistengegend. Schabung: I 10 Kol. alb., II 2 Kol. alb. + 1 Kol. Subtil. p. i. absolut reaktionslose Heilung. Nähte am 4. Tage entfernt.

23. 6. VIII. 96. Herr N., 27 J. Perityphl. Radikaloperation. Haut der Ileocoecalgegend. Schabung: I, II und III wenige Kol. alb. + subtilis. Tampon.

24a. 6. VIII. 96. Fr. H., 63 J. Carc. mammae. Amput. Brusthaut. Schabung: I sehr viel alb., II 2 Kol. alb., 1 Subt., 1 Sarcine, III Nihil. Geringe Rötung im untern Teil der Wunde, keine Eiterung, geringes Hämatom im untern Wundabschnitt, keine Temperatursteigerung. (Erst nach 3×24 Stunden beginnendes Wachstum). Am 9. Tage Nähte entfernt.

24b wie bei 24a. Brusthaut mit S_2NH_4. Schabung: I 14 Kol. alb. + subt., II 20 Kol. alb. + 6 subt., III 5 Kol. alb.

25. 8. VIII. 96. Herr D., 53 J. Lipom. reg. glutaeal. Exstirp. Desinfektionsmethode: 2 Tage vorher rasiert, am Tage der Operation: Alkohol, Sublimat, mit Kochsalz abgespült. Rückenhaut. Schabung: I zahlreiche Kol. alb., II zahllose Kol. alb., III zahlreiche Kol. alb., mehr wie auf I. Keine Temperatursteigerung. Stichkanäle alle gerötet.

26. 15. VIII. 96. Fr. M., 27 J. Hern. crur. Radikaloperat. Haut der Leistengegend. Schabung: I 8 Kol. alb. (fettig stearinartige Kol.), II 2 Kol. dto., III 4 Kol. alb. p. i. abs. reaktionsl. Heilg. Am 3. Tage Nähte entfernt.

27a. 19. VIII. 96. Fr. M., 33 J. Carc. ventric. Resectio pylori. Bauchhaut. Schabung: I 4 Kol. alb., II 2 Kol. alb., III Nihil. Bouillon trübe, alb. p. i. absolut reaktionslose Heilung. Durchgreifende Naht.

27b wie bei 27a. Nabelhaut. Schabung: I 4 Kol. alb. II 2 Kol. alb. III Nihil. Bouillon trübe, alb.

28a. 19. VIII. 96. Fr. K., 44 J. Hernia lineae alb. Laparot. Bauchhaut. Schabung: I 6 Kol. alb. II und III Nihil. Bouillon getrübt, alb. Durchgreifende Nähte, tamponiert.

28b. wie bei 28a. Bauchhaut. Schabung: I 1 Kol. alb., II und III Nihil. Lauenstein'sche Meth. Nihil. Bouill. leicht getrübt, alb.

29. 19. VIII. 96. Herr Sch., 19 J. Corpus liberum in genu. Arthrotomie. Desinfektionsmeth.: Am Tage vor der Op. rasiert. AmTage der Op. Alk. Subl. Kochsalz. Kniehaut. Schabung: I 2 Kol. alb. II und III Nihil. Lauenstein'sche Meth. 1 Kol. alb. Bouillon klar. p. i. am 4. Tag: Nähte entfernt, einige Stichkanäle gerötet.

30. 20. VIII. Herr H., 20 J. Hern. inguin. Radikalop. Am Tage vor der Op. rasiert, am Tage der Oper. Alk.-Sublim. Scrotalhaut. Scha-

bung: I grosse Anzahl von Kol. alb., 1 Kol. aureus, II 50 Kol. alb., III dto. Lauenstein'sche Meth. ringsherum massenhaft alb. Bouillon sehr intensiv getrübt, starker Satz alb. aureus. p. i. abs. reaktionslos. Heilg. Am 4. Tage Nähte entfernt.

31. 20. VIII. 96. Frl. D., 16 J. Lymph. colli. Exstirp. Halshaut. Schabung: I unzählige Kol. alb. II sehr zahlr. Kol. alb. III 20 Kol. alb. Lauenstein'sche Meth. rings herum alb. Bouillon stark getrübt, starker Satz alb., tamponiert.

32. 20. VIII. 96. Herr W., 13 J. Lymph. colli. Exstirp. Halshaut. Schabung: I 3 Kol. alb. II und III Nihil. Lauenstein'sche Methode. Nihil. Bouillon stark getrübt, alb. Tamponiert.

33. 25. VIII. 96. Herr B., 44 J. Lip. reg. delt. Exstirp. Haut der Schultergegend. I 6 Kol. alb. II 10 Kol. alb. III 40—50 Kol. alb. Lauenstein'sche Meth. etwas alb. Bouillon stark getrübt, alb.

34. 25. VIII. 96. Fr. S., 49 J. Tumor mamm. Excisio probat. Brusthaut. Schabung: Nihil. Lauenstein'sche Meth. Nihil, Bouill. klar. p. i. abs. reaktionslose Heil. am 5. Tag Entfernung der Nähte.

35. 26. VIII. 96. Herr M., 32 J. Varices. Ligat. ven. saph. Desinfektion mit Alk., Subl. Kochsalz. Haut der Innenseite des Oberschenkels. Schabung: I einige Kol. alb. II zahlreiche Kol. alb. III etwas weniger wie bei II. Lauenstein'sche Meth. Nihil. Bouillon intensiv getrübt, alb. Einzelne Stichkanäle gerötet.

36. 26. VIII. 96. Fr. G., 48 J. Carc. mamm. Amput. Desinfektion mit Alk.-Subl. Kochsalz. Brusthaut. Schabung: I grosse Anzahl v. alb. Kol. II noch mehr alb. als I, III einige Kol. alb. (stearinartige Kol.) Lauenstein'sche Meth. an 2 Stellen alb. Bouillon trübe, alb. Am 4. Tage Glasdrains entfernt. Haut etwas gangränös. p. i. Am 10. Tage Nähte entfernt. Bakt. Untersuch. der Nähte: auch pyoceaneus.

37. 13. X. 96. Herr B., 22 J. Hydrocele. Radikalop. Scrotalhaut. Schabung: I, II und III zahllose Kol. von alb. Lauenstein'sche Meth. grosse Anzahl von alb. Bouillon trübe, alb. Tamponiert.

38a. 13. X. 96. Fr. R., 37 J. Tumor in abdom. Laparot. Bauchhaut. Schabung: I und II Nihil. III, 2 Kol. + einige Kol. Dipl. Lauenstein'sche Meth. Nihil. Bouillon leicht trübe, Dipl. p. i. durchgreifende Nähte. Am 10. Tage Nähte entfernt, einzelne Stichkanäle vereitert.

38b wie bei 38a. Nabelhaut. Schabung: I Nihil. II 2 Kol. alb. + einige Kol. Dipl. III Nihil. Lauenstein'sche Meth. Nihil. Bouillon trübe mit Satz, Diplococc.

39. 13. X. 96. Fr. W., 41 J. Ulc. crur. Transplant. n. Krause. Oberschenkelhaut. Schabung: I 7 Kol. alb. II 8 Kol. alb. III Nihil. Lauenstein'sche Meth. Nihil. Bouillon klar. p. i. abs. reaktionslose Heil. Am 6. Tage Nähte entfernt.

40. 20. X. 96. Fr. M., 52 J. Cholelithiasis Laparot. Bauchhaut. Schabung: Nihil. Lauenstein'sche Meth. Nihil. Bouill. klar. Tamponiert.

41. 20. X. 96. Frl. R., 17 J. Struma. Enucleatio. Halshaut. Schabung: I 1 Kol. alb. II 2 Kol. alb. III mehrere Kol. alb. Bouill. klar. Haemat. Am 4. Tage Nähte entfernt.

42. 12. XI. 96. Herr T., 63 J. Tumor mamm. Excisio. Brusthaut. Schabung: I massenhaft Kol. alb. + Dipl. II dto. III etwas weniger als bei II, ferner umgekehrt von unten nach oben geschabt. I Staph. alb. u. Diplococc. II dto. und mehr. III Dipl. + 1 Sarcine. Lauenstein'sche Meth. massenhaft alb., ferner feine Diplokokkenkol. Bouillon getrübt, starker Bodensatz. Diplokokken + alb. Am 13. Tage Nähte entfernt.

43a. 20. X. 96. Herr W., 33 J. Pancreascyste. Laparot. Bauchhaut. Schabung: I ca. 100 Kol. alb. + Diploc. II 25 alb. + Diploc. III 30 alb. + Diploc. Auch umgekehrt geschabt. III 50 alb. + Diploc. II dto. I 100 alb. + Diploc. Lauenstein'sche Meth. Nihil. Bouillon intensiv getrübt, alb. + Diploc.

43b wie bei 43a. Bauch mit S_2NH_4. Schabung: I 80 Kol. alb. II 80—100 Kol. alb. III 20 Kol. alb. Lauenstein'sche Meth. an einer Seite alb. Bouillon. Nihil. (Erst nach 3 × 24 St. beginnendes Wachstum).

44. 12. XI. 96. Herr D., 24 J. Papilloma capit. Excis. Drei Tage vor der Oper. rasiert und desinficiert mit Alk.-Subl., 3mal täglich Subl.-Umschläge. Am Tage der Oper. nochmals rasiert, mit Alk.-Subl. desinficiert. Kopfhaut. Schabung: I, II und III zahllose Kol. alb. u. Diploc. Auch umgekehrt geschabt III und II und I zahllose Kol. alb. + Diploc. Lauenstein Diploc. u. alb. Bouillon intensiv getrübt. p. i. Am 8. Tage Nähte entfernt.

45a. 26. XI. 96. Herr T., 13 J. Stenosis pylori. Pyloroplast. Bauchhaut. Schabung: I, II, III Nihil. Lauenstein Nihil. Bouillon intensiv getrübt, alb. p. i. absol. reaktionslose Heilg. Durchgreifende Naht. Am 11. Tage Nähte entfernt.

45b wie bei 45a. Nabelhaut. Schabung: I, II und III Nihil, auch umgekehrt geschabt in 3 Schichten. Nihil. Lauenstein Nihil. Bouill. klar.

46. 26. XI. 96. Fr. L., 39 J. Ulc. ventric. Pyloroplast. Bauchhaut. Schabung: I 10 Kol. alb., II und III Nihil. Lauenstein rings herum alb. Bouillon getrübt, alb. p. i. absol. reaktionslose Heilg. Durchgreifende Nähte. Am 11. Tage Nähte entfernt.

47. 28. XI. 96. Herr S., 32 J. Tumor pancreat. Laparot. Bauchhaut. Schabung: I, II Nihil, III 2 Kol. alb. Lauenstein Nihil. Bouillon intensiv getrübt, alb. p. i. Entfernung der Nähte am 10. und 16. Tage, alle Stichkanäle gerötet.

48. 3. XII. 96. Frl. St., 23 J. Ulc. ventric. Pyloroplastik. Bauchhaut. Schabung: I 1 Kol. alb., II dto., III Nihil, auch umgekehrt I, II und III Nihil. Lauenstein'sche Meth. Nihil. Bouillon trübe, alb. p. i. Durchgreifende Naht. Am 11. Tage Entfernung der Nähte, 3 Stichkanäle vereitert.

49. 17. XII. 96. Fr. L., 35 J. Carc. ventric. Gastroenterost. Bauch-

haut. Schabung: I, II und III Nihil. Lauenstein'sche Meth. Nihil. Bouillon klar. p. i. durchgreifende Naht. Am 11. Tage Entfernung der Nähte, alle Stichkanäle vereitert.

50. 30. I. 97. Herr W. Carc. ventric. Gastroenterost. Bauchhaut. Schabung: I ca. 70 Kol. alb., II und III dto. Lauenstein'sche Meth. Nihil. Bouillon klar. Durchgreifende Naht. Am 12. Tage Nähte entfernt, 3 Stichkanäle unten vereitert.

51. 30. I. 97. Fr. B., 47 J. Carc. mammae Amput. Brusthaut. Schabung: I 5 Kol. alb., II dto., III 10 Kol. alb. Lauenstein alb. Bouillon intensiv getrübt mit Satz alb. Im untern Wundwinkel Naht gerötet. Sec.-Inf. Entfernung der Nähte am 8. Tage, alle Stichkanäle vereitert.

52. 1. II. 97. Herr B., 20 J. Contractura digitorum. Excisio cicatricis. Handhaut (Vola manus). Schabung: I 20 Kol. alb. (von paraffinartigem Glanz), II 30 Kol. dto., III 20 Kol. dto. Lauenstein'sche Meth. Nihil. Bouillon intensiv getrübt, alb. p. i.

53. 13. II. 97. Frl. K., 18 J. Hern. inguin. Radikalop. Haut der Leistengegend. Schabung: I, II und III unzählige Kol. alb. Bouillon intensiv getrübt, alb. Leichtes Ekzem. Am 3. Tage V.-W. Wunde geöffnet, weil Infekt. befürchtet, Pneumonie.

54a. 13. II. 97. Frl. T., 42 J. Hern. crur. Radikaloper. Haut der Leistengegend (Haut mit Ekzem). Schabung: I, II, III unzählige Kol. alb. Lauenstein'sche Meth. ringsherum alb. Bouillon stark getrübt, alb. Mässige Infekt. Wunde gerötet. Am 7. Tage Nähte entfernt. Stichkanäle leicht gerötet.

54b wie bei 54a. Haut der Leistengegend (Haut ohne Ekzem). Schabung: I, II, III massenhaft alb. + aureus. Lauenstein'sche Meth. ringsherum alb. Bouillon intensiv getrübt, alb. + aureus.

55. 13. II. 97. Fr. J., 32 J. Ektasia ventriculi. Gastroenterost. Bauchhaut. Schabung: I, II, III Nihil. Lauenstein'sche Meth. Nihil. Bouillon klar. p. i. durchgreifende Nähte. Am 10. Tage Nähte entfernt, 3 Stichkanäle vereitert.

56. 17. II. 97. Frl. L., 16 J. Fungus genu. Resectio genu. Kniehaut. Schabung: I Nihil, II 5 Kol. alb., III Nihil. Lauenstein Nihil. Bouillon klar. p. i. abs. reaktionslose Heilg. Am 21. Tage Nähte entfernt.

57. 27. II. 97. Frl. N., 17 J. Luxat. coxa. Resectio coxa. Hüfthaut. Schabung: I, II, III Nihil. Lauenstein Nihil. Bouillon klar p. i. abs. reaktionslose Heilg. Alle 2 Tage ein Teil der Nähte entfernt.

58. 2. III. 97. Herr F., 53 J. Carc. ventric. Resectio pylori. Bauchhaut. Schabung: I, II und III Nihil. Lauenstein'sche Meth. Nihil. Bouillon klar. Exitus wegen geplatzter Magennaht. Durchgreifende Naht.

59. 4. III. 97. Herr V., 23 J. Hern. ing. Radikalop. Am Tage vorher rasiert. Am Tage der Oper. nochmals. Alk.-Sublim. Scrotalhaut. Schabung: I, II, III massenhaft alb. Lauenstein'sche Meth. etw. alb.

Bouillon intensiv getrübt, alb. p. i. abs. reaktionlose Heilg. Am 10. Tage Nähte entfernt.

60. 11. III. 97. Herr K., 37 J. Tumor ventric. Resectio pylori. Bauchhaut. Schabung: I, II, III Nihil. Lauenstein'sche Meth. Nihil. Bouillon klar. tamponiert. Durchgreifende Naht.

61. 11. III. 97. Herr S., 28 J. Hydrocele. Radikaloper. Scrotalhaut (Narbe). Schabung: I einige Kol. alb., II sehr viel alb., III etwas alb. Lauenstein alb. Bouillon getrübt, alb. Tamponiert.

62. 11. III. 97. Frl. T., 25 J. Ulc. ventric. Pyloroplast. Bauchhaut. Schabung: I 10 Kol. alb., II sehr viel alb., III dto. Lauenstein'sche Meth. alb. Bouillon klar. p. i. abs. reaktionslose Heilg. Durchgreifende Naht. Am 11. Tage Nähte entfernt.

63. 10. III. 97. Herr G., 27 J. Sarcom. reg. inguin. Exstirp. Haut der Leistengegend. Schabung: I massenhaft alb., II, III dto. Lauenstein Nihil. Bouillon getrübt, alb. p. i. Am 5. Tage Nähte entfernt.

64. 30. III. 97. Fr. B., 37 J. Hern. inguin. Radikaloperat. Haut der Leistengegend. Schabung: I 1 Kol. alb., II 5 Kol. alb., III Nihil. Lauenstein, ringsherum alb. Bouillon etwas getrübt, alb. p. i. absol. reaktionslose Heilg. Am 5. Tage Nähte entfernt.

65. 31. III. 97. Herr I., 55 J. Carc. ventric. Gastroenterost. Nabelhaut. Schabung: I sehr viel alb., II unzählige alb., III 50 bis 80 alb. Lauenstein ringsherum alb. Bouillon getrübt, alb. p. i. abs. reaktionslose Heilg. Durchgreifende Nähte. Am 5. Tage Nähte entfernt.

66. 1. V. 97. Frl. U., 32 J. Hypertroph. benigna ventric. Gastroenterost. Nabelhaut. Schabung: Nihil. Lauenstein Nihil. Bouill. klar. p. i. abs. reaktionslose Heilung. Am 11. Tage Nähte entfernt. Bakteriologische Untersuchung der Nähte albus. Pyogenität neg. Staph. alb.

67. 10. V. 97. Fr. Th., 25 J. Tumor ventric. Gastroenterost. Nabelhaut. Schabung: Nihil. Lauenstein Nihil. Bouillon intensiv getrübt alb. Durchgreifende Nähte. Sämtliche Nähte haben durchgeschnitten. Am 11. Tage Nähte entfernt, einige Stichkanäle sind vereitert. Bakteriologische Untersuchung der Nähte. Bouillon intensiv getrübt, alb. Agar massenhaft alb. Pyogenität pos. Staph. pyog. alb.

68. 12. V. 97. Fr. B., 48 J. Tumor ventric. Gastroenterost. Nabelhaut. Schabung: Nihil. Lauenstein Nihil. Bouillon Nihil. p. i. abs. reaktionslose Heilg. Durchgreifende Nähte. Am 11. Tage Nähte entfernt. Bakteriologische Untersuch. der Nähte. 1) Bouillon intensiv getrübt, alb., 2) Bouillon klar. 3) Agar 2 Kol. alb.

69. 12. V. 97. Herr Sp., 48 J. Carc. coli. Resectio coli transversi. Nabelhaut. Schabung: Nihil. Lauenstein'sche Meth. Nihil. Bouillon Nihil.

70. 21. V. 97. Fr. A., 25 J. Hernia crur. dupl. Radikaloperat. Haut der Leistengegend. Schabung: I, II, III massenhaft alb. (grosse Staph.). Lauenstein'sche Meth. Nihil. Bouillon Nihil. p. i. abs. reaktionsl. Heilg. Beiderseits Dermatitis. Pyogenität negativ. Am 11. Tage Nähte entfernt.

71. 25. V. 97. Fr. K., 53 J. Carc. mammae. Amput. Brusthaut. Schabung: I, II und III unzählige alb. Lauenstein massenhaft alb. Bouillon intensiv getrübt, alb. Knopfloch. Infektion. Abscess. Bakteriologische Untersuch. der Nähte. Staph. alb.

72. 25. V. 97. Fr. L., 33 J. Tumor femor. Exstirp. Haut des Oberschenkels. Schabung: I und II unzählige alb., III unzählige alb. (mattglänzende Kol.). Lauenstein ringsherum alb. Bouill. intensiv getrübt. p. i. abs. reaktionsl. Heilg. Pyogenität positiv. Am 11. Tage Nähte entfernt.

73. 3. VI. 97. Herr P., 36 J. Hern. epigastrica Laparotom. Bauchhaut. Schabung: I 1 Kol. alb., II unzählige alb., III dto. (mittelgrosse alb.). Lauenstein ringsherum alb. Bouillon intensiv getrübt. Pyogenität positiv. Staph. pyog. alb. Am 11. Tage Nähte entfernt, Stichkanäle vereitert. Bakteriolog. Untersuch. 1) Ag. 4 aureus + 3 alb., 2) Ag. 4 aureus + 37 alb., 3) Ag. 3 aureus + 7 alb. Bouillon intensiv getrübt, alb. + aureus.

74. 4. VI. 97. Fr. B., 57 J. Carc. mamm. Amp. Brusthaut. Schabung: Nihil. Lauenstein Nihil. Bouillon Nihil. Aus der Tiefe etwas Sekret. Knopflochkanal aureus. Am 11. Tage Nähte entfernt. Bakteriologische Untersuch. der Nähte. Helles und klares Sekret entleert sich. Staph. aureus.

75. 4. VI. 97. Fr. G., 57 J. Carc. mammae. Amput. Brusthaut. Schabung: Nihil. Lauenstein etwas alb. Bouillon Nihil. p. i. Am 12. Tage Nähte entfernt. Bakteriolog. Untersuch. der Nähte: Auf Knopfloch ziemlich viel Eiterflocken. Staph. alb. aureus.

76. 5. VI. 97. Herr H., 51 J. Carc. ventric. Gastroenterost. Nabelhaut. Schabung: I 50 Kol. alb., II 4 Kol. aureus + 70 Kol. alb., III dto. Lauenstein Nihil. Bouillon Nihil. Versenkte Naht. Am 11. Tage Nähte entfernt. Bakteriologische Untersuchung der Naht: Agar Nihil. Bouillon Nihil dto. dto.

77. 5. VI. 97. Herr K., 57 J. Tumor tibiae. Exarticulatio genu. Haut am Unterschenkel. Schabung: I 1 Kol. alb., II 5 Kol. alb., III 21 Kol. alb. Lauenstein ringsherum alb. Bouillon Nihil. tamponiert. Pyogenität positiv. Staph. pyog. alb. Rötung der Stichkanäle. Bakteriologische Untersuch. der Nähte. Ag. massenhaft alb. Bouillon getrübt, alb.

78. Fr. R., 38 J. Carc. ventric. Gastroenterost. Nabelhaut. Schabung: I 3 Kol. alb. + 6 andere Kol. kleiner Kokken, II 2 Kol. alb., III 14 Kol. alb. Lauenstein ringsherum alb. Bouillon klar. Versenkte Nähte. Pyog. positiv. Staph. pyog. alb. Am 11. Tage Nähte entfernt. 1 Stichkanal gerötet. Fäden Nihil. Hämatom am unteren Wundwinkel künstlich geöffnet Nihil.

79. 15. VI. 97. Herr H., 24 J. Aneurysma Art. rad. Exstirp. Haut der Hand (Volarseite). I, II Nihil, III 1 Kol. alb. Lauenstein Nihil Bouillon Nihil. p. i. Pyogenität neg. Staph. alb. Am 8. Tage Nähte entfernt. Aus der Tiefe Catgutfaden gelöst. Helles Sekret. 1) Agar Nihil, 2) dto., 3) dto., 4) Bouillon Nihil.

80. 15. VI. 97. Herr W., 38 J. Carc. ventric. Gastroenterost. Nabelhaut. Schabung: I unzählige alb., II dto. (knopfförmig), III 50—70 Kol. Lauenstein Nihil. Bouillon intensiv getrübt, alb. Pyogen. neg. Staph. alb. Aus dem oberen Wundwinkel dickliches Sekret. Versenkte Nähte. Am 10. Tage Nähte entfernt. Eiterung der Stichkanäle. Bakteriologische Untersuchung der Nähte. 1) Bouillon getrübt, 2) Agar 1 Kol. alb., 3) dto., 4) Bouillon getrübt, 5) Agar unzählig alb.

81. 21. VI. 97. Fr. K., 37 J. Carc. ventric. Gastroenterost. Resectio pylori. Nabelhaut. Schabung: I 1 Kol. alb., II Nihil, III 28 Kol. alb. Lauenstein etwas alb. Bouillon Nihil. p. i. Pyogen. positiv. Staph. pyogen. alb. Versenkte Nähte.

82. 22. VI. 97. Fr. W., 34 J. Carc. ventric. Resectio pylor. Nabelhaut. Schabung: Nihil. Lauenstein Nihil. Bouillon Nihil. Versenkte Nähte. Nach 24 Stunden Exitus.

83. Fr. G., 53 J. Stenosis pylori benigna. Bauchhaut. Schabung: I 2 aureus + 5 alb., II viel alb. + etwas aureus, III 10 aureus + 15 alb. Lauenstein Nihil. Bouillon intensiv getrübt. Staph. alb. + aureus. Versenkte Nähte. Pyogen. pos. Staph. pyog. alb.

84. 9. VII. 97. Fr. K., 51 J. Tumor ovarii. Laparotomie. Nabelhaut. Schabung: I 5 Kol. alb., II, III Nihil. Lauenstein Nihil. Bouillon Nihil.

85. 9. VII. 97. Kind T., 4 J. Cicatrix reg. auric. Excisio. Wangenhaut. Schabung: I 2 Kol. alb. + aureus, II 2 Kol. alb., III 24 Kol. alb. Lauenstein Nihil. Bouillon intensiv getrübt, alb. + aureus. p. i. Silbernähte. Am 10. Tage Nähte entfernt.

86. 10. VII. 97. Herr K., 27 J. Carc. ventric. Gastroenterost. Bauchhaut (Laparotomienarbe). Schabung: I, II massenhaft alb. Lauenstein alb. Bouillon intensiv getrübt alb. Versenkte Nähte. Am 11. Tage Nähte entfernt, einige Stichkanäle vereitert. 1) Agar massenhaft alb., 2) dto., 3) Bouillon intensiv getrübt, alb.

87. 10. VII. 97. Herr Sch., 55 J. Discissio tend. man. Sehnenplast. Haut des Handgelenks (Volarfläche). Lauenstein Nihil. p. i. absol. reaktionslose Heilg. Am 12. Tage Nähte entfernt. Bakteriologische Untersuchung der Nähte. 1) Ag. 3 Kol. aureus, 2) Ag. Nihil, 3) massenhaft aureus, 4) Bouillon intensiv getrübt, aureus gerötet, 5) dto.

88. 20. XI. 97. Herr N., 30 J. Hern. inguin. Radikalop. Am Tage vorher und am Tage der Operation rasiert. Alk.-Subl. Haut der Leistengegend. Schabung: I unzählig alb., II dto., III sehr viel alb., IV viel alb. p. i. Pyogen. pos. Staph. pyog. alb. Am 7. Tage Nähte entfernt.

89. 7. XII. 97. Herr D., 51 J. Fractur. patell. Sutur. patell. Exulcerierte Haut. Schabung: I unzählig alb. (klein.), II unzählig alb., III dito. Lauenstein ringsherum alb., sowie 8 gesonderte Kol. von Kokken. Bouillon intensiv getrübt, alb. p. i. Am 10. Tage Nähte entfernt. Bakteriologische Untersuchung des Häm. 1), 2), 3), 4) Ag. Nihil, 5), 6)

Bouillon Nihil.

90. 10. XII. 97. Fr. N., 53 J. Tumor parot. Exstirp. Haut der regio subauric. I viel alb., II 1 Kol. aureus, III 10 Kol. aureus, massenhaft alb. Lauenstein, etwas alb. Bouillon intensiv getrübt, alb. Infekt. Bakt. Untersuch. der Nähte. Schicht III, grauweisser feuchter Belag, alb. Gelatine verflüssigt. Pyogen.

c) Formalindesinfektion.

91. 1. III. 98. Herr P., 44 J. Carc. ventric. Laparot. probat. Am Tage vorher vorbereitet. 1% Formalinumschläge, Alkohol, Solveoldesinfektion, Bauchhaut. Schabung: I 17 Kol. alb., II 29 Kol. alb., III 46 Kol. alb. Lauenstein massenhaft alb. Bouillon intensiv getrübt, alb. p. i. Catgutnähte reaktionslos. Versenkte Nähte. Am 8. Tage Nähte entfernt. Bakteriologische Nahtuntersuchung: Grauweisser feuchter Belag, alb. Gelatine verflüssigt. Pyogen.

d) Alkohol-Solveol oder Alkohol-Lysol-Desinfektion.

92. 2. III. 98. Herr M., 43 J. Carc. ventric. Resectio pylori. Desinfektionsmethode: Am Tage vorher vorbereitet. Jodtinktur angewendet. Bauchhaut. Schabung: I, II, III Nihil. Lauenstein Nihil. Bouillon Nihil. p. i. absolute reaktionslose Heilung. Versenkte Nähte. Am 8. Tage Entfernung der Nähte. Bakteriologische Untersuchung der Nähte. 1) Agar Faden Nihil., 2), 3), 4) dto., 5) Agar Faden. 6 Kol. alb., (gross, flach, porzellanartig).

93. 2. III. 98. Fr. B., 80 J. Carc. ped. Pirogoff'sche Fussresektion. Exstirp. gland. inguin. Haut der Leistengegend. Schabung: Nihil. Lauenstein Nihil. Bouillon getrübt alb. p. i. absolut reaktionslose Heilg. Am 11. Tage Nähte entfernt. Bakteriologische Untersuchung der Nähte. 1) Agar, Faden getrübt, alb. — Glänzender feuchter Belag von Agar, leicht abhebbar, alb. Gelatine nicht verflüssigt. Nicht pyogen.

94a. 5. III. 98. Herr R., 23 J. Vulnus digiti. Extirp. digit. II ped. Haut von der Dorsalseite des Fusses. Schabung: I etwas alb., II Nihil., III etwas alb. Lauenstein Nihil. Bouillon getrübt alb. p. i. Aluminiumbroncenähte. Am 9. Tage Nähte entfernt. Bakteriologische Untersuchung der Nähte. 1) Agar. Silberfaden Nihil., 2) dto., 3) Agar. Sekret Nihil. — 5. V. 98. Graugrünweisser, glänzender, feuchter Belag. Vom Agar leicht abhebbar, alb. Gelatine nicht verflüssigt. Nicht pyogen.

94b wie bei 93a. Haut vom Fuss, volar. Schabung: I massenhaft alb., II viel alb., III massenhaft alb. Lauenstein massenhaft alb. Bouillon getrübt, alb.

95. 5. III. 98. Herr T., 15 J. Fungus genu. Resectio genu. Kniegegend. Schabung: I, II massenhaft alb., III sehr viel alb. Lauenstein ringsherum alb. Bouillon getrübt alb. Tamponiert. Bakteriologische Untersuchung der Nähte. III Schicht. Grauweisser, feuchter, glänzender Belag, leicht abhebbar, alb. Gelatine verflüssigt. Pyogen.

96. Herr R., 41 J. Carc. ventric. Resect. pylor. Bauchhaut. Schabung: I, II unzählige alb., III sehr viel alb. Lauenstein ringsherum alb. Bouillon getrübt alb. † wegen Platzens der Duodenalnaht. Bakteriologische Untersuchung der Nähte. I Schicht. Grauweisser feuchter Belag. Gelatine verflüssigt. Pyogen.

II. Fistulöse Haut, und die um Anus praeternaturalis herum.

a) Carbol-Sublimat-Desinfektion.

97a. 24. VI. 96. Fr. K. X. Anus praeternat. Haut am Anus. Schabung: I, II und III ziemlich viel Bact. coli commun., am meisten auf III. Auf III auch Streptokokken.

97b wie bei 97a. Narbige Haut, ebenso wie bei 97a, bei Schicht III auch Streptokokken.

98. 25. VI. 96. Herr M., 29 J. Anus praeternat. Haut am Anus. Schabung: I, II und III unzählig Bact. coli commun. Staph. Pyoceaneus, am meisten auf III.

99a. 25. VII. 96. Herr B., 31 J. Fistula ani. Haut am Anus. I massenhaft Staph. alb. und Bact. coli commun., II etwas weniger Staph., 5 Kol. Bact. coli comm., III einige Kol. Staph. + massenhaft Bact. coli commun.

99b wie bei 99a. I, II und III massenhaft Bact. coli commun.

100. 20. VII. 96. Herr F., 21 J. Tumor ulnae. Schabung: I einige Kol. alb., II 20 Kol. alb., III massenhaft albus.

b) Alkohol-Sublimat-Desinfektion.

101a. 8. VIII. 96. Fr. Sch., 71 J. Carc. mamm. exulc. Brusthaut. Schabung: I zahllose Kol. von Staph. aureus, II etwas weniger, aber auch dazwischen viel alb., III einige Kol. alb. p. i. absolut reaktionslose Heilung. 9. Tag Nähte entfernt.

101b wie bei 101a. Brust mit S_2NH_4. Schabung: I zahllose Kol. von Staph., II einige Kol., III zahllose Kol. Erst nach 2×24 Stunden beginnendes Wachstum.

((Fortsetzung folgt).

AUS DER

GENUESER CHIRURGISCHEN KLINIK

DES PROF. DR. NOVARO.

VI.

Asepsis und Antisepsis in der Chirurgie[1]).

Von

Prof. Dr. **G. F. Novaro.**

Der 18. Oktober 1898 war ein Tag der Trauer für die Chirurgie, für die Universität Genua. Die Chirurgie verlor an jenem Tage in Azzio Caselli einen ihrer genialsten Vertreter, die Universität Genua beklagt in ihm einen ihrer grössten Meister, der 16 Jahre hindurch in rastloser Arbeit den Ruhm ihres Namens gefördert. Die medicinische Fakultät, noch tief erschüttert von dem schweren Schlag, der sie betroffen, musste daran denken, in irgend einer Weise die grosse Lücke, die der Tod Caselli's geschlagen, auszufüllen. Alle ihre Stimmen vereinten sich auf mich, vielleicht weil ich ein Sohn dieser starken und arbeitsamen Provinz bin. Wie man leicht verstehen wird, fühlte ich mich durch den schönen Beweis von Achtung, ausgesprochen von so vielen berühmten Kollegen, bewegt und geehrt: und wenn ich nicht sofort zustimmend der schmeichelhaften Aufforderung nachkam, so war es, weil ich zweifelte, ob meine Kräfte ausreichen möchten, die schwere Last zu tragen, die der An-

1) Antrittsvorlesung, gehalten bei der Eröffnung der chirurg. Klinik zu Genua am 21. Januar 1899.

tritt der Erbschaft des beweinten Freundes mir auferlegen musste. Wird es mir gelingen, die chirurgische Klinik von Genua auf jener Höhe zu erhalten, auf welche sie so viele berühmte Chirurgen, vor allen Azzio Caselli gebracht haben? Ich wusste mir auf diese Frage keine Antwort, aber meine Neigung, dem ehrenvollen Rufe zu folgen, wurde, abgesehen von der Art und Weise, wie er an mich erging, noch bestärkt durch die Unterstützung, die mir freiwillig der Magistrat dieser schönen Stadt anbot, und durch die Fürsorge, die die Verwaltung des Hospitals Pammatone mir zusicherte, besonders aber auch durch die Gewissheit, bei der akademischen Jugend dieser Hochschule denselben edlen Eifer, den gleichen Wissensdrang zu finden, wie bei den Studierenden der Universität Bologna.

Um all dessentwillen, und unter dem Einfluss der mächtigen Anziehung, die auf uns alle der heimische Boden übt, entschloss ich mich, obwohl mir mehr als Andere es beurteilen können, das beschränkte Mass meiner Kräfte bewusst ist, den alten Studiensitz Bologna zu verlassen, und in die Reihe der Lehrer dieser jungen Alma mater einzutreten, bestrebt, Ihnen, verehrte Kommilitonen, das zu werden, was ich den Studierenden der medicinischen Schule zu Bologna war, also alles aufzubieten, Sie mit den chirurgischen Fächern vertraut zu machen, zu Ihrer eigenen grösseren Ehre und zum Heile der leidenden Menschheit.

Als die Entscheidung gefallen, war es mein Wunsch, die erste Stunde vor Ihnen der Erinnerung Ihres dahingeschiedenen geliebten Lehrers, meines tiefbeklagten Freundes zu weihen. Nun aber erfuhr ich in der ersten Sitzung der medicinischen Fakultät, an der ich teilnahm, den Entschluss, das Andenken des berühmten Meisters in Marmor zu verewigen und die Enthüllung dieses Denkmals mit einer Würdigung des grossen Toten zu verbinden. So musste ich denn mein Thema ändern. In der Erwägung, dass ich aus verschiedenen Gründen erst spät die Klinik eröffnen konnte, dachte ich daran, um Zeit zu gewinnen und Ihnen Rechenschaft über einige hier eingeführte Neuerungen abzulegen, Sie über die Art und Weise zu unterrichten, wie die Asepsis und Antisepsis in unserer Klinik gehandhabt werden wird.

Ich glaube, dass die Behandlung dieses Vorwurfes umsomehr am Platze ist, als darüber noch keineswegs Einstimmigkeit unter den Chirurgen herrscht. Um sich davon zu überzeugen, genügt es, den Bericht über den letzten Kongress der „Deutschen Gesellschaft für Chirurgie“ zu lesen.

Wenn nicht alle, so sind doch die Meisten einig in dem Bestreben, das Gebiet der Antisepsis einzuschränken und geben soweit als möglich der Anwendung der einfachen Asepsis den Vorzug. Hat uns doch die Bakteriologie gelehrt, dass antiseptische Lösungen nur dann die Lebensfähigkeit der Bakterien zu vernichten im Stande sind, wenn sie wenigstens für einige Minuten in inniger Berührung mit ihnen stehen. Wiederholte Untersuchungen haben uns weiterhin gezeigt, dass alle Antiseptica einen mehr oder weniger reizenden, ja zerstörenden Einfluss auf die Gewebselemente ausüben. Daraus erhellt, dass einerseits das Bespülen der Wunden mit baktericiden Mitteln die Vernichtung der in ihnen allenfalls vorhandenen Mikroorganismen keineswegs garantiert, andererseits aber die Gefahr unerwünschter Veränderungen in den feinsten Elementen, denen das Zustandekommen der Heilung zuzuschreiben ist, ja sogar die einer mehr oder weniger schweren Vergiftung des Gesamtorganismus in sich trägt. Aber in welcher Weise vermögen wir ohne antibakterielle Substanzen unsere Patienten vor der Wirkung der vielen Mikroorganismen zu schützen, die sie von allen Seiten umgeben?

Die Bakteriologen haben uns gezeigt, dass man mit der feuchten und trockenen Hitze die widerstandsfähigsten Bakterien, auch die sporenbildenden vernichten kann. Und man ist fast allgemein darin einig, der feuchten Wärme den Vorzug zu geben, wo es sich um die Sterilisation von Verbandstoffen jedweder Art handelt. Ebenso giebt man fast einmütig dem Auskochen den Vorzug vor der Sterilisation in trockener Hitze bei Metallinstrumenten. Die letztere wird fast ausschliesslich auf die Sterilisation von Gefässen aus Glas oder sonstigem Material beschränkt, das im Stande ist, Temperaturen von 150—180° C für mehrere Stunden zu ertragen. Die trockene Hitze mag fernerhin für eine erste Sterilisation von Catgutfäden nützlich sein.

Um die Keimfreiheit von Gaze, Watte und sonstigem Verbandmaterial zu erzielen, genügt nach meiner Erfahrung der einfachste Apparat von Lautenschläger, wenn man sich nur vorsieht, dass der Wasserdampf die ganze zu sterilisierende Masse für eine Stunde lang durchdringt. Mein Urteil gründet sich auf Untersuchungen, die Anfangs 1891, zur Zeit als ich die Direktion der chirurgischen Klinik zu Bologna übernahm, von meinem damaligen Assistenten, dem jetzigen Professor Biondi[1]) ausgeführt wurden. Des Lauten-

1) D. Biondi. Asepsis ed antisepsi nell'istitutio chirurgico di Bologna. 1891 (Bullet. delle Scienze mediche. Serie VII. Vol. II).

schläger'schen Apparats habe ich mich seitdem stets in der Bolognéser Klinik bedient und werde mich seiner auch hier bedienen, wenn es sich um die Sterilisation von Gaze, Watte und sonstigem Materiale, das mit der Wunde in unmittelbare Berührung kommt, handelt, ebenso für die Handtücher, mit denen das Operationsfeld umgeben wird. Dieses Material kommt in Metallbüchsen, welche mit einer Reihe von Löchern versehen sind, die den Dampf durchströmen lassen, während sie sich im Apparat befinden und die sich durch einen einfachen Mechanismus schliessen lassen, wenn man die Büchsen aus dem Sterilisator nimmt.

Die Büchsen werden erst in dem Augenblick wieder geöffnet, in welchem man das sterilisierte Verbandzeug gebraucht. Begreiflicherweise darf der Deckel nicht von derselben Person geöffnet werden, welche den Inhalt herausnimmt, da die letztere sterilisierte Hände haben muss. Wie ich schon oben bemerkte, muss, will man anders die Keimfreiheit des Materials gesichert haben, dasselbe im Lautenschläger'schen Apparat eine Stunde lang von Wasserdampf durchdrungen werden. Bis vor Kurzem mussten wir, um sicher zu gehen, dieses Geschäft entweder selbst überwachen oder es in die Hände von Personen legen, denen wir unser vollstes Vertrauen schenken durften. Nun hat Mikulicz[1]) auf dem letzten Kongress der „Deutschen Gesellschaft für Chirurgie", der vom 13. bis 16. April stattfand, ein sehr einfaches Mittel bekannt gegeben, welches es dem Chirurgen ermöglichen sollte, beim Oeffnen der Büchse sich zu überzeugen, ob dieselbe eine bestimmte Zeit vom Dampf durchströmt war oder nicht. Die Kontrolle soll so geübt werden: Ein Streifen nicht geleimten Papiers wird an passender Stelle mit der Aufschrift „sterilisiert" bedruckt. Der bedruckte Teil oder auch der ganze Streifen wird mit 3% Stärkekleister dick bestrichen und halbtrocken durch eine Jod-Jodkalilösung (Jodi 1,0; Kali jodati 2,0; Aq. destill. 100,0) gezogen. Der Papierstreifen nimmt eine dunkelbläulich-schwarze Farbe an, die die Aufschrift vollständig verdeckt. Im strömenden Dampf entfärbt sich der Papierstreifen vollständig oder wenigstens so weit, dass die Schrift wieder klar sichtbar wird und auch bleibt, wenn der Streifen erkaltet. Trockene Hitze, selbst 180—190° entfärbt den Streifen nicht. In dem bei uns verwandten Dampfsterilisierapparat von Lautenschläger,

1) J. Mikulicz. Ueber die neuesten Bestrebungen die aseptische Wundbehandlung zu vervollkommnen. Verhandl. der deutschen Gesellschaft für Chirurg. 1998. II. pag. 6.

welcher eine Temperatur von 106—107° entwickelt, tritt die Entfärbung des freihängenden Streifens innerhalb 10 Minuten ein; der im Innern eines Verbandkorbes liegende Streifen braucht zur Entfärbung 20 Minuten und darüber. Erreicht die Temperatur des Dampfes weniger als 100°, dann bedarf es einer mehr als einstündigen Einwirkung desselben zur genügenden Entfärbung.

Es ergiebt sich hieraus ja zur Genüge, dass man an einem in der Mikulicz'schen Art präparierten Papierstreifen beim Oeffnen der im Sterilisator gewesenen Verbandbüchsen erkennen kann, ob der Dampf sie reichlich genug durchströmt hat, um das Kontrollpapier zu entfärben. Um uns aber eine absolute Sicherheit zu geben, müsste erst gezeigt werden, dass die Annahme Mikulicz's für alle Fälle richtig ist, dass nämlich die Entfärbung des besagten Papiers eine energischere Wirkung des Dampfes verlangt, als sie zur Vernichtung der Bakterien erforderlich ist, die den Chirurgen interessieren.

Mikulicz scheint sich auf Untersuchungen, die in Flügge's Laboratorium angestellt wurden, zu stützen; aber da er selbst darauf hinweist, dass noch andere Experimente über dieses Thema im Gange sind, müssen wir meinem Dafürhalten nach erst reichlichere Erfahrungen abwarten, bevor wir uns ganz auf das Jod-Stärkepapier verlassen.

Wie ich schon erwähnte, werden Metall-Instrumente heutzutage allgemein durch Kochen in einer 1%igen Sodalösung sterilisiert. Das Hinzufügen der Sodalösung verhindert nach den allenthalben bestätigten Beobachtungen von Schimmelbusch[1]) das Rosten der Instrumente. (Nach Ihle[2]) soll die Sodalösung 3%ig sein, weil die käufliche Soda viel Kristallwasser enthält.) Seit Anfang 1891 pflege auch ich die Metallinstrumente so zu sterilisieren, dass ich sie nach jeder Operation in heissem Wasser mit Seife und Bürste reinigen lasse und dann in Sodalösung für 15 Minuten im Schimmelbusch'schen Apparat koche. Ich lasse sie 15 Minuten kochen, weil ich aus den Experimenten von Biondi[3]) entnahm, dass bei einer Verlängerung der Prozedur zu solcher Dauer nicht allein die gewöhnlichen Eitererreger, sondern auch Milzbrandsporen getötet werden.

1) C. Schimmelbusch. Anleitung zur aseptischen Wundbehandl. 1892.

2) Ihle. Desinfektion der Messer für Operationen. Centralbl. für Chir. 1894. Nr. 51.

3) Biondi l. c.

Die sterilisierten Instrumente werden kurz vor ihrem Gebrauch aus dem Sterilisator herausgenommen und in passende Schalen verteilt. Schalen aus Porzellan oder Glas, die bis dahin, um keimfrei zu werden, in einer 1‰igen angesäuerten Sublimatlösung gelegen haben (einen Ofen für überhitzte Luft hatte ich nie zu meiner Verfügung) und dann, um jede Spur von Sublimat von ihnen zu entfernen, mit sterilisiertem Wasser abgewaschen worden sind. Die Instrumente werden in derselben Lösung, in welcher sie gekocht haben, hineingelegt.

Die Nadeln kommen in eine besondere Schale, welche aber mit einer 2%igen alkoholischen Karbolsäurelösung gefüllt ist, weil sie noch das Catgut aufzunehmen hat, welches ja in einer wässerigen Lösung aufquellen würde.

Die Desinfektion von Verbandmaterial und Instrumenten wird also heutzutage in sicherer und einfacher Weise durch die Hitze erreicht. Leider können wir dasselbe Mittel nicht verwenden, um unsere Hände und das Operationsfeld keimfrei zu machen.

Ueber die Art und Weise und bis zu welchem Grad von Sicherheit man diesen Zweck mit chemischen Mitteln erreichen kann, sind die Chirurgen nichts weniger als einig. Ich halte es im Augenblick nicht für angebracht, die verschiedenen Desinfektionsverfahren, die für Hände und Operationsfeld gebräuchlich sind, Revue passieren zu lassen. Es scheint mir zweckmässiger, Ihnen das Verfahren zu beschreiben, das Sie, meine Herren, in dieser Klinik angewandt sehen werden, und mich über die Gründe zu verbreiten, um derentwillen ich es gewählt habe.

Von Anfang 1888 bis Ende 1894 befolgte ich das Verfahren von Fürbringer[1]), der als Erster die Aufmerksamkeit der Chirurgen auf die Wichtigkeit des Unternagelraumes und des Fettes, das in den Hautsekreten enthalten ist, gelenkt hat. In scharfsinnigen Experimenten bewies er, dass es zur Desinfektion nicht genügt, die Hände einige Minuten lang mit heissem Wasser, grüner Seife und Bürste zu waschen, sondern dass auch der Unternagelraum auf das Peinlichste gereinigt werden und dass man vor der Desinfektion in einer 3%igen Karbolsäure- oder 2‰igen Sublimatlösung eine Alkohol-Behandlung der Hände einschieben muss. Wie er zeigen konnte, gelang es auf diese Weise, wenn nicht immer,

1) Fürbringer. Untersuchungen und Vorschriften über die Desinfektion der Hände und des Operationsfeldes nebst Bemerkungen über den bakteriologischen Charakter des Nagelschmutzes. 1887. Centralbl. f. Chir. 1888. Nr. 5.

so doch häufig, eine absolute Keimfreiheit der Hände zu erzielen. Aus Mangel an Mitteln konnte ich Fürbringer's Experimente nicht selbst wiederholen, aber ich war sehr zufrieden mit diesem Verfahren, das ich nur insofern abänderte, als ich das Waschen der Hände in heissem Wasser mit Seife und Bürste von einer auf zehn Minuten verlängerte, nachdem vorher die Nägel kurz geschnitten und gereinigt waren, und insofern, als ich nach dem Abreiben in Alkohol die Desinfektion in einer warmen 1‰igen Sublimatlösung auf 10 bis 15 Minuten ausdehnte.

Wie gesagt, ich war sehr zufrieden mit diesem Verfahren und hätte es trotz der Ausstellungen, die von verschiedenen Seiten an demselben gemacht wurden, vielleicht nicht aufgegeben, wenn nicht der Preis des Alkohols zu hoch gewesen wäre und die häufigen Wiederholungen der Desinfektion, besonders bei mehrmaligem täglichen Operieren grosse Unzuträglichkeiten für unsere Hände mit sich gebracht hätten. Da veröffentlichten im Jahre 1893 Terillon und Chaput einen kurzen, aber bemerkenswerten Grundriss unter dem Titel: Asepsie et antisepsie chirurgicale, in dem sie die Beschreibung des in der Salpetrière üblichen Desinfektions-Verfahrens der Hände gaben, welches ein wenig von dem von Fürbringer und ein wenig von dem des Amerikaners Kelly enthält. Diese französische Methode hat, abgesehen von ihrer, meiner Meinung nach, allzugrossen Komplikation auch noch den Nachteil, Alkohol in Form einer alkoholischen Lösung von Sublimat zu erfordern.

Ich war mit dem Gedanken beschäftigt, ob und wie ich das Verfahren der Salpetrière vereinfachen könnte, als Robb[1]) folgende Methode veröffentlichte:

1. „Hände und Vorderarme werden in heissestem Wasser mit grüner Seife und harter in Dampf sterilisierter Bürste gewaschen, wobei das Wasser wenigstens zehnmal gewechselt wird."

2. „Hände und Vorderarme werden in einer warmen, gesättigten Lösung von Kaliumpermanganat mit sterilisierter Bürste abgerieben".

3. „Neue Waschung in einer gesättigten Oxalsäurelösung bis zum völligen Verschwinden der vom Permanganat hinterlassenen Farbe."

4. „Hierauf werden Hände und Vorderarme in einer sterilisierten Kalkwasserlösung und dann in sterilisiertem Wasser oder in einer sterilisierten Kochsalzlösung abgespült."

5. „Eintauchen der Hände für 2 Minuten in eine 2‰ige Sublimatlösung."

1) Hunter Robb. M. D. Practical application of the principles of sterilisation. American journ. of Obstetrics etc. V. XXX. Nr. 1. July 1894.

5. „Vor Beginn der Operation werden Hände und Vorderarme nochmals in einer sterilisierten Kochsalzlösung abgespült, um den allenfallsigen Rest von Sublimat von ihnen zu entfernen."

Kaum hatte ich Kenntnis von diesem Verfahren, als ich es ausprobieren wollte, allerdings aber mit einigen Abänderungen. Letztere bestanden darin, dass ich dem Abspülen in 1%igem Kaliumpermanganat ein solches in 10%iger Sodalösung vorangehen liess, um hierdurch Hände und Vorderarme gut zu entfetten. Ferner ersetzte ich die Oxalsäurelösung Robb's durch eine 10%ige mit ein wenig käuflicher Salzsäure leicht angesäuerten Natriumbisulfitlösung, die sich in dem Verfahren der Salpetrière findet, und die in ausgezeichneter Weise zur Entfärbung des Permanganats zu gebrauchen ist, ohne dass man nach der Entfärbung Hände und Vorderarme nochmals in Kalkwasser waschen müsste, welches Mittel Robb anwendet, um die Oxalsäure zu neutralisieren, die an Händen und Vorderarmen haften bleibt. In einem dritten Punkt wich ich von Robb ab: Anstatt die Hände 2 Minuten in einer 2‰igen Sublimatlösung zu desinficieren, nahm ich eine nur 1‰ige Lösung, aber warm, und verlängerte die Desinfektion mit diesem Medium auf 10 bis 15 Minuten, wie ich es schon zu thun pflegte, als ich noch nach Fürbringer Alkohol gebrauchte, um die Hände zu entfetten. Nach dieser Sublimatbehandlung wasche ich die Hände nicht mehr in physiologischer Kochsalzlösung, wie es bei Robb zur Entfernung des anhaftenden Sublimats geschieht, da mir meine Erfahrung gezeigt hat, dass die geringe Menge Sublimat, die an meinen und meiner Assistenten Hände haften bleiben kann, keinen bemerkenswerten Einfluss auf die bei den Operationen in Frage kommenden Gewebe hat. Wie sich mir das Verfahren gestaltete, ist es ein wenig lang und begreift folgende fünf Zeiten in sich:

1. Hände und Vorderarme werden zum wenigsten 5 Minuten lang mit gewöhnlicher Seife und harter Bürste in warmem Wasser gewaschen, wobei dem Unternagelraum und dem Nagelfalz eine besondere Aufmerksamkeit geschenkt wird. (Einige Autoren, wie van Niessen empfehlen statt gewöhnlicher Seife und Bürste, Seife mit Holzfasern oder Marmorstaub, oder setzen an Stelle der Bürste sterilisierten Sand.)

2. Hände und Vorderarme werden in einer 10%igen Sodalösung abgewaschen.

3. Darauf Abspülen in einer 1%igen Kaliumpermanganatlösung.

Hierbei kann man erkennen, ob die Teile gut entfettet sind, während das Mittel zugleich als Desinficiens wirkt.

4. Nun kommen die Hände in eine 10%ige, im Augenblick des Gebrauchs mit käuflicher Salzsäure leicht angesäuerte Natriumbisulfitlösung. Dieselbe dient vortrefflich zur Entfärbung und auch wieder als Desinficienz, hat aber den Nachteil, dass die Dämpfe von schwefliger Säure, die sich entwickeln, die Augenbindehäute und die Schleimhäute der Atmungswege leicht reizen.

5. Eintauchen der Hände für wenigstens 10 Minuten in eine 1‰ige Sublimatlösung vollendet die Desinfektion.

Sicher ist dieses Verfahren kein sehr einfaches. Aber es ist auch keines der allerverwickeltsten und hat den Vorteil, die Haut der Hände nicht zu schädigen und wenig kostspielig zu sein, da keine alkoholischen Lösungen nötig sind, sondern nur chemische Mittel von niedrigem Preis. Wenn Sie andererseits, meine Herren, bedenken, dass andere Autoren die absolute Keimfreiheit der Hände für ein fast unerreichbares Ziel halten, und einige Chirurgen der grösseren Sicherheit halber es für nötig erachten, mit sterilisierten Handschuhen aus Zwirn, Leder oder Gummi zu operieren, so hoffe ich, dass auch Sie unser Verfahren annehmen, zumal, wenn Sie hören, dass ich seit Anwendung dieser Methode, also seit November 1894 keinen Fall von Sepsis bei meinen Operierten, die nicht schon vor der Operation inficiert waren, zu beklagen hatte. Ich mache Sie indessen auf zwei Punkte aufmerksam:

1. Nach Desinfektion der Hände muss man sich hüten, nicht sterilisierte Gegenstände zu berühren, also weder eine Thüre öffnen, noch den Bart streichen, noch sich kratzen. Um im Notfalle sich die Nase schnäuzen zu können, lasse ich zusammen mit der Verbandgaze kleine grobe Leinwandlappen sterilisieren, zu denen man für diesen Fall greift, um sie dann sogleich wegzuwerfen.

2. Man muss die Vorsicht anwenden, keine septischen Fälle zu behandeln, bevor man nicht inficierte Individuen operiert; falls man jedoch genötigt ist, an einem Morgen septische Fälle zu operieren, muss man sofort nach der Operation eine gründliche Hände-Desinfektion vornehmen; immerhin ist es besser, sich womöglich an jenem Tag des Operierens zu enthalten.

Vielfältige Erfahrung in 4 Jahren hat mich dazu geführt, das geschilderte Verfahren der Hände-Desinfektion für das sicherste zu halten, obwohl ich diese meine Meinung bis jetzt aus Mangel an den dazu nötigen Mitteln nicht durch exakte bakteriologische Ex-

perimente stützen konnte. Indessen hoffe ich dieses Jahr Dank den mir von der Stadt Genua gemachten Zusicherungen, zur Ausführung besagter Versuche zu kommen, woraus sich dann ergeben wird, ob sich mit der strengen Befolgung der dargelegten Methode eine absolute Keimfreiheit der Hände erzielen lässt oder ob und wie dann das Verfahren zu vereinfachen ist, oder ob es wirklich nötig ist, den Vorschlag von Roux in Lausanne anzunehmen, der darin besteht, die ganzen Fingerspitzen mit Jodtinktur zu bestreichen, um die von Nagelfalz und Unternagelraum drohende Gefahr auszuschalten.

Man zweifelt ferner daran, ob man das Operationsfeld in absolut sicherer Weise sterilisieren kann, hat man doch gefunden, dass die Mikroorganismen nicht allein zwischen den Epidermisschuppen nisten, sondern auch in den Ausführungsgängen der Talg- und Schweissdrüsen. Man versteht, dass man durch wiederholte Waschungen mit Seife und Bürste die mechanische Entfernung der oberflächlich gelegenen Bakterien zu erreichen vermag; man versteht auch, dass nach Anwendung fettlösender Substanzen wässerige antiseptische Lösungen durch innigen Kontakt sowohl die an der Oberfläche der Haut sich befindenden, als die zwischen den oberflächlichen Epidermislagen lebenden Mikroorganismen vernichten können; man kann dieses Zieles aber nichts weniger als sicher sein, wenn es sich um die in den Drüsenausführungsgängen und den Drüsen selbst lebenden Bakterien handelt.

Für diese Zwecke halten Landerer und Krämer nur ein Mittel, das in Gasform wirkt, für geeignet. Ein solches glauben sie im Formalin gefunden zu haben, welches sie in 1%iger Lösung zur Desinfektion der Haut seit August 1897 [1]) benutzen. Der Patient erhält nach diesen Autoren zuerst ein warmes Bad, wobei der ganze Körper mit Seife abgewaschen wird; dann wird eine mit einer 1%igen Formalinlösung getränkte Kompresse auf das Operationsfeld gelegt und dieses mit einem undurchlässigen Stoff bedeckt. Besagte Einpackung darf nicht über 12 bis 36 Stunden liegen bleiben und muss in diesem Zeitraume 1 bis 2mal gewechselt werden, da bei länger als zweitägigem Verweilen Hartwerden der Haut und Verzögerung der prima reunio beobachtet wurde. Trotz der Vorsicht, die Anwendung des Formalins nicht über 36 Stunden auszudehnen, berichten die genannten Autoren, dass in 3 Fällen von 60 die prima intentio vereitelt war.

1) A. Landerer u. C. Krämer. Die Desinfektion des Operationsfeldes. Centralbl. für Chir. 1898. Nr. 8.

Seit langer Zeit erhalten in meiner Klinik die Patienten an den der Operation vorhergehenden Tagen ein warmes Bad, wobei der ganze Körper mit Seife und einer nicht zu weichen Bürste abgerieben wird. Dieses Reinigungsbad wird in gewissen Fällen zwei bis dreimal wiederholt. Am Vorabende der Operation wird bei dem Kranken das Operationsfeld nochmals gründlich und in weitester Ausdehnung mit warmem Wasser, Seife und Bürste bearbeitet, dann mit einer $10^0/_0$igen Sodalösung abgewaschen, um mit einer dicken Lage von Gaze oder hydrophiler Watte, die in $1^0/_{00}$iger Sublimatlösung getränkt ist, bedeckt zu werden. Auf letztere wird ein Blatt Guttapercha-Papier appliciert und das ganze mit einigen Bindentouren fixiert. Diese Einpackung bleibt liegen, bis der Patient chloroformiert auf den Operationstisch gebracht wird. Der Operationstisch selbst ist mit einem Gummituch bedeckt, welches, je nachdem es sich um eine septische Operation handelt oder nicht, gewechselt wird. Liegt der Patient auf dem Tisch, so wird die geschilderte Einpackung entfernt, das Operationsfeld nochmals mit warmem Wasser, Seife und Bürste, dann mit einer Sodalösung gewaschen und schliesslich energisch mit einem, in Alkohol eingetauchten Gazebausch abgerieben, worauf noch eine reichliche Bespülung mit warmer, $1^0/_{00}$iger Sublimatlösung erfolgt. (Wahrscheinlich könnte man statt des Sublimats hier auch sterilisiertes Wasser nehmen.) Wenn man soweit gelangt ist, wird das Operationsfeld sofort mit hydrophiler Gaze bedeckt, welche mit sterilisierten Handtüchern umgeben wird, die ihrerseits mit sterilisierten Pincetten so fixiert werden, dass nach Abheben der Gaze einzig und allein der Theil entblösst wird, in den gerade die Operation fallen soll, während die ganze Nachbarschaft durch sterilisierte Handtücher geschützt ist, auf die man dann während der Operation ruhig die Hände aufstützen und Instrumente legen kann. Anfangs gebrauchte ich statt der Sodalösung und des Alkohols Aether, aber ich gab ihn bald auf, weil er — wenigstens in Italien — zu teuer ist und auch wegen seiner allzu grossen Flüchtigkeit, die ja auch seine fettlösende Wirkung abschwächt.

Ich habe kaum nötig, Ihnen, meine Herren, zu sagen, dass in dringenden Fällen zwar das allgemeine Bad und die beschriebene Einpackung unterbleiben muss, dass aber im Uebrigen die Desinfektion des Operationsfeldes genau in derselben Weise gehandhabt wird, dass man ferner in der Nähe der Augen in jedem Falle mit besonderer Vorsicht vorgehen muss, um nicht unnötiger Weise das Sehorgan zu reizen.

Ich weiss nicht, ob dieses Verfahren eine absolute Keimfreiheit der Haut ergiebt, ich weiss aber, dass in den letzten 4 Jahren niemals die Wundvereinigung per primam ausblieb, in Fällen, wo sie eintreten musste, und dass ich selten, äusserst selten, ein wenig Rötung oder gar einen Tropfen weisslichen Sekrets an einer Stelle, wo ein Faden durch die Haut gelegt war, sah.

Als Tupfmaterial bei den Operationen gebrauchte ich zuerst Schwämme, die ja bei einigen Chirurgen heute noch angewandt werden. Bevor wir noch gelernt hatten, die Schwämme in Dampf zu sterilisieren, hatte ich ihren Gebrauch wegen der Kostspieligkeit, der geringen Haltbarkeit und der schwierigen Desinfektion der Objekte verworfen. Heutzutage kann man sie ja im Lautenschläger'schen Apparat vollständig sterilisieren und wenn es nicht ihr hoher Preis wäre, und wenn uns nicht einfache hydrophile Gazebäuschchen denselben Dienst erwiesen, würde ich mich nicht viel um die Keime kümmern, die nach Ausdrücken der Schwämme mit der dann wieder eintretenden Luft in sie dringen können. Hauptsächlich aus Sparsamkeit also verwende ich seit langer Zeit als Tupfmaterial für das Operationsfeld trockene Bäuschchen aus hydrophiler Gaze, die sofort nach Gebrauch weggeworfen werden. Wenn die Zeit vorher dazu reicht, werden diese Bäuschchen so vorbereitet, dass man ihnen gewissermassen die Form eines Schwämmchens giebt, welches zwischen zwei Gazeblättern verborgen ist, welche Gazeplättchen dann mit eingeschlagenen Rändern so vernäht werden, dass kein freier Rand vorhanden ist, von dem aus Fäden auf die Wunde fallen könnten.

Zu Unterbindungen der Blutgefässe und zu den tieferliegenden Nähten wird bei uns Catgut verwendet. Seide kommt nur bei Vereinigung der Hauträuder der Wunde in Betracht; Fäden aus versilbertem Kupfer, Nägel aus Eisen oder Elfenbein eigentlich nur, wenn es sich darum handelt, Knochenstückchen zusammenzuhalten.

Die Präparationsmethoden des Catgut, die eine absolute Keimfreiheit desselben ergeben sollen, sind mehr manigfaltige. Indessen wird immer und immer wieder einmal von den Chirurgen ein schwerer Vorwurf gegen dieses Unterbindungs- und Nahtmittel erhoben, ja viele verzichten darauf, sich seiner zu bedienen, indem sie es durch Fäden von Känguruh-Sehnen oder anderem tierischen Material oder aber durch Fils de Florence ersetzen.

Seit 1888 gebrauche ich für Ligaturen und tiefliegende Nähte Catgut, das von der Firma Rognone in Turin präpariert wird, und unter den vielen tausenden von Ligaturen und Nähten, die ich mit

ihm ausführte, hatte ich nie das geringste Zeichen einer Infektion zu beobachten. Darum kann ich auch die aseptische oder chemische Eiterung nicht recht beurteilen, die Poppert[1]) nach seiner Angabe in einigen Tierexperimenten an den Nähten beobachtete, die mit Catgut, das in Sublimat sterilisiert wurde, ausgeführt waren, und ebensowenig den Bericht J. Hahn's über seine Beobachtungen an drei Operierten[2]). Mit dem von Rognone gelieferten Catgut hatte ich weder in der Klinik von Siena noch in der von Bologna, noch in meiner Privatpraxis eine ähnliche Beobachtung zu verzeichnen, und ebenso erging es allen meinen Assistenten bei ihren zahlreichen Operationen. Ausserdem liess ich zu wiederholten Malen bakteriologische Untersuchungen über das Catgut von Rognone und das aus anderen Fabriken vornehmen und ersah daraus, dass sich bei den letzteren nicht selten auf den verschiedenen Nährböden Keime entwickelten, während die mit Catgut aus der Turiner Fabrik beschickten Böden stets steril blieben. Mit Nr. 00 dieses Catguts habe ich viele Nähte an Magen und Darm gemacht und in keinem Falle eine Perforationsperitonitis erlebt. Mit Nummer 2 desselben habe ich die Carotis communis unterbunden, die Subclavia, die Iliaca ohne je eine Nachblutung zu sehen. Wenn Sie weiterhin hören, dass ich mich fast nie über die Resistenz dieses Catguts zu beklagen hatte, dessen verhältnismässig rasche Resorption ich in wiederholten Experimenten festgestellt habe, werden Sie, meine Herren, leicht verstehen, dass ich mich nicht mit der Präparation von Catgut beschäftigte und dass ich Catgut von anderer Herkunft heute nur annehmen würde, wenn ich mich durch genaue bakteriologische und Tierexperimente davon überzeugt hätte, dass es ebenso widerstandsfähig ist, mir dieselbe Keimfreiheit garantiert und in derselben Zeit resorbiert wird. Sie müssen jedoch festhalten, mit welcher Vorsicht Catgut und Seide hier behandelt werden. Beide werden uns in verschlossenen, versiegelten Fläschchen geschickt. Jedes Fläschchen enthält verschiedene Spulen von Catgut oder Seide einer gegebenen Nummer. Von Catgut brauche ich Nummer 00, 0, 1, 2 und 3, von Seide No. 0, 1, 2 und 3. Vor jeder Operation werden soviel Fläschchen mit Catgut und Seide genommen, wie voraussichtlich gebraucht werden, die dann auch alle wahrscheinlich nötigen Nummern

1) Poppert. Zur Frage der Catguteiterung. Centralbl. für Chir. 1896. Nr. 26. pag. 620 et ibid. 1897. Nr. 6. pag. 161.

2) J. Hahn. Zur Catgutfrage. Centralblatt für Chirurgie. 1896. Nr. 41. pag. 945.

enthalten. Diese Fläschchen werden im Augenblick, wo man an die Operation geht, von einer Person, die keine sterilisierten Hände zu haben braucht, geöffnet und die Stöpsel in eine Glasschale mit 1‰iger Sublimatlösung gelegt. Die Person, die die Nadeln einzufädeln hat, und die darum desinficierte Hände haben muss, nimmt mit einer Pincette eine Spule Catgut oder Seide von jeder erforderlichen Nummer heraus, legt sie in die sterilisierte Schale, die mit 2%igem Carbolsäure-Alkohol gefüllt ist, worin sich auch schon die Nadeln, eine Scheere und zwei Nadelhalter befinden. Nach Beendigung der Operation setzt dieselbe Person die Stöpsel wieder auf die Fläschen, welche noch unangebrochene Spulen von Seide oder Catgut enthalten. Die Reste von Catgut und Seide, die sich in der Schale befinden, werden in ein Fläschen gelegt, das keine vollständigen Spulen mehr enthält, um in septischen Fällen Verwendung zu finden. Der hohe Preis der Fäden aus Känguruh-Sehnen oder anderem tierischen Material, welches dem Catgut vielleicht überlegen ist, wird mich immer abhalten müssen, es anzuwenden. Wenn ich aus irgend einem Grunde von dem Gebrauch des Catgut Rognone abstehen müsste und nicht gleichwertiges Material fände, würde ich lieber auf den Gebrauch resorbierbaren Nahtmaterials überhaupt verzichten und es so machen, wie es schon viele Chirurgen thun, nämlich ausschliesslich Seidenfäden gebrauchen. Die Fils de Florence sind mir zu starr und zu teuer. Die Seidenfäden können verhältnismässig leicht sowohl durch Dampf im Lautenschläger'schen Apparat als durch fraktioniertes Kochen keimfrei gemacht werden.

Wenn ich bis heute für die oberflächlichen Nähte stets Seide gebraucht habe, die von der Firma Rognone auf antiseptischem Wege vorbereitet war, so war mein Grund dafür, dass Seide, die in Dampf sterilisiert und mehr noch jene, die durch Kochen behandelt ist, dem Zuge einen geringeren Widerstand leistet und viel häufiger reisst. Der Grund, der mich für die tiefen Nähte und Ligaturen Catgut vorziehen lässt, ist der, dass dies letztere dieselbe Sicherheit und Resistenz wie die Seide bietet und dabei ziemlich rasch und vollständig resorbiert wird. So habe ich es bei Catgut nie, wie es von anderen Seiten bei Verwendung von Seidenfäden unter gleichen Bedingungen berichtet wird, zur Bildung von Spätabscessen kommen sehen, die immer Unzuträglichkeiten, wenn nicht Gefahren in sich tragen!

Einige Chirurgen ziehen in gewissen Fällen Fäden aus Silber oder versilbertem Kupfer für Nähte, sowohl für die tiefen, als auch

die oberflächlichen vor. Einmal sind diese Metallfäden leichter sterilisierbar, dann verändern sie nie, unfähig Flüssigkeiten zu absorbieren, ihr Volumen; auch ist ihre Haltbarkeit eine unbegrenzte und darum das Zusammenhalten der getrennten Teile nach der Meinung der betreffenden Chirurgen ein sichereres. Ich für meinen Teil gebrauche Metallfäden nur für Knochennähte und ersetze sie, wenn es mir möglich ist, durch Nägel. Diese letzteren kann man, wenn sie aus Eisen sind, nach wenigen Tagen entfernen, während die Fäden liegen bleiben. Ich habe zwar in den wenigen Fällen, in denen ich von den Metallfäden Gebrauch machte, bis jetzt nie einen Nachteil gesehen, aber es widerstrebt mir doch, fremde Körper mitten in den Geweben liegen zu lassen, Indessen ist es natürlich, dass sich Metallfäden sowohl wie Nägel ebenso sicher wie die Instrumente keimfrei machen lassen, wenn man sie dem Auskochen in einer 1%igen Sodalösung unterzieht.

Als man noch unter dem Spray operierte und die Wunden oft mit Antisepticis bespült wurden, hielt man es für nötig, und das war es auch, die Wunde nicht vollkommen zu schliessen, sondern an den tiefer gelegenen Punkten eine oder mehrere Oeffnungen zu lassen, durch die mit Hilfe eingeführter Röhren aus Glas, Metall, öfter noch aus Kautschuk, die reichlichen Sekrete abfliessen könnten, die sich besonders in den ersten Tagen im Grunde der Wunde bildeten und deren Gegenwart das Zusammenschliessen der getrennten Teile verhindert hätte. Seitdem die Asepsis mehr und mehr an die Stelle der Antisepsis trat, seitdem einerseits auf die eben getrennten Gewebe keine flüssigen Antiseptica mehr gebracht werden und man andererseits peinlichst die Blutstillung besorgt, hat man die Drainage bei aseptischen Wunden nicht nur für überflüssig, sondern geradezu als schädlich erkannt; denn durch die Drains können pathogene Keime von aussen ins Innere der Wunde dringen und zu mehr oder weniger schweren infektiösen Prozessen führen. Seit langem bringe ich mit nicht inficierten Wunden kein flüssiges Antiseptikum mehr in Berührung, höchstens die kleinen Reste, die an meinen Händen haften, an den Catgutfäden, die zu Ligaturen und tiefen Nähten dienen, und den Seidenfäden, mit denen die Wunde geschlossen wird, nachdem auch die leichteste Blutung gestillt ist.

Nur in den Fällen, in denen es sich um eine, wenn auch nur leichte, so doch hartnäckige Blutung handelt, oder die Wunde buchtig ist und ich weder mit tiefen Nähten, noch später durch einen leicht komprimierenden Verband der Blutung mit Sicherheit ein Ende

setzen und die getrennten Teile der Höhlung aneinander anlegen kann, nur in diesen Fällen lege ich an dem mir passendsten Punkte ein kleines Capillardrain ein, welches aus einem Streifen hydrophiler Gaze gebildet wird. Dieses Drain bleibt in solchen Fällen 24 Stunden liegen, dann wird es entfernt und die Wunde mit ein oder 2 Fäden geschlossen, die ich schon am Ende der Operation eingelegt hatte, ohne sie zu knoten. Ich verwende als Drainmaterial Gaze und zwar meistens Jodoformgaze bei allen Wunden, deren Asepsis mir aus irgend einem Grunde nicht als sicher erscheint. In einem solchen Falle lasse ich ihn 3—5 Tage liegen; wenn sich dann keine Zeichen von Sepsis eingestellt haben, nehme ich ihn weg und schliesse die Wunde mit einer Sekundärnaht, mit der man noch eine Heilung per primam erzielen kann. (Mit solchen Bedingungen hat man es bei den meisten Verletzungen zu thun.)

Sobald sich irgendwelche Zeichen von Sepsis einstellen, setze ich die Drainage fort, indem ich den Drain von Zeit zu Zeit wechsele und ihn immermehr an Volumen reduciere, damit er nicht von den Wundrändern eingeklemmt werde.

Eine durch die Naht vollkommen geschlossene Wunde ohne Drainage irgendwelcher Art braucht gegen spätere Infektion eigentlich nur in der Nahtlinie geschützt zu werden. Man versteht darum das Bestreben einzelner Chirurgen, z. B. J. Mackenzie's[1]) in England und Kuhn's[2]) in Deutschland, diese Teile nur mit einer Celloidin- oder Jodoform-Collodiumsschicht zu bedecken und jeden anderen Verband wegzulassen. Neuber hält es sogar nicht für nötig, das Material, mit dem man die Wunde bedeckt, zu sterilisieren. Auch ich hatte vor vielen Jahren geglaubt, dass es bei Laparotomieen wegen Ovarialcysten oder Uterusmyomen oder auch nach Magendarm-Operationen genüge, die Naht mit Collodium zu bedecken; ich überzeugte mich aber rasch, dass zwar ein so einfacher Verband gegen die Infektion schützen konnte, falls er intakt blieb, dass er aber seinen Zweck nicht mehr erfüllte, wenn das Collodiumhäutchen platzte, oder noch weniger, wenn es der Patient mit den Fingernägeln entfernte.

Andererseits machte ich besonders bei den Bauchoperationen nach Entfernung grosser Tumoren die Erfahrung, dass ein gewisser Druck sehr nützlich war und ein leicht komprimierender und immobili-

1) Mackenzie. Treatment of aseptic wounds without bandages or dressings. Ann. of Surg. July 1896. p. 80.

2) Kuhn. Eine sterile, wasserdichte, anzuklebende Wundvorlage (Protektiv). Centralbl. für Chirurg. 1897. Nr. 43.

sierender Verband seine Vorteile bei den Fällen hatte, in denen die Bildung von Hämatomen zu befürchten war, oder aber wie bei der Radikaloperation des Leistenbruches die Gefahr bestand, dass das häufige Erbrechen nach der Chloroform-Narkose das Halten der Naht bei dem Bassini'schen Verfahren in Frage stelle. Drum bin ich darauf zurückgekommen, einen Verband auf die Wunde zu applicieren; ich beschränke mich jedoch darauf, einige wenige Lagen sterilisierter, hydrophiler Gaze und eine dünne Lage sterilisierter, hydrophiler Watte auf die Haut aufzulegen. Hierauf kommt eine dicke Lage gewöhnlicher Watte, welche mit einer weichen Binde fixiert wird. In manchen Fällen wird diesem Verband durch eine gestärkte Gazebinde, die in heissem Wasser aufgeweicht ist, noch mehr Festigkeit gegeben; während die letztere noch nicht erstarrt ist, wird um sie eine elastische Binde gelegt, die für die ersten 24 Stunden liegen bleibt. Wie Sie sehen, meine Herren, sind nur die Lagen des Verbandes, die in unmittelbarer Berührung mit der Hautnaht stehen, sterilisiert und hydrophil, die anderen haben keine dieser beiden Eigenschaften. Da man keinen Drain verwendet, welcher das Wundsekret nach aussen leitet, hat man nicht mehr zu befürchten, dass diese Flüssigkeit zu rasch an die Oberfläche des Verbandes gebracht werde und so der Wirkung des Antiseptikums entgehe, mit dem früher die Verbandstoffe imprägniert waren, und, einmal an die Oberfläche gelangt, von aussen kommenden Mikroben als Nährboden diene.

Um das wenige Blut und Wundsekret, welches aus der Nahtlinie durchsickern kann, aufzusaugen, würde eine geringe Quantität hydrophilen Pulvers genügen, z. B. könnte man Kohlenpulver, in Säckchen aus hydrophiler Gaze eingeschlossen, nehmen, welches allerdings etwas teurer als der gewöhnliche Verband wäre. Uebrigens ist die Hauptsache, dass ein saugkräftiger Stoff im Kontakt mit der Wunde ist, und dass der Verdunstung der angesaugten Flüssigkeit kein Hindernis im Wege steht.

Haben uns doch schon die Beobachtungen von Bouisson[1]) und die genialen Untersuchungen von J. Preobrajensky[2]) gezeigt, dass ein Verbandmaterial, welches nicht hydrophil ist, oder

1) De la ventilation des plaies et des ulcères. E. F. Bouisson. Tribut à la chirurgie t. II. p. 153. Paris 1861.

2) Les bases physiques du traitement antiparasitaire des plaies par M. Y. Preobrajensky. Annales de l'inst. Pasteur. Sept. 1897. Semaine médicale Nr. 53. 1897.

die Verdunstung verhindert, die günstigsten Bedingungen für die Resorption toxischer Substanzen schafft und dann einen ausgezeichneten Nährboden für die Entwickelung der Bakterien abgiebt, deren absolutes Fernhalten von der Wunde nahezu unmöglich ist. Drum sehen Sie uns, meine Herren, in septischen Fällen keine wiederholten antiseptischen Bespülungen machen, die den Patienten vergiften, bevor sie die Mikroorganismen vernichten, sondern sie sehen uns in die Wunde die hydrophile Gaze par excellence, nämlich die Jodoformgaze einführen; über diese wird dann eine Lage hydrophiler Gaze und Watte gelegt, ohne dass noch ein impermeabler Stoff darauf kommt, der die Verdunstung der Sekrete hindern könnte, die von dem ersten Verbandstoff an die Oberfläche geleitet werden.

Bis jetzt habe ich Ihnen von dem Modus faciendi gesprochen, den ich für den besten und ausreichenden halte, um unsere Patienten gegen die Kontaktinfektion zu schützen. Noch einige wenige Worte über die Luftinfektion und die Waffen, die wir ihr entgegenzustellen haben.

Die glänzenden Untersuchungen Pasteur's und Tindall's haben uns gezeigt, dass in der uns umgebenden Luft sich zahllose Keime befinden, die fähig sind, auf passendem Terrain fermentativ zu wirken und in abgestorbenen organischen Substanzen Fäulnis hervorzubringen; auf diese Untersuchungen gestützt, entwarf Lister, der grosse Wohlthäter der leidenden Menschheit, dem die modernen Chirurgen ihre wunderbaren Erfolge danken, die antiseptische Methode, die hauptsächlich die in der Luft schwebenden Mikroorganismen ins Auge fasste, und sie mit allen Mitteln von der Wunde fernzuhalten trachtete, sei es nun mit dem Carbol-Spray, sei es mit antiseptischen Spülungen, sei es durch Verbandmaterial, welches mit baktericiden Stoffen imprägniert war. Bald aber begann man einzusehen, dass der Gebrauch des Carbol-Sprays während der Operation keinen Nutzen brachte, sondern schadete, dass er, ganz abgesehen von den Unzuträglichkeiten, die er dem Operateur zufügte, unfähig war, die Bakterien zu töten, ja sie zahlreicher noch auf die Wunden schleuderte. Drum hat auch bald der grösste Teil der Chirurgen die antiseptischen Spülungen während der Operation und am Ende derselben aufgegeben, die ihren Zweck verfehlten, die während der Operation aus der Luft fallenden Bakterien zu töten, andererseits aber den feinsten Elementen der Gewebe und dem gesamten Organismus einen grossen Schaden brachten. Ebenso stellte es sich heraus, dass die in die Gaze, Watte, oder anderes Verbandmaterial

gebrachten antiseptischen Substanzen nur selten im Stande waren, die Lebensfähigkeit der Bakterien aufzuheben oder hinreichend abzuschwächen, dass sie aber dem Patienten meist lästig, sogar unerträglich wurden. Zum Glücke fanden die Bakteriologen bald, dass die Staphylokokken, die Streptokokken und die sonstigen hauptsächlichsten Feinde der Operationswunden bei dem Austrocknen ihre Lebensfähigkeit einbüssen, dass man darum die Infektionsgefahr durch den Luftstaub im Verhältnis zu der durch die Kontaktinfektion gebotenen Gefahr vernachlässigen kann. Das wenige, was man von der uns umgebenden Luft zu befürchten hat, ist auf die Sporen pathogener Mikroben zurückzuführen, die sich den verstaubten, abgestorbenen Leibern anderer schädlicher Bakterien oder unschädlicher Saprophyten beimischen können, oder auf infektiöse Mikroorganismen, die in kleinsten Tröpfchen in der Luft schweben, welche ihrerseits aus Flüssigkeiten, die an pathogenen Mikroorganismen reich sind, in die Luft geschleudert werden oder aus Mund oder Respirationstraktus beim Sprechen, Husten oder Niesen stammen. Die Exspirationsluft ist nach den Beobachtungen von Tyndall frei von Mikroorganismen; Mund und Nase enthalten zwar unter normalen Bedingungen zahlreiche Bakterien, aber nur sehr wenig pathogene. Etwas anderes ist es bei Personen mit Krankheiten des Mundes, der Nase, des Rachens oder der Respirationsorgane. Darum wird die Luft an geschlossenen Orten, wo viele Kranke liegen, wie z. B. in Hospitälern, pathogene Mikroben in viel grösserer Quantität enthalten, als an geschlossenen Orten, die nur von gesunden Personen frequentiert werden, und ungeheuerlich viel mehr als an offenen Plätzen. Es ist ja klar, dass Individuen, die Hospitäler und anatomische Theater besuchen, von dort eine Menge nicht gleichgültiger pathogener Keime, an Haaren, Bart oder Kleider geheftet, mit sich bringen, die sie alsdann an die Luft der Räume abgeben, in die sie kommen, und es ist ebenso natürlich, dass die Luft in Sälen, in denen Abscesse geöffnet werden, reicher an pathogenen Mikroben ist, als in solchen, wo derartige Operationen nicht ausgeführt werden. Auch an den Haaren, dem Barte und den Kleidern eines Individuums, welches Eiter berührt oder sich ihm nähert, können Tröpfchen purulenter Flüssigkeit haften, die später einer anderen Luft noch lebensfähige Eitererreger zu übermitteln vermögen.

Nach alledem hat ein Operateur wenig oder nichts von der Luftinfektion in einer Privatklinik zu fürchten. Anders ist es in einer öffentlichen chirurgischen Klinik, die Unterrichtszwecken zu

dienen hat, selbst wenn verschiedene Säle für die Untersuchung der Kranken für septische Operationen, für zweifelhafte, für voraussichtlich oder sicher aseptische Operationen zur Verfügung stehen. Hat nun der Chirurg schon bei Operationen in Privatkliniken Vorsichtsmassregeln einzuhalten, wieviel mehr muss er dieselben verschärfen in einem grossen, öffentlichen Krankenhaus? Von diesem Gesichtspunkte aus darf der Operationssaal nur mit dem rein Nötigen ausgestattet sein und müsste sich in allen seinen Teilen waschen lassen, was täglich zu geschehen hätte, um die Ansammlung von Staub zu verhindern, welcher unvermeidlicher Weise in die Luft gewirbelt wird und sich dann während der Operation auf das Operationsfeld, die Hände des Operateurs und seiner Assistenten, die Instrumente und das Verbandmaterial herabsenken kann. Weiter müsste für den Fall, dass die Heizung durch erwärmte, von aussen genommene Luft besorgt wird, an jedem Mündungsrohr ein Filter angebracht sein, dicht genug, um den der erwärmten Luft anhaftenden Staub zurückzuhalten. In diesem unserem Hörsaale kann der Fussboden gewaschen werden, aber die Wände, die nicht gefirnisst sind, und die Holzbänke, dürfen nicht stets mit Flüssigkeit in Berührung gebracht werden. Um darum den allzureichlichen Transport von Staub bei dem Einnehmen der Sitzplätze zu verhindern, werde ich zwischen der Eingangsthür des Hörsaales und der Treppe, die zu den Bänken führt, einen Teppich legen lassen, der stets feucht gehalten wird, und dafür sorgen, dass weder auf den Treppen, noch in den Korridoren sich Staub ansammelt.

Was die erwärmte Luft anbetrifft, deren wir im Winter bedürfen, so wird man sie nur schwer filtrieren können; fürchte ich doch schon, dass sie auch ohne das Hindernis des Filters kaum warm genug ankommt, um die Temperatur auf 24 bis 25 Grad Celsius zu bringen, eine Temperatur, die wir besonders bei Bauchoperationen nötig haben.

Die Studenten und sonstigen Zuschauer bei den Operationen, die in diesem Saale ausgeführt werden, kann ich nicht vor ihrem Eintritt schwören lassen, dass sie an diesem Tage weder in der Anatomie gewesen sind, noch in solchen Räumen des Hospitals, wo Kranke mit chirurgischen Infektionen liegen, noch kann ich jedermann einen weissen, frischgewaschenen Ueberrock zur Verfügung stellen. Letzterer ist allerdings nötig für jeden, der aus nächster Nähe den Operationen beiwohnen will. So muss natürlich der Operateur, die Assistenten und alle Personen, die in irgendwelcher

Weise bei den Operationen beschäftigt sind, einen jener Ueberröcke mit kurzen, knapp bis zum Ellenbogen reichenden Aermeln anlegen. Der Operateur und die eigentlichen Assistenten ziehen im Augenblicke vor der Operation noch eine Schürze aus wasserundurchlässigem Stoff darüber, die man vorher mit Sublimat abgewaschen hat, um den Staub von ihr zu entfernen und denjenigen, der allenfalls während der Operation darauf fällt, so festzuhalten, dass er wenigstens nicht auf die Wunde kommt.

Einige Operateure setzen aus Furcht vor den Bakterien, die während der Operation von Haar und Bart herabfallen könnten, eine weisse Mütze auf und bedecken den Bart mit einer Bartbinde, eine Binde, mit der einige sogar Mund und Nase schliessen wollen, damit beim Sprechen und Husten keine Tröpfchen mit pathogenem bakteriellen Inhalt aus dem Mund oder beim Niesen aus der Nase auf die Wunde geschleudert würden. Demnächst wird der Chirurg wie die Ritter im Mittelalter auftreten, die im Turnier nicht erkannt sein wollten, wird seinen Kopf mit einem Aluminium-Helm bedecken, der nur noch Atmungsöffnungen hat, welche noch von einem Gazefilter bedeckt sind. Thatsächlich hat Hübener schon eine Maske ersonnen, welche Mikulicz noch nicht für ausreichend gefunden hat[1]). Mir scheint sowohl Maske als auch Mütze und Bartbinde überflüssig, ebenso wie ich die Bespülungen des Mundes und Rachens und die antiseptischen Gurgelungen für wertlos halte. Für Haare und Bart wird es genügen, sie vor der Desinfektion der Hände hinreichend zu befeuchten, für die Nase benutze ich jene sterilisierten Lappen, von denen ich schon gesprochen habe. Sollte einer von uns niesen müssen, so wendet er sich natürlich von dem Operationsfelde, den Gefässen, den Instrumenten und dem Verbandmaterial weg. Dasselbe geschieht, wenn wir husten müssen oder laut sprechen, welch' letzteres jedoch bei der Operation äusserst selten der Fall ist. Im Uebrigen halte ich darauf, in der Absicht auch die Wunde nach Möglichkeit vor der Luftinfektion zu schützen, dass bei dem Operieren das „cito" in höchster Geltung bleibt, soweit es nur mit genauer Berücksichtigung des „tuto" möglich ist. Ferner suche ich stets die Wunde mit hydrophiler Gaze zu bedecken, und bei Bauchoperationen hülle ich sofort die Darmschlingen ein und verkleinere die Oeffnung mit Flanelllappen, die vorher durch Auskochen in einer physiologischen Kochsalzlösung sterilisiert werden. Aus ihr werden sie noch warm, erst im Augenblick des Bedarfs herausgezogen, gut

1) Mikulicz l. c. pag. 15.

ausgedrückt und vor ihrem Gebrauch ausgebreitet. Ich verwende Flanelllappen für den Bauch, weil ich nur eine bestimmte Anzahl besitze und so die Gefahr vermeide, einen im Bauche zu vergessen. Ich verwende sie in physiologischer Kochsalzlösung getränkt, um das Peritonealepithel weniger zu reizen.

Um das Herabfallen von Staub auf die Hände des Operateurs und seiner Assistenten während der Operation und damit den Transport desselben auf die Wunde zu verhindern, waschen sich Operateure und Assistenten von Zeit zu Zeit in Schalen mit Sublimatlösung, die stets neben dem Operationstische stehen (voraussichtlich könnte man das Sublimat auch durch eine physiologische Kochsalzlösung ersetzen). Ich halte schliesslich immer darauf, dass bei mehreren Operationen stets zuerst die gemacht wird, die am sichersten aseptisch ist, und dass man von ihr zur weniger aseptischen übergeht, suche auch an jenem Tage und am folgenden, abgesehen von dringenden Fällen, mich vom Operieren in demselben Raume, wo septische Operationen stattgefunden hatten, zu enthalten. Wenn es dann schliesslich in dringenden Fällen nötig war, am selben oder am folgenden Tage zu operieren, wechselten wir Operationsmäntel und Schürze, wuschen uns Haare und Bart, wiederholten die Desinfektion der Hände zum wenigsten zweimal, wobei noch das Sublimatbad auf 15 bis 20 Minuten ausgedehnt wurde und operierten in einem der beiden Verbandzimmer.

Dieses ist die Art und Weise, dies sind die Vorsichtsmassregeln, mit denen Sie, meine Herren, in unserer Klinik die Asepsis und Antisepsis angewendet sehen werden. Ich glaube nicht, dass man selbst bei strenger Beobachtung dieser Grundsätze dahin gelangt, die Bakterien von den Wunden absolut fernzuhalten, und thatsächlich wurden Bakterien vielfach in Wunden, die per primam heilten, gefunden, aber, und dies beweist die eben erwähnte Thatsache, wir dürfen auch ein wenig mit den Verteidigungsmitteln rechnen, welche die lebenden Gewebe in sich bergen und ein wenig auf das Verbandmaterial, welches Blut und Sekrete aufsaugt und damit das Terrain zur Entwickelung der pathogenen Mikroorganismen ungeeignet macht, die trotz aller unserer Vorsicht auf die Wunde gelangen können.

Im November 1894 habe ich in der von mir geleiteten Klinik ganz und gar gemäss den eben angegebenen Leitsätzen zu operieren begonnen und bis heute keinen Grund gefunden, von ihnen abzuweichen. Der Operationssaal der chirurgischen Klinik zu Bologna, der ich vom Jahre 1891 bis 1898 vorstand, hat wie unserer hier

nicht gefirnisste Wände und Bänke aus Holz, sodass man auch dort nur den Fussboden waschen kann, der, aus venetianischem Terrazzo, nicht den Nachteil der vielen Spalten hatte, die Sie hier zwischen den einzelnen Marmorplatten sehen. Im Operationssaale des Bolognéser Hospitals hielt ich die klinische Vorlesung, nachher operierte ich und am Schlusse fand noch die Poliklinik in demselben Raume statt. Mehrmals habe ich die Luft dieses Hörsaales bakteriologisch untersuchen lassen und ich möchte Ihnen die Schlussfolgerung der letzten dieser Untersuchungen mitteilen, die im Jahre 1895 von Herrn Dr. Giovanni Ruini, der damals Student im letzten Semester war, vorgenommen wurden. Die Resultate sind in seiner Inaugural-Dissertation niedergelegt und in Nummer 266/267 der Riforma Medica jenes Jahres veröffentlicht. Die Schlussfolgerungen Ruini's lauten:

„1. In der Luft des chirurgischen Hörsaales unserer Klinik finden sich stets unter den verschiedensten Bedingungen der Umgebung ausser manchen Saprophyten auch Eitererreger, hauptsächlich der Staphylococcus pyogenes aureus; auch bei grösserer Personenbewegung, wie sie ja am Anfang und Ende der Vorlesung immer statt hat, wächst zwar der bakteriologische Gehalt der Luft numerisch beträchtlich, qualitativ aber wird er sehr wenig geändert, sowohl in Bezug auf die Saprophyten als auch auf die pathogenen Mikroben.

2. Die pathogenen Keime, die in dieser Luft leben, haben überdies keine grosse Bedeutung, sei es infolge der Austrocknung, wie Miquel meinte, sei es aus anderen Gründen der Umgebung, wie z. B. infolge von Temperatur, Licht, Gegenwart eines antiseptischen Mittels, das mit dem Staub vom Boden aus aufgewirbelt wurde u. s. w. Es kann auch irgend eine andere biologische Ursache dieser Erscheinung zu Grunde liegen, eine Ursache, die wir nicht näher kennen; jedenfalls ist es gewiss, dass sich die Bakterien in einem Zustande ausserordentlicher Schwäche befinden, sodass sie, Tieren injiciert, keinerlei Reaktion hervorrufen und auch durch günstige Nährböden in ihrer Giftwirkung kaum verstärkt werden.

3) die Befürchtungen jener Operateure, die der Luftinfektion grossen Einfluss zuschreiben, sind also ungerechtfertigt. Wenn dieselben sich peinlichst um die Asepsis kümmern, so wird die Luft, die unter Umständen vielleicht durch Eintritt in den Bauch die tuberkulöse Peritonitis heilt, ihren Operierten keine eitrige Bauchfellentzündung, Tetanus, oder Septikämie bringen".

In demselben Saale wurden alle Operationen ohne Unterschied

ausgeführt, die aseptischen, die zweifelhaften, die septischen, und zwar wurden vom 1. Nov. 1894 bis zum 31. Oktober 1898, also in der Zeit, in der ich peinlichst nach den eben gegebenen Grundsätzen der Asepsis und Antisepsis vorging, in der chirurgischen Klinik des Ospedale di Sant'Orsola zu Bologna teils von mir selbst, teils durch meine Assistenten, 3402 Operationen gemacht mit nur 85 Todesfällen, also mit einer Mortalität von 2,49%, welche noch beträchtlich unter derjenigen steht, die Wölffler in den letzten 4 Jahren in der Klinik zu Prag[1]) hatte und welche zwischen 6,2 und 8,8% schwebte. In derselben Zeit hatte ich niemals eine Sepsis in einem aseptischen Falle zu beobachten; bei 549 Radikaloperationen des Leistenbruches, von denen 28 eingeklemmt waren und bei 33 Amputationen der Brustdrüse mit Ausräumung der Achselhöhle wegen Carcinom, Operationen, bei denen ich niemals Drains anwandte, habe ich nicht nur niemals einen Misserfolg gehabt, sondern der Aufenthalt der Patienten im Hospital nach der Operation betrug für die Bruchkranken im Höchsten 24 Tage, zum Wenigsten 7, hatte also eine mittlere Dauer von 10,85 Tage, nach Operationen der Brustdrüse höchstens 19, wenigstens 7 Tage, also eine mittlere Dauer von 10,75 Tage. Von den Resultaten der Laparotomieen will ich hier nicht reden, obwohl ich in jener Zeit mehr als 100 im Jahre und mit durchaus zufriedenstellenden Resultaten ausführte, denn auf ihren Ausgang hat ein anderer Faktor einen bedeutenden Einfluss, der grösstenteils von Asepsis und Antisepsis unabhängig ist, ein Faktor, den auf meinen Wunsch meine Assistenten, die Doktoren E. Bozzi und F. de Filippi studiert haben, welche die Resultate ihrer Untersuchungen bald veröffentlichen werden.

Indessen habe ich, meine Herren, trotz des Optimismus Ruini's in Bezug auf die Luftinfektion den genannten Vorsichtsmassregeln noch eine andere hinzugefügt, die darin besteht, dass jeder, der einer Operation beiwohnen will, während der ganzen Dauer derselben im Saale bleiben muss und zwar ruhig, ohne zu sprechen. Nach Ende der klinischen Vorlesung, in der nie operiert wird, liess ich den Studenten stets die freie Wahl, zu gehen oder unter der besagten Bedingung zu bleiben; war erst einmal der Patient hereingebracht, so liess ich die Thüre schliessen und der Operationssaal wurde nicht vor Ende der Operation wieder geöffnet. Ebenso wird es auch hier gehandhabt werden; ist es doch klar, dass jedes Oeffnen und Schliessen

1) A. Wölfler. Ueber die Methoden und Erfolge der Wundbehandlung. Prager med. Wochenschr. 1887. Centralbl. für Chir. 1898. Nr. 3.

der Thür des Operationssaales den Staub desselben aufwirbeln muss und somit die Gefahr, dass Bakterien mit auf das Operationsfeld gebracht werden, sich vergrössert.

Auch hier werde ich die Luft vor, während und nach der klinischen Vorlesung untersuchen lassen, wir werden dann sehen, ob auch hier, wo der Operationssaal sich inmitten einer reich bevölkerten Stadt, in der Nähe eines grossen Hospitals befindet, ebenso arm an pathogenen Mikrobenorganismen ist und ob sie sich in einem gleichen Zustande der Abschwächung befinden. Meiner Meinung nach müssen die Studenten jeder Operation beiwohnen, aseptischen und septischen, weil sie sich mit allen Dingen, um die es sich bei den verschiedenen Operationen handelt, vertraut machen müssen und auch mit den Vorsichtsmassregeln, die je nach dem Falle erforderlich sind.

Darum glaube ich, dürfen nicht nur ganz bestimmte Operationen öffentlich gemacht werden und bestimmte andere in der camera charitatis. Indessen werden Sie mir zugeben, meine Herren, dass, wenn mir die Pflicht des Unterrichts obliegt, mir nicht weniger jene obliegt, peinlichst für das Heil der Patienten zu sorgen, die die Klinik aufsuchen, um für Schäden ihrer Gesundheit Hilfe zu finden. Ich erinnere Sie an das, was ich schon im Jahre 1881 [1]) geschrieben: der Ausspruch Paré's „je vous ai opéré, Dieu vous guerira" muss dahin umgeändert werden, dass wir sagen: „Ich operiere dich, ich heile dich".

Ich bin dann sicher, dass Sie ebenso eifrig, wie Ihre Kollegen in Bologna, die eben angedeuteten Grundsätze in sich aufnehmen werden. Wir werden sie hier verfolgen, bis wir einfachere und dabei gleich befriedigende oder bessere kennen gelernt haben, und hoffen damit dieselben guten Resultate zu erreichen, die wir in den letzten 4 Jahren in der Bologneser Klinik gehabt haben.

1) G. F. Novaro. Dell' anestesia, della emostasia preventiva, della medicazione antisettica. Osservatore. Gazzetta delle Cliniche di Torino. Nr. 11 e 12 e 13. 1881.

AUS DER

ROSTOCKER CHIRURGISCHEN KLINIK

DES PROF. DR. GARRÈ.

VII.

Ueber die Keimzerstreuung des Echinococcus im Peritoneum.

Klinische und experimentelle Untersuchungen.

Von

Dr. Hans Riemann,
prakt. Arzt in Marlow i. M.

Die Ruptur des Leberechinococcus in die Peritonealhöhle, mag sie spontan, oder durch ein Trauma resp. einen chirurgischen Eingriff (Punktion) entstanden sein, ist in dem mannigfaltigen, oft sehr komplicierten Bilde der Echinokokkenerkrankung von jeher als ein sehr ernstes Ereignis angesehen worden wegen der häufig sich anschliessenden schweren Krankheitserscheinungen. Prinzipiell sind dabei auseinanderzuhalten: Die Einwirkung des flüssigen Cysteninhalts und die Folgen, welche die direkte Aussaat des organisierten lebenden Cysteninhalts — der Scolices, Brutkapseln mit Scolices und Tochterblasen — in die Peritonealhöhle haben kann.

Was zunächst den ersten Punkt anbetrifft, so hielten noch zu Anfang der zweiten Hälfte unseres Jahrhunderts bedeutende Aerzte und Forscher wie Chomel, Cruveilhier, Frerichs, Maisonneuve, Moissenet ein solches Ereignis in jedem Fall für fast absolut totbringend. Die äusseren Erscheinungen bestanden neben

einer mehr weniger ausgesprochenen Urticaria in schweren Vergiftungssymptomen, in Ascites und Peritonitis. Indessen wurden schon bald, namentlich von Seiten skandinavischer und dänischer Aerzte, die Behauptung aufgestellt, dass eine solche Ruptur einer Cyste mit Ergiessung ihres flüssigen Inhalts in die Bauchhöhle nicht jedesmal tödlich zu sein brauche; insbesondere war es der dänische Arzt Finsen, welcher energisch für diese Auffassung eintrat; derselbe hatte bei 13 zweifellos stattgefundenen Rupturen nur 2 Todesfälle. Auf Grund seiner Beobachtungen kam er zu dem Resultat, dass bei frischem, klaren Cysteninhalt ein Erguss desselben in eine seröse Höhle — Pleura oder Peritonealhöhle — abgesehen von einer leichteren oder schwereren Urticaria, einem mässig starken Unwohlsein keine weiteren schädlichen Folgen für den Organismus nach sich ziehe. Durch andere Beobachtungen schien sich diese Annahme bestätigen zu sollen. Auch wurde auf dem Wege des Experiments von Kirmisson und Korack diese Frage zu lösen gesucht; dieselben spritzten Tieren klare Echinokokkenflüssigkeit in die Peritonealhöhle, ohne hiernach irgend eine Reaktion zu sehen. Trotzdem wurden aber doch immer wieder Stimmen laut, welche das Gefährliche eines solchen Flüssigkeitsergusses in die Peritonealhöhle hervorhoben; es wurden von berufener Seite Beobachtungen veröffentlicht, aus welchen hervorging, dass selbst bei frischem, klaren Inhalt der Cyste nach der Ruptur in die Peritonealhöhle, oder überhaupt nach der Aufnahme in den Organismus, die schwersten Erscheinungen, selbst der Tod eingetreten war. Es gehören hierher 18 von Achard mit besonderer Sorgfalt ausgewählte Fälle, sowie je ein Fall von Bryant und Martineau.

Diese Erfahrungen nun schienen doch darauf hinzuweisen, dass auch in der klaren, anscheinend normalen Echinokokkenflüssigkeit ein giftiger Körper enthalten sei, welcher nach seiner Resorption diese schweren Erscheinungen auszulösen vermöge. Ueber die genauere Beschaffenheit und Art dieses Giftes steht noch nichts Endgültiges fest, wenn es auch Brieger in letzter Zeit gelungen ist, aus klarer Echinokokkenflüssigkeit einen Körper darzustellen, welcher beim Experiment an Mäusen eine tödliche Wirkung hatte.

Nach diesem gedrängten Ueberblick dürfte die heutige Stellung zur Frage der Gefährlichkeit einer Echinokokkencysten-Ruptur mit Erguss der Flüssigkeit in die Peritonealhöhle, soweit sie sich auf den rein flüssigen Inhalt bezieht, wohl die sein, dass sie als ein Ereignis von höchst zweifelhafter prognostischer Bedeutung für den

Patienten angesehen werden muss. Wenn auch zweifellos Fälle vorgekommen sind, bei welchen eine leichte Urticaria ohne Ascites, ohne Peritonitis das einzige Symptom war, oder andere, bei welchen bald mit, bald ohne Urticaria nach anfangs stürmischen Erscheinungen, bald Besserung und Heilung eintrat, so ist doch ebenso sicher erwiesen, dass in einer grossen Zahl von Fällen der Erguss von flüssigem Cysteninhalt in die Pleura- oder Bauchhöhle schwere, selbst tödliche Folgen nach sich gezogen hat, ganz abgesehen von den Fällen, in welchen die Primärcyste der Sitz einer eitrigen Entzündung, oder ihr Inhalt mit abgestorbenen Echinokokkenteilen vermischt war, Eventualitäten, welche ohne Weiteres eine Ruptur verderbenbringend machen würden.

Da diese Verhältnisse in dem einzelnen Fall nicht immer mit Sicherheit vorher zu bestimmen sind, so ergiebt sich für die praktische Chirurgie namentlich hinsichtlich der Punktion, bei welcher leicht Flüssigkeitsaustritt aus der Punktionsöffnung, ja sogar bei morschen Cystenwänden eine Ruptur direkt hervorgerufen werden kann, hinsichtlich der Prognose die grösste Zurückhaltung, ein Standpunkt, welcher wohl jetzt allgemein eingenommen ist.

Während nun diese Frage wenigstens in praktischer Beziehung ihre Erledigung gefunden hat, ist der zweite oben erwähnte Punkt, die sogenannte Keimzerstreuungsgefahr, durchaus noch nicht allseitig anerkannt und endgültig entschieden. In Kürze gesagt, handelt es sich hierbei um die Frage, ob die bei der Ruptur der Primärcyste in die Peritonealhöhle gelangten lebenden Scolices, besser Brutkapseln mit Scolices und Tochterblasen daselbst anwachsen, lebenskräftig bleiben und als Aeusserung ihrer Lebensthätigkeit an Grösse zunehmen und sich in der ihrer Art eigentümlichen Weise vermehren können. — Für diese Möglichkeit hat sich schon vor über 100 Jahren Hunter ausgesprochen; ihm folgten später, gestützt auf klinische Beobachtungen, auf Operations- und Sektionsbefunde, eine grosse Reihe anderer Aerzte und Forscher, darunter in neuerer Zeit Charcot, Gratia, König, Lithotzky, Péan, Rendu. Insbesondere jedoch waren es v. Volkmann und sein Schüler F. Krause, welche zuerst in nachdrücklichster und schärfster Betonung diese Ansicht vertraten auf Grund mehrerer eigener Beobachtungen. Auch in experimenteller Weise durch Implantation von lebenden Tochterblasen in die Bauchhöhle von Kaninchen wurde durch Lebedeff und Andrejew diese Frage anscheinend in bejahendem Sinne beantwortet. Bald jedoch erwuchsen dieser Auffas-

sung zahlreiche Gegner, welche sich besonders auf die anatomische Untersuchung geeigneter Fälle stützten. Kurz zusammengefasst ist deren Ansicht folgende: Wenn nach der zweifellosen Ruptur eines primären Echinococcus (der Leber oder Milz) in die Peritonealhöhle später bei der Operation oder Sektion ein multipler Echinococcus der Bauchhöhle oder des kleinen Beckens angetroffen wird, so ist damit die sekundäre Natur der vorgefundenen Cysten keineswegs erwiesen, es ist vielmehr wahrscheinlich, dass es sich um primäre, aus dem sechshakigen Embryo hervorgegangene Bildungen handelt, welche ebenso wie in die Leber, Milz u. s. w. auf dem Blutwege an ihren jetzigen Aufenthaltsort — das subseröse Zellgewebe im kleinen Becken resp. zwischen die Netzblätter ins Netz — gelangten. Die Möglichkeit einer solchen Entwickelung überhaupt, die Ruptur irgend einer Primärcyste einmal ganz ausgeschlossen, ist wohl durch die Arbeiten von Tuffier und Nicaise wenigstens fürs kleine Becken genügend erwiesen. Auch Freund lässt eine doppelte Entwickelungsmöglichkeit des multiplen Echinococcus für's kleine Becken zu, die primäre durch Einwanderung des sechshakigen Embryo, die sekundäre durch Senkung von höher gelegenen Organen. Für die primäre Entwickelungsmöglichkeit im Netz scheint ein Fall von Richard zu sprechen; jedoch möchte ich denselben hier nicht als Beweis verwenden, da eine Ruptur in der Primärcyste stattgefunden hatte. In allerneuester Zeit trat Ratimow in ausgesprochenster Weise für die soeben kurz dargestellte Auffassung ein; er führt als Kriterium zur Unterscheidung primärer und sekundärer Blasen ihre Lage zum Bauchfell an; die primäre Blase, welche aus dem durch die Blutbahn eingewanderten sechshakigen Embryo entsteht, muss stets extraperitoneal, die sekundäre, durch die Ruptur in die Bauchhöhle gelangte intraperitoneal liegen. Nach diesem Kriterium prüft nun Ratimow, soweit es möglich ist, die bekannt gewordenen Fälle und einen eigenen von ihm beobachteten und operierten Fall und kommt zu dem Resultat, dass die Lehre von der Keimzerstreuungsgefahr bis jetzt nicht erwiesen sei.

Damit ist wohl in kurzen Zügen der heutige noch unentschiedene Stand dieser Frage wiedergegeben.

In Anschluss an einige Beobachtungen von multiplen Echinokokken des Peritoneums auf der chirurgischen Klinik, die in vieler Hinsicht offenkundig für den obgenannten Modus der Keimzerstreuung zu sprechen schienen, habe ich die strittige Frage auf Veranlassung des Herrn Professor Garrè experimentell in Angriff genommen und

auch versucht durch histologische Untersuchungen einen Beitrag zur Beurteilung der Provenienz des Parasitenmaterials im Bauchfellraum zu gewinnen.

Zu den schon in der Litteratur niedergelegten klinischen Fällen von Echinokokken-Aussaat im Peritoneum durch Punktion oder durch Ruptur kann ich 4 neue, wie mir scheint, recht prägnante Fälle hinzufügen. Die letzten zwei kamen nach Abschluss des experimentellen und histologischen Teiles dieser Arbeit in der Rostocker chirurgischen Klinik zur Beobachtung. Für die gütige Ueberlassung des ganzen Materials danke ich Herrn Professor Garrè.

I. Klinischer Teil.

Ich beginne mit der Mitteilung der Fälle aus der Rostocker Klinik.

1. Schultz, Ludwig, Arbeiter, 47 J., aus Parchim. Patient war früher gesund, ist verheiratet, hat 8 Kinder. Seit 24 Jahren infolge von Steintragen Knoten im Nacken. Seit Weihnachten leidet Pat. an Husten und geringem weissen Auswurf. Seit derselben Zeit bemerkte er, dass sein Leib anschwoll und schwerer wurde. Diese Auftreibung hat allmählich und kontinuierlich zugenommen, ohne dem Patienten Beschwerden zu machen. Nur die Luft wird ihm knapp. Schmerzen bestehen nicht; kein Erbrechen; Stuhlgang normal. Seit 3 Wochen besteht ein Bruch. Pat. hat stark abgenommen. Zwei Probepunktionen, welche in den letzten Wochen auswärts vorgenommen wurden, wobei eine Nadel eingestochen wurde, ergaben wenig dunkelgelbe Flüssigkeit aus dem linken Epigastrium. Aufnahme in die chirurgische Klinik am 23. März 1895.

Status: Kräftiger Mann, sieht aber blass aus und ist entschieden abgemagert. Es fällt eine abnorme Auftreibung des Abdomen auf, der eine Lordose der Lendenwirbelsäule entspricht. Das Abdomen ist schlaff, senkt sich beim Aufstehen ab: Hängebauch; bei Seitenlage nach der Seite. Es besteht Diastase der Recti. Rechterseits direkte Leistenhernie, die beim Husten unter einem Geräusch, wie wenn Wasser durch enge Oeffnung tritt, bis zu Gänseeigrösse anschwillt, leicht sich zurückbringen lässt, gedämpften Schall giebt. Umfang 100 cm. Die Palpation ergiebt eine weiche eindrückbare Konsistenz, nirgends Tumor oder Resistenz. Dagegen erhält man eine feinwellige Fluktation an der unterhalb des Nabels gelegenen Bauchpartie. Vom Rectum aus nichts Abnormes fühlbar. Perkussion ergiebt, dass tympanitischer Schall konstant in den oberen und rechten Partien des Abdomens ist; zeitweise auch beiderseits seitlich und hinten. Eine Dämpfung findet sich ziemlich konstant links unten. Bei linker Seitenlage fällt die ganze Masse des Abdomen mehr nach links herüber, die Dämpfung bleibt; bei rechter Seitenlage fällt das Abdomen

nach rechts, die Dämpfung rückt nur wenig nach der Mittellinie. Die Grenze der Dämpfung: oben nicht scharfrandig und bogenförmig, sondern geht beim Eindrücken mit der Hand etwas nach unten und verläuft S-förmig. Im Sputum keine Tuberkelbacillen, Lunge zeigt LHO in der Fossa supraspinata verkürzten Schall; unbestimmtes Atmen.

Eine Probepunktion ergiebt eine dunkelgelbe Flüssigkeit, die sich schwer aspirieren lässt und welche sich beim Stehen trübt. Sie giebt die Probe nicht; enthält keine Häkchen; einzelne Fettkörperchenzellen.

4. April 1895 Laparotomie. Schnitt in der Linea alba. Zwei Finger unter dem Nabel, 10 cm lang. Nach Eröffnung des Peritoneum zunächst liegt Netz vor, leicht verklebt. Auf ihm sitzen zahlreiche stecknadelkopf- bis hirsekorngrosse Knötchen, zuweilen auch etwas grösser, teils rund, teils oval, teils lang gestreckt, gelblich, ziemlich hart. Netz ist blutreich, etwas gefaltet, ohne Entzündungserscheinungen. Hinter dem Netz Darm und links unten von ihm eine grosse fluktuierende Masse. Bei Eröffnung derselben stürzt trübe, gelbe Flüssigkeit in Massen hervor aus einer ganz abgeschlossenen und von einer Gefässe führenden, 8 mm dicken Wand umgebenen Höhle, welche hauptsächlich nach links unten, sowie in das kleine Becken führt, dasselbe ausfüllend. Därme hängen nicht hinein, drängen aber die Wand vor nach dem Innern zu. In der Flüssigkeit liegen massenhaft Echinococcusblasen, teils leer, teils gefüllt, gelblich, bis zu Hühnereigrösse. Ferner Membranen. Die Sackwand selbst ist innen wie chagriniert, gekörnt durch Tochterblasen, auch auf ihrer Aussenseite sitzen einzelne gelbe bis hirsekorngrosse Knötchen. Der Darm liegt dem Sack nur lose an; seine Oberfläche ist rauh. Nach Exstirpation von etwas Netz und Sackwand wird die letztere an die Hautwunde in deren unteren Hälfte angenäht, der obere Teil der Bauchwunde wird durch tiefgreifende Seidennähte geschlossen. In den Sack 2 Drains. Gaze. Torfkissen. Das Abdomen ist nach Entleerung von mehreren Litern Flüssigkeit ganz zusammengesunken; isolierte Tumoren sind weiter nicht auffindbar.

Am Tage nach der Operation stieg die Temperatur auf 38,6 früh und abends auf 39,2 bei einem Puls von 123. Er hat einmal gebrochen, Winde sind keine abgegangen. Patient bekommt Opium 10 gtt. und 0,01 Morphium subkutan. Am 6. April trat bei andauerndem Fieber abends Collaps ein, mehrmaliges Erbrechen, Delirien, und nachts erfolgte der Exitus.

Sektion (Professor A. Thierfelder): Mittelgrosse, männliche Leiche, stark entwickelte Muskulatur, mässig entwickeltes Fettpolter, sehr starke Starre an den Extremitäten, während sie am Hals nicht besteht. Die Hautfarbe ist blassrötlich; am Nacken, in der Lendengend und an der Hinterfläche der Extremitäten bläuliche, meist diffus verbreiterte Totenflecke. Die Supraclaviculargruben auffallend tief. Der Bauch ist im Ganzen eingesunken und wenig gespannt, nur die rechte Bauchgegend prominiert etwas über die linke. Vom Nabel bis zur Symphyse eine durch Nähte vereinigte frische Laparotomiewunde, aus ihrer Mitte ein dickes

und ein dünnes Drainrohr, sowie ein Gazetampon. Dieser ist wie die Umgebung der Wunde mit intensiv goldgelber Farbe, anscheinend Galle, bedeckt. Aus dem oberen Drainrohr ragen vereinzelte, halb eingetrocknete, gelatinöse Pfröpfchen und Klümpchen hervor, deren einzelne auch an dem Tampon festkleben und halb eingetrocknet sind (Echinokokkenmembranen). Brustmuskel dunkelbraunrot, feucht glänzend. Die Fettschicht in der Nähe des Proc. ensiform. ist 1/2 cm dick. — Bei der Eröffnung der Bauchhöhle gerät das Messer in der Gegend zwischen Schwertfortsatz und Nabel in einen Hohlraum, der von einer dünnen Membran begrenzt wird und sich zwischen vorderer Bauchwand und dem linken Leberlappen, bezw. den abwärts gelegenen serösen Ueberzügen des Magens und des Netzes befindet, und — soweit sich schon hierbei erkennen lässt — sich nach rechts und links hin, sowie weit nach oben über die Leber erstreckt. Unterhalb dieses abgegrenzten cystischen Raumes, dessen Innenfläche eine schmutzig gelbrote Farbe zeigt und der mit einer trüben, gallig gefärbten Flüssigkeit mässig gefüllt ist, liegen Teile des grossen Netzes, welche sich nach oben zu über das Querkolon, nach unten und rechts hin über mässig aufgeblähte Dünndarmschlingen hinüberziehen. Sie sind in der Umgebung der unter dem Nabel liegenden Laparotomiewunde. mit der vorderen Bauchwand sowohl als auch mit der Wand des Sackes äusserlich verwachsen, in welch letzteren die vornerwähnten Drains hineinragen. Dieser Sack, welcher sich nach dem kleinen Becken hinab, und wie sich bei weiterer Untersuchung ergiebt, auch rechts und links zwischen die Därme und beiderseits nach den Nierengegenden erstreckt, ist gegen die Laparotomiewunde zu, namentlich deutlich an den die hintere Blasenfläche überziehenden Teilen eigentümlich gefaltet, wie ein zugezogener Lederbeutel. Die Wandung desselben besteht aus einer derben, anscheinend bindegewebigen Membran, von verschiedener Mächtigkeit. welche an der dicksten Stelle fast 2 mm erreicht. Auch hier ist die Innenfläche von schmutzig gelber Farbe und von feiner sammtartiger Beschaffenheit. Die vornerwähnten Falten erinnern an die einer mässig kontrahierten Magen- oder Darmschleimhaut; an einzelnen Stellen finden sich Auflagerungen, welche in ihrer Konsistenz an eingedickte Galle erinnern. Sehr häufig begegnet man kleinsten stecknadelkopfgrossen Erhebungen, welche entweder fest aufsitzen oder auch an einem dünnen Stiel flottieren und an Scolices erinnern. Bei vorsichtigem Abpräparieren der Wandungen dieses Sackes von den vorderen und seitlichen Sackwandungen, was zum Teil nur möglich ist mit gleichzeitiger Entfernung des Peritoneums selbst, ergiebt sich, dass dieser Sack auf der rechten Seite bis über die Niere hinauf und zwar besonders zwischen dem etwas gegen die Wirbelsäule gedrängten Coecum und Col. ascend. einerseits und seitlichen Bauchwand andererseits, sich ausdehnt und mit dem erwähnten vor der Leber gelegenen Sack kommuniciert. Die genaue Messung dieser Kommunikation weist einen Umfang von 44 cm nach; auf der linken Seite dagegen endigt ein nach oben

führender Fortsatz in der Höhe des unteren Nierenpols und zwar nach hinten gelegen, während die rechte Aussackung des oberen Teils mehr nach vorne, der vorderen Bauchwand und dem Zwerchfell anliegend, blind endigt. Ausser der erwähnten schmutzig gallig gefärbten Flüssigkeit enthält der Sack in seiner linken oberen Ausbuchtung, sowie in dem auf der rechten Seite sich kanalförmig verengenden Abschnitt und endlich in dem das kleine Becken auskleidenden Teil ca. 15—20 noch pralle oder auch schon geplatzte hühnereigrosse Echinokokkenblasen. Die Sackwandung liegt überall der Serosafläche des Peritoneums, bezüglich den von diesem überkleideten Organen fest verwachsen an und scheint an dünnen Stellen (linker Leberlappen einzelne Darmschlingen) lediglich aus dem Peritonealüberzug zu bestehen. Einzelne Organteile ragen gewissermassen vorgestülpt, aber immer in der beschriebenen Weise überkleidet, in die Höhlung des Sackes hinein, und zwar gilt dies vom linken Leberlappen in seiner ganzen Ausdehnung vom Ligam. coronar. beginnend bis zu seinem freien Rand, auch Vorder- und Hinterfläche des rechten Leberlappens wird nur vorn zur Begrenzung des Sackes und zwar bis in die Gegend des Centr. tendin. hinauf, herangezogen. An seinem freien Rand schlägt sich die Sackwand über das Retroperitoneum und einzelne Dünndarmschlingen, sowie über das Colon ascend. hinweg, so dass diese letzteren und ebenso die extraperitoneal gelegene Niere von der Höhlung des Sackes aus abzutasten sind. In den linken unteren Abschnitt des Sackes ragen von seiner Wand überzogen die links gelagerten, fast ausschliesslich des Jejunum und oberen Ileum angehörenden Dünndarmschlingen wie eine grosse lappige Geschwulst herein. Das Colon descend. und S romanum sind ebenfalls nur teilweise abzutasten und bilden relativ flache Erhebungen. Nachdem rechterseits an den der vorderen Bauchwand anliegenden Teilen, der die Verbindung zwischen dem oberen und dem unteren Abschnitt vermittelnde Kanal eröffnet ist und hierdurch auch der nach rechts gewendete Teil des rechten Leberrandes frei gelegt ist, zeigt sich in letzterem eingebettet und aus der Lebersubstanz sich hervorwölbend ein Echinococcussack, welcher an seinem tiefsten Teile durch eine 1 cm im Durchmesser haltende Oeffnung mit dem grossen näher beschriebenen Sacke kommuniciert. Die Ränder dieser Oeffnung sind gewulstet, völlig glattrandig und führen in das Innere des zweifellos primären Echinococcusbalges. In ihm liegen — der Echinococcus wird von der Hinterfläche der Leber eröffnet — zwei grössere pralle Hydatiden und mehrere zusammengefaltete, blätterartig aneinandergeschichtete leere Blasen von grüngelber Farbe und leicht zerreisslicher Beschaffenheit. In und auf dem vornerwähnten Netzabschnitt, welcher die aufgeblähten Dünndarmschlingen und das Colon transvers. überlagert, sind gleichfalls vereinzelte an Scolices erinnernde Knötchen nachweisbar, desgleichen auf der Serosa der Leber und des nahezu normalen Dünndarms, welcher ausschliesslich dem Ileum angehört. Einzelne Schlingen sind in geringem Grade streifig gerötet. Es besteht eine frische Ent-

zündung, jedoch ist ein eigentliches Exsudat oder auch nur eine trockene abstreifbare Auflagerung auf ihrer Serosa nicht nachweisbar, dagegen findet sich an einzelnen Stellen der vorerwähnten Jejunumschlingen, welche in den Sack hineinhängen, zwischen Serosa und pseudomembranöser Sackwandung Anhäufung eines leicht gelbgefärbten, teils trüben, teils auch durchsichtigen Exsudates. Milz mit dem Zwerchfell verwachsen, schlaff, von mittlerem Blutgehalt, etwas atrophisch. Leber: mässige Stauungshyperämie, desgleichen die Nieren: es besteht eine geringe Erweiterung des Nierenbeckens. Harn- und Geschlechtsorgane sonst nichts Besonderes. Pancreas: blass, von graugelber Farbe und normaler Konsistenz. Magen ist nur mässig weit gegen den Pylorus hin durch Fäulnis grünlich verfärbt, wenig trübe Flüssigkeit und weisse Flocken. Der das Duodenum füllende trübe Schleim zeigt keine Gallenbeimischung. Der Duct. choledochus ist etwa 1 cm lang von der Papille aufwärts, von blassgrauer, nicht galliger Farbe. Schleimhaut an dieser Stelle erscheint nicht abnorm verändert, die weiter oberhalb gelegene Schleimhaut des Ductus ist intensiv gelb gefärbt, auch die Gallenblase mässig prall gefüllt. Die Darmschleimhaut bietet nichts Besonderes. Darminhalt ist im Dünndarm nur sehr spärlich von dünner, breiiger Beschaffenheit ohne Gallenbeimischung. Dagegen enthält der Dickdarm mässig reichliche braun-grünlich gefärbte Kotballen. Echinokokkenblasen sind in keinem anderen Organ, auch nicht im subserösen Gewebe irgendwo gefunden worden.

2. L. Baumann, Rentner, 50 J., erkrankte 1895 mit heftigen Schmerzen in der rechten Oberbauchgegend und Durchfällen; er konnte sich vor Schmerz kaum bewegen. Der Arzt konstatierte eine Leberschwellung, die in der Folge als verschieden stark ausgesprochen sich erwies. Solche Anfälle sind in den letzten 2 Jahren etwa 5mal aufgetreten, zweimal sei er dabei bewusstlos geworden; er war stets nach einem solchen Anfall zu mehrtägiger Bettruhe gezwungen. Gelbsucht sei nie dabei gewesen, der Stuhl bot keine Besonderheiten. Vor etwa einem halben Jahre, nach dem vorletzten Anfall trat eine härtliche Anschwellung auf der linken Bauchseite auf, die seither langsam zugenommen hat.

Status: Gesund aussehend, nicht kachektisch, mittelkräftig, klein, gracil gebaut. Linke Hand verstümmelt (durch Verletzung vor 30 Jahren), Narben am linken Vorderarm. Abdomen aufgetrieben, in ruhiger Rückenlage auffallend durch überhängende Seitenteile und mehrfache höckerige Vortreibungen. Untere Thoraxapertur ausgeweitet, rechts und links der Rippenbogen nach vorn gedrängt. Umfang in Nabelhöhe 99 cm. Mitte zwischen Nabel und Proc. xiph. 100, in Höhe des Proc. xiph. 98½, dicht oberhalb der Symphyse 91½ cm. Entfernung vom Proc. xiph. bis zum Nabel 21, vom Nabel bis zur Symphyse 16 cm. Lungenlebergrenze (Beginn der absol. Dämpfung) oberer Rand der 6. Rippe. Bei genauerer Durchtastung des Abdomens findet man mehrere bewegliche, rundliche, im Abdomen verschiebliche Tumoren: einer ist im Scrobic. cordis zu fühlen,

zieht sich nach links, um unter dem Rippenbogen zu verschwinden, ist ca. 4 Finger breit, Oberfläche hart, derb mit mehrfachen Einschnürungen, nicht sicher fluktuierend, Länge ca. 10 bis 12 cm. Leberdämpfung an der 6. Rippe beginnend, setzt sich fort bis gut handbreit unterhalb des Rippenbogens und zeigt nach einer Einschnürung unter dem Rippenbogen eine halbkugelige Vorwölbung rechts vom Nabel und oberhalb desselben (a). Auch hier harte, unregelmässige Oberfläche, unsichere pralle Fluktuation. Nach rechts aussen hin grenzt sie sich ab durch eine Furche gegen das übrige Lebergewebe, das hart und mit Höckern (b) besetzt ist. Rechts vom Nabel, auf der Höhe desselben ein apfelgrosser, sehr leicht nach der Tiefe zu sich verschiebender Tumor, links vom Nabel ein eiförmiger grosser Tumor mit glatter Oberfläche, wie es scheint, fluktuierend und allem Anschein nach in der Nabelgegend adhärent, dicht daneben an der Sp. ant. sin. ein rundlicher, gut apfelgrosser Tumor, leicht verschieblich, fluktuierend. Endlich in der Mittellinie über der Symphyse bis 2—3 Finger breit unterhalb des Nabels reichend ein grösserer Tumor, der hinter der Symphyse verschwindet und, wie die Untersuchung per rectum ergiebt, die vordere Rektalwand dicht oberhalb des Sphinkters stark vorbuchtet. Der Längsdurchmesser dieses Tumors von oben und unten dürfte schätzungsweise 17 cm betragen, er ist länglich, die Spitze nach dem Rectum zu gerichtet. Blase und Mastdarm funktionieren normal. Urin klar, sauer, eiweissfrei.

Operation: Schnitt in der Mittellinie unterhalb des Nabels beginnend bis zur Symphyse. Nach Durchtrennung des Bauchfells zeigen sich Adhäsionen zwischen Bauchfell und dem vorliegenden Gewebe, das in Anbetracht seines Fettreichtums, der reichlichen Gefässverästlung als die nach vorne gedrängte Blase angesprochen wird, nach vorne gedrängt durch den bei der äusseren Untersuchung konstatierten Tumor, der mehr nach links entwickelt, hier, nachdem die Bauchwand mit Haken abgezogen, dem Gesicht zugänglich gemacht wird. Auch in seinem Bereich ziemlich ausgedehnte peritoneale Adhäsionen. Es wird der Schnitt nach oben über den Nabel hinaus verlängert, man kommt hier in die freie Bauchhöhle und stösst zunächst auf den Tumor a, der im Netz entwickelt, über faustgross, cystisch, eine ziemlich derbe, weisslichgelbe Wand zeigt, von breiten, flächenhaften, peritonealen Strängen an seiner Oberfläche bedeckt ist. Er wird vor die Bauchhöhle gewälzt, aus den Adhäsionen, die sehr fest haftend, ausgeschält, was ziemlich mühsam, mehrfache Abbindungen nötig macht. Nachdem er bis auf einen breiteren Stiel ausgeschält, platzt er und entleert wasserklare Echinokokkenflüssigkeit. Bauchhöhle vorher durch Kompressen abgeschlossen. Es entleert sich nur ein Teil des Inhalts. Die völlige Ausschälung jetzt schnell beendet. Blutstillung. Jetzt fühlt man unmittelbar hinter dem eben entfernten einen zweiten kleineren, länglichen Tumor von unregelmässiger Oberfläche, ebenfalls prall fluktuierend. Auch dieser in breite, peritoneale Adhäsionen eingebettet, wird

ausgeschält, platzt dabei, ohne dass Flüssigkeit in die Bauchhöhle fliesst. Im Netz finden sich in der Umgebung zahllose kleinste Echinokokkenblasen, haselnussgrosse, kleinere und grössere und auf demselben feinste, meist stecknadelkopf- und kleinere, graue Knötchen (Fremdkörpertuberkel?). Die Leberoberfläche zeigt eine derb grobhöckerige Oberfläche zum Teil schwieliger Beschaffenheit. Jetzt wird der linke Wundrand stark abgezogen und mit der Hand aus der linken Unterbauchgegend ein ca. faustgrosser, cystischer Tumor, ebenso in peritoneale Adhäsionen eingebettet, hervorgehoben, es gelingt jedoch nicht, ihn ganz vor die Bauchwunde zu bringen. Es wird mit der Ausschälung desselben begonnen. Nachdem er bis auf die untere Fläche isoliert, zeigt sich, dass er nur durch eine Einschnürung getrennt, unmittelbar in einen weiteren grösseren Tumor übergeht, der hinter der Blase liegt (sich hinter der Flexur nach unten ins kleine Becken fortsetzt) und offenbar dem Tumor entspricht, der vom Rectum aus gefühlt wurde. Beim Anziehen des Tumors reisst er an kleiner Stelle ein, entleert klare Echinokokkenflüssigkeit. Die Perforationsstelle vorläufig komprimiert, der Tumor möglichst vor die Bauchwunde gedrängt und die Flüssigkeit durch Einstich an der Aussenfläche entleert, ohne dass etwas in die Bauchhöhle einfliessen kann; es entleeren sich dabei reichlich zum Teil zusammengefallene Tochterblasen, zum Teil noch guterhaltene, wasserklare, kleinere Cysten. Nach Entleerung derselben stürzt im Strahl in grossen Mengen klare Flüssigkeit hervor aus dem unteren, hinter der Blase gelegenen Tumor, die bislang offenbar durch die zahlreichen Tochterblasen am Abfliessen behindert war (also keine eigentliche trennende Schicht zwischen dem oberflächlichen und dem tiefen Tumor), Flüssigkeit und Tochterblasen werden mit grossem Löffel ausgeschöpft, eine völlige Ausschälung der sich hinter die Blase erstreckenden Cystenwand ist nicht möglich, es wird daher die Einnähung derselben in die Bauchwand beschlossen. Der obere Teil der schon ausgeschälten Cyste wird abgetragen, mit dem tieferen Teil derselben ist in grosser Ausdehnung die Flexur innig verwachsen. Da die Einnähung der Cystenwand in die Mittellinie der Bauchwunde nur unter starker Spannung möglich wäre und sehr wahrscheinlich wegen der innigen Verwachsung mit der Flexur eine Abknickung derselben bedingen würde, wird in der linken Unterbauchgegend eine ca. 6 cm lange zweite Oeffnung angelegt, 4 bis 5 Finger breit von der ersteren entfernt und die Cystenmembran mit Kocher'schen Klemmen gefasst, hier herausgezogen. Die Bauchwunde in der Mittellinie durch fortlaufende Catgutperitonealnaht und darüber tiefgreifende Hautseidennaht ganz geschlossen. Die zur seitlichen Bauchwunde herausgezogene Cyste durch fortlaufende Seidennaht mit dem Peritoneum rings vernäht. Darüber noch eine zweite Schicht Knopfnähte, die Cystenwand und Haut fassen. Der in die eingenähte Cyste eingeführte Finger fühlt in der Tiefe nach dem Rectum zu einen weiteren ca. faustgrossen, prallen, cystischen Tumor (offenbar derselbe, der bei der Unter-

suchung per rectum konstatiert wurde). Es wird ein Drain in die eingenähte Cyste eingeführt. Verband.

Die Heilung verlief ohne wesentliche Störungen. Die Wundhöhle des eingenähten bindegewebigen Balges secernierte ziemlich stark, so dass ein Drain mehrere Wochen liegen gelassen werden musste. Erst im Februar 98 war die Fistel völlig geschlossen. Nach 3 Wochen war der Patient ausser Bett und erholte sich sehr rasch. Am 5. Januar 98 wurde der bei der Laparotomie sich im Douglas'schen Raume fest verwachsene Echinococcus vom Rectum aus punktiert ohne Narkose. Es wurden ca. 3—400 ccm Echinococcusflüssigkeit entleert mit weissem, krümeligem Bodensatz (Scolices). Hierauf wurden 5 ccm 5% Carbolsäurelösung und 10 ccm 1‰ Sublimatlösung in die entleerte Cyste injiciert. Der Stuhl wurde 2 Tage lang durch Opium angehalten. Die Punktion und Injektion verlief völlig reaktionslos, und am 8. Februar 98 konnte nichts mehr von dem Echinococcus im Douglas gefühlt werden.

8. Gottschalk, Heinrich, 56 J., Arbeiter. Seit ca. 2 Jahren litt Pat. unter immer zunehmender Auftreibung des Bauches, am meisten in der Gegend des linken Rippenbogens. Daselbst bildete sich unter Schmerzen eine Rötung, die vom Arzt eingeschnitten wurde; es entleerte sich Eiter mit Echinococcusblasen. Die Eiterung hielt an, wurde sehr stark, der Kranke fieberte und wurde sehr elend. Aufnahme.

Status (29. X. 96): Sehr abgemagerter, schwacher Mann. Das Epigastrium ausgefüllt mit einer grossen Geschwulst, die der Leber angehört. Nahe der Mitte des linken Rippenbogens eine stark eiternde 3 cm lange Wunde mit geröteten Rändern. Eine Sonde dringt ca. 15 cm tief ein und gelangt in eine weite sackförmige Höhle in der Leber; bei Druck aufs Epigastrium entleert sich reichlich stinkender Eiter. Der rechte Leberlappen ist erheblich vergrössert. Es besteht auch noch bedeutende Milzvergrösserung. Die Hypochondrien sind stark vorgetrieben. Bei der Durchtastung des Abdomens fühlt man verschiedene rundliche, zum Teil den Bauchdecken anhaftende Tumoren von Gänseei- bis Mannsfaustgrösse; sie haben glatte Oberfläche, sind prall, elastisch und fluktuierend. Die zwei grössten Tumoren liegen am Nabel und im rechten Hypochondrium nahe dem Poupart'schen Bande.

Operation: Erweiterung der Incisionsstelle des vereiterten Echinococcus im Epigastrium. Es entleeren sich eine Anzahl teils gefüllter, praller, klarer, teils zusammengefallener Echinokokkenblasen, daneben gelbliche mit Eiter vermischte Flüssigkeit und Membranfetzen. Ausspülung der Höhle, Drainage und Jodoformtamponade. Mit zwei weiteren Incisionen, am Nabel und in der Ileocoecalgegend, werden sodann die beiden grössten Cysten des Peritoneum freigelegt. Sie sind von Netz und Pseudomembranen umschlossen und werden in die Incisionswunden mit Nähten fixiert, um sie nach stattgehabter Verklebung in einigen Tagen zu entleeren. Die kleineren Tumoren bleiben unberücksichtigt.

Der schon vorher sehr elende Patient macht am 9. Nov. Exitus.

Bei der Autopsie fand sich im Peritoneum zerstreut eine grosse Zahl von Echinococcusblasen von Haselnuss- bis Apfelgrösse (ausser den bei der Operation angenähten), die vornehmlich im Netz dicht gedrängt und mit Pseudomembranen überzogen lagen. Auf der rechten Seite lag eine Anzahl kleinapfelgrosser Blasen als Packet miteinander verklebt; ebensolche am Mesocolon der Flexur fest verwachsen. Um die atrophische Milz herum lag ein grosses Konvolut solcher Cysten verschiedenster Grösse, mit derben Adhäsionen mit der Milz und dem Peritoneum verlötet. Endlich im linken Leberlappen der entleerte vereiterte Echinococcussack, der allem Anschein nach früher ins Peritoneum perforiert war, doch war in den schwartigen Verwachsungen der Umgebung die Stelle der früheren Perforation nicht zu finden.

4. M. Wolter, 46 J., Arbeiterfrau aus Neuendorf, wurde am 22. Dezember 1898 mit einer eingeklemmten Nabelhernie ins Krankenhaus gebracht. Sofortige Operation (Omphalektomie). Eine Dünndarmschlinge muss wegen Druckgangrän am Schnürring reseciert werden. Das Peritoneum, soweit es sichtbar gemacht werden kann, ist intensiv gerötet, granuliert und fühlt sich rauh an, blutet leicht. Die Dünndarmserosa ist zum Teil besetzt mit feinen, weisslichen Knötchen (Fremdkörpertuberkulose). Im Abdomen sind einige Liter einer blutig tingierten, gelblichen (gallig?) Flüssigkeit. Die Leber ist hart mit höckeriger Oberfläche (granulöse Atrophie?). Ein Teil ihrer unteren Fläche ist eingenommen von einer kugeligen cystischen Geschwulst von ca. Kindskopfgrösse, mit weisslicher pergamentartiger Wandung (zum Teil mit verkalkten Stellen und mit narbigen Einziehungen). Die Cyste — zweifellos ein Echinococcus — ist schlaff und leicht eindrückbar, wie ein gelochter Gummiball. In der rechten Bauchhöhle im geschrumpften Netz, auf dem Mesocolon und zwischen den Darmschlingen mit Pseudomembranen fixiert finden sich cystische Geschwülstchen von Erbsen- bis Wallnussgrösse; einzelne sind wasserklar, andere mit derber, weisslicher Kapsel undurchsichtig. Eine pflaumengrosse Cyste, die ausgelöst wurde aus ihren Adhäsionen am unteren Leberrand enthielt Dutzende von Tochterblasen und viele Membranen an solchen, freie Flüssigkeit war nahezu keine vorhanden.

Nach dem bei der Operation erhobenen Befund musste man an eine Aussaat von Echinokokken durch Ruptur einer primären Lebercyste denken. Aus der nachträglich erhobenen Anamnese ergab sich, dass die Patientin vor 2 Jahren — Ostern 1897 — sich beim Tragen eines Wassereimers verhoben hätte und dabei einen Stich in der „Brust“ fühlte. Seitdem fühlte sie sich nicht recht wohl, bekam einen geschwollenen Leib und geschwollene Füsse. Der zugezogene Arzt sagte der Frau, dass sie sich die Leber gequetscht hätte. Als innere Mittel erfolglos gebraucht waren, machte er im August 1897 eine Punktion des Abdomens und entleerte 11 Liter einer leicht rötlich gefärbten, dünnen Flüssigkeit. Bis Frühjahr

1898 wurden diese Punktionen 6mal wiederholt und zuweilen 4—15 Liter Flüssigkeit entleert, worauf die Patientin sich erleichtert fühlte. Sie blieb aber schwach und konnte das Zimmer nicht verlassen. In der Zeit dieser starken Auftreibung des Leibes (Frühling 1898) bildete sich dann der Nabelbruch aus, dessetwegen eine Operation dringend war. Im weiteren Verlauf kam es zur Vereiterung der verkalkten Echinococcusblase; sie wurde incidiert, mit den Bauchdecken vernäht und ausgeräumt.

So gross auch die Zahl der in der Litteratur mitgeteilten Fälle von sogenannten multiplen Echinokokken der Bauchhöhle ist, so sind doch nur wenige dabei, die von den betreffenden Autoren auf Selbstaussaat infolge von Ruptur einer primären Hydatide zurückgeführt werden. R. v. Volkmann war, wie schon oben bemerkt, der erste, der anlässlich einer Diskussion am Chirurgen-Kongress 1877 über die Punktion des Echinococcus auf die Keimzerstreuungsgefahr aufmerksam machte.

Er sah bei einem 18jährigen jungen Mann, der später zur Sektion kam, die Därme schwielig mit der vorderen Bauchwand verklebt, zwischen denselben grosse Massen vereinzelter Echinococcusblasen, im Becken ein ungeheures Konvolut solcher Blasen, verwachsen mit Dickdarm und Harnblase, an der unteren Leberfläche, zwischen Leber und Zwerchfell, im Netz überall eine Menge Hydatiden verschiedenster Grösse untereinander und mit den Därmen verbacken. „Den Ausgangspunkt der Aussaat hatte jedenfalls eine jetzt nur noch apfelgrosse, verödete Echinococcuscyste der Leber gebildet, die ein ganz besonderes Verhalten darbot: sie war nämlich von einer dicken, schwieligen Kapsel von ockergelber Farbe umgeben, in der die vielfach zusammengefaltete, ebenfalls ockergelbe Tierblase lag". So berichtet F. Krause über die Beobachtung v. Volkmann's.

Trendelenburg, Hüter u. A. teilten gelegeutlich dieser Diskussion ähnliche Erfahrungen mit.

Gratia berichtet über einen 40jährigen Mann, bei dem eine Lebercyste barst, worauf es zu allgemeiner Urticaria kam. Nach 5 Jahren abermalige Ruptur eines cystischen Tumors im Hypogastrium, längere Zeit darauf fanden sich zwei cystische Tumoren an der vorderen Bauchwand.

Sehr interessant ist der Fall von Lihotzky.

Ein Matrose litt schon seit längerer Zeit an einem Leberechinococcus. Nach einem Sturze an Bord stürmische Erscheinungen einer Abdominalerkrankung, wie Fieber, Brechen, Ikterus. Es fand sich ein grosser fluktuierender Tumor, der mit der Leber in Verbindung stand und 7 nuss- bis eigrosse, über das Abdomen zerstreute Geschwülste, direkt der Bauchwand anliegend, welche, wie sicher sich konstatieren liess, vor dem Fall nicht da waren.

Féréol machte die Autopsie einer Frau, die 18 Monate vor ihrem Tode in Anschluss an Leberschmerzen eine schwere Peritonitis durchgemacht hatte. In der Leber fand sich eine alte leere Echinococcushöhle, im Peritoneum mehrere Hundert lebender und wachsender Hydatiden. Charcot und Rendu, die das Präparat sahen, waren der Ansicht, dass es sich um einen Fall von Keimzerstreuung nach Ruptur handle.

Auch König hat mehrere solcher Fälle gesehen. In der 6. Auflage S. 205 seines Lehrbuches schreibt er: Ich beobachtete einen solchen Durchbruch infolge Kontusion des Bauches. Trotz massenhaften Eintritts von Blasen in die Bauchhöhle trat erst nach Monaten der Tod ein infolge der Operation. — Ein ander Mal verschwand nach einem Stoss der Leberechinococcus und siedelte sich am unteren Teil der Bauchwand an, wo er einige Wochen nach der Verletzung operiert wurde. König ist übrigens der Ansicht, dass solche Entleerungen in den Bauchfellraum recht selten sind.

Im Jahre 1889 publicierte sodann F. Krause eine Beobachtung, die wie er glaubt den Wert eines physiologischen Experimentes hat.

Mittelst Punktion war im März 1887 bei einem Kranken ein Leberechinococcus konstatiert worden. Nach einem halben Jahr erneute Beschwerden durch Auftreibung des Unterleibs, Weihnachten 1888 lebhafte Schmerzen. Bei der Laparotomie fanden sich etwa 100 grössere und kleinere Hydatiden: in grösster Menge zu untrennbarem Klumpen geballt dicht unterhalb der Leber; in weiterer Entfernung nach der rechten Beckenseite hinab verringerte sich die Zahl der Blasen mehr und mehr; in der linken Peritonealhälfte waren nur vereinzelte Tierblasen.

Aus der Hallenser Klinik bringt Hohl in seiner Dissertation 1892 einen weiteren Fall.

Ein 16jähriger Knabe, der seit seinem 6. Lebensjahr an aufgetriebenem hartem Leib litt, wurde in den letzten Jahren 24mal punktiert. Als er in sehr elendem Zustande von v. Bramann operiert wurde, fand sich ausser einer Echinococcuscyste im linken Leberlappen mit vielen Tochterblasen, multiple Blasen im Peritoneum und die ganze Leber durchsetzt mit Hydatiden. Hohl glaubt, dass durch die Punktionen nicht nur eine Ausstreuung im Peritoneum, sondern auch die Stichverimpfung in der Leber zu Stande gekommen sei.

Weiterhin erwähnt Hohl noch einen hierher gehörigen Fall, der von Schede operiert wurde.

Die vorgenannten Fälle sind von den betreffenden Autoren als

Beweise für die Keimzerstreuung des Leberechinococcus im Peritoneum nach Ruptur oder Punktion aufgeführt worden; ihnen schliessen sich unsere vier Fälle aus der Rostocker chirurgischen Klinik an. Ohne den einzelnen Fall einer besonderen kritischen Besprechung zu unterziehen, sei nur erwähnt, dass verschiedene Momente das Ansiedelungs- und Proliferationsvermögen des organisierten Hydatideninhalts in der freien Bauchhöhle durch direkte Aussaat beweisen. Einmal die Anheftung solcher Tochterblasen auf der Oberfläche des Peritoneum oder deren Einbettung durch Pseudomembranen zwischen Darmschlingen; ferner die Bevorzugung der rechten Seite, wenn die Muttercyste in der Leber sass, sowie die eigenartige Verteilung im Peritonealraum (z. B. beim Krause'schen Fall), des Weiteren die Konglomeration ganzer Klumpen von Tochterblasen, sowie die oft sehr verschiedene Grösse derselben. Wichtig ist ferner das Vorhandensein von Scolices und Brutkapseln und auch von Enkelblasen in den zerstreuten Tochterblasen, was zum mindesten die Fortdauer der Proliferationsfähigkeit wahrscheinlich macht. Auch die bei unserem Fall Baumann durch die Beobachtung konstatierte Volumenszunahme einer Blase im Peritoneum spricht für deren Lebensfähigkeit. Nicht unwichtig ist endlich auch die Thatsache, dass Echinococcusblasen mehrmals frei in der Bauchhöhle (meist allerdings mit Ascites- oder in abgesackter Peritonealtasche, wie in unserem Fall Schultz) gefunden wurden.

Als weiterer Beweis für den hepatogenen Ursprung der multiplen Peritoneal-Echinokokken in unseren 4 Fällen ist schliesslich von Bedeutung der Nachweis einer nicht mehr intakten Hydatide in der Leber. So in Fall Schultz, wo ein über den Leberrand sich vorwölbender, an seinem tiefsten Teile perforierter Echinococcussack gefunden wurde, in kanalförmiger Kommunikation mit dem Hydatiden enthaltenden abgeschlossenen Peritonealraum. Auch bei Frau Wolter war ein ganz schlaffer, in seiner Wand verkalkter Echinococcussack in der Leber, während die Peritoneal-Echinokokken prall gefüllt mit Tochterblasen — also jedenfalls jüngeren Ursprungs — waren. Bei Gottschalk war die primäre Lebercyste bereits vereitert, nur bei Baumann war beim Abtasten der Bauchhöhle infolge der derben Netzverwachsungen am Leberrand, die viele Cysten in sich schlossen, mit Sicherheit nichts über die Verhältnisse der Leber zu eruieren; der ganze Status macht es aber mehr als wahrscheinlich, dass dahinter der entleerte und narbig geschrumpfte primäre Sack in der Leber sass.

In all den vorgenannten Fällen vermissen wir neben den multiplen Echinokokken im Bauchfellraum nie die Reste einer alten grösseren Cyste in der Leber. Dieses regelmässige Zusammentreffen kann doch nicht lediglich dem Zufall zugeschrieben werden, es liegt doch viel näher, einen ursächlichen Zusammenhang zwischen der rupturierten Lebercyste und den proliferierenden, multiplen Blasen des Peritoneums anzunehmen.

Gegen diese Auffassung hat sich in den letzten Jahren, speziell in der russischen Litteratur eine lebhafte Opposition erhoben. In erster Linie hat Ratimow[1]) seine gegenteilige Ansicht in einem Vortrage in der russischen chirurgischen Gesellschaft am 27. April 1894 auseinandergesetzt und fand hierbei die Unterstützung von Sklifossowski (1895), denen sich 1896 Krasnow und Kolpatschki anschlossen durch Beibringung von weiterem Beobachtungsmaterial, das die primäre Entstehungsweise des multiplen Echinococcus der Bauchhöhle erhärten sollte.

Ratimow spricht den Tierexperimenten von Lebedeff (im III. Teil) jede Beweiskraft ab, indem er wohl zugiebt, dass Hydatiden ins Peritoneum transplantiert, dort festwachsen können. Eine Volumenszunahme sei aber nicht durch Eigenwachstum, sondern durch Exsudation um die Blase und durch Imbibition zu erklären und die sogenannten Proliferationsvorgänge seien nichts anderes als „eine einfache Teilung der Blase als eines fremden Körpers". Ich kann es mir sparen, hier eine Kritik anzuknüpfen — statt dessen sei auf die einfache objektive Wiedergabe der Protokolle über meine Tierversuche hingewiesen. Ratimow vertritt die Ansicht, dass die multiplen Echinokokken der Bauchhöhle primäre Bildungen sind, entstanden durch Einwanderung des sechshackigen Embryo vom Darm aus.

Die hauptsächlichste Stütze seiner abweichenden Anschauung findet Ratimow in dem Verhältnis der Parasiten zum Peritoneum, das nach seiner Ansicht durch klinische Beobachtung (d. h. beim operativen Eingriff) zu ermitteln ist. Primäre Cysten werden stets subperitoneal liegen, indem die Embryonen durch den Blutstrom hierhin verschleppt werden, während Sekundärblasen, d. h. solche, die durch Ruptur in die Bauchhöhle gelangt sind, auf dem Peritoneum mit Adhäsionen befestigt sind.

1) Den Vortrag von Ratimow, in russischer Sprache publiciert, habe ich in deutscher Uebersetzung (Manuskript) benutzt. Die Publikationen von Sklifossowski, von Krasnow und Kolpatschki waren mir nur im Referat zugänglich.

Theoretisch ist dies gewiss völlig zutreffend, sehr fraglich ist es aber, ob in praxi durch klinische Beobachtung dieser Befund, wie Ratimow sagt, „eines der kostbarsten Kennzeichen ist, wonach man in jedem Falle bestimmt sagen kann", ob es sich um eine primäre oder sekundäre Bildung handelt. So einfach liegen die Verhältnisse nicht. Man denke sich nur z. B. eine im subperitonealen Zellgewebe am Mesocolon oder im Douglas'schen Raum entstandene faustgrosse Primärcyste. Sie wird nach der Richtung des geringeren Widerstandes (im Douglas nach der Beckenhöhle zu) sich entwickeln, das Peritoneum zunächst als dünnes Blatt vor sich herschieben, dasselbe bald durch den Reiz des sich vergrösserten Fremdkörpers entzündlich verdicken und zu Adhäsionen mit den benachbarten Organen (Darm und Netz, Blase und Mastdarm) und zur Bildung von Pseudomembranen führen. Von einem normalen Peritonealüberzuge wird jedenfalls makroskopisch nichts mehr zu entdecken sein. Nehmen wir andererseits eine ebensogrosse Sekundärcyste an, die als Skolex, oder als erbsen- oder wallnussgrosse Tochterblase durch Ruptur einer Primärcyste in einer Falte des Mesocolon oder im Douglas auf dem Peritoneum hängen blieb, so wird in Kurzem dieser Fremdkörper durch Pseudomembranen verlötet sein und das Peritonealepithel wächst über ihn hinweg (vergl. path.-anat. Teil). Mit weiterem Wachstum steigert sich der entzündliche Reiz, die bindegewebige Umhüllung verdickt sich, sie geht Adhäsionen mit den benachbarten Organen ein. Es ist ganz unmöglich, dann bei der Operation die Entscheidung über den Entwickelungsmodus einer solchen Cyste zu treffen. Selbst die mikroskopische Untersuchung wird uns hier, wie wir sehen werden, im Stiche lassen. Jedenfalls möchte ich glauben, dass die von Ratimow hervorgehobenen anatomischen Verhältnisse nur ausnahmsweise ein Kriterium für das subperitoneale oder intraperitoneale Wachstum abgeben wird. So gedenkt Schröder[1]) anlässlich eines Vortrages von Freund über Echinokokken im Becken eines „fast frei vor dem Uterus sitzenden Echinococcus, der sich bis auf einige an den Därmen haftende Teile entfernen liess", während Nicaise und Tuffier Fälle mitteilen, wo kaum an der subserösen Lokalisation im Beckenzellgewebe schon auf den klinischen Befund hin zu zweifeln ist.

Tuffier, auf dessen Autorität sich Ratimow in dieser Frage beruft, hat 74 Fälle von Echinokokken des Beckens bearbeitet und gelangt zu dem Resultate, dass ihr Lieblingssitz zwischen Rectum

1) Schröder. Archiv für Gyn. Bd. XV. S. 256.

und Blase liege. Er giebt offen zu, dass ihm die Ursache hierfür unbekannt sei — „la raison de cette localisation anatomique m'échappe" (l. c. S. 572). — Die einfachste und natürlichste Erklärung für diese Lokalisation, die in der Theorie der Keimzerstreuung gegeben ist, scheint ihm ganz unbekannt zu sein, denn in seiner ganzen Abhandlung kommt er mit keinem Worte darauf zu sprechen. Von der Idee befangen, dass Hydatiden nur aus dem sechshakigen Embryo sich entwickeln können, nimmt er deren subseröse Lokalisation ohne jede Einschränkung an.

Sklifossowski und Tuffier sprechen von Echinokokken des Beckens, denen neben der Blase ohne Eröffnung des Peritoneums beizukommen war und schliessen daraus auf deren Entwickelung im subserösen Zellgewebe. Hiergegen möchte ich nur bemerken, dass auch eine intraperitoneal sich entwickelnde Cyste mit der Bauchwand so verlöten kann, dass sie eröffnet werden kann, ohne den Bauchfellraum zu berühren. Analoge Verhältnisse finden sich ja beim perityphlitischen Abscess, der durch Verlötungen und Adhäsionen eine scheinbare extraperitoneale Lage einnimmt.

Mit wenig Glück wird die Statistik als weiteres Beweismittel herbeigezogen. Milliet[1]) fand 33 Fälle von Echinokokken im Douglas beim Manne, davon wurden 16mal bei der Autopsie multiple gefunden, bei 9 Fällen ist keine Autopsie gemacht worden. Diese frappante Thatsache, die sehr wohl ihre Erklärung findet, bezeichnet Ratimow als „Absonderlichkeit" des multiplen Echinococcus, der ausser der Leber gleichzeitig auch den Unterleib und das kleine Becken betrifft.

Die Einwände, welche von dieser Seite gegen die Theorie der Keimzerstreuung gemacht werden, können die Folgerungen, die zu deren Gunsten aus den klinischen Thatsachen gezogen worden sind, keinesfalls entkräftigen. Wir bestreiten andererseits keinesfalls, dass multiple Echinokokken im Bauchfellraum auf Grund einer multiplen Einwanderung des sechshakigen Embryo vom Darm aus entstehen können, gerade so gut wie nur in der Leber gar nicht selten mehrere Cysten sich finden, die wir als primäre anerkennen.

II. Pathologisch-anatomischer Teil.

Die bei der Sektion des Patienten Schultz auf der Darmserosa und auch auf dem Leberüberzug gefundenen weisslichen und

1) Milliet (Nicaise Ref.). Sur une observation de kyste hydatique de la prostate. Bull. et mém. soc. chir. 25. VI. 88.

und gelblichen Knötchen mussten in erster Linie genau histologisch untersucht werden. Es war nicht ausgeschlossen, dass eine Komplikation mit miliarer Tuberkulose des Peritoneums vorliegen konnte, obschon das Fehlen jedweder tuberkulöser Affektionen in anderen Organen (speziell in der Lunge und den Bronchialdrüsen) diese Annahme von vornherein unwahrscheinlich machte.

Viel eher konnte man diese miliaren Knötchen wohl einem chronisch entzündlichen, aber nicht bakteriell-infektiösen Prozess zuschreiben, wie es bei der Ausstreuung von einer Menge von Partikelchen des rupturierten Parasiten in den Bauchfellsack zu Stande kommen kann.

Vom Gesichtspunkte der Theorie der Keimzerstreuung im Peritoneum durch Platzen eines Echinococcus musste man sich fragen, ob nicht ein Teil dieser Knötchen noch lebensfähige und keimfähige Elemente der Parasiten enthalte, wie Scolices oder kleinste Brutkapseln, die infolge der reaktiven Entzündung eingekapselt in bindegewebiger Hülle eine langsame Entwickelung durchmachen, oder in den ungünstigen lokalen Verhältnissen zu Grunde gegangen sind.

Bei der mikroskopischen Untersuchung (schwache Vergrösserung Zeiss A. O. II.) zeigen die stecknadelkopfgrossen Knötchen auf der Serosa des Dünndarms zunächst im Centrum eine feinkörnige Masse, welche nur teilweise Kernfärbung angenommen hat; in derselben liegen hellglänzende Bänder, unregelmässig gefaltet, welche nur andeutungsweise eine feinere Längsstreifung erkennen lassen; an der Peripherie dieses centralen und scharf abgesetzten Teiles des Knötchens findet sich ringsum eine Anhäufung von dicht gedrängten Zellen, deren Kerne — in normaler Weise gefärbt — nach Art der Riesenzell-Kerne Häufchen bilden (1. Zone). Eine weitere nach aussen von der eben beschriebenen gelegene 2. Zone besteht aus einer faserigen Masse mit wenig langen Kernen; um diese herum legt sich die 3. Zone, eine dichtgedrängte Zellanhäufung, aus runden und länglichen Kernen bestehend. — Bei starker Vergrösserung (Zeiss E. O. II) erwiesen sich die gefalteten Bänder in der Mitte des Knötchens als geschichtete Echinokokkenmembranen, die körnigen Massen dazwischen besitzen zum Teil die Grösse und Form von Kernen, zum Teil sind sie kleiner und finden sich eingebettet in eine feinkörnige und feinfädige Masse. Gegen die Peripherie dieser centralen körnigen Masse hin finden sich in geringer Menge längliche Zellen, welche eine Strecke weit in die körnige Masse hineinreichen und zum Teil den Echinokokkenmembranresten der Länge nach anliegen. Ausser diesen Membranresten finden sich in der inneren körnigen Masse zerstreut hier und dort zahlreiche freiliegende Echinokokkenhäkchen. In der vorhin schlechthin als 1. Zone benannten Schicht lassen sich bei starker Vergrösserung nunmehr deut-

lich zwei verschiedene Schichten unterscheiden. In der inneren liegen und zwar meist in unmittelbarer Nähe der Echinokokkenmembranreste die schon oben bei schwacher Vergrösserung beobachteten Riesenzellen mit länglichen Kernen von der Beschaffenheit der Kerne der Bindegewebszellen; in einer Schnittebene zählt man bis 50 und 60 Kerne in einer Riesenzelle. Die äussere Schicht der ersten Zone besteht aus feinfaserigen grösstenteils koncentrisch, doch auch gelegentlich radiär angeordneten Bindegewebsfasern, zwischen denen in gleicher Richtung verlaufende, lange Bindegewebskerne liegen. Eine grössere Anzahl derselben zeigt einen unregelmässigen, gelegentlich zackigen Kontour, andere haben keulen- und hantelförmige Gestalt (Rückbildung). Ferner lassen sich noch in spärlicher Zahl einkernige Zellen beobachten vom Charakter der Lymphocyten.

Die zweite Zone besteht aus peripheriewärts dickfaserigen, centralwärts feinerem, deutlich koncentrisch angeordnetem Bindegewebe mit spärlichen langen Kernen und Lymphocyten. Diese Zone ist sowohl gegen die vorher beschriebene als auch gegen die nunmehr zu erwähnende dritte Zone teils mehr teils weniger scharf abgesetzt.

Diese letzte Zone besteht aus feinfaserigen, nur undeutlich koncentrisch angeordneten Bindegewebszügen mit zahlreichen länglichen Kernen, welche an Länge die entsprechenden Kerne der zweiten Zone nicht erreichen. Dazwischen liegen zahlreiche, ungleichmässig verteilte oder Häufchen bildende Lymphocyten, gelegentlich sind auch Schnitte durch weit klaffende Kapillaren erkennbar.

Die Knötchen hängen durch einen aus längsgestreiftem Bindegewebe mit spärlichen Kernen versehenen Stiel mit der Aussenwand des Darmes zusammen, welche an dieser Stelle in geringer Ausdehnung kleinzellig infiltriert ist.

Die Knötchen des Netzes, welche stellenweise sehr dichtgedrängt stehen, sind durchschnittlich stecknadelkopfgross, bisweilen jedoch etwas grösser oder kleiner. Eines der kleinsten im gefärbten Präparat, eben noch mikroskopisch auf dem Objektträger erkennbar, enthält bei schwacher mikroskopischer Vergrösserung Zeiss (A. O. II.) in der Mitte ebenfalls einen geschichteten Echinokokkenmembranrest, welcher unmittelbar von einer dichten Zellanhäufung umgeben ist. Bei starker Vergrösserung sieht man die schon erwähnten Bindegewebszellen, dazwischen Capillaren bis dicht an die Membran heranreichend. Die Riesenzellenbildung ist auch hier zu beobachten, jedoch sind dieselben kleiner und kernärmer. Die Richtung der ziemlich langen Kerne steht in einer inneren Zone des Knötchens ganz oder nahezu senkrecht zur Membran, während in einer pheripheren Zone die Kerne sich koncentrisch gelagert finden; zwischen den Bindegewebszellen beider Zonen liegen spärliche Lymphocyten. In der Umgebung des Knötchens ist das Bindegewebe kleinzellig infiltriert und enthält vereinzelte Häufchen von gelben Pigmentkörnern.

Wie dies kleinste verhalten sich auch im allgemeinen die übrigen im

Netz befindlichen nur mit dem Unterschiede, dass in den allergrössten die Membranen und Häkchen in ein feinkörniges nicht gefärbtes Material — wie bei den Knötchen der Darmserosa — eingebettet sind und nur zum Teil unmittelbar von den Zellen berührt werden. Die Faserbildung ist in den kleinen mesenterialen Knötchen ausgesprochener als in den Knötchen der Darmserosa, in den peripheren Schichten besonders dick und deutlich koncentrisch.

Auf der Oberfläche der Leber befindliche Knötchen sind bis stecknadelkopfgross und auffallend derb (mehr als die beschriebenen). Sie erweisen sich mikroskopisch in gefärbtem Präparat aus sehr derbfaserigem Bindegewebe bestehend mit spärlichen oft sehr langen Kernen. In diesen Knötchen aber auch in anderen Stellen der fast zu einem Knötchen verdickten Serosa liegen Haufen von Kalkkörnern, nach deren Behandlung mit Salzsäure Ansammlungen von feinsten zusammengeballten Körnchen zurückbleiben: an einzelnen Stellen liegen zwischen ihnen glänzende Gebilde, die ihrer Breite und ihrem Aussehen nach an Bruchstücke von Membranen erinnern; andere mehr zugespitzt und mehr gebogen haben die Grösse und annähernd die Form von Häkchen. In dem grössten der zur Untersuchung gelangten Knötchen findet sich beim Zerzupfen und nach Behandlung mit Salzsäure ein deutlich zu erkennendes Echinokokken-Häkchen.

Die den beschriebenen Gebilden auf Netz, Darm- und Leberserosa gemeinsamen Merkmale sind ohne Zweifel ihre knötchenförmige, Tuberkeln ähnliche Gestalt und der mehr weniger reichliche Inhalt an Echinokokkenmembranfetzen und an Häkchen. Hingegen unterscheiden sich die beiden erstgenannten von den letzteren,

1) durch das Vorhandensein eines nicht oder nur teilweise tingierten Centrums — NB. im gefärbten mikroskopischen Präparat —,

2) durch die eigentümliche Radiärstellung der inneren länglichen Zellkerne,

3) durch die Riesenzellbildung und

4) durch die geringere Derbheit. —

Betrachten wir nun diese 4 Punkte etwas genauer:

ad. 1. Die körnigen nicht gefärbten Massen in der Mitte der Knötchen sind, stellenweise wenigstens, anzusehen als Zerfallprodukte von Exsudat und von Zellen, deren Kerne zum Teil vollständig, zum Teil nur noch als Chromatinkörnchen erhalten sind.

ad. 2. Die länglichen, radiär gestellten Kerne der 1. Zone stellen dar ihrer Form und ihrem Färbungsverhalten nach Bindegewebszellkerne, welche von der Peripherie nach dem Centrum eine Strecke weit in die nicht gefärbte centrale Masse hineinreichen und besonders

gerne den Echinokokkenmembranen anliegen. Die erwähnte grösstenteils radiäre Richtung dieser Kerne lässt annehmen, dass hier ein Einwachsen respektive ein Einwandern dieser Bindegewebszellen vor sich geht, während andere koncentrisch liegende, mit gleichartigen Kernen versehene Zellen und mit schon deutlich ausgesprochener Faserung einem Ruhestand sich nähern, welcher in der zweiten Zone mit ihren spärlichen langen Kernen und dicken koncentrisch gelegenen Fasern schon erreicht ist. In allmählichem Uebergang zu dieser Beschaffenheit scheint sich das Bindegewebe der 3. Zone zu befinden, welches durch wucherndes Granulationsgewebe dargestellt wird. Ganz ähnliche Erscheinungen, wie dies centralwärts gerichtete Eindringen der Bindegewebszellen der 1. Zone von der Peripherie her, hat F. Marchand in seinen Untersuchungen über die Einheilung von Fremdkörpern eingehend beschrieben.

ad. 3. Was die Riesenzellen anbetrifft, so liegen dieselben grossenteils, wenn auch nicht ausschliesslich in der Nähe der Membranfetzen; wir werden also nicht fehlgehen, wenn wir ihr Auftreten mit diesen Membranresten in Verbindung bringen, analog dem Auftreten von Riesenzellen bei allen möglichen Fremdkörpern, welche durch irgend welche Umstände in das Gewebe des lebenden Organismus gelangt waren. Uebrigens ist auch von Stieda das Vorkommen von Riesenzellen in der Nähe von Echinokokkenmembranen in der Pia und Dura mater des Rückenmarks beobachtet. Hervorheben möchte ich jedoch, dass in unserem Falle die Riesenzellbildung in einem ganz ausgesprochenen Tuberkel-Knötchen zu Stande gekommen ist. Die Stellung der Kerne in der Zelle zeigt keine Besonderheiten; sie sind weder randständig, noch ausschliesslich central, noch an einem Pol gelegen, sondern beliebig verteilt. Ihrer Form nach zeigen sie eine deutliche Uebereinstimmung mit Bindegewebskernen und weisen damit auf ihre Entstehung aus Bindegewebszellen hin.

ad. 4. Die geringere Derbheit erklärt sich ohne Zweifel aus dem Vorhandensein des weichen Centrums und dem kernreicheren, grösstenteils noch in Proliferation begriffenen Gewebe, gegenüber dem festen, narbenähnlichen Gewebe der Leberknötchen.

Diese vier Eigenschaften der Netz- und Darmserosaknötchen fehlen nun vollständig den Leberknötchen, so dass es fast den Anschein gewinnt, als stellten dieselben andersartige Bildungen dar; indessen lassen uns die drei oben erwähnten, gemeinsamen Merkmale den Gedanken nicht aufgeben, dass es sich in allen Knötchen um ein und denselben Bildungsvorgang handelt. Wie erklärt sich dann aber die

Abwesenheit der zuletzt besprochenen vier Eigentümlichkeiten in den Leberknötchen?

In seinen Untersuchungen über die Einheilung von Fremdkörpern betont F. Marchand[1]), dass die Natur des Fremdkörpers, seine Konsistenz und der durch diese bedingte Widerstand gegenüber der Resorption entschieden einen Einfluss auf die Riesenzellenbildung haben: an den in die Peritonealhöhle implantierten Schwamm- und Hollundermarkstücken bildeten sich stets Riesenzellen in reichlicher Anzahl, während an den weicheren Lungenstücken in keinem Stadium Riesenzellen zur Beobachtung kamen, sondern die eingewanderten Leukocyten ohne Unterstützung der letzteren mit dem Fremdkörper fertig wurden. Die Möglichkeit, dass hier etwas Aehnliches stattgefunden habe, soll zugegeben werden: es können weichere Bestandteile des Echinococcus oder überhaupt ganz andersartige Momente die Knötchenbildung auf der Leberserosa bedingt haben. Dem steht entgegen der einfache mikroskopische Inhaltsbefund der Leberknötchen: die freilich veränderten, aber immerhin mit grosser Wahrscheinlichkeit bestimmbaren Reste von Echinokokken-Membranen und Häkchen und das einzelne zweifellos als solches erkannte Häkchen im grössten der untersuchten Knötchen, mögen nun sonstige weichere Echinokokkenbestandteile, welche durch Leukocyten hätten allein verarbeitet werden können, ebenfalls vorhanden gewesen sein oder nicht; es hätte immer zu einer Riesenzellenbildung kommen müssen, allein schon wegen des Vorhandenseins der erwähnten widerstandsfähigeren Echinokokkenteile wie in den Knötchen des Netzes und der Darmserosa.

Auch durch die Verschiedenheit der Lokalisation kann der Unterschied nicht erklärt werden: der Bauchfellüberzug der Leber ist kein andersartiger als die übrige Serosa, und bei der Aussaat der Echinokokkenteile waren die allgemeinen Bedingungen für die gesamte Peritoneal-Berührungsfläche die gleichen.

Vielleicht geben uns hier die Strukturverhältnisse der Leberknötchen einen Fingerzeig. Ihre grobfaserigen, narbenähnlichen, derben Bindegewebszüge mit den spärlichen Kernen, dazu die Verkalkungsvorgänge lassen mit Sicherheit schliessen, dass hier vor kürzerer oder längerer Zeit ein Resorptions- oder Organisationsprozess zum Abschluss gekommen ist und das Gewebe sich nunmehr in einem völligen Ruhestand befindet: damit wäre dann ohne Weiteres das Fehlen der Riesenzellen und der langen radiär gestellten Bindegewebszellen der

1) Marchand. Untersuchungen über Einheilung von Fremdkörpern. Ziegler's Beiträge. 1889. Bd. I.

1. Zone verständlich, welche eben bis jetzt nur bei einem noch bestehenden Prozess beobachtet sind, hier, wo sie ihre Aufgabe erfüllt haben, sind die einen, die Riesenzellen als nicht mehr notwendig zerfallen, resorbiert, die anderen, die Bindegewebszellen haben sich in narbiges Bindegewebe umgewandelt. Mit dieser Erklärung findet zugleich auch die Frage über die Bedeutung des nicht gefärbten Centrums, das, wie oben erwähnt, aus Zerfallsprodukten besteht, ihre Lösung.

Wie oben erwähnt, liegen die Riesenzellen zwar grösstenteils, aber nicht ausschliesslich in der Nähe der Membranfetzen und Häkchen, oft sogar weit davon entfernt im entgegengesetzten Ende der Schnitte, an einer Stelle, wo ihr Vorhandensein durch die Membranen allein nicht erklärt wird. Diese Riesenzellen werden im Verein mit den ebenfalls anwesenden Leukocyten dazu bestimmt sein, jene nicht gefärbten körnigen Massen zu verarbeiten, während die den Membranen benachbarten vorzugsweise diesen ihre Thätigkeit zuwenden. Dabei ist es prinzipiell gleichgiltig, ob die körnigen Massen anderweitige veränderte Echinococcusteile darstellen, oder Zerfallprodukte der eigenen Zellen des Organismus sind, welche wahrscheinlich beim Zusammentreffen mit Echinococcusinhalt irgend welcher Art — vielleicht auf chemischem Wege — ihren Untergang gefunden haben und dabei für die Resorption durch Leukocyten allein zu widerstandsfähig geworden sind, die Hilfe der Riesenzellen also auch für sie in Anspruch genommen werden musste. Uebrigens haben F. Marchand u. A. verschiedentlich nachgewiesen, dass Riesenzellen die Fähigkeit besitzen, auch abgestorbene oder in ihrer Vitalität beschränkte Zellen des anderen Organismus — welche so gewissermassen zu Fremdkörpern geworden sind — in sich aufzunehmen.

Bei den Knötchen mit dem körnigen Centrum ist also die Arbeit der Resorption jener Masse noch nicht beendigt, während bei den Leberknötchen auch dieser Vorgang ebenso wie die Einverleibung der übrigen Echinococcusteile seinen Abschluss gefunden hat. Da nun die Entwickelungsbedingungen der gesamten Peritonealauskleidung für alle Knötchen die gleichen waren, so ist wohl der Schluss gerechtfertigt, dass die Knötchen ohne nekrotische Centrumsmassen — Leberknötchen — länger bestanden haben als die der übrigen Peritonealauskleidung; die Verkalkungsprozesse und das narbenartige Bindegewebe derselben sprechen entschieden dafür.

Solche Fälle von Fremdkörpertuberkulose, wie sie in ausgesprochener Weise unser Fall darbietet, sind bereits kurz erwähnt in

der Dissertation von Lehne[1]), nachdem Krückmann zuerst auf die Bildung von Riesenzellen in der Umgebung von Echinokokkenmembranen hingewiesen.

Inzwischen ist auch von de Quervain ein entsprechender Fall mitgeteilt worden unter sorgfältiger Berücksichtigung der einschlägigen Litteratur. Wir möchten speziell hier auf einige Details der Arbeit hinweisen, da der histologische Befund wenige Wochen nach Ruptur der Cyste aufgenommen wurde. In unserem Fall ist der Zeitpunkt der Ruptur nicht genau festzustellen; bemerkenswert ist aber, dass in vielen Einzelheiten der histologische Befund von de Quervain sich mit dem von mir erhobenen deckt.

Die Fremdkörpertuberkulose durch Aussaat von Partikeln des Echinococcus hat übrigens ausser dem charakteristischen Einschluss von Lamellen, Scolices und Häkchen nichts, was sie von einer Fremdkörpertuberkulose anderer Aetiologie unterscheidet. Ich möchte hier vergleichsweise auf einen von Carl Meyer[2]) veröffentlichten Fall von Fremdkörper-Peritonitis, entstanden durch Aussaat von Cholestearin-Krystallen, hinweisen, gelegentlich einer Ruptur einer Ovarialcyste resp. infolge einer 5—6 Wochen vorher gemachten Punktion der Cyste.

Von Interesse ist auch der histologische Befund des bei der Operation von Baumann entnommenen Materials. Hier fanden sich neben grösseren, durch Adhäsionen an Netz und Darm fixierten Echinokokken stecknadelkopfgrosse, graue Knötchen, die übrigens auch in grosser Ausdehnung auf dem Netz verteilt waren.

Diese Knötchen im Netz erweisen sich nach Untersuchung von Dr. Ricker als Fremdkörpertuberkel mit Riesenzellen. In denselben wurden zahlreiche Haken und Membranstückchen gefunden, in einem sogar ein vollständiger Scolex. Daneben in Spalten des Bindegewebes kleinste Echinokokkenblasen mit gut erhaltenen Scolices und Hakenkränzen. Die Kerne der Scolices haben sich gut gefärbt, Entzündliche Veränderungen in der Umgebung dieser intakten Blasen fehlen ganz.

III. Experimenteller Teil.

Nach den im Vorstehenden gegebenen klinischen Beobachtungen und den pathologisch-anatomischen Untersuchungen kann ein Zweifel

1) Vergl. die Tafel der aus dem path. Institut in Rostock stammenden Arbeit von Lehne. 52. Bd. des Arch. für klin. Chir.

2) Carl Meyer. Ueber einen Fall von Fremdkörperperitonitis mit Bildung von riesenzellenhaltigen Knötchen u. s. w. Ziegler's Beitr. 1893. Bd. XIII.

darüber nicht mehr aufkommen, dass die durch Aussaat in den freien Peritonealsack gelangten Tochterblasen des Echinococcus daselbst sich ansiedeln und weiter zu leben vermögen. Eine andere Frage ist es, ob die so transplantierten Blasen an ihrem neuen Standort auch proliferationsfähig bleiben. Wenn auch manche klinische Beobachtungen, die in der Litteratur niedergelegt sind und auch die eingangs meiner Arbeit mitgeteilten Krankengeschichten aus der Rostocker chirurgischen Klinik die Wachstums- und Proliferationsfähigkeit der durch Ruptur einer primären Lebercyste zwischen die Darmschlingen ausgestreuten Tochterblasen zum mindesten sehr wahrscheinlich machen, so dürfte ein gesicherter Beweis wohl am ehesten durch ein Tierexperiment zu bringen sein.

Das Verdienst, diesen Weg zuerst beschritten zu haben, gebührt dem Professor Lebedeff in Petersburg und seinem Schüler Andrejew, die im Jahre 1889 über zwei gelungene Ueberpflanzungen von Echinococcus-Tochterblasen ins Peritoneum von Kaninchen berichten konnten.

Die genannten Forscher haben 14 Echinococcusblasen von Linsen- bis Erbsengrösse einem Kaninchen in die Bauchhöhle eingebracht. Die Parasiten waren einem Präparat entnommen, das 3 Tage lang in Spiritus und vorher noch kurze Zeit in $2^1/_2{}^0/_0$iger Carbollösung gelegen hatte. Als das Tier nach ca. 3 Monaten getötet wurde, waren alle Blasen bis auf eine zu Grunde gegangen, diese aber war fast ums Doppelte gewachsen und hing von Bindegewebe umhüllt mit zwei häutigen Membranen am Darm fest. Sie enthielt zwei erbsengrosse durchsichtige Echinococcusblasen (Enkelblasen).

In einem zweiten Experiment wurden drei Tage nach dem Tode eines Echinococcuskranken, kurz nach der Sektion einem Kaninchen zwei Tochterblasen von Erbsen- resp. Haselnussgrösse in die Bauchhöhle eingebracht. Nach 5 Monaten, als das Kaninchen getötet wurde, fand sich im Douglas eine durch Pseudomembranen allseitig fixierte wallnussgrosse Blase, die drei Tochterblasen enthielt; die Innenfläche der implantierten Blase zeigte deutliche Cutikularschicht und innere Parenchymschicht. Weder Köpfchen noch Muskelfasern konnten gefunden werden.

Auf Veranlassung von Lebedeff hat sodann Stadnitzky[1]) 1890 diese Versuche wiederholt; er hat aber unter seinen vielen (15) Ueberpflanzungsversuchen nur ein einziges positives Resultat zu verzeichnen.

---

1) Die Arbeit von Stadnitzky — eine in Petersburg erschienene Dissertation — war mir im Original nicht zugänglich.

Endlich hat Peiper[1]) die Untersuchungen von Lebedeff und Andrejew nachzuprüfen versucht. Seine Versuche fielen negativ aus. Er schreibt:

„Bei 5 Kaninchen, 1 Hunde und 1 Schafe wurden Ueberpflanzungen von frischem, soeben operativ gewonnenem Echinokokkenmaterial vorgenommen. 7 bezw. 9 Monate nach der Transplantation wurden die Versuchstiere getötet. Nur bei 2 Kaninchen fanden sich in der Abdominalhöhle äusserlich unveränderte Blasen. Die zum Teil von der Innenwand abgefallenen Köpfchen zeigten jedoch keine Lebensäusserungen. Die übrigen Blasen waren geschrumpft oder völlig resorbiert. Beim Schaf und dem Hunde liessen sich keine Spuren der eingeführten Blasen mehr nachweisen."

Angesichts der grundlegenden Bedeutung, die positiven Ueberpflanzungsresultaten für die Theorie der Selbstaussaat von Echinokokkenkeimen in der Bauchhöhle zugemessen werden muss, folgte ich gerne einer Anregung des Herrn Professor Garrè, die Frage aufs neue experimentell in Angriff zu nehmen.

Die Versuche sind im Jahre 1896 ausgeführt worden. Das Material entstammte frischen und lebenskräftigen Leberechinokokken, die in dieser Zeit auf der chirurgischen Klinik operiert wurden. Es waren die folgenden zwei Fälle:

1. C. Dube, 44 J., Arbeiterfrau mit einem enormen Echinococcus der Leber. Dämpfung von der 3. Rippe bis unter den Nabel reichend. — Zweizeitige Operation. — 30. IV. 96: Entleerung des Echinococcus, der fast gar keine freie Flüssigkeit enthält, dafür aber mit Tochterblasen (mit klarem und milchig getrübtem Inhalt) von jeder Grösse und mit Membranfetzen vollgepfropft war; die entleerte Masse füllte einen Eimer von ca. 7 Liter. —

2. H. Busch, 27 J., Schmiedemeister. Leberechinococcus in der rechten Pleurahöhle perforiert, später im Anschluss an eine Punktion Inhalt in die Bauchhöhle entleert. — 24. X. 96: Rippenresektion. 30. X. Incision des Zwerchfells und Fixation an der Leber. — 4. XI. Eröffnung des intrahepatischen Echinococcus, Entleerung von $1^1/_4$ Liter Flüssigkeit mit spärlichen Tochterblasen.

Das Impfmaterial — Flüssigkeit, Tochterblasen und Echinococcusmembran — wurde in sterilisierten Gefässen aufgefangen. Die Flüssigkeit wurde unmittelbar nach der Operation verimpft; die Tochterblasen hingegen in steriler, physiologischer Kochsalzlösung in geschlossenem Gefässe auf einem Wärmeschrank (Paraffinofen) ungefähr bei Körpertemperatur 24 bis 48 Stunden bis zur Verimpfung

1) Peiper. Die Verbreitung der Echinokokkenkrankheit in Vorpommern. F. Enke. 1894. S. 49.

aufbewahrt. Es braucht nicht besonders hervorgehoben zu werden, dass die Verimpfung des Materials auf die Versuchstiere unter aseptischen Kautelen ausgeführt wurde. Als Versuchstiere wurden verwandt: 12 Kaninchen und 2 Hunde.

Zunächst wurde die Echinokokkenflüssigkeit in Bezug auf ihre toxische Wirkung auf die Versuchstiere geprüft, indem verschieden grosse, abgemessene Mengen der krystallklaren Flüssigkeit den Tieren in die Peritonealhöhle eingespritzt wurden.

Für die Art der Versuche, welche auf den Nachweis des Weiterwachsens der transplantierten Sekundärblasen im Peritoneum der Versuchstiere abzielten, war zunächst der Gedanke massgebend, Verhältnisse nachzuahmen, welche denen einer Ruptur beim Menschen möglichst ähnlich wären; es wurden daher bei der ersten Serie stets eine bestimmte grössere Anzahl Blasen mit einer gewissen Menge Echinokokkenflüssigkeit verwandt, welche in die durch Laparotomie eröffnete Bauchhöhle der Versuchstiere gebracht wurden. Bald jedoch wurde dies Verfahren modificiert: einerseits hatte es sich aus technischen Gründen als sehr schwierig herausgestellt, die Laparotomiewunde so schnell und sicher zu vernähen, dass nicht ein oft beträchtlicher, jedenfalls unkontrollierbarer Teil der mit den Blasen eingebrachten Flüssigkeit wieder herauslief, andererseits kam die Ueberlegung hinzu, dass vielleicht, analog wie beim Menschen, die miteingeführte Flüssigkeit das Versuchstier vorzeitig töten könnte, oder, dass doch das Experiment durch die Resorption der toxischen Flüssigkeit getrübt werden könnte. Es wurden daher in der zweiten Serie die Sekundärblasen allein ohne jegliche Flüssigkeit in die Bauchhöhle gebracht. In der ersten und zweiten Serie wurden je 3 Kaninchen zur Implantation verwandt.

Zu einer dritten Versuchsanordnung, welche ausschliesslich in der zweiten Serie zur Anwendung kam, wurde ich durch die in unserm Fall oben beschriebene Fremdkörpertuberkulose geführt: der Umstand, dass in vielen der untersuchten kleinen Knötchen nur zarte, kleine Membranteilchen von wenig (1—2) Lamellen Dicke und eine Anzahl Häckchen gefunden waren, hatte mich auf den Gedanken gebracht, dass diese Knötchen ausser durch sonstige Echinococcusteile, speziell durch Scolices resp. Brutkapseln mit Scolices, in welchen beiden dieser zartschichtige Lamellenbau und die Häkchen beieinander sind, hervorgerufen sein könnten. Einen sicheren Anhalt habe ich mikroskopisch hiefür nicht auffinden können, derselbe dürfte sich auch wohl nur unter ganz besonders günstigen anatomischen Ver-

hältnissen nachweisen lassen. Wie dem nun sei, jedenfalls habe ich diesen Gedanken für folgende gleich zu beschreibende Versuchsanordnung verwertet; ich hegte dabei die Erwartung, dass, wenn auch keine Weiterentwickelung der gleich zu besprechenden, fürs Experiment bestimmten Masse eintreten würde, ich eventuell eine Fremdkörpertuberkulose hervorrufen könne, ähnlich der in unserem oben beschriebenen Falle. Unter Wahrung der Asepsis wurden mit wandständigen Brutkapseln besetzte Tochterblasen zunächst angestochen und, um auch hier eine möglicherweise vorhandene Giftwirkung auszuschliessen, ihres flüssigen Inhalts beraubt. Dann wurden dieselben in sterilisierter, physiologischer Kochsalzlösung abgespült und in ebensolcher aufgeschnitten; die an der Wand befindlichen Brutkapseln wurden zart und vorsichtig entfernt. Diese Masse, in sterilisierten, mit erwähnter Kochsalzlösung mässig gefüllten Uhrgläschen bei schwacher mikroskopischer Vergrösserung betrachtet, zeigte freie Scolices, ferner geplatzte und intakte Brutkapseln ebenfalls mit Scolices; bisweilen hingen an den Brutkapseln auch noch kleine Fetzchen der Parenchymschicht der Blasenwand. Diese Masse wurde durch eine entsprechend weite Hohlnadel nach und nach mit 10—20—30 ccm der obigen Kochsalzlösung in die Peritonealhöhle von zwei Kaninchen und eines kleineren Hundes und in die Pleurahöhle einer Katze eingespritzt.

Ich lasse nun die Protokolle über die Versuche mit den Sektionsprotokollen folgen:

I. Einspritzung von Echinokokkenflüssigkeit ins Peritoneum.

Serie I (30. April 1896).

1. Kleines, weisses Kaninchen. Temperatur vor der Injektion: 37°. Injektion von 40 ccm Flüssigkeit. Messung am 1.—2. Tage 2stündlich; von da ab 14 Tage 3mal täglich: Temperatur niemals unter 36,8 und über 37,4. Das Tier zeigte stets völliges Wohlbefinden, war munter und frass in normaler Weise. An der Injektionsstelle keine lokale, auch sonst keine allgemeine Urticaria.

2. Grosser starker Schlachterhund. Temperatur vor der Injektion: 37,1. Injektion von 200 ccm Flüssigkeit. Messung wie vorhin. Temperatur niemals über 37,3 und unter 36,9. Stets normales Verhalten. Keine Urticaria, weder lokale noch allgemeine.

Serie II (4. November 1896).

3. Schwarz-weisses Kaninchen. Temperatur vor der Injektion: 36,9. Nach Durchschneidung der Haut Injektion von 50 ccm Flüssigkeit. Messung am 1.—2. Tag 2stündlich. Von da ab bis zum 5. XII. 96 3mal täglich. Temperatur niemals über 37,3 und unter 36,9. Weder lokale

noch allgemeine Urticaria. Ungestörtes Wohlbefinden. Sektion am 12. XII. 96 ergab keine Besonderheiten.

4. Weiss-schwarz-weisses Kaninchen. Temperatur vor der Injektion: 37,1. Injektion wie vorhin von 100 ccm Flüssigkeit. Messung wie oben. Temperatur stets normal. Keine Urticaria. Ungestörtes Wohlbefinden. Sektion am 12. XII. 96 ohne Besonderheiten.

5. Weisses Kaninchen. Temperatur vor der Injektion: 36,9. Injektion wie vorhin von 80 ccm Flüssigkeit. Messung wie oben. Temperatur stets normal. Keine Urticaria. Ungestörtes Wohlbefinden. Sektion am 4. I. 97 ohne Besonderheiten.

Das Material für Versuch 1 und 2 entstammt Fall I, das je von 3, 4 und 5 Fall II.

II. Implantation von Tochterblasen ins Peritoneum.

Serie I.

6. Grosses gelbes Kaninchen. 30. IV. 96. Implantation von 11 Blasen: 5 erbsen- und 6 kirschkerngrossen mit Flüssigkeit. Temperaturmessung anfangs 3mal, später 2mal täglich. Temperatur stets normal. Keine Urticaria. Allgemeinbefinden ungestört. Laparotomiewunde reaktionslos verheilt. Sektion 12. V. 96 (nach 12 Tagen). Versuchstier morgens tot im Stalle gefunden. Aus der wieder geplatzten Laparotomiewunde hängt ein Konvolut von Därmen hervor, welche im Allgemeinen grünlich grau, an der Austrittstelle teilweise rotbraun gefärbt sind. Teilweise bestehen Verklebungen zwischen Därmen und Wundrändern, zum grössten Teil jedoch ist freie Kommunikation in die Bauchhöhle vorhanden. Die äussere Umgebung der Wunde ist stark blutig imbibiert und zeigt Entzündungserscheinungen. Eiter wird nicht gefunden. Nach völliger Eröffnung der Bauchhöhle erweist sich das gesamte Peritoneum parietale und viscerale glatt und spiegelnd, auch in der nächsten Umgebung der Wunde besteht keine Veränderung. In dem über die Vorderfläche des Magens emporgeschlagenen Netz zeigen sich 3 kirschkerngrosse nebeneinander liegende Echinococcusblasen, von denen zwei klar und prall gefüllt sind, umgeben von einer zarten, bindegewebigen Kapsel mit reichlicher Vaskularisation. Ein Stiel ist nicht vorhanden, die Blasen machen den Eindruck, als ob sie in dem an dieser Stelle etwas verdickten Netz eingebettet wären. Die dritte Blase, in derselben Weise befestigt, ist zusammengefallen, vielfach gefaltet und undurchsichtig. Nach abwärts von diesen drei Blasen mehr nach hinten vorspringend befinden sich, auf dieselbe Weise befestigt, zwei weitere Blasen, klar und prall gefüllt. Eine sechste, zusammengefallene, etwas grössere Blase mehr nach links, diese auf der unteren Seite des Pylorus teils im Netz. Am oberen Teil des Mastdarms, im Mesenterium zwei weitere Blasen, zusammengefallen, gefaltet und undurchsichtig. Die eine dieser Blasen ist fast nochmal so gross als die andere, fast haselnussgrosse. Das vorgefallene Konvolut von Därmen erweist sich als An-

fang des Process. vermiformis des Blinddarms und Ende des Dünndarms. Nach dem Aufschneiden zeigen bei genauerer makroskopischer und mikroskopischer Betrachtung die vier prall gefüllten, klaren Blasen eine deutliche, geschichtete äussere und eine innere, körnige Parenchymschicht. Brutkapseln und Entwickelungsstadien derselben sind nicht zu bemerken. Die zusammengefallenen Blasen lassen die geschichtete Wand deutlich erkennen. Am Parenchym, welches sich meistens von derselben losgelöst hat und nur noch in kleinsten Fetzen derselben anhaftet, lässt sich der charakteristische Bau nicht mehr erkennen. Ein Wachstum der prallen Blasen gegen die Grösse am 30. April ist nicht zu konstatieren. Als Nebenbefund 3 Echinoc. pisiformes im Netz.

7. Kleines Kaninchen, Schnauze und Vorderteil weiss, Hinterteil braun. Temperatur vor der Laparotomie 37,1. Implantation von neun Blasen ohne Brutkapseln mit ca. 20 ccm Flüssigkeit, 2 Blasen = 1,0 cm, 1 Blase = 3/4 cm, 6 Blasen = 1/2 cm Messung wie oben. Temperatur stets normal. Weder lokale noch allgemeine Urticaria. Ungestörtes Wohlbefinden. Laparotomiewunde reaktionslos verheilt.

Sektion am 28. Mai 1896 nach 4 Wochen: Eröffnung der Bauchhöhle neben der gut verheilten Laparotomiewunde. Peritoneum überall blank und spiegelnd. Von der peritonealen Seite der Narbe zieht sich ein 2 cm breiter und 2 1/2 cm langer Strang bis zum gegenüberliegenden Darmteil (Mitte des Proc. vermiform.) Derselbe ist in der Nähe der Insertion mit dünnen ähnlichen, weissen Verdickungen bedeckt, durch welche man schleierartig den Darminhalt sieht.

Dicht unterhalb der Mitte des Magens eingebettet im Netz in ähnlicher Weise wie oben eine weissliche, pralle, undurchsichtige Echinokokkenblase von 1 cm Grösse. Unterhalb des Pylorus eingebettet im Netz und damit verwachsen ein Packet von mehreren Echinokokkenblasen, die einzelnen Blasen dicht bei einander liegend, aber jede mit einer vom Netz gebildeten Hülle umgeben. Die eine dieser Blasen von 1/2 cm grossem Durchmesser ist prall, klar und elastisch, die übrigen vier sind zusammengefallen, hart, körnig, weisslich und undurchsichtig. Hinter diesen, teilweise bedeckt vom Magen, ebenfalls eingehüllt in verdicktes Netz befinden sich drei undurchsichtige, zusammengefallene Blasen von je 1/2 bis 1 cm grossem Durchmesser. Die genauere Untersuchung ergiebt bei der prallen, durchsichtigen Blase den charakteristischen Bau der äusseren und inneren Wand, der lamellösen und parenchymatösen Schicht; Brutkapseln und Köpfchen sind nicht nachweisbar. Die übrigen lassen nur die geschichtete Wand erkennen ohne Parenchymschicht, daneben nicht näher bestimmbaren Detritus; Köpfchen oder Häkchen werden nicht darin gefunden.

8. Kleines braunes Kaninchen mit weisser Stirn. Temperatur vor der Laparotomie 37,2. Implantation von 7 grösseren und 1 kleinen Blase. Grösster Durchmesser der grösseren Blasen 1,2 cm bis

0,9 cm, der kleinsten 0,6 cm. Die grossen Blasen enthalten Brutkapseln mit Scolices in verschiedenen Entwickelungsstadien, die kleinen nicht. Messung wie oben. Temperatur stets normal. Keine Urticaria, ungestörtes Wohlbefinden. Wunde reaktionslos.

Sektion am 24. August, nach 17 Wochen. Bauchhöhle neben der von aussen kaum noch erkennbaren Narbe eröffnet. Das Peritoneum ist überall glatt und spiegelnd. Die Peritonealinnenseite der Narbe ist strangförmig mit dem Netz verwachsen. Im Omentum 2 von reichlich vaskularisiertem Bindegewebe umschlossene Cysten. Die eine derselben enthält eine Echinococcusblase von 1,1 Längen- und 0,9 cm Höhendurchmesser. Dieselbe sieht hell und durchsichtig aus bis auf eine kleine, cirkumskripte Stelle an einem Ende, welche opalescierend getrübt erscheint. Der Inhalt ist vollkommen klar, ohne corpuskuläre Elemente. Bei der Betrachtung mit dem Mikroskop lassen sich deutlich lamellöse und parenchymatöse Schicht nachweisen, jedoch keine Brutkapseln oder Scolices. Die zweite Bindegewebscyste ist eiförmig, 2,2 cm lang und 1,1 cm hoch. Das eine Ende ist hell, durchscheinend, in einer Längsausdehnung von ungefähr 0,7 cm. Der übrige Teil der Cyste ist trübe, mit gelben bis bräunlichen Flecken. Nach dem Aufschneiden der Bindegewebskapsel zeigt sich, dass das helle Ende des Balges einer kugeligen Echinokokkenblase entspricht von 0,7 cm Durchmesser. Dieselbe ist vollkommen klar, durchsichtig und prall und lässt bei der mikroskopischen Untersuchung Brutkapseln in verschiedenen Entwickelungszuständen erkennen, einzelne Brutkapseln haben schon Köpfchen gebildet. Der übrige Teil des Balges ist angefüllt mit Resten von Echinococcusblasen, teils kleinere Fetzchen, teils noch makroskopisch erkennbare, zusammengefallene Blasen. Unter denselben befindet sich eine Cyste von 0,9 cm Durchmesser, welche, von unregelmässiger, gefalteter Gestalt und völlig getrübtem Aussehen, an einer Seite eingerissen ist; diese Cyste enthält ungefähr 80 bis 100 kleine und kleinste Echinokokkenblasen von 0,8 bis 1,5 mm grösstem Durchmesser, vollständig wasserklar mit deutlich geschichteter Membran. Einzelne kleinere Blasen von 0,3 mm Durchmesser sind dazwischen. An der Mehrzahl dieser Blasen ist mit vollständiger Deutlichkeit der Hakenkranz zu erkennen; wobei die Haken vielfach etwas in Unordnung geraten sind; sonst zeigen die Blasen den für junge Echinokokken charakteristischen Bau (vgl. Figur bei Leuckart). Zwischen den Blasen findet sich Detritus, welcher losgelöste Haken und abgestorbene Köpfchen in grosser Zahl. An einer Stelle hängt noch eine grössere Anzahl der beschriebenen kleinsten Bläschen traubenförmig an der zerissenen Wand der Muttercyste fest. In dem Bindegewebsbalg fanden sich ausserdem noch 3 etwas grössere Echinokokkenblasen von 0,2 bis 0,5 cm Durchmesser, prall elastisch und wasserklar; Brutkapseln und Köpfchen konnten bei mikroskopischer Untersuchung an ihnen nicht wahrgenommen werden.

Serie II.

9. Grau-hellbraunes Kaninchen, 2 Fäden im linken Ohr (6. November 1896). Temperatur 37,1. Implantation von 4 fast gleich grossen Bläschen mit Brutkapseln, deren grösster Durchmesser zwischen 0,7 und 0,8 cm schwankt. Messung wie oben; Temperatur stets normal. Ungestörtes Wohlbefinden. Laparotomiewunde reaktionslos verheilt.

Sektion am 4. März 1897, nach 4 Monaten. Bei Eröffnung der Bauchhöhle zwischen Haut und Fascie mehrere zusammengefallene, weissliche, undurchsichtige Blasen, umgeben von einer gelblich schmierigen Masse, dazwischen ein Nahtfaden, der Hautwunde angehörig. Das Peritoneum zeigt keine Besonderheiten. Im Netz dicht am Magen 3 Blasen, welche sich als Echin. pisiformis erweisen, von den implantierten Echinokokken wird in der Bauchhöhle oder an einem ihrer Organe nichts gefunden. Die mikroskopische Untersuchung der zwischen Haut und Fascie gefundenen Blasen ergiebt geschichtete Membranreste, Detritus mit Häkchen. Die gelbe Masse besteht aus Eiter.

10. Braunes Kaninchen (4. November 1896). Temperatur 37.1. Implantation von 3 Echinokokkusblasen von je 10, 8 und 7 mm grösstem Durchmesser. Sämtliche Blasen trugen an ihrer Innenwand Brutkapseln in mässiger Anzahl und mit Köpfchen in verschiedenem Entwickelungsstadium. Messung wie oben. Temperatur stets normal. Ungestörtes Wohlbefinden. Laparotomiewunde reaktionslos verheilt.

Sektion am 18. Juni 1897, nach $7^1/_2$ Monaten. Nach Eröffnung der Bauchhöhle links seitlich der Operationsnarbe erweist sich zunächst das Peritoneum überall blank und spiegelnd. An der peritonealen Seite der Narbe bestehen keine Verwachsungen mit irgend welchen in der Nähe liegenden Organen (Netz oder Darm). Das Netz enthält keine der implantierten Blasen. Bei der vorsichtigen Durchsuchung der Bauchhöhle zeigen sich in der linken Seite unten, ungefähr in der Höhe des Kammes der linken Beckenschaufel umgeben und teilweise bedeckt von Dünndarmschlingen, welche sich noch in peristaltischer Bewegung befinden, 3 in Kleeblattform (&) zusammengewachsene Echinokokkenblasen. Nach vorsichtiger Entfernung der Darmschlingen und des über die Blasen bei der Peristaltik hinweggleitenden Mesenteriums zeigte es sich, dass dieselben gerade in der Umschlagsfalte zwischen vorderem, seitlichem und hinterem Peritoneum mit einem kurzen, breiten Stiel befestigt sind. Der Stiel führt gerade an den Vereinigungspunkt der 3 Blasen und geht hier in die bindegewebige Kapsel derselben über. Die grössten Durchmesser der Blasen betragen je 1,6—1,4 und 1,1 cm. Sämtliche 3 Blasen sind wasserklar und prall elastisch; sie lassen schon jetzt bei makroskopischer Betrachtung eine grosse Anzahl wandständiger 0,5—0,8 mm grosser, weisslicher Pünktchen erkennen, welche sich später bei der mikroskopischen Untersuchung als Brutkapseln mit Scolices erweisen. Das Packet wird vorsichtig abgetrennt und vorläufig eine der Blasen nach Durchtrennung der Binde-

gewebskapsel eröffnet. Der flüssige Inhalt ist vollkommen klar und ohne korpuskuläre Elemente; ein entsprechendes Stück der Wand herausgeschnitten und mittelst Carmin gefärbt zeigt den charakteristischen Bau der Echinokokkenwandung und reichlich Brutkapseln mit meist ganz entwickelten Scolices. Von einer Zerschneidung der übrigen Blasen, welche genau dasselbe Aussehen bieten, wird zwecks Konservierung Abstand genommen. Die Dicke der Bindegewebshülle schwankt zwischen 0,3 und 0,5 mm.

11. Graues Kaninchen (6. November 1896). Temperatur vor der Implantation 37,0. Implantation von 4 gleich grossen mit wandständigen, noch sehr kleinen Brutkapseln versehenen Echinokokkenblasen, deren grösster Durchmesser je 0,5 cm beträgt. Messung wie oben. Temperatur stets normal. Ungestörtes Wohlbefinden. Laparotomiewunde reaktionslos verheilt.

Sektion am 23. Juni 1897, nach $7^1/_2$ Monaten. Nach Eröffnung der Bauchhöhle links seitlich der Narbe erweist sich das Peritoneum zunächst blank und spiegelnd. Zwischen peritonealer Seite der Narbe und dem Netz bestehen zwei dünne, strangförmige Verwachsungen. Im Netz und Mesenterium keine Echinokokkenblasen. Bei der Absuchung der Leber findet sich an der Unterfläche des linken Leberlappens eine von bindegewebiger Kapsel umgebene längliche Cyste. Dieselbe steht durch bindegewebige Stränge mit dem linken Leberlappen in engster Verwachsung. Die übrigen Leberlappen sind vollkommen frei. Die Länge der Cyste beträgt 1,65 cm; ihre Höhe an dem einen Ende, welches in einer Ausdehnung von 0,5 cm getrübt erscheint, 1,0 cm, die Höhe des anderen klaren Endes ist 0,8 cm; über dieses Ende legen sich gelappte Fettklümpchen, welche durch kurze, bindegewebige Adhäsionen mit diesem und durch längere, Gefässe führende Stränge mit den übrigen Leberläppchen verwachsen sind. Nach Eröffnung der Bindegewebscyste und Abtragung eines grösseren Stückes der Wand derselben zwecks Entwickelung ihres Inhaltes zeigt es sich, dass der helle Teil der Cyste einer Echinokokkenblase von 1,1 cm Länge und fast 0,8 cm Höhe entspricht. Der Inhalt derselben ist vollkommen klar, ohne korpuskuläre Elemente. Ein herausgeschnittenes Stückchen der Wand zeigt die lamellöse und parenchymatöse Schicht der Echinokokkenwandungen; auch sind vereinzelte Brutkapseln vorhanden. Das undurchsichtige Ende der Bindegewebscyste entspricht einem Packet von mehreren zusammengefallenen, undurchsichtigen (anscheinend 3) Echinokokkenblasen. Dieselben enthalten Detritus, in welchem bei mikroskopischer Untersuchung vereinzelt Häkchen gefunden werden. Herausgeschnittene Stückchen der Wandungen zeigen deutlich lamellöse Schichtung, eine Parenchymschicht ist nicht nachweisbar.

III. Einspritzung von Brutkapseln mit Scolices in Kochsalzlösung ins Peritoneum.

12. Graues Kaninchen im rechten Ohr 2 Fäden. Tem-

peratur vor der Injektion 37,2. Injektion von 50 bis 60 Brutkapseln Messung wie oben. Temperatur stets normal. Ungestörtes Allgemeinbefinden.

Sektion 1. Juni 1897, nach 7 Monaten. Nach Eröffnung der Bauchhöhle erweist sich das Periton. pariet. blank und glatt; auf der Serosa des Dick- und Blinddarms mehrere feine, spinnwebenartige Stränge, deren eines Ende sich leicht abheben lässt; die Stränge liegen wie Zotten auf dem Darm. Die Darmserosa ist im übrigen glatt und spiegelnd und zeigt auch in der Nähe der Insertionsstelle der Stränge keine Veränderungen. Nach Umwälzung des Process. vermiformis nach oben zeigen sich auch auf den übrigen Darmabschnitten ähnliche spinnwebenartige Fäden, teilweise unterbrochen von kleinen Verdickungen. Im Netz keine Besonderheiten. Die mirkroskopische Untersuchung der Fäden ergiebt Bindegewebe, ebenso die der Verdickungen. Echinokokkenbestandteile wurden nicht in ihnen gefunden.

13. Weisses Seidenkaninchen (4. November 1896). Temperatur vor der Injektion 37,1. Injektion von 80 bis 100 Brutkapseln. Messung wie oben. Temperatur stets normal. Ungestörtes Allgemeinbefinden.

Sektion am 23. Juni 1897 nach $7^1/_2$ Monaten ergab nichts Abnormes.

14. Mittelgrosser gelber Hund (4. November 1896). Temperatur vor der Injektion 37,3. Injektion von 100 bis 120 Brutkapseln. Messung wie oben. Ungestörtes Allgemeinbefinden.

Sektion am 26. Juni 1897 nach $7^1/_2$ Monaten ergab keine Besonderheiten.

Ich muss hier gleich bemerken, dass diese letzten Versuche sowohl in Rücksicht auf Keimzerstreuungsgefahr als auch hinsichtlich der Fremdkörpertuberkulose ohne einen positiven Anhalt geblieben sind. Sei es nun, dass die Zeit von der Einspritzung an bis zur Sektion — 7 und $7^1/_2$ Monate — eine zu lange war und der Organismus Zeit hatte, die Brutkapseln und Scolices völlig zu resorbieren und zu organisieren, sei es, dass der tierische Organismus Fremdkörpern gegenüber überhaupt eine grössere Energie zu entfalten im Stande ist, oder sei es schliesslich, dass noch andere Ursachen ihren Einfluss geltend gemacht haben, jedenfalls bedarf diese Versuchsweise einer Wiederholung, in welcher schon nach kürzerer Zeit die Sektion vorgenommen, als es hier geschehen ist. Vielleicht ergeben sich dann einige Anhalte für die Lösung unserer Fragen. Sobald sich Gelegenheit bietet, werde ich die Versuche wiederholen.

Resumieren wir die Resultate der Versuche, so ergiebt sich zunächst, was die Injektion von Flüssigkeit allein anlangt, dass bei keinem der fünf Versuchstiere irgend eine erkennbare Reaktion eintrat.

Die Implantationsversuche mit Ausnahme des Versuchs Nr. 9, welcher infolge äusserer Umstände missglückte, bieten in ihren Endergebnissen ein ziemlich verschiedenes Bild. Versuchstiere 6 und 7 zunächst lassen erkennen, dass, wenn auch die grössere Anzahl der implantierten Blasen zu Grunde geht, doch ein Teil derselben eine Zeit lang, bei drei 12 Tage, bei vier 4 Wochen, sich am Leben zu erhalten vermag. Eine Volumvermehrung ist infolge der Kürze der seit der Implantation verflossenen Zeit nicht zu konstatieren. Eine solche hingegen zeigen uns unzweifelhaft die Versuche 10 und 11. Wenn bei 10 die 0,3 bis 0,5 mm dicke Bindegewebskapsel abgerechnet wird, so ergiebt sich für die Grössenzunahme ein ziemlich erhebliches Mass, wenn auch nicht festzustellen ist, welche der drei Blasen am meisten gewachsen ist. Die Masse vor der Implantation betrugen 10,0, 8,0 und 7,0 mm; bei der Sektion (nach $7^1/_2$ Mon.) 16,0, 14,0 und 11,0 mm. Ebenso eklatant tritt die Volumvermehrung bei 11 zu Tage. Der grösste Durchmesser der 4 implantierten Blasen betrug 0,5 cm; die eine lebensfähig gebliebene Blase hatte bei der Sektion (nach $7^1/_2$ Monaten) einen Durchmesser von 1,1 : 0,8 cm. Dabei ist allerdings auffällig die im Verhältnis zur langen Entwickelungszeit doch verhältnismässig nur geringe Grössenzunahme.

Bei beiden Versuchen 10 und 11 lässt sich ausser der Volumzunahme auch konstatieren, dass der Fortpflanzungsprozess, soweit er sich auf Brutkapseln bezieht, durch die Implantation nicht gestört wurde. In Bezug hierauf ist von ganz besonderem Interesse Versuch 8. Er beweist unzweifelhaft, dass implantierte Blasen Tochterblasen zu bilden vermögen, und zwar lässt er in unserem Falle auch erkennen, dass dieselben wenigstens teilweise auf dem schon von Leuckart beobachteten Wege der Entwickelung aus Scolices entstanden sind: daran lässt die eigentümliche Anordnung der in Verwirrung geratenen Häkchen auf den kleinsten Blasen wohl keinen Zweifel aufkommen.

Meine Versuche bestätigen somit die positiven Resultate von Lebedeff und Andrejew. Damit ist also festgestellt, dass Tochterblasen des Echinococcus, die in die freie Bauchhöhle gelangen, hier nicht nur am Leben bleiben, sondern auch an Volumen zunehmen und sogar im Stande sind, Brutkapseln zu bilden und schliesslich auch Enkelblasen zu erzeugen.

Wenn dies zunächst streng genommen nur für die Ueberimpfung von Tochterblasen der Parasiten beim Menschen aufs Kaninchen

gilt, so dürfte in dem Wechsel des Wirtes bei ein und derselben Entwickelungsstufe der Parasiten sicherlich nicht ein begünstigendes Moment für den positiven Ausfall des Versuchs zu suchen sein, es ist vielmehr zu erwarten, dass gerade bei der Selbstaussaat durch Ruptur der Mutterblase in den Bauchfellsack — wie das beim Menschen so oft beobachtet ist — die Verhältnisse für die Ansiedelung und weitere Proliferation der Sekundärblasen aussergewöhnlich günstig liegen.

Die im Vorstehenden mitgeteilten Experimente sind im Sommer 1897 zum Abschluss gelangt. Leider hat sich die Fertigstellung der Arbeit für den Druck so lange verzögert. Inzwischen ist eine die gleiche Frage behandelnde experimentelle Arbeit von J. P. v. Alexinsky[1]) in Moskau erschienen, die zu sehr wichtigen Endergebnissen geführt hat. Unter 7 Versuchen ist es nämlich viermal gelungen, durch intraperitoneale Injektion von Scolices und Brutkapseln haltiger Flüssigkeit bei Kaninchen Tochterblasen zu erzeugen. In einem Falle liess sich in den neuentstandenen Blasen die Bildung von Köpfchen, und auch die Vermehrung durch Tochterblasen konstatieren — wie bei unserem Experiment nach Ueberimpfung von Tochterblasen, während meine analogen Versuche (III. Serie) alle negativ ausfielen. v. Alexinsky's Arbeit enthält also eine sehr wertvolle Ergänzung resp. Weiterführung der bisherigen Experimente, die bedeutsam ist für die ganze Frage der Keimzerstreuung des Echinococcus.

Laut brieflicher Mitteilung von Dr. v. Alexinsky an Prof. Garrè hat derselbe die Experimente seither wiederholt und in zwei Fällen positive Resultate erzielt.

Die vorliegende Arbeit ist auf Anregung des Herrn Professor Garrè entstanden. Der histologische Teil ist im pathologischen Institut unter Kontrolle des Herrn Professor A. Thierfelder und des Herrn Privatdocenten Dr. Ricker ausgearbeitet. Für die Beurteilung der Impfresultate an den Tieren lieh mir Herr Professor Blochmann, Direktor des zoologischen Instituts (jetzt in Tübingen) seinen gütigen Rat. Es ist mir eine angenehme Pflicht, all diesen Herren, meinen hochverehrten Lehrern, an dieser Stelle meinen verbindlichsten Dank auszusprechen für das rege Interesse und die wertvolle Unterstützung, die sie meiner Arbeit angedeihen liessen.

1 v. Alexinsky. Experimentelle Untersuchungen über die Verimpfung des multiplen Echinococcus in die Bauchhöhle. Arch. f. klin. Chir. 56. Bd. 1898.

Litteratur.

Charcot. Gaz. médic. de Paris 1852. S. 540.

Chomel. Citiert nach Féréol. Union medic. 1880. Nr. 71—73. S. 905.

Cruveilhier. Gaz. méd. de Paris 1862.

Demnich. Ueber Pathologie und Therapie von Echinococcus im Mesenterium. Dissert. Greifswald 1893.

Féréol. Union méd. 1880. Nr. 71—73.

Finsen. Ugesko. for Laeger 1867. 5—8 (auch bei Féréol).

Freund. Archiv für Gynäkol. 1879. Heft 2. S. 254—56.

Galisch. Ein Fall von Echinococcus der gesamten Bauchhöhle. Dissertation. Berlin 1895.

Gratia. Presse méd. belg. 1883. III.

Gretz. Multiple Echinokokken des Unterleibs bei 12jähr. Kind. Dissertation. Strassburg 1881.

Hohl. Ueber Verimpfung des Echinococcus durch Punktion. Dissertation. Halle 1892.

Hunter. Medic. and surg. Transactions 1793. I. p. 35.

Kirmisson, Korach. Citiert nach Langenbuch. Chirurgie der Leber und Gallenblase. I. S. 105.

König. Handbuch II. — Deutsche med. Wochenschrift 1883. S. 302.

König, F. Deutsche Zeitschrift für Chir. Bd. XXXI. S. 7.

Krasnoff u. Kolpatschki. Echinococcus subdiaphragmalis-retroperitonealis. Chir. Annalen 1896. Ref. Centralbl. für Chir. 1896. S. 612.

Krause. Sammlung klin. Vorträge 1888. Nr. 325 und Berliner klin. Wochenschr. 1889. Nr. 35. S. 769 und Nr. 41. S. 902.

Krückmann. Virchow's Archiv. Bd. 138. Suppl.-Heft.

Labbé bei Féréol. Union méd. 1880. S. 906.

Langenbuch. Chirurgie der Leber und Gallenblase I. Deutsche Chirurgie. Liefg. 45 c.

Lehne. Archiv für klin. Chi. 52. Bd.

Lihotzky. Deutsche Zeitschrift für Chirurg. XXIII. S. 116.

Maisonneuve. Archiv. gén. Juillet 1859.

Mauny. Etudes sur les ruptures intraperitoneales des kystes hydatiques. Thèse de Paris 1891.

Moissenet. Citiert bei Féréol. Archiv. gén. Févr. 1859 und Arch. gén. de méd. 1869.

Nicaise. Soc. de chirurgie 1884. Séance du 25. p. 551.

Péan. Citiert nach Langenbuch I (Chirurgie der Leber und Gallenblase. S. 113). Tumeurs de l'abdomen. I. Bd. S. 905 ff.

Peiper. Die Verbreitung der Echinokokkenkrankheit in Vorpommern 1894.

F. de Quervain. Ueber Fremdkörpertuberkulose des Peritoneums bei uniloculärem Echinococcus. Centralbl. für Chir. Nr. 1. 1897.

Ratimow. Chirurgitscheski Westnick. Decemb. 1894.

Richard. Gaz. hebdomad. 1880. 30. Aout.

Rings. Ein Fall von multiplen Echinokokken der Bauchhöhle. Dissertation. Bonn 1880.

Sklifossowski. Chirurg. Annalen I 1895 (russisch).

Thienel. Beitrag zur Symptomatologie, Diagnostik und Therapie multipler Echinokokken am Netz, Mesenterium und im kleinen Becken. Dissertation. Greifswald 1880.

Tschlenoff. Behandlung des Leberechinococcus mittelst der Pravaz'schen Spritze. Dissert. Würzburg 1885.

Tuffier. V. Congrès francais de chirurgie 1891. S. 569.

Volkmann. Verhandlung des VI. Kongresses der deutschen Gesellschaft für Chirurg. 1877.

Wieland. Vier Fälle von Echinococcus in der Abdominalhöhle. Dissertation. Breslau 1886.

AUS DER

ROSTOCKER CHIRURGISCHEN KLINIK

DES PROF. DR. GARRÈ.

VIII.

Ueber neuere Operationsmethoden des Echinococcus.

Von

Prof. Dr. **Garrè.**

Die bekannte und bisher gebräuchliche Operationsweise des Echinococcus der Bauchorgane, ich meine das Einnähen und Herauseiternlassen des Sackes entspricht den Anforderungen unserer modernen Chirurgie ebensowenig wie die analoge Behandlung der Kropfcysten. Und wie die letztere obsolet geworden, seitdem die Methode der intraglandulären Enukleation sich Eingang verschafft hat, so dürfen wir auch hoffen den Weg zu finden, Echinokokken der parenchymatösen Bauchorgane in der Regel, nicht nur ausnahmsweise wie bisher, primär zur Verheilung zu bringen. An Versuchen in dieser Richtung hat es nicht gefehlt.

Billroth[1]) hat im Jahr 1890 meines Wissens zuerst mit Erfolg den Versuch gemacht, den entleerten Echinococcussack primär zur Verheilung zu bringen und zwar in der Art, dass er mit Jodoformölemulsion die Höhle füllte, den Sack sorgfältig vernähte und versenkte — ähnlich wie er es auch für die Behandlung tuberkulöser

1) Billroth. Wiener klin. Wochenschr. 1890.

Senkungsabscesse vorgeschlagen. Die Methode vermochte sich aber nicht einzubürgern. Bei den tuberkulösen Abscessen erlebte man zu oft Durchbruch durch die Naht und Fistelbildung; beim Echinococcus aber war die Jodoformintoxikation zu fürchten. So erlebte Bobrow bei Einfüllung von 150 ccm einer 6% Jodoform-Glycerinemulsion in einen ausgeräumten Echinococcussack die schwerste Jodoformvergiftung. Bei den folgenden Operationen ersetzte er die Jodoformemulsion durch physiologische Kochsalzlösung und erzielte damit vollen Erfolg, d. h. die in der Leber vernähten Höhlen heilten per primam. Es zeigte sich indessen bald, dass für den Erfolg es nicht unbedingt notwendig ist, sterile Kochsalzlösung in den Sack einzufüllen, sondern dass es durchaus genügt, den vom Parasiten befreiten Sack auszutupfen, durch fortlaufende Naht zu schliessen und ihn in die Bauchhöhle zu versenken.

Ueber die mit dieser Methode erzielten Resultate hat Bobrow[1]) in Moskau im verflossenen Jahre in einer Arbeit berichtet, die einen wichtigen Fortschritt in der operativen Therapie des Echinococcus anbahnt. Er hat 5 Fälle operiert, die alle reaktionslos verliefen und schon nach 3 oder 4 Wochen geheilt entlassen werden konnten.

Selbstverständlich handelte es sich lediglich um Fälle, die nach den bisherigen Methoden nicht anders als durch Einnähen des Echinococcussackes in die Bauchdecken und Drainage behandelt werden konnten, — also wesentlich im Leberparenchym gelegene Höhlen. Dass ausnahmsweise Echinococcussäcke, die ganz am Leberrand sich entwickelt haben, mit samt den die Chitinmembran umhüllenden Bindegewebsschichten exstirpiert werden können, dass auch für gewöhnlich Echinokokken des Peritoneums aus dem Netz etc. in gleicher Weise ausgeschält werden können, das weiss jeder, der des öftern solche Fälle zu operieren hatte. Hier bleiben nur die blutenden bindegewebigen Adhäsionen und Stränge zurück, die leicht so zu versorgen sind, dass die Bauchhöhle primär geschlossen werden kann.

Für diese Fälle ist die Bobrow'sche Operation nicht bestimmt, sondern eben für die intraparenchymatös (in Leber, Niere, Milz, Pancreas) gelegenen Parasiten, deren bindegewebige Umhüllung nicht ohne grosse Blutungsgefahr zu entfernen ist und wo nach Entleerung der Hydatide im Parenchym des betreffenden Organs eine klaffende Höhle zurückbleibt.

1) Bobrow. Ueber ein neues Operationsverfahren zur Entfernung von Echinococcus in der Leber und anderen parenchymatösen Bauchorganen. Archiv für klin. Chirurg. Bd. 56.

Diese Höhlen liess man bisher durch Granulation, per secundam ausheilen, weil man es nicht gewagt hat, derartig „tote Räume" intraperitoneal zu lassen aus Sorge vor Sekretansammlung mit folgender Ruptur ins Peritoneum und eventueller infektiöser Zersetzung des Inhalts. Diese Sorge schien um so mehr gerechtfertigt, als man nicht selten nach Entleerung intrahepatischer Cysten sogleich reichlichen Gallenausfluss in die Höhle beobachtet und andernteils weil der Bindegewebssack der Leber wesentlich aus mortificierten Lamellen oder doch aus sehr schlecht vascularisiertem fibrösem Gewebe besteht, das bei offen gehaltener Höhle sich erst abstossen muss, ehe Granulationen sprossen können.

Die fünf Krankengeschichten, die Bobrow neulich publiciert hat, beweisen aber, dass bei peinlich aseptischem Vorgehen ohne jedwede Störung reaktionslose Verheilung des zugenähten leeren Sackes zu Stande kommen kann, trotz totem Raum, trotz Gallensekretion und trotz des mit eingeschlossenen mortificierten Gewebes.

Unabhängig von Bobrow hat Delbet[1]) in Paris, wie es scheint, auch mit Erfolg einen ähnlichen Weg zur primären Verheilung intraperitonealer Echinokokken betreten. Nach Entfernung der Mutterblase verkleinert er den Sack so weit als möglich durch Wandresektion und sucht durch Nähte die Innenwände des Sacks einander soweit zu nähern, dass jeder Hohlraum möglichst ausgeschaltet ist; die Ränder werden eingestülpt, vernäht und die Bauchwunde primär geschlossen.

Nach dem Referat erscheint es mir fraglich, ob Delbet Fälle vor sich hatte, bei denen der grösste Teil der Hydatide innerhalb der Leber lag. Denn hier wäre eine solche Ausschaltung toter Räume nicht möglich, weil die starren Wände der Leber sich nicht einfach durch Etagennähte aneinanderschliessen lassen, am wenigsten bei den grossen Höhlen.

Bobrow's und Delbet's Verfahren sind nicht anwendbar bei vereiterten und bei verkalkten Echinokokken.

Delbet's Verfahren — die Capitonnage, wie er es nennt, hat übrigens ihre Vorläufer in den Versuchen von Terrier, der möglichst grosse Partien der vorderen Cystenwand reseciert und den krausenartig zusammengefalteten Rest des Sackes in die Bauchwand eingenäht hat. Damit wird die Heilungsdauer abgekürzt, aber die lästige Eiterung bleibt dem Patienten nicht erspart.

1) Delbet. Leçons de clinique chirurgicale. Paris 1899 und Bull. et mém. de la Soc. de Chir. Febr. 1899. Ref. Centralbl. für Chir. 1899. S. 315.

Angeregt durch die Bobrow'sche Publikation habe ich in den letzten Monaten einige Leberechinokokken, die nicht vereitert waren, nach seinen Vorschlägen operiert. Die erzielten Erfolge waren vollauf befriedigend, so dass ich mich auch in Zukunft bei geeigneten Fällen dieser Methode bedienen werde, die meiner Ansicht nach einen beachtenswerten Fortschritt in der Chirurgie der Echinokokken bedeutet.

Ich gebe zunächst einen kurzen Auszug aus meinen Krankengeschichten.

1. M. M., 48jährige Arbeitersfrau, leidet seit ca. 9 Wochen an Druckgefühl in der Oberbauchgegend unter auffallender Anschwellung der Magengegend. Die Rippenpfeiler sind breit auseinandergedrängt durch eine grosse halbkugelige Vorwölbung im Epigastrium, die bis zum Nabel reicht und 12—15 cm im Durchmesser hat. Dämpfung von der Leberdämpfung nicht zu trennen, deutliche Fluktuation.

8. X. 98 Operation: In der Laparotomiewunde drängt sich gleich der Echinococcussack, der mit dem Peritoneum nicht verwachsen ist. Der scharfe Leberrand ist durch die im rechten Leberlappen liegende Cyste bis an den Nabel gedrängt. Abschluss der Bauchhöhle mit Kompressen. Breite Incision des Echinococcus. Die Entleerung der ca. kindskopfgrossen Cyste ist wegen der Unzahl von kleinen und kleinsten Tochterblasen sehr mühsam. Der Sack kommuniciert durch eine ca. thalergrosse Oeffnung mit einer zweiten faustgrossen Hydatide im linken Leberlappen, die ebenfalls viele kleine Tochterblasen enthält und durch die Verbindungsöffnung entleert wird. Zum Schluss wird die Mutterblase, von der nur einzelne Stücke noch vorhanden sind, entfernt und dann die grosse Leberhöhle mit steriler Kochsalzlösung ausgetupft. Es sickert wenig gelbliche Flüssigkeit nach. Nach Resektion eines spindelförmigen Stückes der vorderen Echinococcuswand werden die Ränder der Leberwunde durch doppelreihige Catgutnaht geschlossen und darüber die Laparotomiewunde ganz vernäht.

Der Verlauf war nicht ganz glatt. Zunächt war er kompliciert durch eine eitrige Bronchitis, die abendliche Temperatursteigerung bis zu 38,2 und 38,6 bedingte. Als am 10. Tage die Nähte teilweise entfernt wurden, war die Umgebung der Bauchwunde ödematös teigig infiltriert, aber schmerzlos. In der Folge kam es zu einer Stichkanaleiterung, die mich veranlasste, die Wunde im untersten Wundwinkel aufzutrennen. Hier bildete sich dann eine Fistel, aus der lange Zeit serös flockige und später eitrige Flüssigkeit sich entleerte. Es hatte sich ohne Zweifel eine Kommunikation der Bauchwunde mit dem Echinococcussack gebildet, der bei der Nahtanlegung mit einem Faden der Bauchnaht mitgefasst und an der vordern Bauchwand mit befestigt wurde. Die Sonde drang 10—12 cm tief ein. Es entleerte sich auch ein kleines Stück einer Echinococcusmembran. Die Temperatur fiel zur Norm ab. Zwei Wochen nach der Operation war die Kranke ausser Bett und nach weiteren 16 Tagen wurde sie immer-

hin mit noch secernierender Fistel nach Hause entlassen.

Nach Bericht des Arztes (Dr. Fabricius-Grevesmühlen) versiegte die Sekretion bald, um dann wieder stärker zu werden. Im Februar 99 wurde die Fistel erweitert und man gelangte in einen fingerlangen mit Granulationen ausgekleideten Gang in die Leber, der ausgekratzt wurde und sich nun von der Tiefe aus rasch zu schliessen begann.

2. F. B., 22jähr. Hofgänger, wurde bei der Aushebung vom Militärarzt auf eine Schwellung der Lebergegend aufmerksam gemacht. Pfingsten 97 Hustenanfall und Expektoration von Stücken einer Echinococcusmembran. — 9. X. 98 Haemoptoe. Dr. Ahlers (Stavenhagen) veranlasst seine Aufnahme ins Krankenhaus.

Status: Junger kräftiger Mann. R. h. u. kleinblasige feuchte Rasselgeräusche. Untere Thoraxapertur erweitert, 84 cm; Leberdämpfung verbreitert in der Mittellinie bis zum Nabel, nach links bis zur vorderen Axillarlinie; kuglige Vorwölbung im Epigastrium, pralle Fluktuation.

15. X. 98 Laparotomie: Mächtiger mit der Bauchwand nicht verwachsener Echinococcussack des linken Leberlappens. Magen stark nach links verdrängt. Nach Abschluss der Bauchhöhle mit Kompressen Incision des Hydatidensackes, Entleerung von mindestens $2^1/_2$ Liter klarer Flüssigkeit, ohne Tochterblasen. Mutterblase wird mit der eingeführten Hand herausgehoben. Resektion eines 4 Finger breiten Stückes der vordern und untern Sackwandung, Austupfen mit steriler physiologischer Salzlösung. Doppelreihige 12 cm lange Verschlussnaht des leeren Sackes und Versenkung hinter den linken Rippenbogen. Bauchwunde völlig verschlossen.

Der Verlauf war ein guter. Die Temperatur stieg in den ersten Tagen nach der Operation über 38° und erreichte auch zweimal 39,0° (Puls nie über 100), wobei aber stets die Rasselgeräusche und die Dämpfung r. h. u. in der Lunge zunahmen und auch das Sputum, das schon vor der Operation vorhanden war, massiger wurde, aber ohne Beimengung von Echinococcusbestandteilen. Die Bauchwunde heilte reaktionslos. Bei gutem Allgemeinbefinden war der Pat. vom 19. Tage ab ausser Bett und konnte 5 Wochen nach der Operation nach Hause entlassen werden. —

3. C. B., 36jährige Stellmachersfrau, bemerkte im Sommer 98 eine Geschwulst in der rechten Bauchseite, die langsam wuchs, ihr aber keine Beschwerden machte. Ueber mannsfaustgrosser rundlicher glatter Tumor über der rechten Beckenschaufel und dreifingerbreit unterhalb des Rippenbogens, leicht von der Lumbalgegend aus verschieblich. Für die Diagnose kam Hydronephrose in Betracht, deshalb (4. IX.) Punktion von der Lumbalgegend aus. Entleerung von 200 ccm klarer kochsalzhaltiger, eiweissfreier Flüssigkeit. Nach 5 Tagen starke Urticaria. 1. XI. Geschwulst wieder gewachsen.

4. XI. Laparotomie am Rande des rechten Musc. rectus. Ueber mannsfaustgrosse über den Leberrand vorragende Echinococcuscyste mit dem vorgelagerten Colon ascendens und dem Netz mit Adhäsionen verbunden.

Nach Lösung derselben kann die Cyste vor die Bauchdecken gewälzt werden. Nun wird der Versuch gemacht, die eiförmige Spitze der Hydatide mitsamt der umhüllenden Bindegewebskapsel aus der Leber auszuschälen; das gelingt bis auf eine Tiefe von 7 cm ohne allzugrosse Blutung. Hier trenne ich cirkulär den Rest des Balges durch, aus dem sich die intakte Chitinhülle des Parasiten wie ein gekochtes Ei aus seiner Schale herausheben lässt. Die in der Leber zurückbleibende bindegewebige Kuppe wird nun sorgfältig in sich vernäht. Die abpräparierten Leberlappen mit Wundflächen von 7:5 cm werden mit 6 tiefgreifenden dicken Catgutfäden über der Kapsel miteinander vernäht und der Leberrand noch mit fortlaufender Catgutnaht adaptiert. Leberstumpf versenkt. Bauchnaht.

Der Wundverlauf war ein sehr guter und reaktionsloser. 38,1° (Rectal-Messung) war die höchste Temperatur und 108 die höchste Pulsfrequenz. 4 Wochen nach der Operation ist die Kranke geheilt entlassen worden.

Aus den vorstehenden Krankengeschichten geht hervor, dass selbst sehr grosse Echinococcushöhlen bei aseptischer Ausräumung primär verheilen können. Das bedeutet für den Kranken einen grossen Gewinn. Bei der Einnähung des Sackes in die Bauchdecken pflegen so grosse Höhlen selten vor 3—6 Monaten auszuheilen; dabei die profuse Eiterung mit all den Belästigungen und Schmerzen und schliesslich all den Gefahren einer lange dauernden Eiterung. Mit dieser neuen Methode ist aber in 4—5 Wochen völlige Heilung zu erzielen.

Ganz reaktionslos sind zwar die ersten zwei Fälle nicht verlaufen, aber es ist zum mindesten fraglich, ob die Temperaturerhöhungen als Resorptionsfieber zu deuten sind. Im ersten Fall kam es zu einer nachträglichen Infektion des an die Bauchnaht fixierten Sackes von einem Stichkanal der Bauchwunde aus. Wir wollten vorsichtig sein und auf alle Fälle die Sackwandnaht jederzeit an erreichbarer Stelle finden. Damit war aber auch die Gefahr der Sekundärinfektion näher gerückt. Trotz der Fistelbildung war der ganze Krankheitsverlauf immer noch viel besser als bei der bisherigen Operationsmethode.

Bei dieser Gelegenheit hat sichs gezeigt, dass, wie übrigens a priori anzunehmen war, solche Höhlen sich mit einem Transsudat füllen und nicht wie Bobrow meint, kollabieren und primär verkleben. Thatsächlich war bei meinem Fall die Möglichkeit des Zusammenfallens des Sackes in der Leber nicht vorhanden, und ich kann mir nicht vorstellen, dass die bindegewebige Auskleidung, die z. T. schon der Mortifikation anheimgefallen ist, eine Schutzwehr gegen die Transsudation aus dem Leberparenchym sein kann, ähnlich wie es die Pleura bei nicht inficiertem Pneumothorax bildet.

Selbstverständlich wird diese Transsudation niemals so hochgradig werden wie bei offener Höhle, auf deren Wände Tampons und Drains mechanische und Mikroorganismen (selbst die nicht pathogenen Bakterien aus der Luft) mit ihren Zerfallsprodukten chemische Reizwirkung ausüben.

Die unregelmässigen Temperaturschwankungen beim zweiten Fall bin ich geneigt, auf die Affektion seines rechten Unterlappens zu beziehen, da an der Bauchwunde oder von Seiten des Peritoneums von der Operationsstelle keine Spur von Reaktion sich zeigte. Wir gehen wohl nicht fehl in der Annahme, dass ein Echinococcus der Kuppe des rechten Leberlappens in die rechte Lunge durchgebrochen ist und hier lange Zeit Störungen unterhalten hat. Ein perforierter Lungenechinococcus ist natürlich nicht ausgeschlossen, doch sind diese viel seltener.

Das reaktionslose Einheilen des versenkten Sackes ist hier wegen der Grösse desselben besonders bemerkenswert. Auch bei diesem Falle glaube ich entschieden an eine sekundäre Transsudation in den toten Raum, denn bei der Entlassung liess sich bei mässig starkem Eindrücken zwischen Processus ensiformis und Nabel eine etwas pralle kleinfaustgrosse, halbkugelige Resistenz nachweisen, welche die Respirationsbewegungen mit der Leber mitmacht. Dieses Transsudat wird natürlich mit der Zeit resorbiert und zwar entsprechend der fortschreitenden Narbenschrumpfung der Höhle.

Beim dritten Fall blieb nur ein kleiner Teil des Sackes übrig, der tief ins Leberparenchym durch die Vernähung der abpräparierten Leberlappen versenkt werden konnte.

Hier habe ich das Bobrow'sche Verfahren kombiniert mit der Enukleation der E.-Cyste, wie sie von Pozzi und Loebker empfohlen und ausgeführt worden ist. Die Enukleationsmethode lässt sich schon wegen der Blutungsgefahr nicht verallgemeinern und die Fälle, in denen sie ausführbar ist, sind selten. Ich glaube aber, dass sie kombiniert mit der Vernähung des Sackrestes des öftern mit Vorteil angewandt werden kann.

Wie steht es mit der Möglichkeit des Recidivs nach der Bobrow'schen Operation? Ich glaube, die Möglichkeit ist nicht ganz ausgeschlossen. Durch die Experimente meines frühern Assistenzarztes Riemann[1]) ist bewiesen, dass Echinococcustochterblasen in der Bauchhöhle von Kaninchen unter aseptischen Kautelen einge-

1) Vergl. die vorstehende Arbeit von H. Riemann: Ueber die intraperitoneale Keimzerstreuung des Echinococcus.

bracht, hier nicht nur weiterleben können, sondern auch proliferationsfähig bleiben. Ferner hat v. Alexinsky[1]) den weitern Nachweis erbracht, dass auch keimfähige Scolices, die ins Peritoneum von Kaninchen verimpft werden, hier zu Blasen auswachsen können.

Es wäre also sehr wohl denkbar, dass Recidive in einem vernähten Echinococcussack aus zurückgebliebenen Keimen, Scolices oder Tochterblasen, entstehen könnten. Ob nun ein Scolex in der mit Bindegewebe austapezierten Höhle in dem Transsudat die nötigen Lebensbedingungen zu seiner Weiterentwicklung finden wird, will ich dahin gestellt sein lassen; wohl aber glaube ich, dass dies der Fall ist für die fertige Tochterblase. Der Parasit ist in seiner Chitinhülle sehr gut gegen äussere Schädigungen geschützt; er verträgt sogar einen Aufenthalt in Spiritus und Abwaschungen in Carbol (vergl. Lebedeff in der Riemann'schen Arbeit). Bei der unter Asepsis ausgeführten Ausräumung des Sackes leiden die Echinococcuskeime gar nicht. Da sie weder die Stätte ihrer Entwicklung, noch den Wirt wechseln, so haben sie sich keinen wesentlich neuen Verhältnissen anzupassen. Sollten sie unter solchen Bedingungen nicht sich ungestört fortentwickeln können, auch wenn die Mutterblase und die Echinococcus-Flüssigkeit entfernt sind? Weder das eine noch das andere ist unbedingt für die Entwicklung des Parasiten notwendig; das zeigt die klinische Beobachtung und das beweisen auch die vorgenannten Experimente.

Wie schwer es sein kann, eine Echinococcushöhle gründlich auszuräumen, das musste ich gleich beim ersten Fall erfahren, wo der grosse Sack mit einer Unmenge kleinster Tochterbläschen (viele nur stecknadelkopfgross) angefüllt war und überdies eine zweite Höhle durch ein nur thalergrosses Loch mit der ersten in Verbindung stand. Immer wieder fanden sich in irgend einer Falte einige solcher Bläschen, wenn man eben meinte, alles aufs gründlichste ausgewischt zu haben[2]). Das scheint mir das einzige Bedenken gegen die aseptische Ausräumung mit primärer Naht zu sein, das aber nur bei ganz bestimmten Fällen in Betracht kommt und jedenfalls gegen die mannigfachen andern Vorzüge sehr zurücktritt. —

Eine weitere Methode, die Abtötung des Echinococcus durch Punktion mit nachfolgender Sublimatinjektion, die sog. Bacelli'-

---

1) v. Alexinsky. Archiv für klin. Chir. 56. Bd.

2) Auch Körte (Diese Beiträge. 23. Bd. S. 283) macht auf die Recidivgefahr bei der Bobrow'schen Operation aufmerksam.

sche Methode findet bei Langenbuch[1]) warme Befürwortung; er meint, dass diese Methode eventuell den grössten Teil der Operationen bei Echinococcus unnötig machen würde. Er stellt aus der Litteratur 16 Fälle zusammen, von denen bei 14 ein voller Erfolg erzielt wurde. Obwohl ich in der Lage bin, einen weitern günstigen Fall hier hinzuzufügen, so teile ich den Enthusiasmus Langenbuch's bezüglich der Zukunft dieser Methode doch nicht.

Denn die Punktion des Echinococcus an und für sich schliesst schon so viele Gefahren in sich, dass einer Verallgemeinerung der Methode keinesfalls das Wort geredet werden darf. Ich sehe ganz ab von den nach Punktion gemeldeten plötzlichen Todesfällen, die wohl auf Intoxikation zurückzuführen sind, und will einzig auf die Keimzerstreuungsgefahr hinweisen, die in vorliegendem Bande in der Riemann'schen Arbeit hinreichend gewürdigt ist. Ausgeschlossen ist diese Gefahr nur da, wo, wie in unserem Falle, ein völliger Abschluss gegen das Peritoneum durch Verwachsungen gegeben ist.

Sodann möchte ich bezweifeln, ob diejenigen Fälle von Echinokokken, die mit Hunderten von Tochterblasen erfüllt sind, mit einer Sublimateinspritzung zum Absterben zu bringen sind, die dem Patienten nicht zum Schaden gereicht. Nichtsdestoweniger wird man unter gewissen Umständen mit Vorteil das Bacelli'sche Verfahren in Anwendung ziehen.

Bei meinem Patienten handelte es sich um multiple Peritonealechinokokken, von denen mehrere bei der Laparotomie ausgeschält wurden aus ihren Adhäsionen zwischen den Därmen und im Netz. Eine weitere fest adhärente Cyste an der Flexur wurde entleert und der Sack eingenäht. Tief im Becken, zwischen Rectum und Blase fest eingekeilt, sass eine über mannsfaustgrosse Hydatide, die ohne Gefahr und unverhältnismässige Verlängerung der Operation nicht zu entfernen war. Nach Heilung der Laparotomiewunde habe ich die allseitig verwachsene E.-Cyste nach Dilatation des Sphincter ani von der vorderen Rectalwand aus punktiert. Es werden 3—400 ccm E.-Flüssigkeit entleert. Darauf wird in die entleerte Cyste 5 ccm einer 5%igen Carbollösung und 10 ccm einer 1‰igen Sublimatlösung eingespritzt. Der Stuhl wird mit Opium für zwei Tage angehalten. Ohne irgend welche allgemeine noch lokale Reaktion kam es zur Verödung der Cyste. Nach einem Jahre konnte bei der Nachuntersuchung nichts vom Tumor mehr entdeckt werden (vergl. die ausführliche Krankengeschichte bei Riemann S. 195).

1) Langenbuch. Deutsche Chir. Liefg. 45. c. I.

Bei fast jedem Fall von Echinococcus ist der Operateur vor eine neue Aufgabe gestellt, und ich kann Madelung[1]) nur beipflichten, der gestützt auf seine ausgedehnten Erfahrungen in dieser Hinsicht sagt: „Es giebt keine Methode der Behandlung, welche für alle Formen der cystischen Leberechinokokken passend wäre." Wir werden mit Vorteil die bisher bewährten Verfahren kombinieren lernen, denen sich die Methoden von Bobrow und Delbet als weiterer Fortschritt in der Therapie der Echinokokken anschliessen werden. —

1) Madelung. Handbuch d. Therapie innerer Krankheiten. IV. Bd S. 932.

AUS DEM

STÄDTISCHEN KRANKENHAUSE

ZU ALTONA.

CHIRURG. ABTEILUNG: PROF. DR. KRAUSE.

IX.

Erfahrungen über Pleura- und Lungenchirurgie.

Von

Dr. **Heinrich Gross,**

I. Assistenzarzt.

Wie berechtigt auch Einzelpublikationen in der Pleura- und Lungenchirurgie erscheinen mögen, für dieses wichtige, grossenteils unbekannte und zugleich so schwierige Gebiet, dessen weitere Erschliessung von der Erkenntnis besonderer mechanischer Verhältnisse abhängt, haben jene trotz ihrer grossen Anzahl meist nur einen relativen Wert; denn, wie mir scheint, entgeht der betreffende Autor nicht leicht der Gefahr, sich durch seinen einzelnen Fall zu Allgemeinschlüssen verleiten zu lassen, die bei dem heutigen Stand unseres Wissens gerade hier noch wenig angebracht sein dürften. Massnahmen, die mit Glück bei einem Fall zur Anwendung kommen und empfohlen werden, erweisen sich in anderen als unzureichend, vielleicht verhängnisvoll.

Weit mehr, als die Mehrheit dieser Einzelmitteilungen es vermochte, haben die Zusammenstellungen grösserer Beobachtungsreihen

zur Förderung der Pleura- und Lungenchirurgie oder einzelner Kapitel beigetragen, wie sie von Quincke, Tuffier, Sonnenburg veröffentlicht wurden, Arbeiten, in denen Fall an Fall, Operation an Operation sich reihen, und die Erfahrungen sich über Jahre erstrecken. Der Misserfolg in einem Falle kommt einem nächsten zu Gute. Dass bisher trotz der verwandten Mühe ein befriedigender Abschluss in der Erforschung eines der interessantesten Gebiete der Chirurgie nicht erreicht werden konnte, ist weniger in einer mangelhaft entwickelten Technik begründet, als vielmehr an den komplicierten mechanischen Verhältnissen, die bei Operationen im Brustraum vorliegen, und deren Erkenntnis, zum grössten Nachteil eines gedeihlichen Fortschrittes, ein Anfangsstadium kaum überschritten hat. Die chirurgischen Eingriffe innerhalb des Brustraums werden erst dann auf eine sichere Grundlage gestellt sein, wenn es gelingt, das „mechanische Gleichgewicht" (Gerulanos), unter dessen Schutz Herz und Lunge funktionieren, bei der Operation möglichst intakt zu erhalten, zugleich aber auch durch den Eingriff einen Zustand zu schaffen, der, dem physiologischen einigermassen adäquat, für Gesundheit und Leben der Operierten schädliche Folgen ausschliesst.

Der folgende Bericht über unsere Erfahrungen in der Pleura- und Lungenchirurgie umfasst den Zeitraum der letzten $6^1/_2$ Jahre; er beginnt mit dem Sommer 1892, wo Prof. Krause die chirurgische Oberarztstelle des Krankenhauses übernahm. Der Wert des Berichtes soll darin bestehen, dass er darlegt, wie allmählich, oft von Fall zu Fall, ein Fortschritt in der Behandlung der verschiedenen Affektionen sich zu erkennen giebt, wie die Erfahrungen, bei Erweiterung der Indikation, sich ergänzen und für die nächsten Fälle nutzbringend verwandt werden. Das verfügbare Material erwies sich als reichhaltig, die Krankengeschichten als sorgfältig ausgearbeitet. Die wichtigsten Operationsgeschichten sind zum Teil unter dem Diktat von Prof. Krause niedergeschrieben oder von ihm später durchgesehen worden. Viele und meist gerade die bemerkenswertesten Fälle sind von der inneren Abteilung auf die chirurgische zur Operation verlegt worden. Die dort geführten Krankengeschichten sind mir in der liebenswürdigsten Weise von dem Oberarzt, Herrn Dr. du Mesnil de Rochemont, zur Verfügung gestellt worden. Einen sehr grossen Teil der Fälle habe ich selbst auf meiner Abteilung zu beobachten Gelegenheit gehabt.

Bei dem chirurgischen Charakter der Arbeit ist es verzeihlich, wenn die medicinische Seite weniger berührt worden ist, als es wohl

manchmal im Interesse der mitgeteilten Beobachtungen wünschenswert gewesen wäre. Eine an einzelnen Stellen hervortretende subjektive Verarbeitung des Materials wurde durch die Neuheit des betreffenden Gebietes bedingt und ist erklärlich, da wir uns selbst durch eigene Erfahrung von Fall zu Fall zu einer einigermassen befriedigenden Stellungnahme in den verschiedenen wichtigen Fragen durchringen mussten. Die umfangreiche Litteratur ist mit gutem Grunde erst nach Zusammenstellung und Verarbeitung des Materials durchgesehen und meist nur insoweit berücksichtigt worden, als es zur Erklärung der dargelegten Auffassung unumgänglich notwendig erschien. Die Einteilung der Arbeit in mehrere Abschnitte ergab sich von selbst.

I. Die Behandlung des chronischen Empyems.

Eine zusammenhängende Schilderung unserer frischen Empyeme zu geben, unterlasse ich. Die Durchsicht der Krankengeschichten lieferte mir keine wesentlich neuen Gesichtspunkte, die eine ausführliche Bearbeitung des viel erörterten Gebietes für sich, auf dem Boden unseres Materials, hätte rechtfertigen können. Ich beschränke mich hier, nur die wichtigsten Daten im Zusammenhang kurz anzuführen; einzelne weitere Fragen werden an geeigneter Stelle ihre Berücksichtigung finden.

Vorher sei noch hervorgehoben, dass wir die Rippenresektion für die einzig zulässige Behandlung des Empyems erachten. Es ist unsere Pflicht, an dieser Stelle gegen die Bülau'sche Heberdrainage Front zu machen, zumal immer wieder in unseren, dem praktischen Arzte besonders zugänglichen Zeitschriften Arbeiten erscheinen, welche die chirurgischerseits geforderte Operation als unnötig verwerfen und die Methode von Bülau empfehlen. Gerade wir dürfen ein kompetentes Urteil über den Wert der permanenten Drainage in Anspruch nehmen, da sie 5 Jahre hindurch, bis zur Mitte des Jahres 1892, auf der medicinischen Abteilung unseres Krankenhauses fast ausschliesslich angewandt wurde. Aus jener Abteilung ist, als einer der ersten, eine Arbeit[1]) hervorgegangen, die eine überaus warme Empfehlung des Bülau'schen Verfahrens enthält — Beck[2]) nennt den Autor, Aust, den „feurigen Kämpen" der Bülau'schen Methode — und die von den Verfechtern des Verfahrens immer wieder herangezogen wird. Weniger der bald

1) Münchener med. Wochenschrift. 1892. Nr. 45 u. 46.

2) Berliner klin. Wochenschrift. Nr. 15. 1898.

nach dem Erscheinen dieser Arbeit eingetretene Wechsel in der Leitung der Anstalt, als eine Reihe eklatanter Misserfolge führten dazu, die Rippenresektion als einzig sichere Behandlung des Empyems wieder einzuführen; die Kranken wurden von dieser Zeit an der chirurgischen Abteilung zur Operation überwiesen.

Die Zahl der von uns seitdem operierten frischen Empyeme beträgt 44; davon waren

13 tuberkulöse. resp. mit Tuberkulose komplicierte,
19 metapneumonische,
12 idiopathische.

In 11 Fällen = 25% trat der Tod ein, die übrigen wurden geheilt; in keinem blieb eine Fistel bestehen. Die mittlere Dauer der Behandlung betrug 83 Tage. Bis W.-S. 93/94 wurde die Eröffnung und Entleerung des Pleuraraums von der VI. und VII. Rippe aus vorgenommen, seitdem, bei 25 Fällen, an der tiefsten Stelle, nach vorhergegangener Probepunktion, ohne dass indes hierdurch eine günstige Beeinflussung der Mortalitätsziffer, wie der Heilungsdauer erzielt worden wäre. Während oder unmittelbar nach der Operation ist uns Niemand gestorben, ein Erfolg, den wir der von uns geübten langsamen Entleerung des Exsudats von einer anfangs ganz kleinen Oeffnung aus zuschreiben möchten. Der Patient liegt während der Operation in Rücken- bezw. in Schräglage. Die Narkose wird äusserst vorsichtig gehandhabt; wir verwenden fast ausschliesslich Chloroform in Tropfnarkose. Die Schleich'sche Infiltrations-Anästhesie, deren grosse Vorzüge, falls durchführbar, gerade auf dem Gebiete der Pleura- und Lungenchirurgie auf der Hand liegen, habe ich bei 4 unserer letzten Empyeme versucht; eine völlig schmerzlose Durchtrennung der Rippen zu erzielen, ist mir trotz vollkommener Aufschwemmung des Periosts nicht gelungen. In zwei dieser Fälle musste ich die Narkose zur Hilfe nehmen. Weitere Versuche werden uns ein definitives Urteil verschaffen.

Wir gehen zu unserem eigentlichen Thema über, zur Behandlung des veralteten Empyems.

Nach der Statistik von Vosswinkel[1]) mit einem Bericht über 135 Fälle aus der Gesamtlitteratur ergab bisher die Thoracoplastik in 56,3% Heilung bei 20% Mortalität; in 20% der Fälle wurde Besserung erzielt. Wir haben 7mal die Thoracoplastik ausgeführt mit einem Ergebnis, das sich mit dem Durchschnittserfolg der Statistik deckt. Von unseren Operierten ist einer unmittelbar

1) Deutsche Zeitschrift für Chirurg. Bd. 45.

nach der Operation in Shok gestorben, ein Phthisiker starb in der Rekonvalescenz an tuberkulöser Meningitis, die übrigen 5 wurden geheilt aus der Behandlung entlassen. Besonders bemerkenswert ist Fall 7, wo nicht veraltetes Empyem, sondern eine chronisch-seröse Pleuritis bei Entwicklung riesiger Schwarten in den Pleuren die Thoracoplastik veranlasste. Die hochgradigen Beschwerden des Kranken — Atemnot, stechende Brustschmerzen, quälender Hustenreiz — wurden vollständig gehoben und die Wiederansammlung des Exsudats unmöglich gemacht, Dieser Fall hat durch den erforderlichen Eingriff, mehr noch durch sein klinisches Bild in der späteren Beobachtungszeit unser ganzes Interesse erregt; wir werden uns ausführlich mit ihm beschäftigen.

Ich lasse die Fälle im Zusammenhang folgen:

1. Dahl, Johannes, 21 Jahre alt, Schuhmacher aus Altona, wurde am VII. 92 auf die chirurgische Abteilung aufgenommen.

Der Kranke, hereditär schwer belastet und seit seiner Lehrzeit lungenkrank, suchte am 10. XI. 91 die medicinische Abteilung des Krankenhauses auf. Bei seiner Aufnahme fand sich neben einer ausgesprochenen Infiltration des linken Oberlappens ein fast totaler Pyothorax; es wurde sofort, wie damals auf der medicinischen Abteilung üblich, die Heberdrainage nach Bülau angelegt. Die Infiltration des Oberlappens bildete sich rasch zurück, eine Ausheilung des Empyems wurde nicht erzielt. Tuberkelbacillen im Sputum, wie im pleuritischen Eiter. Nach Verlegung des Kranken auf die chirurgische Abteilung wurde die Thoracoplastik nach Schede in zwei Sitzungen ausgeführt.

Am 5. VII. wurde in Chloroformnarkose von einem bogenförmigen Schnitt aus die untere Hälfte des Schede'schen Haut-Muskellappens gebildet mit der Basis auf der VI. Rippe und nach oben geklappt. Die VI. bis XI. Rippe wurden fast in ganzer Länge reseciert, und die von ihnen bedeckte, $1^1/_2$—2 cm dicke Pleura costalis mit der Scheere abgetragen. Nach Reinigung der Höhle von Eiter und dicken käsigen Brocken, die sich unterhalb der Drainage-Fistel (im VII. Intercostalraum, hinterer Axillarlinie) angesammelt hatten, wurde der Weichteillappen nach innen geschlagen und im vorderen Wundwinkel vernäht. Die ganze Empyemhöhle wurde mit Gaze austamponiert.

Sofort nach der Operation, mit der Entleerung der stagnierenden Eitermassen, ging das remittierende Fieber, das in der letzten Zeit andauernd bestanden hatte, zurück. Der Kranke erholte sich langsam; die Tamponade der Empyemhöhle wurde in der ersten Zeit täglich, dann alle 2—4 Tage erneuert. Seit Mitte Juli waren im Pleurasekret Tuberkelbacillen nicht mehr nachzuweisen. Ein hartnäckiger Katarrh, wieder besonders im linken Oberlappen lokalisiert bei undeutlichen Cavernensym-

ptomen, verzögerte die Vollendung der Operation bis zum 1. IX. 92, wo der Kranke sich erholt und 6 Pfd. an Gewicht zugenommen hatte.

2. Operation: Nach Wiederentwicklung des in der ersten Sitzung gebildeten Weichteillappens (Excision von Narben und granulierenden Wundrändern) wurden beide Enden des Bogenschnittes nach oben verlängert, vorne bis zur III. Rippe, innerhalb der Mamillarlinie, hinten zwischen Scapula und Wirbelsäule bis zur II. Rippe. Der von diesem Schnitt aus gebildete Haut-Muskellappen wurde mit der Scapula nach oben geschlagen, und die II.—V. Rippe, wie die Pleuraschwiele in ihrem Bereich entfernt. Die Lunge lag der Wirbelsäule dicht an und war von einer festen, schmierig belegten Pleura überzogen. Nach Abtragen einzelner Rippenstümpfe (Regeneration früher resecierter Rippen) wurde die gereinigte Empyemhöhle mit Jodoformgaze austamponiert; der grosse Weichteillappen wurde nach innen gelegt und durch einige Nähte vorn und unten fixiert. Das Ende der tamponierenden Binde und eines langen, dicken Drains wurden aus dem hinteren Wundwinkel herausgeleitet.

Ein bedenklicher Collaps hielt nach der Operation fast 3 Tage an. Die Wundsekretion, anfangs sehr reichlich, ging zurück, als nach 6 Tagen die Tamponade, wie Drainage fortgelassen wurde. Der Weichteillappen wurde in ganzem Umfange durch Druckverband der Pleuramulde angepasst. Der Lappen verwuchs sehr schnell mit der Unterlage, mehrere Fisteln heilten aus. Am 27. IX., 26 Tage nach der zweiten Operation, wurde der Kranke im ärztlichen Verein von Prof. Krause vorgestellt: „Von der Höhle war nur noch eine flache, granulierende Vertiefung am untersten Abschnitt des grossen Lappenschnittes zurückgeblieben, dort, wo das Zwerchfell in einer Breite von 3 Fingern zu Tage lag[1]).“

Der Lappen hatte sich beim Verwachsen mit der Pleura pulmonalis nach oben gezogen. In der weiteren Folge verkleinerte sich der Defekt durch Epidermisierung von den Wundrändern her, der Rest sollte nach Thiersch gedeckt werden. Der Kranke erholte sich rasch und nahm an Gewicht zu. Tuberkelbacillen liessen sich nach wie vor im Sputum nachweisen, ebenso dauerten die Nachtschweisse an. Mitte Januar wurde eine geringe Wiederausdehnung der Lunge festgestellt, vorn liess sich fast bis zur IV. Rippe, hinten bis in Höhe des V. Brustwirbeldorns schwaches Vesikuläratmen vernehmen. Anfang März war von der Wunde nur noch ein schmaler Granulationssaum vorhanden, als sich plötzlich wieder eine Dämpfung im linken Oberlappen einstellte, bei schweren fieberhaften Allgemeinerscheinungen. Am 23. III. 93 erfolgte Exitus unter dem Bilde der tuberkulösen Meningitis. Die Sektion bestätigte dies und ergab disseminierte, frische Tuberkulose fast aller Organe nebst mehreren älteren kleinen Cavernen des linken Oberlappens. Die Lunge hatte über die Hälfte ihres normalen Volumens erreicht; von der Brustwand war sie

1) Mitteilungen aus dem Verein Schleswig-Holstein. Aerzte 1893.

durch eine 1½ cm dicke Schwiele getrennt.

2. Siegwart, Rudolf, 76 Jahre alt, Maurer aus Eimsbüttel (Hamburg), wurde am 17. XI. 92 unmittelbar nach einem Fall von einem Baugerüst aus einer Höhe von 13 m im schweren Shok ins Krankenhaus überführt. Der Verletzte war mit der linken Körperseite aufgeschlagen, hier fanden sich neben zahlreichen Hautabschürfungen ein Bruch beider Unterarmknochen an der Grenze zwischen mittlerem und unterem Drittel, eine Absprengung eines Stücks des Trochanter major und ein Bruch der VII. Rippe in der hinteren Axillarlinie mit Quetschung der Lunge (Hautemphysem an der Bruchstelle, geringer Hämothorax, keine Hämoptoe).

Drei Tage nach der Aufnahme bildete sich unter Schüttelfrost eine Pneumonie des rechten Unter- und Mittellappens aus, bei sanguinolentem Sputum. Die Temperatur stieg auf 39,8°, am nächsten Tage auf 40,1°. Am 23. I., weitere 3 Tage später, trat eine spontane Vereiterung der durch einen Gypsverband fixierten, subkutanen Unterarmfraktur ein, die eine breite Incision notwendig machte. Sehr wahrscheinlich handelte es sich um eine auf der Blutbahn von der Lunge her vermittelte Infektion; am selben Tage wurde intensives pleuritisches, wie pleuro-pericardiales Reiben vernommen. Am 7. XII., bei deutlicher Aufhellung der pneumonischen Infiltration, bildete sich unter starken Hustenstössen ein Pneumothorax aus. Es ging schnell zurück, dafür stieg jedoch der Erguss im Pleuraraum, dessen rein blutige Beschaffenheit durch die Punktion festgestellt wurde (Kultur steril) und erreichte am 12. XI. die Höhe des Angulus scapulae. Leicht ansteigendes Fieber in den letzten beiden Tagen veranlassten nach vorhergegangener Probepunktion (Eiter) die Einführung der Heberdrainage; in den nächsten 6 Tagen wurden 800, 1600, 200, 600, 200, 100 ccm blutig-eitriger Flüssigkeit entleert. In den folgenden drei Tagen hörte die Sekretion fast ganz auf, und die Drainage wurde entfernt. Schon am dritten Tage bildete sich jedoch ein reiner Pyothorax wieder aus und gab zur Resektion der VII. Rippe in 6 cm Ausdehnung Veranlassung; Entleerung von 700 ccm Eiter. Mangelhafte Ausdehnungsfähigkeit der Lunge führte zu einer dauernden, bald mehr, bald weniger secernierenden Fistel.

Am 20. IV. hörte man nur bis zum Angulus scapulae rauhes Vesiculäratmen. Am 25. IV., wo derselbe Befund, wurde nach Exstirpation der Narbe mit der Drainausmündungsstelle die VI., VII. (der bei der ersten Resektion gesetzte Defekt hatte sich fast ganz wieder ausgeglichen) VIII., IX. und X. Rippe in einer Ausdehnung von je 11—12 cm reseciert. Tamponade der Wundhöhle. Es erfolgte jetzt eine langsame Verkleinerung der Empyemhöhle, sowohl durch Einsenken der Thoraxwand, als durch Tiefertreten der Lunge. Am 1. VIII. wurde der Kranke geheilt entlassen. Im Entlassungsbefund ist vermerkt: R. H. U. ist Perkussionsschall abgeschwächt bei nur leise vernehmbarem Atem (Schwartenbildung in der Pleura). Fraktur des Unterarms ist verheilt..

3. Winter, Heinrich, 18 Jahr alt, Maschinenschlosserlehrling aus Ottensen, wurde am 5. II. 93 mit starken Atembeschwerden bei 38,8° T. aufgenommen. Er fühlte sich seit letzten Weihnachten krank, nachdem er bereits vorher gehustet und stechende Schmerzen in der linken Brust verspürt hatte. Der behandelnde Arzt stellte eine Lungenentzündung fest. Es fand sich bei dem Kranken ein fast totales linksseitiges Empyem.

Operation am nächsten Tage: Nach subperiostaler Resektion der VII. Rippe in 8 cm Ausdehnung zwischen Scapular- und hinterer Axillarlinie wurde der Pleuraraum eröffnet und dicker, übelriechender Eiter entleert. Die Inspektion und Palpation der Höhle ergab, dass das Empyem bereits längere Zeit bestanden haben musste: die Pleura costalis war mehrere mm dick, ebenso die Pleura auf der retrahierten Lunge. Um durch Einsenken der Thoraxwand eine schnellere Heilung zu erzielen, wurde die VIII., IX. und X. Rippe auf je 15 cm reseciert, ebenso von den beiden Enden der bereits resecierten noch je ein 2 cm langes Stück abgetragen. Zur Freilegung der Rippen wurde der ursprüngliche Schnitt auf der VII. Rippe unter entsprechender Verlängerung an beiden Seiten nach unten abgebogen. Tamponade der Wundhöhle nach Reinigung. Die Gaze wurde zusammen mit zwei dicken Drains aus dem hinteren Wundwinkel geleitet, die übrige Wunde durch Nähte geschlossen.

Sofort nach der Operation sank die Temperatur, und der Kranke erholte sich schnell. Nach 7 Tagen wurde die bisher täglich erneuerte Tamponade entfernt, und der Rest der Wunde durch die Naht geschlossen; ein Drain blieb bis zum 15. III. liegen, wo die Lunge sich überall der Bauchwand angelegt hatte. Am 26. III. wurde der Kranke mit normalem Lungenbefund geheilt entlassen. Die Einsenkung der Thoraxwand war unbedeutend.

4. Henningsen, Claus, 60 Jahre alt, zuletzt Leichenhauspförtner am Krankenhause, wurde vom 27. XI. 1890—13. VIII. 91 wegen rechtsseitigen tuberkulösen Empyems bei doppelseitigem Spitzenkatarrh behandelt. Sofort nach der Aufnahme des Kranken auf die medicinische Abteilung war die Bülau'sche Heberdrainage ausgeführt worden; nach 24 Tagen wurde sie bereits entfernt, da die Eiterung aufhörte, und die Lunge sich wieder ausgedehnt hatte. 8 Tage später sammelte sich der Eiter wieder an; der Schlauch wurde von neuem eingeführt, um nach 4 Wochen wieder fortgenommen zu werden. Dieser Vorgang wiederholte sich noch 2mal; dann wurde der Kranke auf seinen besonderen Wunsch mit der Drainage entlassen, und als Leichenhauspförtner der Anstalt angestellt. Als solcher hat er seinen leichten Dienst zur vollen Zufriedenheit ausgeführt. Der permanente Katheter belästigte ihn wenig. Die zur Aufnahme des Eiters bestimmte Flasche trug er ständig in der Tasche.

Am 7. III. 94 wurde er in starker Dyspnoe in die chirurgische Poliklinik gebracht, nachdem 3 Tage vorher bei starkem Hustenreiz der drainierende Schlauch aus der Fistel geglitten war. Die Fistelausmündung

musste sich sofort verstopft haben; ein Pneumothorax bestand nicht, dagegen hatte sich das Exsudat im Pleuraraum bis oberhalb des Angulus scapulae angesammelt. Die Ausflussöffnung wurde durch einen starken Troikart wieder hergestellt, und nach Entleerung von fast 1 Liter Eiter die Drainage eingeführt. Der Kranke entschloss sich zur Operation, die er vorher verweigert hatte. Im Urin Albumen.

11. V. 97 Thoracoplastik nach Schede: Der Schnitt begann vorne in der Mammillarlinie in der Höhe der Achsel, stieg bogenförmig bis zur XI. Rippe herab und zog dann, die excidierte Fistelmündung im 8. Intercostalraume in sich aufnehmend, am Rücken zwischen Wirbelsäule und Schulterblatt nach oben bis zur 3. Rippe. Dem Schnitt entsprechend wurde der Hautmuskellappen von den Rippen abgelöst und mit der Scapula nach oben gezogen. Die Rippen waren dicht über einander gelagert und ganz in feste Schwielen eingebettet. Die Entfernung der III. bis XI. Rippe in ganzer Ausdehnung gestaltete sich infolge dessen sehr schwierig und nahm $^3/_4$ Stunden in Anspruch. Ebenso wurde die gut 1 cm dicke Schwiele der Pleura costalis und der Zwischrippenräume abgetragen. Die Empyemhöhle war schmal und von schmierigem Eiter ausgefüllt, nach unten zu verbreiterte sie sich. Hier unterhalb der früheren Drainagestelle, hatten sich dicke käsige Eiterklumpen angesammelt. Nach Reinigung der freiliegenden Pleuramulde wurde die Höhle mit 5% Jodoformgaze austamponiert und der Weichteillappen nach unten geschlagen. Einige Fixationsnähte.

Die Operation dauerte 2 Stunden; der Puls war gegen das Ende sehr schlecht, und die Narkose musste unterbrochen werden. Der Kranke wurde im Collaps ins Bett gebracht, am nächsten Mittag erfolgte Exitus.

Die Sektion ergab: Die rechte, wenig lufthaltige Lunge war von einer gut $^3/_4$ cm dicken Schwarte bedeckt und lag, besonders in ihrem unteren Teil, der Wirbelsäule dicht an. In beiden Spitzen fanden sich kleine, z. T. bereits verkalkte Herde, im linken Unterlappen eine frische Aussaat von miliaren Knötchen. Links bestanden ausgedehnte pleuritische Verwachsungen. Atrophia cordis, Schrumpfnieren, kein Amyloid.

5. Halder, Gebhard, 34 Jahre alt, Maschinenbauer aus Hamburg, war vom 17. IV. 94—28. VIII. im Eppendorfer Krankenhause wegen croupöser Pneumonie des rechten Unterlappens behandelt worden. Wie ich aus der mir zur Verfügung gestellten Krankengeschichte ersehe, war bei der Entlassung des Kranken, die auf seinen besonderen Wunsch erfolgte, R. H. überall noch pleuritisches Reiben vernehmbar. Der Entlassene konsultierte dann zu Hause einige Male seinen Kassenarzt, in letzter Zeit jedoch hatte er sich trotz andauernder Schmerzen in der rechten Brustseite nicht mehr behandeln lassen. Schlechtes Allgemeinbefinden und quälender Hustenreiz veranlassten ihn schliesslich, das Altonaer Krankenhaus aufzusuchen. Es wurde sofort durch Aspiration

300 ccm Eiter aus der rechten Pleurahöhle entleert und der Kranke der chirurgischen Abteilung überwiesen. Hier fand sich noch eine $1^1/_2$ Hand breite, absolute Dämpfung R. H. U., oberhalb dieser, über der ganzen rechten Brustseite, war der Schall leicht gedämpft.

20. II. Operation: Nach Resektion der VII. Rippe in 10 cm Ausdehnung wurde die Empyemhöhle eröffnet und etwa 200 ccm stinkenden Eiters entleert. Die Lunge war retrahiert und von einer verdickten Pleura überlagert.

Die Pleura costalis war ebenfalls verdickt. Es wurden nun die VIII.—XI. Rippe je in einer Ausdehnung von 10—12 cm reseciert; um diese Rippen freizulegen, wurde von der Mitte des Schnittes auf der VIII. Rippe ein 2ter Vertikalschnitt nach unten in der hinteren Axillarlinie bis zur tiefsten Stelle des Empyems geführt. Tamponade der Wundhöhle, nach 2 Tagen Sekundärnaht. Am 16. V. 95 wurde der Kranke geheilt entlassen. Die Thoraxwand über dem Zwerchfell war tief eingesunken. — 2 Jahre darauf, im Juli 1897, bot sich Gelegenheit zur Nachuntersuchung. Der Kranke war äusserst wohl, der Defekt der Rippen hatte sich bis auf einen kaum 2 Finger breiten Spalt wieder ausgeglichen. Eine Einsenkung der Brustwand liess sich kaum erkennen.

6. Schwarten, Hermann, 22 Jahre alt, Militärinvalide, liess sich am 3. I. 96 auf der chirurgischen Abteilung zwecks Operation eines linksseitigen veralteten Empyems aufnehmen. Er war im Sommer vorher in einem schlesischen Lazaret zweimal operiert worden, zuerst an einem rechtsseitigen Empyem, das in kurzer Zeit ausheilte, dann links. Hier war eine Fistel bestehen geblieben. Bei der Aufnahme war sie verstopft und wurde sofort durch Einschieben eines dicken Drainrohrs eröffnet. Es entleerte sich fast 1 Liter käsigen, übel riechenden Eiters.

Der Kranke zeigte einen ausgesprochenen phthisischen Habitus. Die linke Brustseite war tiefeingesunken und unbeweglich. Ueber der Lungenspitze liess sich rauhes Atmen mit klingenden Rasselgeräuschen vernehmen. Die Brustwirbelsäule war stark nach links verbogen. Das Allgemeinbefinden besserte sich langsam, auch trat eine nachweisbare Verkleinerung der bei der Aufnahme fast totalen Empyemhöhle ein. Mitte Februar war Atmungsgeräusch bis zur Mitte der Scapula vernehmbar.

Am 2. III. wurden von einem Schnitt längs der VII. Rippe diese, wie die VIII. und IX. Rippe in je 12 cm Länge reseciert. Die Höhle war allseitig von derber Schwiele ausgekleidet. Zwar trat nach der Operation eine weitere Verkleinerung der Höhle ein, aber die Eiterung dauerte an und erschöpfte den Kranken.

Deshalb wurde am 10. V. 96 die Thoracoplastik nach Schede vorgenommen: Unter Excision der Drainausmündungsstelle und der Operationsnarbe wurde ein horizontaler Schnitt auf der VII. Rippe, innerhalb der Mammillarlinie beginnend, nach hinten geführt; zwischen Scapula und Wirbelsäule stieg er bis zum 5. Brustwirbeldorn nach oben. Von

diesem Schnitt aus wurde ein oberer und unterer Weichteillappen gebildet und von den Rippen abgelöst. Die so freigelegten Rippen, oben die III.—VI., unten die VII.—XI., wurde in ganzer Länge entfernt, ebenso wurde die von ihnen bedeckte über 1 cm dicke Pleura costalis mit der Schwiele der Zwischenrippenräume abgetragen. Beide Weichteillappen wurden nach innen geschlagen und vernäht. 2 lange Drains, komprimierender Verband.

Die beiden Lappen verheilten schnell mit der Pleuramulde, ganz primär der untere, dem Zwerchfell aufliegende. Unter dem oberen bildete sich in der Medianlinie eine Fistel aus, die sich nach oben und hinten zu einem Spalt erweiterte und sich fast bis zur Wirbelsäule verfolgen liess. Ihre Absonderung wurde jedoch von Tag zu Tag weniger. Am 19. VIII. 96 konnte der Kranke in gutem Wohbefinden zur Poliklinik entlassen werden. — Am 8. II. 97 erfolgt die Wiederaufnahme, teils weil die Fistel trotz jeder Therapie bestehen blieb, teils weil die weitere Ausdehnung der Lunge nicht eintrat. Tags darauf wurden beide Weichteillappen in ganzer Ausdehnung wieder entwickelt. In einem festen schwieligen Bett, die Pleura pulmonalis und Weichteillappen verband, lag der breite, mit käsigen, schwammigen Granulationen ausgekleidete Fistelgang; von seiner Mitte aus verlief ein zweiter, etwa 6 cm lang, unter die Scapula. Ueber die ganze Schwiele verteilt, lagen ausserdem 10—15 Granulationsnester, von Kirschkern- bis Bohnengrösse. Die ganze Schwiele wurde abgetragen, mit ihr zugleich die Schwarte der Pleura pulmonalis, weiterhin auch im Bereich des Unterlappens der Pleura mediastinalis pericardiaca, sodass der Herzbeutel in 3 markstückgrosser Fläche unbedeckt zu Tage lag, und schliesslich auch die Pleura des Zwerchfells. Grössere Mengen von eitrigen Granulationen, die sich unter den Proc. transversi der Wirbelsäule und den stehen gebliebenen vertebralen Rippenstümpfen angesammelt hatten, wurden ausgeräumt, die Stümpfe entfernt. Nachdem auch die schwielige Innenfläche beider Weichteillappen bis zur gesunden Muskulatur abgeschält worden war, wurde die Wundnaht angelegt. Beide Lappen legten sich gut an einander und füllten die tiefe Pleuramulde glatt aus. Drain, komprimierender Verband.

Die mikroskopische Untersuchung der käsigen Granulationen ergab Tuberkulose, während wieder im Sputum trotz linksseitigen Spitzenkatarrhs Bacillen sich nicht nachweisen liessen.

Die Heilung ging schnell von statten. Jedoch erst am 4. VI. 97 konnte der Kranke entlassen werden, da sich wiederum im vorderen Wundwinkel eine Fistel ausgebildet hatte, die sich erst langsam, nach mehrmaligem Evidement und Injektion von Jodtinktur, verkleinerte. Bei der Entlassung war sie noch 4 cm lang. Die Lunge hatte sich jedoch zu dieser Zeit bis zum Angulus scapulae wieder ausgedehnt; ebenso war der Kranke trotz der eingreifenden Operationen kräftiger geworden, so hatte er mehrere Pfund an Gewicht zugenommen und wollte ein leichtes

Handwerk erlernen. Er stellte sich in der Folgezeit noch einige Male in der Poliklinik vor; die Fistel verheilte. Ein halbes Jahr später erhielt ich die Nachricht, dass er zu Hause an einem „Lungenleiden" plötzlich verstorben sei.

Dem Bericht wäre noch hinzuzufügen, dass die Kypho-Scoliosis dorsalis des Pat. sich während des Aufenthalts im Krankenhause entschieden stärker ausbildete, auch durch die Wiederentfaltung der Lunge und Exstirpation der Schwielen und Rippen nicht beeinflusst wurde.

7. Herzog, Gottlieb, Ewerführer aus Hamburg, 42 Jahre alt, hatte im Winter 92/93 einen akuten Gelenkrheumatismus durchgemacht, dem mehrere leichtere Anfälle folgten. Seitdem litt der früher gesunde, kräftige Mann an Bruststechen, das ihn schliesslich veranlasste, am 8. XI. 95 das jüdische Krankenhaus in Hamburg aufzusuchen. Dort sollte ihm aus der linken Brust viel wasserklare Flüssigkeit abgelassen worden sein; der intelligente Patient wusste auch anzugeben, dass die behandelnden Aerzte von einer Brustfellverdickung gesprochen hätten. Im März 96 verliess er gebessert die Anstalt, um schon am 28. desselben Monats die innere Abteilung des Altonaer Krankenhauses aufzusuchen. Seine Beschwerden — Atemnot, ständiger Hustenreiz, Seitenstechen — fanden ihre Erklärung in einem grossen linksseitigen, pleuritischen Exsudat. Von der Mitte der Scapula an bestand absolute Dämpfung, oberhalb desselben hellte sich der Perkussionsschall ein wenig auf. Atemgeräusch, von rauhem Charakter und mit zahlreichen Rasselgeräuschen, hörte man nur einwärts und oberhalb der Mammilla. Sofort nach der Aufnahme wurden 400 ccm klare, seröse Flüssigkeit abgenommen, ohne wesentlichen Erfolg. Die subjektiven Beschwerden blieben auf derselben Höhe, und die Zone der absoluten Dämpfung hellte sich nur wenig auf. Es bestanden stark ausgebildete, pleuritische Schwarten, deren Dicke beim Einführen der Punktionsnadel auf gut 2 cm geschätzt wurde. Die Pleura pulmonalis musste, ebenfalls verdickt, die Lunge retrahiert halten; jedenfalls liess sich auch nach Entleerung des Exsudats ein Tiefertreten der Lunge nicht nachweisen. Auch sammelte sich das Exsudat immer von Neuem an. Die Herzdämpfung erwies sich nach beiden Seiten verbreitert, bei klappendem zweiten Pulmonalton und unregelmässigem Puls (Myocarditis). Diuretica, wie methodisch ausgeführte Lungengymnastik führte ebenfalls eine Aenderung des Befundes nicht herbei. Immer stellte sich der Erguss wieder her, die Punktion wurde dreimal wiederholt und jedesmal 300—400 ccm entleert. Die Operation zur Beseitigung des Cavum pleurae blieb allein übrig; der Kranke ging sofort auf den Vorschlag ein und wurde auf die chirurgische Klinik überführt.

Thoracoplastik nach Schede unter Benützung des beim vorigen Patienten angewandten horizontalen Anfangsschnittes. Die VII. Rippe wurde zuerst auf 6 cm reseciert, die Pleura eröffnet und nach Entleerung der serösen, grünlichen, mit dicken Fibrinflocken vermischten Flüssigkeit

(200 ccm) die Höhle abgetastet. Sie war glattwandig und verengte sich nach oben, wo sich der schmale Spalt nicht bis zu Ende mit dem Finger verfolgen liess. Die Pleura costalis mit dem Zwischenrippengewebe war 2—3 cm dick; sie fühlte sich fest und unnachgiebig an, wie eine Mauer. Die Lunge war auf $^1/_3$ ihres ursprünglichen Volumens zurückgedrängt; die straffe, schwielige Pleura pulmonalis konnte man kaum mit dem Finger eindrücken. Mit Rücksicht auf diese enorme Schwartenbildung wurde auf die beabsichtigte partielle Thoracoplastik verzichtet; es war geboten, das ganze Rippenpleuradach der Höhle fortzunehmen. Der Schnitt auf der VII. Rippe wurde nach hinten in horizontaler Richtung verlängert und dann an beiden Enden nach oben geführt, vorne bis über die Mammilla hinaus, hinten bis in die Nähe des IV. Brustwirbeldorns. Nach Bildung eines oberen und unteren Weichteillappens wurde die V.—XI. Rippe in ganzer Ausdehnung mit ihrer Pleuraschwiele entfernt. Die beiden Hautmuskellappen wurden an ihrer Basis noch über die betreffenden Rippen hinaus von ihrer Unterlage abgelöst; sie passten sich der Pleuramulde glatt an. Naht der Wundränder, ein langes Drain, komprimierender Verband, der den linken Arm mit einschloss.

Am nächsten Tage entwickelte sich eine heftige Bronchitis und der komprimierende Verband musste gelockert werden. Dazu gesellte sich eine stark eitrige Absonderung der Wunde. Die vordere Nahtreihe platzte; hier entwickelte sich unter Retraktion der Wundränder ein breiter Spalt, der eine Strecke weit unter dem oberen Wundlappen sich hinzog. Die Beschwerden des Kranken waren sofort nach der Operation gehoben. Er konnte bald längere Zeit umhergehen, leichte Arbeit verrichten und nahm 12 Pfd. an Gewicht zu.

Aber auch bei ihm blieb, wie im vorigen Falle, die erwartete Ausdehnung der Lunge aus; dieser Umstand, wie die weiter bestehende Fistel veranlassten am 25. XI. 96 eine zweite Operation. Bei der Wiederentwickelung der beiden Lappen fiel die ganz ausserordentliche Schwielenbildung zwischen ihnen und der visceralen Pleura auf. Die Fistel führte weiter, als angenommen wurde; sie endigte an der Wirbelsäule. Ihre Entstehung durch Eiteransammlung im toten Raum trat anschaulich hervor: Beim Abbrechen der Rippen an ihrem vertebralen Ende waren die Rippenhülsen stehen geblieben und bildeten mit den Querfortsätzen der Wirbel das Dach eines sich lang hinziehenden Hohlraums, in dem nach Infektion der Wundhöhle der Eiter stagnierte. Ausserdem bestand noch unter den nicht resecierten Rippen (II—IV) ein ähnlicher Spalt; er wurde durch Fortnahme der Rippen und der zugehörigen Pleura costalis beseitigt. Die Colla costarum der II.—VIII. Rippe mit ihren Proc. transversi wurden abgetragen.

Um eine Wiederausdehnung der Lunge zu ermöglichen, wurde nun im Bereich der ganzen Pleuramulde die dicke Schwiele abgeschält, bis in unmittelbare Nähe des Lungenparenchyms, das sich durch stärkere, meist

flächenhafte Blutung zu erkennen gab. Die ganze Wundfläche wurde mit einer dreifachen Schicht Silbergaze bedeckt, zwei lange Drains eingelegt, und die Wundränder durch die Naht exakt vereinigt. Vorher war auch die schwielige Innenfläche der Weichteillappen abgeschält worden.

Wieder trat nach der Operation eine heftige Bronchitis ein; die starke Hustenstösse verursachten. Durchschneidung der Nähte im vorderen unteren Wundwinkel, besonders dadurch, dass sie die ihrer unnachgiebigen Decke beraubte Lunge förmlich vortrieben. 4 Wochen nach der Operation, als der Kranke das Bett verliess, hörte man bis zum Scapularwinkel Vesiculäratmen von etwas rauhem Charakter. Am 4. II. 97 war noch eine kleinere dritte Operation notwendig; es war eine Fistel bestehen geblieben, die, wie sich bei der Aufklappung des oberen Weichteillappens erwies, genau der früheren Lage des Drains entsprach. Das schwielige Gewebe, das sich wiederum zwischen Lunge und Weichteillappen gebildet hatte, wurde abermals entfernt. Am 10. VI. 97 wurde der Kranke entlassen. Die Wunde war geheilt, seine Beschwerden waren vollkommen geschwunden. Er hatte 13 kg an Körpergewicht zugenommen.

Die linke Körperhälfte war in der Zwerchfellsgegend tief eingesunken. Die Operationsnarbe zeigte sich vorne mit dem Herzbeutel verwachsen. Unter der dünnen Decke fühlte man die mächtige Pulsation des Herzens. Hinten liess sich bis zum VIII. Brustwirbel das Atmen der Lunge vernehmen.

Abgesehen von Fall I und IV, wo die Thoracoplastik nach Schede in typischer Weise vorgenommen wurde, weisen die übrigen das Gemeinsame auf, dass die Operation zur Beseitigung des veralteten Empyems durch die partielle Resektion der VII. oder VIII. Rippe mit Eröffnung der Pleura eingeleitet wurde. Dieses Vorgehen hat den grossen Vorzug, dass es von der Eröffnung in der Mitte des Thorax aus eine direkte Betastung und Besichtigung der ganzen freigelegten Empyemhöhle gewährt. Es ermöglicht die Wahl des vorzunehmenden Eingriffs auf Grund der anatomischen Veränderungen (Dicke der Schwielen, Verhalten der Lunge). Der Schnitt auf der VII. und VIII. Rippe lässt sich dabei sehr gut als Ausgangspunkt für jede der 3 in Betracht kommenden Operationsmethoden verwenden. Er diente uns als Basis für die partielle Thoracoplastik nach Simon-Küster[1]), wie für die ausgedehntere nach Schede; ebenso bequem wird sich von ihm aus der temporäre Weichteil-Rippenlappen Délorme's bilden lassen, um die Entrindung der Lunge

1) Die Urheberschaft der Operation muss den beiden deutschen Chirurgen gewahrt bleiben. Estlander hat nur das Verdienst, durch seine Publikationen die Thoracoplastik weiteren Kreisen zugänglich gemacht zu haben. Cf. Schede, Vosswinkel.

von der bedeckenden Pleuraschwarte vorzunehmen. Im Fall III wurde der anfänglich 8 cm lange Schnitt auf der VII. Rippe auf 15 cm verlängert und dann an beiden Enden nach unten abgebogen, um Zugang zu den tiefer gelegenen Rippen zu verschaffen, im Falle V legte ein zweiter, vertikaler Schnitt, von der Mitte des ersteren horizontal verlaufenden ausgehend, die untere Empyemhöhle frei. Für die Schede'sche Thoracoplastik ergab diese Verwendung des Explorativschnittes in zwei weiteren Fällen (Fall VI und VII) eine Modifikation seines Verfahrens, die uns auch in anderer Hinsicht befriedigte. Statt des einen „ungeheuren" grossen Lappens wurden zwei gebildet, von denen der untere zur Deckung der Pleura des Zwerchfells verwandt wurde. Von dem horizontalen, nur wenig nach unten gebogenen Schnitt aus, der dann hinten an der Wirbelsäule in die Höhe stieg, liessen sich die beiden Weichteillappen bequem von den Rippen ablösen. Nötigenfalls würde noch ein zweiter, vertikal verlaufender Schnitt, wie im Falle V, die tiefste Stelle des Empyens freigelegt haben. Bei Totalempyemen, bei denen die Hauptschwierigkeit des Schede'schen Verfahrens darin besteht, die Basis des grossen Lappens der trichterförmigen Einsenkung in der Gegend der Lungenspitze überall anzulegen, liesse sich dieser untere vertikale Schnitt auch nach oben verlängern. Es würden dann von einem ↓-förmigen Schnitt 4 Lappen gebildet werden, die über die Grenzen der Empyemhöhle hinaus an ihrer Basis von den Rippen abpräpariert und dadurch beliebig gross gestaltet werden könnten. Unsere beiden Lappen liessen sich stets ohne jede Spannung durch die Naht vereinigen; die Mulde der Lungenpleura wurde jedesmal gleichmässig austapeziert. Der Schede'sche Lappen passt sich schwer der unebenen Fläche an; die Gefahr der Taschenbildung und daraus resultierender Sekretverhaltung mit Entstehung von Fisteln wird mehrfach betont. Wir haben mit der angegebenen Schnittführung zweimal Heilung erzielt, allerdings nicht gleich nach der ersten Operation. Denn es traten nach dieser Störungen ein, die nicht der Methode zur Last fallen. Bei dem ersten Operierten zwang eine heftige Bronchitis zur Fortnahme des komprimierenden Verbandes; der linke Arm mit der Scapula erhielt freie Beweglichkeit, und der obere Weichteillappen wurde so von der Lunge abgehoben. Im anderen Falle etablierte sich Tuberkulose in der Wundfläche. Die notwendigen Nachoperationen, die in gleicher Weise ausgeführt wurden, haben dann zur Heilung geführt.

Bei dem Schede'schen Lappen lässt sich sehr oft die primäre

Wundnaht nicht ausführen; der Autor selbst empfiehlt, nur die vordere Wunde zu nähen. Die grösste Fläche des gegebenen Lappens wird verbraucht, um die Einsenkung im obersten Teil der Mulde auszufüllen. Es bleibt dann unten ein Defekt bestehen (wie in unserem Falle 1), der sehr langsam zuheilt, oder eine Nachoperation notwendig macht; in anderen Fällen, wo die Naht gelungen ist, bildet der Defekt sich durch narbige Retraktion des Weichteillappens später aus.

Die Teilung des einen allzu grossen Lappens in 2 oder mehrere hat den weiteren Vorteil für sich, die Thoracoplastik in mehreren Sitzungen auszuführen. Für ihren ersten Teil in der Modifikation, wie ich sie vorschlug, käme bei einem entkräfteten Individuum etwa die Excision der starren Thoraxwand unterhalb unseres horizontalen Schnittes in Frage. Es liesse sich so ein ansehnlicher Teil der Eiterhöhle beseitigen, während in Fall 1, wo wir auch die Schedesche Operation im übrigen mit befriedigendem Erfolge, auf zwei Sitzungen verteilten, es sich nicht vermeiden liess, dass der Eiter aus der übrig gebliebenen oberen Höhle die frische untere Wundfläche inficierte. Das Prinzip der Teilung der Operation ist bereits von Kümmell ausgesprochen und befolgt, wie Sudeck[1]) erwähnt, welch' letzterer von demselben Gesichtspunkt wie wir geleitet, eine Modifikation des Schede'schen Lappens (2 thürflügelartige Lappen von einem H-förmigen Schnitt aus) angegeben hat. Aehnlich wie Sudeck ist Helferich vorgegangen (Bonmünster[2]).

Für unsere beiden letzt aufgeführten Fälle erwies sich noch eine Erweiterung der Schede'schen Thoracoplastik als notwendig. Nach der Entfernung der ganzen Rippen-Pleurawand blieb die erwartete Wiederausdehnung der Lunge aus. Schede[3]) und andere Autoren haben bekanntlich die Beobachtung gemacht, dass selbst in verzweifelten Fällen nach der Beseitigung der Empyemhöhle durch die „Kontraktion der Arm- und Schultermuskeln und Aktion der noch vorhandenen Reste der Rippenheber" eine Wiederentfaltung der Lunge bis zur Norm sich einstellte. Wir haben in Fall 1 diese dehnende Zugwirkung der Muskulatur auf die Lunge beobachten können. In Fall 6 und 7 erwies sich das mechanische Hindernis zur Entfaltung der Lunge als zu gross; die mächtige Schwiele der Pleura pulmonalis musste durch einen weiteren Eingriff entfernt

1) Sudeck. Deutsche Zeitschr. für Chir. 47.
2) Bonmünster. In.-Diss. Greifswald. Centralbl. für Chir.
3) Schede. Handbuch von Stintzing-Penzold.

werden. Wir gingen scharf mit dem Messer vor und schälten zugleich mit der Pleura pulmon. auch die übrige Schwarte der Pleuramulde ab (Pl. diaphragmatica, pericardiaca, mediastinalis). Den aufgelegten Weichteillappen wurde so zugleich eine bessere Wundfläche geboten, als sie sich durch Anwendung des scharfen Löffels hätte erzielen lassen.

Unsere „Entrindung" mit dem Messer können wir empfehlen. Die Gefahr der Lungenverletzung, die bei dem stumpfen Vorgehen Délorme's mit der Hohlsonde, von einem Einschnitt aus, nicht gering sein muss, wie die Empfehlung, die Lungenrisse sofort durch die Naht zu schliessen, und die Berichte französischer Chirurgen beweisen, ist bei unserem Vorgehen gering. Die Nähe des Lungenparenchyms giebt sich durch grössere Nachgiebigkeit gegenüber dem schälenden, drückenden Messer, durch dunklere Färbung des Gewebes, wie schliesslich durch stärkere flächenhafte Blutung deutlich kund. Mehrmals spritzten auch kleinere Gefässe aus der Lungenoberfläche und mussten torquiert werden. Nebenbei sei bemerkt, dass wir überhaupt bei so ausgedehnten Wundflächen nach Möglichkeit auf die Unterbindung verzichten und die Kompression bevorzugen, ebenso haben wir uns vorgenommen, bei Thoracoplastiken die Drainage fortzulassen oder nur ein ganz kurzes Drain einzubringen. Durch Abschälung der schmierig belegten Schwielen im ganzen Bereich der Empyemhöhle muss sich eine einigermassen reine und zur Verklebung geeignete Wundfläche herstellen lassen; das Einbringen fremden Materials begünstigt doch immer die Fistelbildung, wie Fall 7 zeigt, wo die Fistel der Lage des Drains entsprach.

Um noch einmal auf die stumpfe Entrindung Délorme's zu kommen, so wäre sie in unseren beiden Fällen überhaupt nicht auszuführen gewesen. Die Pleura pulmonalis und die Schwiele bildeten ein gemeinsames, unzertrennliches Gewebe; eine Grenze zwischen beiden bestand nicht und dürfte sich auch nur bei nicht gar zu sehr veralteten Empyemen vorfinden. Wir haben eine solche Grenze kürzlich bei einer Patientin (Fall 41 dieser Arbeit) sehr schön ausgebildet angetroffen, wo Schwartenbildung auf den Pleurablättern erst 5 Monate zuvor begonnen hatte.

Der Erfolg in den beiden Fällen, in denen wir die völlige Beseitigung aller Pleuraschwarten ausführten, war bei der Entlassung der Kranken ein so guter, dass wir uns vornahmen, künftighin für so schwere Fälle von vornherein unsere kombinierte Schede-Délorme'sche Operation anzuwenden. Bei dem einen jener Kranken

machte der nach vollendeter Heilung erfolgte Tod der weiteren Beobachtung ein Ende. Bei dem andern (Fall 6) war ein halbes Jahr später die Lunge hinten bis fast zum 9. Brustwirbel herabgestiegen und hatte sogar die Operationsnarbe trotz ihrer festen Verwachsung mit der Unterlage gut 2 cm nach unten gedrängt, ein Befund, der mich veranlasste, bei der damaligen Demonstration des Kranken im ärztlichen Verein, den guten funktionellen Erfolg unseres Vorgehens hervorzuheben.

Aber eine Untersuchung bald darauf ergab den überraschenden Befund, dass bei diesem Kranken die Atembewegungen der linken operierten Seite umgekehrt, wie die der rechten erfolgten. Bei der Inspiration war unter der Scapula eine leichte Einsenkung der linken Thoraxwand bemerkbar; diese wurde bedingt durch den Zug der sich retrahierenden Lunge. Drängte man an derselben Stelle mit dem Finger vor, so fühlte man weiter auf der Höhe der Expirationsphase der gesunden Lunge die Lunge der operierten Seite sich vorwölben. Bei forcierten Atembewegungen wurde das Phänomen deutlicher: Beim Hustenstoss schoss die Lunge förmlich vor, und drängte den aufgelegten Finger zurück, umgekehrt zog sie sich bei forcierter Inspiration in sich zusammen und collabierte fast völlig; die bedeckende Haut wurde trichterförmig eingezogen. Bei der Auskultation mit dem aufgelegten Ohr hörte man während der beiden Atmungsphasen ein etwas rauhes Geräusch von vesikulärem Charakter und annähernd gleicher Intensität, bisweilen dazwischen einige gross- und mittelgrossblasige Rasselgeräusche; bei angestrengtem Inspirium war das Atmungsgeräusch nur im ersten Beginn als vesiculär zu bezeichnen, dann wurde es rauh, scharf, und nahm immer mehr einen Bronchialen Beiklang an: Die Lunge war collabiert und die Luft strich durch die grossen Bronchien. — Der Kranke hat sich einer weiteren Beobachtung entzogen.

Der vorliegende Befund ist durch die äusserst dünne, fast nur aus Haut bestehende Bedeckung der Lunge zu erklären; er liefert einen wertvollen Beitrag zu der zuerst von Weissgerber[1]), dann von Aufrecht[2]), Reineboth[3]) und Sehrwald[4]) auf Grund klinischer Beobachtung und experimenteller Versuche ventilierten Frage über das Verhalten der Lunge beim Pneumothorax.

1) Weissgerber. Berliner klin. Wochenschr. 1879.
2) Aufrecht. Therapeutische Monatshefte 1893.
3) Reineboth. Archiv für klin. Med. Bd. 58.
4) Sehrwald. Deutsche med. Wochenschr. 1889.

Die Lunge in unserem Falle, deren Decke sich in Falten abziehen lässt, verhält sich durchaus, wie die Empyemlunge nach der Operation, bei „weiter Fistel" (Reineboth, Sehrwald). Der Atemmechanismus zeigt das Bild, wie es Weissgerber zuerst richtig deutete. Der positive Luftdruck innerhalb der gesunden Lunge überträgt sich auf die collabierte der operierten Seite und bewirkt deren Entfaltung. Umgekehrt bei negativem Druck im Brustraum, während der Inspiration, sehen wir die linke Lunge unseres Kranken sich zusammenziehen; die vorher eingeströmte Luft wird wieder in die gesunde, rechte Lunge hineingezogen: Bis soweit würde unser Bild mit der Theorie Weissgerber's übereinstimmen; seine weitere Deduktion, dass durch die Druckverhältnisse, nämlich durch das Ueberwiegen des Exspirationsdruckes über dem negativen der Inspiration, eine allmähliche, „intermittierende" Wiederausdehnung der collabierten Lunge einträte, wird durch unsere Beobachtung nicht bestätigt, wie ja auch von anderer Seite, so neuerdings von Perthes [1]) die Richtigkeit dieser weiteren These angefochten wurde. Die lungenerweiternde Kraft der Exspiration zeigt sich bei jedem Atemzuge; aber die linke Lunge unseres Operierten verkleinert sich bei der folgenden Inspiration wieder um ebensoviel, als sie sich vorher vergrösserte. Sie weist zwischen beiden Atmungsphasen ein stets gleich bleibendes Volumen auf; sie verharrt in der stationären Ruhelage ohne elastische Spannung, wie die Pneumothoraxlunge. Die Faktoren, welche beim eröffneten Empyem das Zusammenfallen der Lunge verhindern, die Verklebung der Pleurablätter, die Starrheit der Wandung, wie schliesslich auch der Ventilverschluss des Okklusivverbandes (Schede) fallen hier fort.

Wir sind in diesem Falle zu radikal vorgegangen. Während bei der Thoracoplastik Schede's, nach der Entfernung der Rippen-Pleurawand, der dicke Haut-Muskellappen mit der Pleuraschwarte auf der Länge eine genügend feste Mauer darstellt, um eine ungünstige Einwirkung des äusseren Luftdruckes auf die physiologischen Atmungsverhältnisse zu verhüten, bildet in unserem Falle nur die Haut mit einer dünnen Muskelschicht das schützende Dach. Die Pleura pulmonalis ist abgeschält worden, die Rippen und die Pleura costalis sind entfernt, auch von der dicken Muskulatur der Thoraxwand ist wenig zurückgeblieben, nachdem wir in unserem Streben, der angefrischten Wundfläche der Pleuramulde eine gesunde Wundfläche zu bieten, 3mal die Exstirpation der neugebildeten Schwiele vorgenommen

1) Perthes. Diese Beiträge. Bd. XX.

haben. Jedesmal fanden sich weitere Schichten der Muskulatur von schwieligem Gewebe durchsetzt und substituiert. Die stehenbleibenden Reste der Pleura pulmonalis behalten anscheinend auch nach dem Fortfall des entzündlichen Reizes — der eitrigen Infektion beim Empyem — ihre Tendenz, Schwielen zu bilden, bei.

Die Lunge des anderen Kranken (Fall 6) zeigte dagegen, so lange wir ihn beobachten konnten, ganz normale Atmungsverhältnisse. Wir sind hier nicht so weit mit der Abtragung der Schwiele vorgegangen, auch war die Lunge nur wenig unterhalb des Schulterblattwinkels herabgestiegen. Die Scapula mit einem Teil ihrer Muskulatur blieb als Decke der Lunge erhalten, sehr wahrscheinlich hatte sich ausserdem unter dem Einfluss der tuberkulösen Granulationsherde, die auch zur Fistelbildung führten, eine neue Schwiele gebildet. Möglich ist es, dass auch bei dem ersten Kranken im weiteren Verlauf ausreichende Schwielenentwicklung zu stande kommt und so Verhältnisse herbeiführt, wie nach der Operation von Schede.

Dass eine so abnorme Funktion einer Lungenhälfte, wie wir sie bei unserem Kranken finden, nachteilige Folgen haben muss, scheint uns sicher. Die ganze linke Lunge ist nicht viel mehr, als ein loses Appendix und kommt für die Atmung gar nicht oder nur sehr wenig in Frage. Bisher konnten wir den Nachweis, ob dieser Ausfall einer Lungenhälfte bereits Schädigungen im Gefolge gehabt hat, nicht erbringen. Rechts besteht freilich, wie die Untersuchung ergab, Emphysem mit Tiefstand der Lunge hinten bis zum 12. Luftwirbel; auch findet sich eine Verbreiterung des Herzens nach rechts mit accentuiertem 2. Pulmonalton, und ebenso klagt der Kranke über Atemnot bei schwerer Arbeit. Aber diese Veränderungen lassen sich nicht auf Rechnung der gestörten Lungenfunktion setzen, da sie bereits bei der Aufnahme des Kranken auf der inneren Abteilung sich vorfanden; eine Verschleimung ist nicht nachzuweisen. Voraussichtlich wird eine Störung im kleinen Kreislauf die Folge sein, und der Chemismus der Atmung leiden, da nur die verbrauchte Luft der rechten Lunge in die linke überführt wird.

Trotzdem dürfen wir uns durch diesen Misserfolg — wenn wir ihn als solchen gegenüber dem sonst guten Ergebnis bezeichnen wollen — nicht bestimmen lassen, von weiteren Versuchen mit unserer kombinierten Schede-Délorme'schen Methode abzusehen. Denn wir halten diese für verzweifelte Fälle, in denen die Entfaltung der Lunge nicht zu erwarten ist oder ausbleibt, für empfehlenswert; nur erscheint es uns nach dieser Erfahrung ratsam, in einem ähnlichen

Falle, wie er bei der 2. Nachoperation des Kranken Herzog vorlag, die Entfernung der Fistel so vorzunehmen, dass wir sie einfach spalten, nötigenfalls mit Durchschneidung und partieller Resektion der Scapula. Auf diese Weise würde eine ausreichend dicke Muskelschicht mit Schwiele der Lunge aufgelagert bleiben.

Betrachten wir nun noch von einem allgemeineren Standpunkt die Frage der Thoracoplastik. Wie unsere Statistik, der sich Fall 41 der Arbeit noch anreiht, zeigen dürfte, und wie wir bereits kurz hervorgehoben haben, gehen wir bei der Behandlung des veralteten Empyems nicht nach einem bestimmten Schema vor. Unseres Erachtens schliessen sich die Simon-Küster'sche, die Schede'sche Thoracoplastik, die Entrindung der Lunge nach Délorme, endlich die Verbindung der beiden letzteren Methoden nicht gegenseitig aus; jede hat ihre Indikation, die sich aus der richtigen Beurteilung des vorliegenden pathologischen Bildes ergiebt, und der sie im Allgemeinen gerecht werden kann. Freilich hat unser Urteil über die verschiedenen Methoden besonders durch die Erfahrungen an den beiden letzten Fällen eine wesentliche Klärung gewonnen. Die Litteratur liefert den Beleg für die Unzulänglichkeit der Délorme'schen Methode, wenn sie für alle Fälle Anwendung findet, ebenso wie unsere beiden Beobachtungen beweisen, dass die Thoracoplastik Schede's nicht immer befriedigende Ergebnisse liefert. Die Entfernung des Rippen-Pleuradaches ist souverän, wo die Elimination der Eiterhöhle allein in Frage kommt. Aber, seitdem die Statistik ein so überaus günstiges Ergebnis in dieser Hinsicht nachgewiesen hat, sollte es mehr, als bisher geschehen, Aufgabe unserer Therapie sein, von vornherein zugleich die Wiederherstellung der Funktion der beteiligten Lunge im Auge zu haben. Dass dies nach jahrelangem Bestehen des Pyothorax noch möglich, ist eine bekannte Thatsache, auf die kürzlich wieder Jordan[1]) hinwies. Schede hat bei seinen Fällen auch nach dieser Richtung hin vollen Erfolg zu verzeichnen gehabt; dass Andere weniger glücklich waren, zeigen unsere Fälle, beweist ferner das Vorgehen Jordan's, der nach der Thoracoplastik die einfache Spaltung der Pleura durch eine Längsincision (nach Délorme) vornahm, und so neben Ausheilung des Empyems die volle Ausdehnung der Lunge erzielte.

Welche Gesichtspunkte sollen uns für die Wahl der verschiedenen Methoden massgebend sein? Die Art des Eingriffes richtet sich nach dem anatomischen Befund. Der

1) Archiv für klin. Chir. Bd. 57.

eigentlichen Thoracoplastik muss eine genaue Besichtigung und Palpation der Pleurahöhle vorangehen, die uns über die Dicke der Pleuraschwarten, vor allem der Pleura pulmonalis und ihr Verhältnis zur Lunge in Klarheit setzt. Wir halten an unserem Explorativschnitt in der Mitte des Thorax fest, auch dann, wenn eine tiefer gelegene, von dem ersten Eingriff herrührende Fistelausmündung zur typischen Schnittführung Schede's auffordern sollte. Bei nicht sehr alten Fällen und weniger dicken Schwarten auf der Lunge, wo Atembewegungen sich noch bemerkbar machen, ferner beim lokalisierten Empyem wird man wohl von der mehrfachen Rippenresektion vollen Erfolg zu erwarten haben. Nächst dieser und für ausgesprochene Schwielenbildung auf der Lunge geeignet, käme die Methode von Délorme in Betracht, die von deutschen Chirurgen Kocher[1]) und Jordan (l. c.) empfohlen wird. Theoretisch, da am naturgemässesten und am wenigsten deformierend, hat sie sehr viel Bestechendes; über ihre praktische Verwertung lauten die Berichte der französischen Chirurgen (Duplay[2]) und andere) wenig ermutigend. Während in einigen Fällen die befreite Lunge geradezu hervorschoss, wie eine „zurückgebrachte, reponible Hernie beim Hustenstoss", blieb sie in anderen, sowohl bei der einfachen Incision, wie bei der völligen Abschälung der schwartigen Pleura retrahiert, der Pyothorax blieb bestehen, und es musste die Thoracoplastik vorgenommen werden. In dem einen Falle, wo wir die Methode von Délorme anwandten, haben wir nur teilweise die Schwiele von der Lunge entfernt, an anderen Stellen und zwar da, wo pleuritische Stränge flächenhaft inserierten, blieb sie bestehen. Die Ausdehnung der Lunge erfolgte innerhalb weniger Tage; sie mag durch den Zug pleuritischer Verwachsungen, die vorher durch Exsudat gedehnt worden waren, wesentlich unterstützt worden sein (Fall 41). Bei sehr derben, kaum für den Fingerdruck nachgiebigen Schwarten der Pulmonalpleura soll man sich meiner Ansicht nach nicht allzuviel von der Entrindung, noch weniger von dem einfachen vertikalen Einschnitt versprechen; selbst wenn diese eine volle Entfaltung der Lunge, die Beseitigung des Empyems vorausgesetzt, zu Stande bringt, wird das Ergebnis nicht voll befriedigen können. Wir betonen nochmals die Forderung der Wiederherstellung einer möglichst normalen oder wenigstens ausreichenden Lungenfunktion. Entfernt man bei so ausgesprochener Schwielenentwicklung nicht die Schwiele der

1) Kocher. Chirurgische Operationslehre. 3. Aufl. 1897.
2) Duplay. Des fistules pleurales. Méd. mod. 81. 1897.

Pleura costalis und der Zwischenrippenteile, so wird die Lunge mit dem unnachgiebigen Thoraxpanzer allseitig verwachsen, sie wird eingemauert. Wir müssen uns stets vor Augen halten, dass bei jedem Empyem durch die nie ausbleibenden Verwachsungen der Pleurablätter ein aktiver Atmungsmechanismus, der Ausdruck sei gestattet, der befallenen Lunge aufhört. Sie ist nach Ausheilung des Empyems auf die Vermittlung der Thoraxmuskulatur und des Zwerchfelles angewiesen. Wie gering diese bei einem starren Kuirass von 2—3 cm Dicke, wie im Fall 6 und 7 unserer Statistik, anzuschlagen ist, lässt sich ermessen. Als ich kurze Zeit nach der Ausheilung eines akuten Empyems bei einem Knaben die Röntgendurchleuchtung der Brust vornahm, war ich überrascht, zu beobachten, wie sehr die Beweglichkeit der kranken Seite gelitten hatte. Die Kuppe der betreffenden Zwerchfellhälfte erreichte kaum die Hälfte der Höhe, wie die der gesunden Seite. Bei einem andern Kranken mit ausgeheiltem Leber-Lungenechinococcus (Fall 43) war die Kuppe der einen Zwerchfellhälfte abgeplattet und wurde durch die Atmung nicht umgeformt. Der Längendurchmesser der Lunge blieb stationär. Dagegen hob und senkte sich die ihrer Schwarte entkleidete Zwerchfelloberfläche bei dem Kranken Herzog (Fall 7) in ausgiebiger Weise.

Nach diesen Ausführungen ist bei ausgedehnten Pleuraschwielen allein die Thoracoplastik Schede's, die Exstirpation des ganzen Rippen-Pleuradaches, indiciert. Der Zug der aufgelagerten Brustmuskulatur ersetzt die fehlende Elasticität der Lunge. Für ganz schwere Fälle, wo dieser Erfolg der Schede'schen Operation ausbleibt oder von vornherein nicht zu erwarten ist, würde die combinierte Methode, nämlich die Thoracoplastik verbunden mit der Entrindung der Lunge, eine praktische Verwendung finden.

Als die am meisten physiologisch begründete und zugleich einfachste Methode in der Behandlung des veralteten Empyems käme noch das kürzlich publicierte Aspirationsverfahren von Perthes (l. c.) in Betracht. Auf der Leipziger Klinik sind 2 solcher Fälle geheilt, von denen der eine seit 2 Jahren eine persistierende Fistel aufwies, jedenfalls ein Erfolg, der zu weiteren Versuchen auffordert. Die Methode baut sich auf einer gesunden Basis auf, nur lässt sich auch gegen sie der Einwand erheben, dass die Pleuraschwarten bestehen bleiben und die erforderlichen Bewegungen des Thorax hemmen. Die grösste Empfehlung dürfte das Verfahren bei tuberkulösen Patienten verdienen. Unsere eigene Erfahrung hat uns gelehrt, in Uebereinstimmung mit den Mitteilungen anderer Chirurgen

(Schede, Vosswinkel, Jordan u. s. w.), dass ein grosser blutiger Eingriff hier selten gut vertragen wird; im Gegenteil scheint er zur Verallgemeinerung und Auffrischung des tuberkulösen Prozesses beizutragen, wie uns ein Fall belehrt hat. Andererseits habe ich 2 Fälle beobachtet, wo die Erkrankung der Lunge durch die Einmauerung in Schwielen entschieden günstig beeinflusst wurde. Beidemal war wegen tuberkulösen Pyopneumothorax die Rippenresektion vorgenommen worden; es wurde Heilung erzielt.

Bei akuten Empyemen hat uns der Apparat von Perthes in unseren 4 letzten Fällen sehr gute Dienste geleistet, ausserdem haben wir ihn kürzlich bei einem Kranken mit chronisch-seröser Pleuritis mit Erfolg angewandt. Die Dicke der Pleuraschwiele betrug etwa $^1/_2$—1 cm; bei einem negativen Druck von 50—80 mm Hg. wurde die Lunge in 21 Tagen der Brustwand genähert und der Apparat abgestellt, nachdem die Sekretion der Brusthöhle von 400 ccm auf 15 ccm pro die herabgesunken war.

Sonst benutzte Litteratur.

Bülau. Zeitschrift für klin. Med. 18. Bd. 31.
Büttner. Inaug.-Diss. Göttingen. 1891.
Homén. Archiv für klin. Chirurg. 26. Bd. 1881.
Küster. Deutsche med. Wochenschr. 1889.
Jürgensen. VI. Kongress für innere Medicin.
Rose. Inaug.-Diss. Berlin. 1886.
Schede. Verhandlungen des IX. Kongresses für innere Medicin.
Wagner. v. Volkmann's klin. Vorträge. Nr. 197.

II. Die Verletzungen des Thorax.

1. Die subkutanen Verletzungen.

Bei der grossen Arbeiterbevölkerung Altonas sind Brustquetschungen in unserem Krankenhaus häufig Gegenstand der Behandlung. Durchschnittlich gelangen im Jahre 6—7 schwere Brustquetschungen zur Aufnahme; von den leichteren Verletzungen durch stumpfe Gewalt (einfachen Kontusionen, subkutanen Rippenfrakturen) sind im Verlauf der $6^1/_2$ Jahre, über die ich berichte, mehrere 100 Fälle beobachtet worden.

Ich habe das verfügbare Material einer Durchsicht unterzogen und gefunden, dass der Symptomenkomplex, wie der Verlauf der Thoraxkontusionen sich durch unsere Krankengeschichten sehr schön und umfassend illustrieren lassen würden. Aber die gebotenen Bilder sind Jedem bekannt und anschaulicher in grösseren Monographien und

Zusammenstellungen geschildert worden. Ebenso verhält es sich mit der von uns angewandten Therapie. Die kleinen chirurgischen Eingriffe, die sich in selteneren Fällen als notwendig erwiesen, und die sich auf Vornahme der Paracentese und Resektion von einer oder mehreren Rippen beschränken, bieten nichts Bemerkenswertes. Sonst bildete die exspektative Behandlung die Regel, die sich bei diesen subkutanen Verletzungen der Brust, ebenso wie bei den penetrierenden Formen ausgezeichnet bewährt hat. Die letzteren lasse ich zusammenhängend folgen; aus der grossen Zahl der ersteren hebe ich nur zwei eigene Beobachtungen des vorletzten Jahres hervor, die durch ihr abweichendes, klinisches Bild ein gewisses Interesse beanspruchen dürften.

8. Jürgensen, Georg, 30 Jahre alt, Arbeiter aus Altona. Aufnahme am 17. IV. 96. Zwei Wochen vorher wurde der bisher gesunde, kräftige Mann von einem leichten Wagen überfahren; die Räder gingen ihm über die linke Brust. Trotz andauernden Hustenreizes, der gleich nach dem Unfall sich einstellte, und heftiger Schmerzen beim Atmen fuhr der Verletzte fort, seine Arbeit zu verrichten. Erst seit 3 Tagen fühlte er sich ernstlich krank: er bekam mehrmals Schüttelfrost und hustete stärker. Starkes Potatorium.

Die Untersuchung bei der Aufnahme ergab Cyanose des Gesichts, angestrengte, beschleunigte Atmung (40) und eine Temperatur von 39,5°. Das Sputum war rostfarben. Die Haut von der III.—XI. Rippe links zeigte innerhalb des Gebietes der Axillarlinien Druckempfindlichkeit und leichte Rötung, vielleicht mochte hier auch eine unbedeutende Schwellung bestehen. Die IX., X. und XI. Rippe waren in der hinteren Axillarlinie frakturiert, ferner erstere, wie die VIII. auch am vertebralen Teil, zwischen Winkel und Köpfchen. Von der V. Rippe an fand sich hinten gedämpfter Lungenschall, man hörte Bronchialatmen mit feinblasigen Rasselgeräuschen (Pneumonie).

Vier Tage nach der Aufnahme, bei ansteigendem Fieber bis auf 40,6° und stärkerer Cyanose, wurde der Lungenschall oberhalb der Dämpfung deutlich tympanitisch. Der konsultierte innere Oberarzt, Herr Dr. du Mesnil, bestätigte die Annahme eines Pneumothorax. Die entzündlichen Erscheinungen auf der Brustwand gingen unter feuchtem Verband schnell zurück. Am 23. IV. ergab die Untersuchung wieder das reine Bild einer pneumonischen Infiltration des linken Unterlappens. Der nächste Tag brachte Besserung des Allgemeinbefindens; der Puls hob sich, und Campher wurde abgestellt. Eine Probepunktion am nächsten Tage, bei Verdacht auf beginnendes Empyem, bewies nur die Anwesenheit einer geringen Menge rein seröser Flüssigkeit im Pleuraraum. Am 26. IV. liess sich neben der Wirbelsäule, über dem Bruch der VIII. und IX. Rippe, undeutlich Fluk-

tuation nachweisen, die Haut war intensiv gerötet. Eine Incision, 5 cm von den Dornfortsätzen entfernt und ihnen parallel, eröffnete einen Abscess unter der Muskulatur, der die Frakturenden umspülte. Man fühlte diese, vom Periost entblösst; zugleich aber fand sich eine Verbindung des Abscesses mit einem kleinen abgesackten Empyem in der Nähe der Wirbelsäule. Durch Abtragen der Bruchenden der Rippen wurde letzteres ganz eröffnet, und durch zwei dicke Drains der Abfluss vermittelt.

Der Lungenbefund am nächsten Tage ergab die Pneumonie in Lösung: im Bereich des Unterlappens liessen sich reichlich mittelgrossblasige Rasselgeräusche vernehmen, das Sputum wurde reichlicher und dünnflüssiger. Am 28. IV. wurde ein weiterer Abscess, ebenfalls unter der Muskulatur gelegen, in der vorderen Axillarlinie eröffnet. Er hatte sich um die Bruchstellen der IX.—XI. Rippen ausgebildet, kommunicierte jedoch weder mit dem vorher eröffneten, noch mit dem Empyem. Der Kranke war nach dem Eingriff in Narkose sehr erschöpft; er erholte sich am Abend etwas, bis in der Nacht, bei stärkeren Hustenstössen, plötzlich tiefe Cyanose eintrat, und sofort Exitus erfolgte.

Die Sektion ergab: Pyopneumothorax links; die obere und untere Wand des abgegrenzten Empyems sind eingerissen. Im untersten Brustraum finden sich etwa 30 ccm Eiter. Die Pleura pulmonalis ist an mehreren Stellen leicht getrübt; dort, wo sie die innere Wand des Empyems bildet, ist sie schmierig belegt und verdickt. Hier findet sich auch ein kleiner Einriss, der aber erst nach Wegstreichen des Eiters zu Tage tritt. Abgelaufene fibrinöse Pneumonie, Säuferherz, Lebercirrhose.

Es sei eine Epikrise des in mehrfacher Hinsicht lehrreichen Falles gestattet.

Durch das Trauma sind die frakturierten Enden der 8. und 9. Rippe nach innen getrieben worden und haben beide Pleurablätter verletzt. Die Stelle des Einrisses verklebte. Auf dem Boden der Lungenquetschung entwickelte sich eine Pneumonie mit regulärem Verlauf; die Krisis trat am 21. IV. ein. Sehr wahrscheinlich ist durch das Trauma, neben dem Einriss in der Pleura, auch eine Verletzung der Lungenoberfläche erfolgt. Bei dieser Voraussetzung liesse sich die weitere Entwicklung des Krankheitsbildes mit der Krise der Pneumonie in Verbindung bringen; mit der beginnenden Auflösung und Resorption des fibrinösen Exsudats in den Alveolen ist das verstopfende Gerinnsel des Lungenrisses verflüssigt, ein Bronchialast eröffnet worden, und Luft in den Pleuraraum eingedrungen. Die Pleuraverklebungen rissen ein, sie verklebten jedoch sehr schnell wieder, so dass bei ihrer, ebenfalls durch die Lunge vermittelten, eitrigen Infektion nur ein lokalisiertes Empyem sich ausbilden konnte. Dieses wurde, da zu klein und unter dem Hämatom der Brustwand gelegen,

nicht diagnosticiert; es wurde erst erkannt, als das mit ihm kommunicierende Hämatom auch vereiterte und eröffnet wurde. Der letale Augang erfolgte, weil abermals Luft aus einer Oeffnung der Lunge austrat, und bei heftigen Hustenstössen mit einer gewissen Gewalt die Wände des Empyems einriss (2. Pneumothorax). Die Vereiterung des unteren, weiter nach vorn gelegenen Haematoms der Brustwand wurde durch Infektion auf dem Wege der Lymphbahn vermittelt.

Der Zusammenhang zwischen Trauma und Lungenentzündung ist sicher: Die Rippenfrakturen entsprechen dem befallenen Lungenlappen. Auffällig und von dem sonst beobachteten Typus der Kontusionspneumonieen abweichend, ist das späte Einsetzen der Pneumonie. Wir haben deren Beginn an dem Tage angenommen, wo der Verletzte unter Schüttelfrost ernstlich erkrankte, und seine Arbeit aussetzen musste, also drei Tage vor der Aufnahme und 10 bis 11 Tage nach der erlittenen Brustquetschung. Bei den bisher beobachteten Fällen dieser Kategorie (mir liegt die Arbeit von Stern[1]) vor) schwankte die Zeit vom Trauma bis zum Eintritt der Pneumonie zwischen wenigen Stunden und 2—4 Tagen. Möglich wäre ja freilich auch, dass schon damals das Hämatom der Brustwand vereitert war, und Schüttelfrost verursachte. Hierfür könnte etwa die leichte Röte der bedeckenden Haut bei der Aufnahme des Kranken sprechen.

Bei dem 2. Fall, den ich anführen möchte, entwickelte sich ebenfalls nach der Brustquetschung eine „traumatische" Pneumonie; ich führe ihn jedoch nicht aus diesem Grunde an, denn wir haben mehrmals Pneunomieen nach Trauma beobachtet (cf. Fall 2), sondern weil sich zuerst das seltene Bild einer Commotio thoracica darbot, wie es Riedinger und Meola[2]) auf dem Wege des Tierexperiments klargestellt haben.

9. Lohmann, Heinrich, 40 Jahre alt, Hafenarbeiter aus Altona, fiel am 1. X. 97 von einem sog. Gang-Way (Brücke, die einen Oceandampfer mit der Kaimauer verbindet) herunter, schlug mit der Brust dem Bordrande einer kleinen Lastschute auf und stürzte dann in die Elbe. Er wurde besinnungslos aus dem Wasser gezogen, erst nach Hause und darauf ins Krankenhaus geschafft.

Hier bot der Verletzte das Bild eines schweren Shoks: tiefe Ohnmacht, Blässe, livides Aussehen. Der Puls war unregelmässig, klein, bei

1) Stern. Ueber traumatische Entstehung innerer Krankheiten. Jena 1896.
2) Riedinger. Deutsche Chirurgie. Bd. 42.

90 Schlägen in der Minute; die Atmung war verlangsamt und ganz oberflächlich, so dass man kaum die Bewegungen des Brustkorbes wahrnehmen konnte. Atemgeräusch wie Herztöne waren eben dem aufgelegten Ohr vernehmbar. Dabei bestand Cyanose des Gesichts. Die Pupillen waren klein, reagierten jedoch, wenn auch nur wenig, auf Lichteinfall. Verletzungen am Thorax liessen sich nicht nachweisen.

Am Nachmittag, etwa 6 Stunden später, änderte sich das Bild insofern, als unter profuser Schweisseruption, bei fortdauernder Benommenheit, eine sehr exaltierte Stimmung sich einstellte. Am nächsten Tage war die Cyanose fast verschwunden, der Puls war regelmässiger geworden: auf 10 Schläge setzte er durchschnittlich einmal aus. Der Kranke war wieder bei klarer Besinnung, er klagte nur über Brustschmerz, Atemnot und ein gewisses Angstgefühl; sonst gefiel er sich darin, die Geschichte seines Unfalles möglichst breit wiederzugeben. Die Untersuchung der Lunge ergab die Zeichen einer beginnenden Pneumonie H. U. L. Am dritten Tage waren die Erscheinungen der Commotio thoracica verschwunden, dagegen wurde die Pneumonie deutlich. Sie kritisierte am siebenten Tage. Am 7. X. ergab die mikroskopische Untersuchung Diplokokken im Sputum.

Am 31. X. wurde der Kranke geheilt entlassen; nachträglich gab er an, nach Aussage seiner Frau, auf dem Transport ins Krankenhaus etwas Blut ausgegeben zu haben.

Dieser Fall ist als geradezu typischer Beleg für das seltene Krankheitsbild der Commotio thoracica anzusehen, deren Existenz freilich, wie Riedinger erwähnt, von vielen Autoren geleugnet wird. Nach Riedinger ist die Prognose dieser Fälle fast durchweg günstig; dieser von uns beobachtete Fall war sehr schwer und liess am ersten Tag jeden Augenblick Exitus befürchten.

2. Die penetrierenden Verletzungen.

a) Schusswunden.

10. Borowsky, Georg, 36 Jahr alt, Klempner aus Altona. Revolverschuss. Aufnahme 30. XII. 92. Befund: Einschuss oberhalb der VI. linken Rippe, etwas innerhalb der Mammilla. Die hochgradige Dyspnoe des Verletzten fand ihre Erklärung in einem Pneumothorax links. Desinfektion der äusseren Wunde und aseptischer Verband. Am folgenden Tage war die Luft aus dem Brustraum resorbiert, dafür fand sich ein Hämothorax, der schnell zunahm und nach 8 Tagen bis zur Spina scapulae anstieg. In den ersten 3 Tagen wurde Blut ausgeführt.

Die Kugel fand sich 4 Tage nach der Aufnahme, tief in der Muskulatur eingebettet, unterhalb dem Angulus scapulae; sobald das Befinden des Kranken es erlaubte, wurde sie durch einen Einschnitt freigelegt und entfernt.

Eine Verkleinerung des Hämothorax durch Resorption liess sich Ende Januar nachweisen. Mit ihr zugleich fiel das Fieber, das in den ganzen 4 Wochen zwischen 37,8° Morgens und 38,3—38,5° Abends geschwankt hatte. Die äusseren Wunden waren bereits verheilt. Am 10. III. 93 wurde der Kranke geheilt entlassen. H. U. L. blieb eine handbreite Zone relativer Dämpfung bestehen.

11. Engelhard, Karl, 30 Jahre alt, Kellner aus Altona. Revolverschuss am 15. VI. 93. Der Verletzte wurde sofort vom Arzte dem Krankenhause überwiesen. Es bestand leichter Shok. Der Puls war klein, beschleunigt, die Herztöne abgeschwächt, aber deutlich und regelmässig, die Herzdämpfung normal. Einschuss: 2 cm oberhalb und etwas nach innen von der Mammilla; aus ihm entleerte sich kontinuierlich dunkles, venöses Blut. Die untersuchende, erst kürzlich eingetretene Assistenzarzt vom Nachtdienst führte, entgegen den bestehenden Vorschriften, eine Sonde in die Einschussöffnung und fand den Schusskanal nach aussen, in der Richtung auf die Achselhöhle zu, verlaufend. Nach Auffinden der Kugel in der Verlängerung dieses Kanals, neben der Wirbelsäule, diagnosticierte er „Konturschuss". Reinigung der Wunde, in den „Schusskanal" wurde ein Drain eingelegt. In der nächsten Umgebung des Einschusses bestand Hautemphysem.

Am nächsten Tage wurde Blut ausgehustet, zugleich fand sich bei der Untersuchung des Verletzten im Operationssaal über dem linken Thorax auffallend heller Perkussionsschall mit metallischem Atmen nebst einer Dämpfung hinten, 3 Querfinger hoch. Der Puls war immer noch klein und frequent; Campher. Temp. 39,4°. Es wurde angenommen, dass die Kugel die Lunge durchquert hätte.

Am 19. IV. fiel die Temperatur bis zur Norm. Der vom Blut durchtränkte Verband wurde erneuert. Am 24. IV. wurde ein Abscess, der sich in der Umgebung der Kugel neben der Wirbelsäule ausgebildet hatte, eröffnet und das kaum deformierte Geschoss entfernt. Der Pneumothorax war verschwunden, die Dämpfung H. U. R. hatte sich nicht vergrössert. 4 Tage später stieg die Temperatur plötzlich auf 39° an; über der ganzen linken Lunge fand sich Dämpfung bei abgeschwächtem Atem. Der Verdacht auf Vereiterung des Hämothorax wurde durch die Punktion des grossen Exsudats nicht bestätigt; es wurde nur reines, dunkles Blut hervorgezogen. Die Temperatur fiel schon am nächsten Tage wieder ab. Die Resorption des Blutergusses verzögerte sich, auch trat wieder abendliches Fieber bis 38,5° auf; es wurde deshalb durch Aspiration 600 ccm reines Blut entleert. Am 21. VII. konnte der Kranke geheilt entlassen werden. H. U. R. war der Schall abgeschwächt.

12. Hoops, Arthur, 22 Jahre alt, Maler aus Altona. Revolverschuss, 7 mm. Nach dem Schuss fiel der Verletzte bewusstlos nieder und wurde sofort dem Krankenhause überwiesen. 8. VIII. 94. Der Befund ergab: der Kranke war benommen; er reagierte nur eben auf lautes Zurufen.

Der Einschuss fand sich 2½ cm nach innen von der linken Brustwarze und in deren Höhe. Die Untersuchung von Lunge und Herz ergab keinen abweichenden Befund. Die gefetzten, pulvergeschwärzten Ränder der Einschussöffnung wurden abgetragen; Desinfektion, aseptischer Verband. Zwei Tage später wurde ein kleiner Klumpen geronnenen Blutes ausgehustet; über der linken Lunge liess sich vereinzeltes Rasseln vernehmen. Sonst verlief die Heilung glatt. Am 22. VIII. wurde der Kranke entlassen; er klagte noch über leichte Schmerzen in der tiefen Rückenmuskulatur, ohne dass sich hier ein Sitz der Kugel feststellen liess.

13. Runkel, Adolf, 16 Jahre alt, Hausbursche aus Altona. Aufnahme am 10. III. infolge Brustschuss mit einem Terzerol. Das Kaliber der Kugel vermochte der Verletzte nicht anzugeben; er war bei klarer Besinnung, so hatte er auch den weiten Weg zum Krankenhaus zu Fuss zurückgelegt. Befund: 5pfennigstückgrosse Einschussöffnung, etwas nach aussen von der Mammilla und 3-Querfinger breit höher. Eine Verletzung der Lunge liess sich nicht nachweisen. Der Einschuss war stark zerfetzt, und im weiten Umkreis, ebenso wie der äussere Teil des Schusskanals von eingesprengten Pulverkörnern schwarz verfärbt. Es erschien ratsam, nach Desinfektion der Wunde, die Einschussöffnung zu excidieren, wie auch durch einen Längsschnitt den etwas schräg nach aussen verlaufenden Schusskanal freizulegen und seine Wandung anzufrischen. Es wurde durch die ganze Dicke des Pectoralis major vorgedrungen. Nach der Richtung des Kanals musste die Kugel in den Brustraum ihren Weg genommen haben; ein eventueller Sitz in der Brustwand wurde ausgeschlossen. Am 8. IV. 94 wurde der Kranke geheilt entlassen; Erscheinungen von Verletzung der Pleura oder Lunge waren nicht aufgetreten, auch die Kugel liess sich nicht auffinden.

14. Nullmeyer, Heinrich, 24 Jahre alt, Cigarrenarbeiter aus Ottensen. Schusswunde mit Teschin, 6 mm Kaliber; sofort mehrmals Hämoptoe. Aufnahme 15. VI. 96. Befund: Die linsengrosse Einschussöffnung mit breitem Pulverhof lag im V. Intercostalraum, 2 cm ausserhalb der Mammilla. Hinten, unterhalb des Angulus scapulae, war die Haut durch die in ihrer ganzen Form fühlbare Kugel vorgewölbt; sie wurde sofort herausgeschnitten. L. H. U. fand sich eine kleine Dämpfungszone (Hämothorax); oberhalb dieser wurde der Perkussionsschall hell mit metallischem Atem (Pneumothorax). Der Verletzte war leicht cyanotisch, der Puls jedoch kräftig, wenn auch beschleunigt. Während und kurz nach der Untersuchung traten mehrmals Hustenanfälle auf, durch die jedesmal schaumig-hellrotes Blut entleert wurde. Am 20. VI. dauerte der Hustenreiz noch an, doch ohne Blutbeimengung im serös-eitrigen Sputum. Rasselgeräusche H. U. L. Am 27. VI. wurde die Punktion des kleinen Hämothorax vorgenommen, da in den letzten drei Tagen Fieber in abendlicher Höhe bis zu 38,5 eingetreten war. Sie ergab nur flüssiges Blut. Am 10. VII. Entlassung des Kranken als geheilt.

15. Ch. W., Fabrikant aus P., 45 Jahre alt. Vier Revolverschüsse gegen die linke Brust; zwei streiften nur die Haut. Aufnahme am 21. IX. 96. Befund: 2 bezw. 4 cm unterhalb der linken Mammilla fanden sich die beiden Einschussöffnungen. Weiter nach aussen und unterhalb war auf eine 4 cm lange und 3 cm breite Strecke das Corium der Haut freigelegt. Kein Lungenbefund. Desinfektion des Schussgebietes, Verband. Anfänglich bestand Temperatur bis 38,8°, dann nach 8 Tagen Fieberabfall und Wohlbefinden. Am 18. X. wurde der Kranke mit kleinem Granulationsdefekt geheilt entlassen.

16. Hüls, Franz, 32 Jahre alt, Arbeiter aus Ottensen. Revolverschuss. Sofortige Aufnahme am 24. X. 97; von Seiten des zuerst herbeigerufenen Arztes war die Diagnose: Herzschuss gestellt worden. Befund: Einschuss 2 cm unterhalb und nach innen von der linken Mammilla, kein Ausschuss; die Kugel war nicht zu finden. Der Puls war klein, unregelmässig, dabei sehr frequent. Ueber dem Herzen hörte man, in der Diastole besonders deutlich, neben den Herztönen ein kratzendes, schabendes Geräusch; sonst ergab sich kein abweichender Befund, ebenso wenig über der Lunge. Während der Untersuchung erbrach der Kranke mehrmals: er war leicht benommen, beantwortete jedoch alle Fragen verständig. Therapie: aseptischer Verband, Morphium.

Die ursprünglich mit Wahrscheinlichkeit auf Herzschuss gestellte Diagnose musste erweitert werden. Am nächsten Tage wurde etwas Blut ausgehustet, liessen sich Rasselgeräusche über der ganzen linken Lunge vernehmen, und es bestand ein 3fingerbreiter Hämothorax. Der Puls blieb klein und unregelmässig, dagegen war das erwähnte blasende Geräusch über der Herzspitze nur noch schwach vernehmbar. Die Herztöne blieben rein. Am 29. X. trat abends, nachdem der Kranke den ganzen wie auch den vorigen Tag über alles Genossene ausgebrochen hatte, ein tetanusähnlicher Anfall ein, der sich mehrmals wiederholte und jedesmal mit Collaps endigte: Masseterenkrampf, leichter Grad von Opisthotonus, dann Schweisseruption. Am nächsten Tage war deutliche Besserung des Zustandes vorhanden; der Singultus, der in den Tagen vorher den Kranken fast unaufhörlich belästigte, liess nach. Die Temperatur von 38,9° am vorigen Abend fiel auf 37,3°. Der schwache, unregelmässige Puls dauerte die ganze Zeit an und erforderte die fortgesetzte Darreichung von Excitantien.

In den ersten Tagen des November bildete sich eine pneumonische Infiltration des linken Unterlappens aus, unter Eruption einer Herpes labialis und mit Schüttelfrost. Die Temperatur bewegte sich in den nächsten drei Wochen in den Grenzen von 38,0° bis 40°; anfangs, in den ersten Tagen bei mehr kontinuierlichem Charakter, erreichte sie nur eine abendliche Höhe von 38—39,3°, dann wurde das Fieber ausgesprochen remittierend. Am 6. XI. wurde der Hämothorax, der sich nicht wesentlich vergrössert hatte, punktiert; das aufgesaugte Blut war steril, wie die Kultur ergab.

Zugleich wurde in den Schusskanal, der in der letzten Tagen Eiter absonderte, ein Drain eingeführt; der Kanal verlief nach unten und innen. Am 8. XI. hörte man deutliches, pericardiales Reiben, zugleich wurde der Puls wieder schlechter und zwang, die schon fortgelassenen Campherinjektionen wieder aufzunehmen. Vom 15. XI. an stieg der Erguss im Pleuraraum, nachdem in den vorhergehenden Tagen die intensive Dämpfung des Unterlappens sich aufgehellt, und reichlich Rasselgeräusche sich eingestellt hatten; vier Tage später wurde wegen Verdacht auf Empyem punktiert. Diesmal fand sich übelriechende, trüb-eitrige Flüssigkeit. Der Kranke verweigerte jedoch die ihm vorgeschlagene Rippenresektion. Zwei Tage darauf trat eine sichtbare Besserung in seinem Befinden ein; die Temperatur fiel langsam ab und wurde normal; sie blieb es bis zum 27. XII., wo wieder Fieber bis zur Höhe von 39,7° sich einstellte. Dieses hielt sich bis zur Entlassung, nachdem es mehrmals zeitweilig kleinere Remissionen aufgewiesen hatte.

Unterdessen hatte sich der Befund auf der Lunge so gestaltet, dass vor Ende Dezember eine deutliche Aufhellung des Schalles im Bereich des ganzen Unterlappens eintrat; der pleuritische Erguss war kaum mehr nachzuweisen. Dann stellte sich die Infiltration wieder her. Der Befund bei der Entlassung, am 5. II. 98, die auf Verlangen des Kranken erfolgen musste, ergab: Der Perkussionsschall über der ganzen linken Lunge ist leicht gekürzt (Pleuraverwachsung und Verdickung). H. U. L. findet sich eine Zone absoluter Dämpfung, die, unmittelbar an die des Herzens sich anschliessend, vorn in der Mammillarlinie auf der IV. Rippe beginnt und sich nach hinten bis jenseits der Scapulalinie fortsetzt. Das Herz weist jetzt folgende Veränderungen auf, während nach Verschwinden des pericardialen Reibens kein abweichender Herzbefund festgestellt worden war: es ist etwas nach rechts verbreitert; der Spitzenstoss ist kaum zu fühlen. Der erste Ton über der Spitze ist undeutlich, der zweite klappend.

Der Kranke liess sich nicht länger im Krankenhause halten; noch bei der Entlassung schlugen wir ihm weitere Beobachtung und eventuelle Operation vor, da das gebotene Bild uns das eines abgekapselten Lungenabscesses zu sein schien. Zwar fehlte der Auswurf oder wurde, rein schleimig, nur in geringer Menge entleert, ebensowenig bestanden auskultatorische Erscheinungen einer Eiterhöhle. Die Eiterung aus dem drainierten Schusskanal war bald reichlicher, bald ganz gering, in letzter Zeit hörte sie auch auf und der Einschuss verheilte.

Was den Lauf der Kugel anbetrifft, so nahmen wir in Uebereinstimmung mit dem internen Oberarzt, der den Kranken mehrmals untersuchte, an, dass sie wahrscheinlich erst das Herz durchquert, dann in der Richtung auf die Wirbelsäule den unteren Lungenlappen getroffen habe und vielleicht auch Vagus und Phrenicus verletzt hatte.

Am 12. III. 98 stellte sich der Kranke in blühendem Gesundheitszustand wieder vor. Er klagt nur über Herzklopfen, sonst fühlt er sich kräftig und wollte seine frühere Arbeit wieder aufnehmen. Sein Kassen-

arzt hätte einen Herzfehler bei ihm festgestellt und dessen Entstehung auf den Schuss zurückgeführt. Die Untersuchung des Herzens ergab den nämlichen Befund, wie bei der Entlassung. Ebenso zeigt die Lunge noch dieselben perkutorischen Veränderungen wie damals; nur liess sich über der Zone des absolut gedämpften Schalles undeutliches, rauhes Atmen vernehmen. Auf Befragen, wie es ihm in der ersten Zeit nach der Entlassung ergangen sei, gestand der Patient, dass er am Abend des Entlassungstages, nachdem er zu Fuss nach Hause gegangen war, einen schweren Hustenanfall bekommen und dabei eine „halbe Waschschüssel" voll übel riechenden, etwas blutigen Eiters ausgeworfen hätte, ebenso am nächsten Tage noch mehrere „dicke Stücke Eiter". Seitdem fühlt er sich erleichtert, und sein Gesundheitszustand wäre von Tag zu Tag besser geworden.

17. Gerboth, Pauline, Angestellte einer Schiessbude in St. Pauli (Hamburg). Aufnahme am 18. V. 98 wegen „Brustschuss" mit einer Windbüchse, Kaliber 6 mm. Befund: Im 5. und 6. linken Intercostalraum, ausserhalb der Mammillarlinie fanden sich 2 je linsengrosse Einschussöffnungen. Symptome einer Lungenverletzung fehlten. Aseptischer Verband. Am nächsten Tage entwickelte sich ein Bluterguss im Pleuraraum, der in der Folgezeit anstieg und nach 14 Tagen bis zur Mitte der Scapula reichte, zu gleicher Zeit wurden mehrmals dunkelrote Blutstücke ausgehustet. Am 5. VI. wurde die Verletzte völlig geheilt entlassen.

18. Stamer, Marie, 17 Jahre alt, Schneiderin aus Altona, erhielt am 1. VII. 98 im Fliehen 3 Revolverschüsse in den Rücken. Der herbeigerufene Arzt sondierte leider die Wunden und überwies dann die Verletzte dem Krankenhause. Befund: Unterhalb des rechten Schulterblattes lagen 3 kreisrunde Einschussöffnungen, jede von der anderen etwa 4 cm entfernt. H. U. R., bis zur Mitte des Brustraums, bestand Dämpfung = Hämothorax. Hämoptoe. Ein Geschoss war neben dem rechten Sternalrande im 2. Intercostalraum unter der Haut zu fühlen. Desinfektion der Wunden, Verband.

Unter leicht ansteigendem Fieber bildete sich allmählich unter dem akromialen Ende der rechten Clavicula eine cirkumskripte Phlegmone aus, die am 26. VI. incidiert wurde. In dem voluminösen Abscess fand sich ein 3 cm langer, 1 cm breiter Tuchfetzen und in seiner Tiefe die Kugel, die entfernt wurde, ebenso eine dritte, deren Sitz in der Muskulatur des rechten Serratus durch das Röntgenphotogramm festgestellt worden war. Die Kugel neben dem Sternum blieb liegen, da sie keine Beschwerden verursachte, später wurde auch sie fortgenommen. Der Hämothorax fing bald an sich zu resorbieren, ebenso verschwanden die Rasselgeräusche über der rechten Lunge. Der Abscess unterhalb der Clavicula heilte langsam aus. Am 28. VIII. wurde die Kranke geheilt entlassen.

19. E., Student, Revolverschuss am 13. X. 97. Einschuss im 4ten

linken Intercostalraum, 2 cm innerhalb der Mammilla. Die Kugel fand sich unter dem Angulus scapulae etwas nach aussen von diesem; sie lag der frakturierten VII. Rippe auf. Hämoptoe, 3 fingerbreiter Hämothorax Aus dem Einschuss drang bei andauernden Hustenstössen schaumiges Blut. Tamponade der Oeffnung, aseptischer Verband.

Nach 6 Tagen war die Blutbeimengung im spärlichen Auswurf verschwunden, jedoch hatte sich der Hämothorax über den ganzen Pleuraraum ausgedehnt. Am 2. XII. wurden durch Aspiration 600 ccm reines flüssiges Blut entleert; über der Lunge liessen sich keine Nebengeräusche mehr vernehmen. 2 Tage später wurde die Kugel durch einen Hautschnitt freigelegt und entfernt; die seröse Flüssigkeit des ausgebildeten Kugelnestes erwies sich bei der Kultur als steril. Der Rest des Hämothorax verkleinerte sich nur langsam, er wurde schliesslich in Menge von 450 ccm aspiriert. Am 13. XII. war der Kranke völlig geheilt. Entlassung.

20. M., Friedrich, Kaufmann aus Altona, hatte sich im März 1898 versehentlich mit einem Revolver in die linke Brust geschossen. Der Hausarzt konsultierte einen Chirurgen, der mit einer Sonde die Lage des Schusskanals feststellte.

Am 16. VIII. liess sich der Kranke wegen einer stark eiternden Fistel ins Krankenhaus aufnehmen. Der Fistelgang — Schusskanal — führte von der Mündung, unter der Mammilla und oberhalb der VI. Rippe, nah dem Sternum zu, etwa in einer Länge von 6 cm. Er wurde durch Spaltung freigelegt; neben dem Sternum wurde ein Abscess geöffnet. Tamponade der Wunde.

Die Eiterung dauerte fort; bei einer 2. Operation am 15. IX. fand sich, unter der VI. Rippe mündend, ein Eitergang, der durch partielle Resektion der VI., V. und IV. Rippe eröffnet wurde. Alles vereiterte Gewebe wurde entfernt. Am 29. X. musste noch einmal operativ eingegriffen werden, da nach kurzer Heilung der Wunde wieder eine Fistel sich ausbildet. Diesmal wurde im Umfange eines Handtellers schwielige Muskulatur, Zwischenrippengewebe und vor allem der z. T. eitrig zerfallene Rippenknorpel, wie auch Knochen fortgenommen, auch ein zweimarkstückgrosses Stück der Pleura reseciert, so dass der Herzbeutel frei lag. Die Mamm. intern. musste 2mal durchtrennt und unterbunden werden. Die Wunde, anfangs teilweise durch die Naht geschlossen, dann offen behandelt, heilte langsam per granulationem aus; von Zeit zu Zeit wurden nekrotische Knorpel und Knochenstücke ausgestossen. Der Kranke wurde in gutem Kräftezustand mit kleiner oberflächlicher Granulationswunde entlassen.

21. Lohmann, Ferdinand, 36 Jahre alt, Juwelier aus Hamburg. Schuss mit einem Revolver. — 27. XII. 97: Nachdem sich der Verletzte aus einem kurz dauernden Collaps erholt hatte, suchte er zu Fuss das Krankenhaus auf. Befund: Einschuss unter der V. Rippe in der Mam-

millarlinie. Die Kugel fühlte man unter der Haut auf dem Rücken, in der Scapularlinie. Sie musste zwischen den Bruchenden der frakturierten IX. Rippe fest eingekeilt sein. Sie liess sich nicht verschieben; dagegen bestand geringe Krepitation an der verbreiterten Bruchstelle der Rippe. Hämoptoe. Aseptischer Verband. Am nächsten Tage bildete sich ein Hämothorax aus, der nach 8 Tagen bis oberhalb der Angulus scapulae angestiegen war, dann erfolgte seine langsame Resorption. Am 1. II. 98 wurde Pat. geheilt entlassen.

b) Stichwunden.

22. Krumlinde, Heinrich, 40 Jahre alt, Steinklopfer aus Eidelstedt, wurde am 20. VIII. 93 mit einem Militärseitengewehr in den Rücken gestochen; er fiel sofort besinnungslos nieder. Der herbeigerufene Arzt legte einen Schutzverband an. Am nächsten Tage erfolgte Aufnahme.

Befund: Nach Abnahme des blutdurchtränkten Verbandes fand sich zwischen rechter Scapular- und hintere Axillarlinie eine vertikal verlaufende, 3—4 cm lange, glattrandige Wunde. Das Ende des Wundspaltes, der mit Haken auseinander gehalten wurde, bildete die frakturierte VII. Rippe.

Da die Untersuchung des sonst kräftigen Mannes einen ausgesprochenen Pneumothorax der verletzten Seite ergeben hatte, mit 4 fingerbreiter Dämpfung H. U. R., ausserdem eine Temperatur von 38,6° bestand, erschien es notwendig, die Pleurahöhle freizulegen. Nach partieller Rippenresektion an der Frakturstelle und nach Wegräumung dicken Blutgerinnsels fand sich die Pleura vielfach zerrissen; die Lunge war völlig collabiert, schien jedoch nicht verletzt. Durch steriles Wasser und Stieltupfer wurde die Pleurahöhle gereinigt, und das Blut entleert. Verschluss der Wunde durch dichten Verband.

Schon am Abend fiel die Temperatur ab, um vom 24. VIII. an normal zu werden. Jedoch wurde am Tage nach der Aufnahme etwas Blut beim Husten entleert; es musste also eine Verletzung der Lunge vorhanden gewesen sein, die wir aber bei der Operation nicht mehr hatten feststellen können. Am 28. VIII., beim Verbandwechsel, war die Pleurawunde geschlossen; die Lunge atmete wieder normal. Später Sekundärnaht der Wunde. Am 30. VIII. wurde der Kranke geheilt entlassen.

23. Eckhoff, Niels, Schüler, 13 Jahre alt, wurde am 26. VI. 94 mit einem Taschenmesser gestochen, das ihm bis ans Heft in die linke Brust gedrungen sein sollte. Ueber der V. linken Rippe, 2 mm vom Sternum entfernt, fand sich eine $1^1/_2$ cm lange, quer verlaufende Wunde. Die Blutgerinnsel zwischen den Wundrändern wurden ausgetupft. Im Pericard kein Erguss, Herztöne rein. 2 Tage später hörte man nach aussen und unten von der Wunde an cirkumskripter Stelle pleuritisches Reiben; ebenso war hier der Perkussionsschall leicht verkürzt. Am 2. VII. war alles wieder normal. Am 8. VII. Heilung.

24. Baumbach, Carl, 39 Jahre alt, Kesselschmied aus Altona. 10. VI. 95 Aufnahme wegen eines $2^1/_2$ cm langen Dolchstiches zwischen V. und

VI. Rippe in der linken Mammillarlinie. Aseptischer Verband. Nach 2 Tagen bildete sich neuer Bluterguss im Pleuraraum aus. Am 8. VII. wurde der Kranke geheilt entlassen.

25. Dietrichs, Karl, 44 Jahre alt, Schuhmacher aus Ottensen. Aufnahme am 13. IX. 96. Unterhalb des Sternalrandes der 3. rechten Rippe fand sich eine $1^1/_2$ cm breite Stichöffnung. Haut und Muskulatur waren im Umfange einer gut entwickelten Mamma vorgewölbt. Nach Auseinanderhalten der Wundränder wurde dickes geronnenes Blut durch Drücken entleert. Geringer Hämothorax. Aseptischer Verband. Heilung 2. X. 96.

Die Erfolge in den aufgeführten Fällen sind geeignet, die Vorzüge der rein konservativen Behandlung bei den penetrierenden Brustverletzungen ins hellste Licht zu setzen, wie sie, speziell für die Schussverletzungen überhaupt, von Bergmann empfohlen und zur allgemeinen Geltung gebracht hat. Alle Fälle wurden geheilt. Die Abtragung der zerquetschten und verbrannten, mit Pulver imprägnierten Ränder der Einschussöffnungen, die mehrmals vorgenommen wurde, ebenso die Freilegung eines Teiles des Schusskanals innerhalb der Brustmuskulatur sind Massnahmen, die sich mit dem Charakter einer konservativen Behandlung vertragen.

Dass wir die Sondierung, wie überhaupt bei allen Schussverletzungen, so vornehmlich bei der Brust prinzipiell verwerfen, braucht heutigen Tages glücklicher Weise nicht mehr als ein Vorzug unserer Behandlung hervorgehoben zu werden, aber interessant ist, dass in den beiden Fällen bezw. 3, wo der Schusskanal sondiert wurde, schädliche Folgen sich einstellten. In dem einen Falle bahnte sich ein kürzlich eingetretener, mit den Vorschriften noch unbekannter Assistenzarzt mittelst der Sonde einen künstlichen Weg und wurde dadurch zur Diagnose eines Konturschusses verleitet, während die Kugel quer durch die Lunge gegangen war; in dem andern Falle, wo ein Chirurg vom Fach die Sondierung angewandt hatte, war eine direkte schwere Schädigung am Gesundheitszustand des Kranken die Folge. Es entwickelte sich eine ausgedehnte peripleuritische Eiterung mit Knochen- und Knorpelzerstörung, und machte die Aufnahme des Kranken ins Krankenhaus notwendig, nachdem die Kugel sich bereits mehrere Monate unschädlich im Brustraum eingekapselt hatte.

Bei 5 Fällen unserer Schussverletzungen heilt die Kugel reaktionslos ein — das Röntgenverfahren wurde zur Bestimmung ihres Sitzes mehrmals mit Erfolg angewandt — in 7 Fällen lag sie dicht unter der Haut und wurde wegen eintretender Beschwerden oder Eiterung durch Einschnitt entfernt. Die „Toleranz“ der Lunge (Tuf-

fier) gegenüber chirurgischen Eingriffen beruht nicht zum geringsten Teil auf ihrer Widerstandsfähigkeit gegen eiterige Infektion; gerade diese Eigenschaft verleiht auch den penetrierenden Schussverletzungen ihre günstige Prognose. Nach den interessanten Arbeiten aus dem Berner bakteriologischen Institut (Müller, Koller, Putoskin u. s. w.) ist die bisherige Ansicht von der Keimfreiheit unserer Kriegsgeschosse gründlich widerlegt; durch die „bürgerlichen" Schiesswaffen mit ihrer geringen Durchschlagskraft wird wohl ausnahmslos infektiöses Material in die Wunde gebracht. Bei unseren penetrierenden Brustschüssen verliess die Kugel fast in allen Fällen den Lauf unmittelbar vor der Einschussöffnung; sie wird oft genug Tuchfetzen und Bestandteile der Patronen mitgerissen haben.

Die Möglichkeit, den Schusskanal zu inficieren, erhöht sich bei den Lungenschüssen noch dadurch, dass die Kugel Bronchialäste eröffnet. Das Lungengewebe scheint den Bakterien, selbst wenn sie in grösserer Menge und bei geeigneter Virulenz eingeführt werden, nicht den günstigen Boden zum gedeihlichen Wachstum zu bieten. Dagegen entwickelte sich bei einem unserer Verletzten in kürzester Zeit im Ausschuss unter der Haut ein Abscess, in 4 Fällen eiterte der Einschusskanal; ob bei der Kranken (Fall 18) die Kugel oder die vorgenommene Sondierung für die Abscedierung verantwortlich zu machen ist, müssen wir dahingestellt sein lassen. Nur einmal trat eine umfangreiche Vereiterung des Lungengewebes ein (Fall 16); der Kranke verweigerte jedoch einen Eingriff. Der Abscess brach glücklicherweise in den Bronchialstamm durch, und es trat spontan Heilung ein. Wahrscheinlich war auch die Kugel mit ausgehustet worden; sie liess sich wenigstens nachher, bei der Durchleuchtung, nicht mehr auffinden.

Vergleichshalber sei das Ergebnis unserer Schussverletzungen denen anderer neuerer Statistiken gegenübergestellt: Klihm[1]) führt unter 25 Schussverletzungen der Brust aus der Friedenspraxis 10 Todesfälle an, v. Haselberg[2]) unter 10 Fällen 2, Bayer[3]) unter 33 Fällen 10.

Hinsichtlich der Stichverletzungen plädiert in einer jüngst erschienenen Arbeit Klett[4]) für die „primäre Desinfektion des Wund-

1) Klihm. Inaug.-Diss. 1883 (Charité).
2) v. Haselberg. Inaug.-Diss. Berlin 1833 (Urban).
3) Prager med. Wochenschr. 1883.
4) Deutsche Zeitschr. für Chir. Bd. 49. 4. u. 5. Heft.

kanals, eventuell bis zur Pleura." Wir haben drei dieser Fälle wie Schussverletzungen behandelt; nur in einem Falle (Fall 22) war ein aktiveres Vorgehen angebracht und gestattet. Die Verletzung kam nicht frisch in unsere Behandlung, sie war durch ein Seitengewehr hervorgebracht, dessen inficierende Wirkung wegen des anhaftenden Oels und Schmutzes mit Recht gefürchtet wird, und schliesslich bestand bereits ein ausgesprochener Pneumothorax. Der Verletzte war nicht erheblich collabiert, und unter den gegebenen Umständen erschien es uns ratsam, nicht nur die Wunde in ganzer Ausdehnung zu erweitern und bis in die Pleurahöhle frei zu legen, sondern auch diese von eingeschlossenem Blut und Schmutz durch steriles Wasser zu reinigen.

Die begleitenden Blutungen der penetrierenden Verletzungen im Brustraum lassen wir, ebenso wie die nach den subkutanen Verletzungen entstandenen, unangetastet, so lange sie keine Kompressionswirkung auf die benachbarten Organe ausüben. Der Hämothorax dient zur Kompression der Lunge, unter deren Wirkung die Verletzung ausheilt. Wenn wir diese Heilung erwarten konnten, etwa nach 14 Tagen, aspirierten wir das Blut, aber niemals mehr als 5—600 ccm auf einmal. Längere Zeit die Resorption abzuwarten, halten wir nicht für zweckmässig.

(Schluss folgt.)

AUS DER

STRASSBURGER CHIRURGISCHEN KLINIK

DES PROF. DR. MADELUNG.

X.

Die klinische Bedeutung der Endotheliome der Gesichtshaut.

Von

Dr. **Victor Hinsberg,**
Assistent der Klinik.

Bekanntlich wird gegenwärtig seitens der Mehrzahl der pathologischen Anatomen der Gruppe der endothelialen Geschwülste eine beträchtlich grössere Anzahl von Neubildungen zugerechnet, als früher. Nicht nur der grösste Teil der früher als Alveolarsarkome bezeichneten, sondern auch die Mischgeschwülste der Speicheldrüsen, der Orbita und des Gaumens, manche Tumoren der Knochen, der Dura, der serösen Häute, endlich auch manche Neubildungen der äusseren Haut werden heute von den meisten Autoren als „Endotheliome" bezeichnet.

Zu dieser Aenderung in der Auffassung der Anatomen muss auch der Chirurg Stellung nehmen. Jedenfalls wird er zu prüfen haben, ob der neue anatomische Geschwulstbegriff auch klinisch zu verwerten ist; er wird untersuchen müssen, ob für diese Art von Neoplasmen, so lange sie mit dem lebenden Körper in Verbindung stehen, differential-diagnostische Merkmale sich feststellen lassen.

Bis vor Kurzem fühlte sich der Chirurg bei Beurteilung des

Charakters derjenigen Neubildungen, die man als Krebs der Gesichtshaut bezeichnet, in vollständiger Uebereinstimmung mit dem Anatomen. Jetzt erfährt er, dass ein Teil dieser Geschwülste nach histologischer Untersuchung nicht mehr als epithelial, sondern als endothelial anzusehen ist.

Auf Grund welcher Thatsachen von mikroskopisch Untersuchenden diese Sonderung vorgenommen wurde, das bleibe hier als dem Zweck dieser Arbeit fernliegend unberücksichtigt, ebenso die Meinungsverschiedenheiten, die vielleicht noch unter den Pathologen selbst über die Auffassung dieser Tumoren bestehen.

Es liegt aber auf der Hand, dass es für den Chirurgen event. von grosser praktischer Bedeutung sein kann, über die klinischen Eigenschaften der Gesichtshautendotheliome näher unterrichtet zu sein.

Vor allem kommt hier die Frage nach ihrer Malignität in Betracht. Wie die Gesichtscarcinome sich diesbezüglich verhalten, ist ja hinreichend bekannt; nicht aber ist das bei den Endotheliomen gleichen Sitzes der Fall. Der Name „Endotheliom" an sich kann in dieser Hinsicht keinen Anhaltspunkt geben, da die einzelnen Unterabteilungen der grossen Endotheliom-Gruppe hierin durchaus kein einheitliches Verhalten zeigen. Neben ganz gutartigen Endotheliomen kommen exquisit maligne vor.

In der Litteratur sind Angaben über diese so wichtige Frage nicht vorhanden. Die chirurgischen Lehrbücher widmen den Gesichtsendotheliomen kaum ein Paar Worte, und die pathologisch-anatomische Litteratur beschäftigt sich nicht mit ihrem klinischen Verhalten.

Ich folgte deshalb gerne der Anregung des Herrn Prof. Madelung, die während der letzten $4^1/_2$ Jahre (von Juli 1894 bis Februar 1899) in der chirurgischen Universitätsklinik zu Strassburg i. E. operativ behandelten Fälle von Gesichtshautcarcinom von diesem Gesichtspunkte aus einer eingehenden Untersuchung zu unterziehen.

Fast die sämtlichen in der hiesigen Klinik exstirpierten Neubildungen werden ganz oder teilweise dem pathologischen Institut des Herrn Prof. v. Recklinghausen übergeben und daselbst histologisch untersucht. Betreffend die hier exstirpierten Gesichtstumoren steht mir deshalb neben der klinischen Diagnose auch die des Pathologen zur Verfügung. Da ausserdem die Krankengeschichten meist genaue Angaben über das klinische Verhalten ent-

nehmen lassen, ist das Material für eine Untersuchung, wie ich sie beabsichtige, sehr geeignet.

Die Zahl der im angegebenen Zeitraum exstirpierten Gesichtshaut-Neoplasmen, über die mir genaue klinische und pathologisch-anatomische Daten vorliegen, beträgt 97. Solche Fälle, bei denen die Angaben nicht ganz vollständig waren, wurden nicht berücksichtigt. Von diesen 97 Neubildungen werden von pathologisch-anatomischer Seite 13 für Endotheliome, 84 für Carcinome erklärt, während die klinische Diagnose stets „Carcinom" lautete.

Um zunächst eine gewisse Uebersicht über die zahlreichen Geschwülste zu gewinnen, stellte ich dieselben nach ihrem Ausgangspunkt zusammen, und zwar als je eine Abteilung die Neubildungen der Lippen, die der Nase, die der Augenlider und die des übrigen Gesichtes.

Diese Zusammenstellung ergab:

46 Tumoren der Lippen
14 „ „ Nase
8 „ „ Augenlider
29 „ des übrigen Gesichtes.

Die 13 Endotheliome verteilen sich auf diese Gruppe wie folgt: 9 gehören der Nase an, 4 den Augenlidern.

Endotheliome der Lippen und des übrigen Gesichtes waren unter den untersuchten Neubildungen nicht vorhanden.

Aus dieser einfachen Zusammenstellung ergeben sich nun schon zwei sehr wichtige Thatsachen: Zunächst, dass die Lippentumoren, sowie die des „übrigen Gesichtes", stets Carcinome waren, und dass dort Endotheliome nicht vorkamen, zweitens aber, dass die letzteren dort, wo sie sich überhaupt fanden, also an Nase und Augenlidern, den Carcinomen an Zahl gleichkamen oder sie gar übertreffen.

Von der Nase ausgehend fanden sich nämlich 9 Endotheliome, 5 Carcinome, an den Augenlidern 4 Endotheliome, 4 Carcinome. Für die Gesichtshaut überhaupt stehen demnach 13 Endotheliome, 84 Carcinome gegenüber, d. h. die Carcinome sind hier annähernd 7mal häufiger als die Endotheliome. An der Nase dagegen sind die Endotheliome doppelt so häufig und an den Augenlidern ebenso häufig wie die Carcinome.

Für die Differentialdiagnose ergiebt sich hieraus zunächst die wichtige Thatsache, dass bei Neoplasmen der Lippen und des „übrigen Gesichtes" das Endotheliom gar nicht in Frage kommt, dass man bei Geschwülsten der Nase und bei solchen der Lider dagegen

in erster Linie an Endotheliome zu denken hat.

Auf Grund dieses Befundes konnte ich bei der Feststellung der feineren differentialdiagnostischen Merkmale demnach die Lippentumoren ganz unberücksichtigt lassen. Die Carcinome des „übrigen Gesichtes" zog ich dagegen zum Vergleich heran, da sie von denen der Nase und Lider nicht wesentlich verschieden sind.

Bei der vergleichenden Zusammenstellung der Neubildungen wurde nun zunächst ihr äusseres Bild, das ja für die Differentialdiagnose in erster Linie in Betracht kommt, berücksichtigt. Da ich selbst nur einen Teil der Neubildungen persönlich untersuchen konnte, bin ich in Bezug auf die Beurteilung dieses Punktes auf die Schilderungen in den Krankengeschichten angewiesen. Das hat gewiss etwas missliches, da dieselben von verschiedenen Beobachtern niedergeschrieben wurden. Soviel lässt sich aus denselben jedoch mit Bestimmtheit entnehmen, dass im Allgemeinen das äussere Bild der Endotheliome und Carcinome ein gleichartiges war. In den allermeisten Fällen wird die Erkrankung, als sie in klinische Beobachtung gelangte, beschrieben als ein mehr oder weniger ausgedehnter Ulcus, meist mit Borken bedeckt, dessen Ränder derb infiltriert waren, und die Anamnese ergab dann, dass das Ulcus aus einer flachen Geschwulst entstanden war.

Nur selten trat der Geschwulstcharakter mehr in den Vordergrund, so dass eine mehr oder weniger deutliche Prominenz vorhanden war. Einmal war das bei einem Endotheliom der Nase der Fall, hier sass dem Nasenflügel eine kleinapfelgrosse, gestielte Geschwulst auf mit rissiger Oberfläche und von hornartiger Konsistenz. Bei einem zweiten Fall bildete das Endotheliom eine ausgedehnte, prominente, höckerige Geschwulst ohne nennenswerte Ulcerationen, die die Nasenwurzel, das rechte Unterlid und einen Teil des linken einnahm. Ein derartiges Verhalten ist jedoch durchaus nicht charakteristisch für die Endotheliome, denn auch bei einigen Fällen von Carcinom des Gesichtes wird eine ähnliche, prominente und gestielte Tumorbildung beschrieben.

Aus den Schilderungen der Krankengeschichten lässt sich demnach ein charakteristischer Unterschied im äusseren Bilde der beiden Tumor-Arten nicht entnehmen.

Da uns somit in dieser Richtung jeder Anhaltspunkt fehlt, wäre es um so wünschenswerter, dass wir aus anderen Momenten einen solchen gewinnen könnten. Hierbei kämen wohl hauptsächlich in Betracht: Alter und Geschlecht des Geschwulstträgers, Schnelligkeit

des Wachstums der Geschwulst und Malignität, d. h. Neigung zu Recidiven und Metastasen in den regionären Lymphdrüsen, sowie zu tiefgreifenden Zerstörungen.

Was zunächst das Alter der Patienten betrifft, so konnte ich einen wesentlichen Unterschied nicht feststellen. Das Durchschnittsalter betrug

für die Endotheliome	der Nase	61,0	Jahre
	der Lider	61,25	„
die Carcinome	der Nase	66,2	„
	der Lider	70,0	„
	des übrigen Gesichtes	64,5	„

Es entspricht demnach das Durchschnittsalter der Träger der Endotheliome ungefähr dem der an Carcinom Erkrankten.

Im Allgemeinen verteilten sich die Geschwülste ziemlich gleichmässig auf beide Geschlechter, nur erscheint bei den Endotheliomen der Augenlieder das männliche Geschlecht stärker beteiligt, bei den Carcinomen umgekehrt. Da es sich in beiden Fällen aber nur um 4 Beobachtungen handelt, darf man daraus keine weiteren Schlüsse ziehen.

Der Versuch, die Schnelligkeit des Geschwulstwachstums festzustellen, stösst aus bekannten Gründen auf nicht geringe Schwierigkeiten. Man ist ausschliesslich auf die oft recht ungenauen Angaben der Patienten angewiesen. Wenn man einen Vergleich zwischen der Grösse der einzelnen Neubildungen zur Zeit der Operation, und dem Zeitraum, den sie bis zur Erreichung desselben gebrauchten, zieht, so ergibt sich, dass die grösseren Geschwülste meist auch länger bestehen als die kleineren, dass ihre Grösse aber nicht Folge schnelleren Wachstums ist. Nur in einzelnen Fällen scheinen thatsächlich recht bedeutende Zerstörungen in relativ kurzer Zeit entstanden zu sein, so dass man hier eine grössere Wachstumsenergie annehmeu muss. Derartige Geschwülste finden sich nun sowohl unter den Carcinomen, wie unter den Endotheliomen, das erwähnte Verhalten ist aber weder für die eine, noch für die andere Geschwulstform charakteristisch.

Die Zeit, die der Patient seit der Entstehung des Tumors verstreichen liess, bis er die Hilfe der Klinik suchte, ist im Durchschnitt annähernd gleich gewesen, nämlich für

die Endotheliome	der Nase	1,6	Jahre
	der Lider	2,3	„

die Carcinome	der Nase	1,3 Jahre
	der Leber	1,5 „
	des übrigen Gesichtes	1,4 „

Tiefgreifende Zerstörungen, d. h. Uebergreifen der Geschwulst auf den unterliegenden Knochen, sind bekanntlich bei den Gesichtscarcinomen nicht sehr häufig. Ich konnte solche bei den hier beobachteten 3mal feststellen. Sie fehlten aber auch nicht bei den Endotheliomen. So war einmal ein Endotheliom des Unterlides in Orbita und Stirnhöhlen durchgebrochen, einmal war ein von der Nasenhaut ausgehendes Endotheliom ins Siebbein gewuchert, und zweimal hatte ein Endotheliom des Nasenflügels zur Zerstörung eines Teiles desselben geführt. Ich kann also nicht sagen, dass die Endotheliome in dieser Beziehung gutartiger verliefen, wie die Carcinome. Daraus aber, dass unter meinen Beobachtungen tiefergreifende Zerstörungen bei Endotheliomen procentualiter etwas häufiger vorkamen, den Schluss zu ziehen, dass sie bösartiger seien als die Carcinome, erscheint mir bei der immerhin nicht sehr grossen Zahl meiner Fälle gewagt.

Recidive kommen, wie aus den Beobachtungen der Klinik hervorgeht, auch bei Endotheliomen vor. 2 Patienten waren, ehe sie zu uns kamen, nach ihren Angaben früher wegen ähnlicher Hauterkrankungen auswärts operiert worden. Die Zahl der nach bei uns vorgenommenen Operationen aufgetretenen resp. konstatierten Endotheliomrecidive ist etwas kleiner, wie die der Recidive bei Carcinomen. Doch ist bei Beurteilung dieser Verhältnisse ganz besondere Vorsicht am Platz. Bei dem hohen Alter, in dem die Patienten fast sämtlich standen, ist es wohl selbstverständlich, dass viele starben, ehe sich ein Recidiv entwickeln oder so gross werden konnte, dass es den Patienten wieder zum Arzt führte. Manche Patienten kehren wohl auch, wenn ein Recidiv vorhanden ist, nicht wieder in die Klinik zurück, da sie ihren Aufenthaltsort gewechselt haben; andere endlich erliegen ihrem Recidiv, ohne dass sie sich entschliessen konnten, die Klinik aufzusuchen.

Kurz, es erschien mir kaum möglich, genaue Zahlen festzustellen, auch wenn ich bei sämtlichen Operierten nach ihrem späteren Ergehen Nachfrage gehalten hätte. Ich begnüge mich daher mit der durch das klinische Material bewiesenen Thatsache, dass auch nach Endotheliomen Recidive vorkommen.

Metastasen in den regionären Lymphdrüsen sind bekanntlich bei Carcinomen des Gesichtes — abgesehen von denen der Lippen —

recht selten und treten in der Regel erst auf, nachdem der Tumor lange bestanden hat. Bei den 29 Carcinomen des „übrigen Gesichtes" wurde nur einmal, bei einer nussgrossen Geschwulst unter dem Ohrläppchen, Carcinom der Lymphdrüsen anatomisch festgestellt. 1mal exstirpierten wir carcinomatöse Submaxillardrüsen, die offenbar Metastasen eines 1 Jahr zuvor entfernten Carcinoms der Wange waren. Bei den Carcinomen der Nase dagegen und denen der Lider waren bei meinen Fällen niemals Drüsenmetastasen vorhanden — ebensowenig aber bei den Endotheliomen.

Ich glaube damit alle für die Differentialdiagnose in Betracht kommenden Punkte berührt zu haben. Prüfen wir nun, wie weit uns die Resultate dieser Zusammenstellung die Beantwortung der uns interessierenden Fragen ermöglichen.

Zunächst: Ist es möglich, auf Grund klinischer Beobachtung allein mit Sicherheit zu entscheiden, ob ein Carcinom oder ein Endotheliom der Gesichtshaut vorliegt?

Dass uns der Sitz der Geschwulst einen gewissen Anhaltspunkt gewährt, geht aus dem oben Angeführten wohl hervor: Die hier beobachteten Endotheliome sassen sämtlich an Nase und Augenlidern, den Carcinomen an Zahl mindestens gleich, während an den Lippen und im übrigen Gesicht unter 75 Neubildungen sich kein einziges Endotheliom befand. Wir können demnach an Augenliedern und Nase mit einer gewissen Wahrscheinlichkeit die Diagnose „Endetheliom" stellen, zu einer Sicherheit gelangen wir aber nicht. Weder das Aussehen noch der ganze Verlauf der Endotheliome bietet so charakteristische Eigentümlichkeiten, dass wir uns auf Grund derselben ein bestimmtes Urteil bilden konnten.

Wird durch die, nach histologischer Untersuchung einer Gesichtsneubildung ermöglichte Feststellung, dass ein Endotheliom vorliegt, die Prognose und damit unsere weitere Therapie beeinflusst?

Ich glaube, hierauf mit nein antworten zu müssen.

Zusammenstellung der beobachteten Endotheliomfälle.

1. M. V., w., 57 J. Endotheliom des Nasenflügels. — Seit 20 Jahren braungelber, bohnengrosser Fleck auf dem l. Nasenflügel, seit 1 Jahr kleine ulcerierte Stelle. Status: Am l. Nasenflügel ca. 1 cm im Durchmesser messende, mit schwärzlichen Borken bedeckte Stelle. Grund und Umgebung infiltriert und etwas blaurötlich verfärbt. Nach Entfernung der Borken erscheint ein kraterförmiges Geschwür mit zerklüftetem, leicht blutendem Grund, der nicht belegt ist. Ränder hart infiltriert.

2. M. S., w., 76 J. Endotheliom der Nase, seit ca. 1 Jahr bestehend, oft durch Kratzen insultiert. — Status: Dem r. Nasenflügel sitzt eine kleinapfelgrosse, gestielte Geschwulst auf, mit rissiger, höckeriger Oberfläche und von hornharter Konsistenz, den r. Naseneingang verlegend. — Auf beiden Wangen, auf dem behaarten Kopf und an der Stirn mehrere 5 pfennigstück- bis linsengrosse, hornartige Prominenzen.

3. B. S., m., 53 J. Endotheliom der Nase, seit 3 Jahren langsam wachsend. — Status: An der l. Seite der Nasenwurzel bis zum Augenwinkel reichend eine über 10pfennigstückgrosse, schlecht granulierende Ulcerationsfläche, auf deren Grund das Periost freiliegt.

4. J. B., m., 59 J. Endotheliom der Nase, in den letzten 2 Jahren aus einer Warze entstanden; seit 3 Monaten Ulceration im Anschluss an Verbrennung. Status: An der r. Nasenseite 10pfennigstückgrosses Ulcus; Ränder hart und gewulstet; Mitte mit Kruste bedeckt, nach deren Ablösung es blutet.

5. M. H., w., 59 J. Endotheliom der Nasolabialfalte, seit ca. 2 Jahren bestehend. Status: Unterhalb des r. Auges, in der Nähe des oberen Teiles des Nasenansatzes, halberbsengrosses, mit Krusten bedecktes Knötchen, auf Druck nicht schmerzhaft.

6. M. W., m., 60 J. Endothelialcarcinom (wahrscheinlich) mit Cystenbildung in der Nasenschleimhaut, Ulcus gleichen Baues der äusseren Nasenhaut. Beginn vor ca. 10 Jahren, mehrfach Excisionen. Status: Am Nasenrücken, über dem knöchernen Gerüst mehrere wallnussgrosse Geschwülste, links auf das Unterlid übergreifend. Konsistenz fluktuierend. — Am r. Nasenflügel erbsengrosser Ulcus.

7. J. E., m., 69 J. Endotheliom, vom inneren Augenwinkel ausgehend. Beginn vor 5 Jahren. Vor 3 Jahren Excision, bald Recidiv. Status: Innere Hälfte beider Augenlider links durch 10pfenniggrosses Ulcus eingenommen, in dessen Grund der Knochen freiliegt. Auge nach aussen verdrängt, Stirnhöhlengegend aufgetrieben. Bei der Operation zeigt sich die ganze Orbita mit Tumormassen angefüllt.

8. M. Ch., w., 45 J. Endotheliom am inneren Augenwinkel, seit 4—5 Jahren bestehend. Status: Am l. inneren Augenwinkel kleinbohnengrosses Ulcus.

9. K. B., w., 72 J. Endotheliom der Nase und am inneren Augenwinkel, seit 2 Jahren bestehend. Status: An Stelle des rechten unteren Nasenflügels Ulcus, das die Mittellinie etwas nach links überschreitet. Am linken inneren Augenwinkel Kruste.

10. J. Sch., m., 60 J. Endotheliom am unteren Augenlid, seit 2 Jahren langsam wachsend. Status: Nach unten und neben dem linken unteren Augenlid rundlich erhabene, mit Borken bedeckte Wucherung, doppelt so gross wie eine Bohne.

11. A. G., m., 25 J. Endotheliom des Nasenflügels, seit

einem Jahr bestehend. Status: Defekt des rechten Nasenflügels bis zum knöchernen Gerüst, Umgebung ulceriert und infiltriert.

12. J. Sch., m., 71 J. Endotheliom am rechten inneren Augenwinkel, seit 2 Jahren bestehend. Status: Rechtes Unterlid durch warzige, von schwarzen Knoten bedeckte Wucherung eingenommen.

13. M. D., m., 61 Jahre. Endotheliom der Nasenwurzelgegend, seit 1½ Jahr bestehend. Status: Nasenwurzel, rechtes Unterlid und Teil des linken Auges durch eine höckerige, prominente Geschwulst eingenommen, die nur wenig ulceriert ist. Dieselbe greift auf die Stirne über. Bei der Operation erweisen sich knöchernes Nasengerüst, Proc. nasalis des Oberkiefers und Siebbein von Tumormassen durchsetzt.

Nachtrag zu meiner Arbeit:

Beobachtungen und Experimente über die Grundlagen der Asepsis.

Durch eine freundliche Mitteilung des Herrn Professor Doederlein an Herrn Geheimrat Mikulicz wurde ich nachträglich darauf aufmerksam gemacht, dass die in meiner Arbeit pag. 143 und 150 ausgesprochene Ansicht, Herr Professor Doederlein hätte die Schabungsmethode erst auf Grund der Veröffentlichungen des Herrn Geheimrat Mikulicz ausgeführt, eine irrtümliche sei, da schon der Zeit nach Herr Professor Doederlein nicht in der Lage sein konnte, unsere Untersuchungen „nachzuprüfen".

Es ist mir eine angenehme Pflicht, Herrn Prof. Doederlein dafür zu danken, dass er mich rechtzeitig darauf aufmerksam machte und in die Lage versetzt hat, mein Bedauern über dieses Missverständnis auszusprechen. Herr Professor Doederlein's und meine Untersuchungen sind demnach unabhängig von einander ausgeführt, wobei ich allerdings hervorheben möchte, dass meine ersten Versuche mit der Schabungsmethode in dem Sommersemester 1896, somit $1^1/_2$ Jahre vor den Untersuchungen des Herrn Professor Doederlein angestellt worden sind.

Breslau den 30. IV. 1899. Dr. G. Gottstein.

Erklärung.

Im November 1897 erschienen in der New-Yorker Medicinischen Monatschrift die Resultate meiner neuen Operation der Hypospadie, welche ich im Sommer desselben Jahres zweimal erfolgreich ausgeführt hatte. Die Illustrationen dieses Verfahrens, welches mit der althergebrachten Sitte, die Harnröhrenrinne auf die eine oder andere Weise zu decken, vollständig brach und auf Grund der bisher unbekannten Dehnungsfähigkeit der Urethra ein völlig neues Prinzip, nämlich die Freilegung und Vorwärtsdislocierung derselben substituierte, erschienen im Januar 1898 im New-York Medical Journal.

Wie ich aus Band XXII, 1. Heft S. 271 der Beiträge ersehe, macht Herr v. Hacker auf Grund einer am 3. Mai 1898 von ihm vorgenommenen Operation Ansprüche auf meine Methode, welche schon früher von berufenster chirurgischer Seite nach meinen Angaben in Deutschland ausgeführt worden war. Ich muss annehmen, dass Herrn v. Hacker diese Umstände nicht bekannt waren.

New-York, den 11. März 1899. Dr. Carl Beck.

Erwiderung.

Ich habe in meinem Falle von Hypospadia glandis einerseits die Mobilisierung und Vorwärtsverziehung der Harnröhre, anderseits die Durchführung der frei präparierten Urethra durch einen frisch gesetzten Wundkanal der Eichel bis an die Spitze derselben ausgeführt. Da mir vor der Veröffentlichung meines Falles Beck's Mitteilung (im New-Yorker med. Journal v. 29. Jan. 1898) bekannt wurde, woraus ich ersah, dass die Mobilisierung und Vorwärtsverziehung der Urethra schon früher von Beck in zwei Fällen mit Erfolg ausgeführt worden sei, habe ich diesen Umstand unter Anführung der Quelle ganz ausdrücklich in meiner Mitteilung in Bruns' Beiträgen angeführt. Ich habe den Fall dennoch veröffentlicht, da ich damals glauben musste, dass die Verziehung der Urethra durch einen Wundkanal der Eichel noch nicht ausgeführt worden sei, denn in den zwei erwähnten Beck'schen Fällen wurde die Harnröhre in die wundgemachte Penisrinne eingebettet. Dass auch diese Modifikation bereits von Beck ausgeführt worden sei, ist mir auch heute ausschliesslich aus dessen Berichtigung im Centralblatt f. Chir. 1899 bekannt.

Dass in Deutschland hervorragende Chirurgen schon vor dem Mai 98 die Hypospadia glandis nach Beck's Angaben operiert haben, konnte ich ebensowenig wissen, da mir keine diesbezüglichen Veröffentlichungen bekannt wurden.

V. v. Hacker.

AUS DEM

STÄDTISCHEN KRANKENHAUSE

ZU ALTONA.

CHIRURG. ABTEILUNG: PROF. DR. KRAUSE.

XI.

Erfahrungen über Pleura- und Lungenchirurgie.

Von

Dr. **Heinrich Gross,**
früherem I. Assistenzarzt.

(Schluss.)

III. Operationen bei gesunder Pleura.

Die Geschichte der Pleuraoperation lehrt, den Schwerpunkt des Eingriffs in der Eröffnung der Brusthöhle zu suchen, und dem Augenblick die grösste Wichtigkeit beizumessen, wo die Einwirkung des äusseren Luftdrucks sich auf die lebenswichtigsten Organe geltend macht. Seitdem die Furcht vor der septischen Infektion der Pleura einem ruhigen Vertrauen Platz gemacht hat, und damit die Resektion der Brustwand, einschliesslich der Pleura, sich das Bürgerrecht unter den chirurgischen Eingriffen erwerben konnte, ist der chirurgische Pneumothorax ernstlich Gegenstand der Beobachtung geworden und sein Wesen untersucht, seine Beseitigung angestrebt worden. Gerulanos[1]) hat in jüngster Zeit in einer verdienstvollen Arbeit die

1) Deutsche Zeitschrift für Chir. Bd. 49. 2. u. 3. Heft.

bisherigen Erfahrungen für eine „Studie über den operativen Pneumothorax" verwertet und den bisher erreichten Standpunkt festgestellt.

Die mehr oder minder stürmischen Erscheinungen des Operationspneumothorax sind unserer Ansicht und Erfahrung nach in erster Linie durch den plötzlichen Ausfall der Atmung der betroffenen Lunge und durch den direkten Druck der eindringenden Luftsäule auf das Mediastinum mit dem Herz und den grossen Gefässen bedingt. Die anderen angeschuldigten Momente spielen eine untergeordnetere Rolle. Ein plötzlich in die freie Pleurahöhle durchbrechender subphrenischer Abscess, der Druck der grossen Eitermenge, oder ein perforierender Leberechinococcus haben dieselben Erscheinungen im Gefolge.

Im Einklang mit unserer Auffassung stehen die weiter unten angeführten Massnahmen, die wir mehrmals mit Erfolg zur Verhütung oder Beseitigung des Pneumothoraxshoks angewandt haben. Wird durch Vorziehen der collabierten Lunge die Luft aus dem Brustraum getrieben und ihr weiterer Zutritt verhindert, so bildet sich der Shok vollständig zurück und stellt sich nicht wieder ein. Von grosser Wichtigkeit ist dabei, dass die vorgezogene Lunge trotz weiter Fensterung der Pleura sich wieder an der Atmung beteiligt.

Neben dieser rein mechanischen Wirkung des Pneumothorax dürften erst in zweiter Reihe weitere Einflüsse der atmosphärischen Luft für den Shok verantwortlich zu machen sein, wie die reflektorische Reizung der Vagusendigungen, die Wasserverdunstung Maas[1]) und die Abkühlung auf der Lungenoberfläche Maas, Kolaczek[2]). Maas vindiciert der letzteren, der „Erkältung der Lunge", eine wichtige Rolle bei der häufigen, auch von uns mehrmals beobachteten, postoperativen Bronchitis. Nächst dieser, gewiss der hauptsächlichsten Ursache, dürfte vielleicht die durch den Druck des Pneumothorax bedingte Stauung im kleinen Kreislauf zur Entstehung des Bronchialkatarrhs beitragen, insofern sie eine mehr oder minder erhebliche Störung in dem Blutlauf der Bronchialschleimhaut herbeizuführen vermag. Nach Sackur (s. Gerulanos l. c.) fliesst durch die collabierte Lunge ebensoviel Blut, als vor Entstehung des Pneumothorax; der Blutdruck müsste also unter diesen Verhältnissen bedeutend gesteigert sein.

Peinlichste Asepsis vorausgesetzt, wird der Erfolg der Pleura-

1) Verhandlungen der deutschen Gesellschaft für Chir. 1885.
2) Archiv für klin. Chir. Bd. XXIV.

operation — um diese Kollektivbezeichnung für die Resektionen der Brustwand zu gebrauchen — vor allem davon abhängen, welche Störungen des mechanischen Gleichgewichts die einströmende Luft im Brustraum hervorzurufen vermag. Ohne den Wert der Technik, der exakten Blutstillung, der Narkose und anderer äusserer Momente herabsetzen zu wollen, so ist doch die Frage des Pneumothorax die wichtigste für die Pleuraoperation. In diesem Sinne habe ich mich begnügt, aus der Anzahl der verfügbaren Fälle nur diejenigen auszuwählen, die für die Kenntnis und Therapie des Pneumothorax in Betracht kommen.

Sicher hatten, lange bevor die Untersuchungen von Sehrwald (l. c.), Aufrecht (l. c.), Reineboth (l. c.), Weil[1]) u. A. das Wesen des Pneumothorax exakt begründeten und klarlegten, die Chirurgen ihre Erfahrungen gesammelt. Wohl Jeder hatte bei kleineren oder grösseren Brustwandoperationen die Wirkung des Pneumothorax zu beobachten Gelegenheit gehabt, wohl Jeder wusste, dass die sofort aufgedrückte Kompresse oder die schnell ausgeführte Naht den beabsichtigten oder unfreiwilligen Pleuradefekt unschädlich machen konnte; weiter hatte man feststellen können, dass die collabierte Lunge auf Kosten der Luft in der gesunden Lunge eines gewissen Füllungsgrades bis zur völligen Entfaltung bei Hustenstössen fähig sei, aber die Kenntnis der genaueren Verhältnisse des Pneumothorax, besonders der Abhängigkeit seiner Wirkung von der Grösse des Pleuradefektes, verdanken wir den genannten Forschern. Ich verwerte ihre Ausführungen, soweit sie zur Illustrierung meiner Fälle dienen; im Uebrigen verweise ich auf die erwähnte Arbeit von Gerulanos.

Von unseren Beobachtungen über den operativen Pneumothorax ist vielleicht folgende die wichtigste:

26. Etzel, Wilhelm, 42 Jahre alt, Drechslergeselle aus Altona, suchte am 2. III. 97 die chirurgische Abteilung auf, nachdem er im Jahr vorher wegen schwerer Tuberkulose beider Nebenhoden und Samenstränge doppelseitig kastriert worden war. Der jetzige Befund ergab: Tuberc. costarum.

Ueber der VI. rechten Rippe, zwischen Sternal- und vorderer Axillarlinie, fanden sich zwei gut wallnussgrosse Abscesse neben einander, durch eine kleine Brücke normaler Haut getrennt. Bei der Operation am nächsten Tage (Dr. Gross) wurde der käsige Inhalt durch einen Längsschnitt über der VI. Rippe entleert, und der erkrankte Knochen freigelegt. Beim Ablösen des Periosts glitt das Rasparotorium durch das morsche Gewebe

1) Deutsches Archiv für klin. Med. Bd. XXV.

in die Pleurahöhle. Sofort drang unter schlürfendem Geräusch Luft in die Pleurahöhle. Der kleine, etwa 2½ cm lange Spalt wurde schnell vernäht; dabei kam die Lunge zu Gesicht, sie war auf die Hälfte ihres Volumens verkleinert, bewegte sich jedoch unter der Atmung. Die Rippenresektion wurde vollendet.

Die tuberkulöse Erkrankung erstreckte sich, wie der weitere Verlauf der Operation ergab, auch auf das Gebiet der V. und VII. Rippe. Beide wurden, wie vorher die VI., vom Sternum bis zur mittleren Axillarlinie reseciert, ebenso ein Teil des Sternums, ihrem Ansatz entsprechend. Das meist schwielig verdickte, an vielen Stellen von käsigen Herden durchsetzte Zwischenrippengewebe, sowie das abgelöste Periost der resecierten Rippen mussten zum Teil abgetragen werden. Wieder riss dabei an einer Stelle, nahe dem genähten Pleurarisse, die mit dem aufgelagerten Gewebe fest verwachsene Pleura ein; es entstand ein länglicher Pleurariss, der schnell durch Tupfer verschlossen wurde. Die Lunge hatte sich jedoch blitzartig nach dem Hilus zurückgezogen. Als bald darauf eine teilweise Lüftung des Pleuradefekts — der sich unter dem Druck der in der Nachbarschaft arbeitenden Schere zu einem fast 3markstückgrossen Loch erweitert hatte — vorgenommen wurde, fand sich die Lunge wieder ausgedehnt, der Brustwand anliegend; sie zog sich langsam zurück, als weitere Lüftung notwendig wurde. Die feste Verwachsung des erkrankten Intercostalgewebes mit der Pleura verhinderte eine künstliche Trennung beider mit der Schere. An einzelnen Stellen genügte die Auslöffelung käsiger Herde mit Fortnahme ihrer schwieligen Nester; in der nächsten Umgebung der Ränder des Pleurarisses, zwischen VI. und VII. Rippe, ging die Erkrankung so tief, dass ein Stück der Pleura mit fortgenommen werden musste. Bevor der den Pleuradefekt bedeckende Tupfer ganz entfernt war, wurde die Narkose abgebrochen; jedoch trat bei dem nunmehr erfolgenden Lungencollaps tiefe Cyanose des Gesichts ein, der Puls wurde frequenter (Veränderung der Atmung ist nicht vermerkt). Als die Schere die Pleura weiter durchtrennte, traten starke Hustenstösse auf, die die Lunge wieder ruckweise anschwellen und sie einmal bis in das Niveau der Brustwand erscheinen liessen. Schnell wurde sie, um ein Wiederzurückweichen zu verhindern, mit zwei Fingern angepackt und festgehalten, sogar etwas vor die Pleurawand gezogen und zwar um so mehr, je weiter die Resektion der Pleura vorschritt.

Diese wurde bis zum Umfange eines guten Fünfmarkstückes vorgenommen, ohne dass merkbar Luft in die Pleurahöhle eindrang. Die Operation war damit beendet; der Patient hatte sich schnell von seinem Collaps erholt, die Cyanose war schliesslich ganz geschwunden. Der Pleuradefekt wurde durch 3 Catgutnähte verkleinert und nach oder unter Loslassen der Lunge mit Jodoformgaze bedeckt. Tamponade der Wunde, Anlegung einiger Situationsnähte. Beim Fortnehmen des Operierten vom Tische war der Puls kräftig und normal, nur die Atmung zeigte grössere Frequenz.

Der Fall hat eine grosse praktische Bedeutung; er zeigt, dass man durch einen einfachen Handgriff, der sich im Augenblick der Situation von selbst ergab, die verhängnisvolle Komplikation des Pneumothorax ausschalten kann. Versuche bei Kaninchen, eine geschlossene, kleine Klemme durch Brustmuskulatur und Pleura hindurchzustossen und nach Oeffnung der Branchen die Lunge anzuklemmen, um dann an einer höher gelegenen Stelle durch die freigelegte, durchsichtige Pleura das Verhalten der fixierten Lunge beim Pneumothorax zu beobachten, führten zu keinem Ergebnis. Sobald ich die freigelegte Pleura eröffnete, riss die zarte Lunge unter Abtrennung des gefassten Stückes bei starker Blutung sich los und verschwand in die Tiefe. Einmal, als ich eine breitere Klemme benutzte, die aber beim Einführen etwas Luft mit eindringen liess, wurde die leicht zurückgewichene Lunge beim Einreissen der Pleura einen Augenblick in ihrer Ausdehnung festgehalten; dann riss sie ab. Hunde, als geeignetere Versuchsobjekte, standen mir nicht zur Verfügung.

Bei der Durchsicht der Litteratur fand ich eine Mitteilung von Bayer[1]), der in ähnlicher Weise, wie ich, die Wirkung des Pneumothorax verhütete, eine zweite von Müller[2]). Ich gebe den Operationsbericht Bayer's kurz wieder, zumal er sich in der sonst umfassenden Arbeit von Gerulanos nicht findet.

Bei Entfernung eines, der VIII. Rippe aufsitzenden, kindskopfgrossen Brustwandsarkoms riss an einer adhärenten Stelle die Pleura costalis ein. Die Operation musste wegen schweren Collapses, unter Zurücklassung der Hälfte des Tumors, abgebrochen werden. Nach 3 Tagen wurde die Operation vollendet. Wieder riss bei Auslösung des Tumors, der sich nach hinten bis fast zur Wirbelsäule erstreckte, die Pleura; die Lunge collabierte ganz. „Patient verfiel abermals". Rasch wurde der Oberlappen der Lunge mit der Hakenpincette hervorgeholt und sein unterer Rand durch Nähte an das Periost der den Pleurariss nach oben begrenzenden VI. Rippe befestigt. „Sofort erholte sich Patient und wir sahen die fixierte, obere Lungenhälfte regelmässig atmen; der Unterlappen blieb collabiert." Dieselbe Erscheinung fand sich beim Verbandwechsel.

Bei weiterer Betrachtung seiner Beobachtung meint Bayer, hätte er ausserdem den Unterlappen fixiert, so wäre wahrscheinlich auch dessen Wiederausdehnung erzielt worden, und es wäre keine Dyspnoe zurückgeblieben. Er betont besonders, dass die fixierte

1) Centralblatt für Chir. 1897.

2) Deutsche Zeitschrift für Chir. Bd. XXXVII.

Lunge sich rasch wieder ausdehne und „dem Organismus als normal weiter funktionierend" nütze.

Wie Bayer, haben auch wir in einem später zu erwähnenden Fall (Fall 43) die unter dem äusseren Luftdruck zurückgewichene Lunge durch die Naht an die Brustwand herangezogen (Pneumopexie). Sie stand hier 3 Querfinger breit von der Brustwand ab; ihr völliger Collaps, im Augenblick der weiten Pleuraeröffnung, wurde durch Verwachsungen an der Basis gehindert.

Die Wirkung des Vorziehens der Lunge bis vor das Pleurafenster, wie ihre Fixation durch die Naht besteht einmal in der Wiederherstellung einer normalen Atmung — die Lunge folgt den Bewegungen des Thorax —, dann in der Abhaltung des äusseren Luftdrucks und seiner Einwirkung auf die Cirkulationsverhältnisse im Brustraum. Die gefasste Lunge dient als Bollwerk.

Bayer und ich haben die Lunge hervorgeholt, nachdem sie bereits einmal zusammengesunken war; der erste Collaps wurde also nicht vermieden. Dass dieser aber nicht nachhaltig ist, wird im Einklang mit unserer Beobachtung durch die experimentelle Untersuchung obiger Forscher bestätigt, die lehrten, dass die Pleuraeröffnung erst nach längerem Bestehen bedrohliche Erscheinungen hervorrufe. Die Grösse des Defekts ist anscheinend für den ersten kurz dauernden Collaps von keiner wesentlichen Bedeutung, wie auch der Fall Bayer's beweist.

Indes müssten sich doch Mittel und Wege finden lassen, auch den ersten Shok zu vermeiden und ein Festhalten der Lunge zu erreichen, bevor sie vor der eindringenden Luft zurückweichen könnte. Von französischen Chirurgen wird die direkte Palpation der Lunge als diagnostisches Hilfsmittel, zur genaueren Lokalisation entzündlicher Prozesse im Innern, geübt und empfohlen; sie wird als durchaus unschädlich hingestellt. Mir liegt nur die kurze Mitteilung im Referat vor, ich nehme an, dass es sich um Prozesse bei nicht verwachsener Pleura handelt. Sicher wird der Finger durch die Pleura costalis vorgeschoben werden können, ohne zugleich der Luft Zutritt zu gewähren, besonders bei Erhaltung des Intercostalgewebes. Dieses würde sich dem Finger genügend fest anschmiegen und die Luft abhalten. So müsste man auch mit der Klemme, durch die Insercostalmuskulatur hindurch, die Lunge packen. Oder man könnte durch die Pleura costalis die Lunge mit der Naht anschlingen.

Das Verfahren der Lungenfixation verdient weiter verfolgt und ausgebildet zu werden. Jedenfalls erscheint es rationeller,

als der Vorschlag von Tuffier und Hallion[1], während oder nach Eröffnung der Pleurahöhle die Lunge vom Pharynx oder der Trachea aus künstlich aufzublasen.

Die rasch gefasste und angezogene Lunge füllt sich bei der Atmung sogleich wieder an und beteiligt sich an dieser. Die Collapserscheinungen schwinden. Auch Müller[2]) hat diese Beobachtung gemacht. Als bei ihm der mit der Lunge verwachsene Tumor (Osteosarkom), nach Auslösung aus der Brustwand, mit der Lunge in der Tiefe verschwand, trat ein äusserst schwerer Collaps ein, der sich sofort verlor, als der Tumor und damit die Lunge hervorgezogen wurden. So lange Müller die Lunge in Inspirationsstellung fixiert hielt, konnte er ruhig weiter operieren. Als der Stiel der Geschwulst durchtrennt wurde, und die Lunge wieder versank, entstand der schwere Pneumothorax von Neuem.

Der Fall, von dem wir ausgingen, sollte uns noch einen bemerkenswerten Beitrag zum Wesen des Pneumothorax liefern. Wir verfolgen ihn weiter:

(Fortsetzung von Fall 26.) Die Heilung nahm anfangs nach Sekundärnaht der Wunde und unter Injektion von Jodoform-Glycerin einen normalen Verlauf. Dann bildete sich jedoch im äusseren Wundwinkel eine Fistelmündung aus. Am 27. IV. 97 war die Freilegung des früheren Operationsfeldes von Neuem erforderlich. (Dr. Gross). Inmitten von festem Gewebe verlief die 5 cm lange Fistel und endigte in unmittelbarer Nähe des früheren Pleuradefekts. Sie war von käsigen, z. T. granulierenden Gewebsmassen ausgekleidet, über die ganze Fläche zerstreut lagen Jodoformpartikelchen. Nach Wegräumung von Granulationen und Ablösung der Brustwand liess sich der ehemalige Pleuradefekt kaum noch als Spalt erkennen, an seinen Rändern war die Lunge adhärent. Nach Exstirpation der Fistel musste die Pleura im Umfang eines Zweimarkstückes reseciert werden; dabei wurde der Brustraum nicht eröffnet, da rings um den gesetzten Defekt dichte Pleuraadhäsionen bestanden. Nach gründlicher Revision der ganzen Wundfläche wurde diese mit Jodoformglycerin ausgerieben und tamponiert.

Sobald der Kranke völlig aus dem Chloroformrausch erwacht war, etwa 1½ Stunden nach der Operation, klagte er über Luftmangel, „den er nach der ersten Operation nicht gehabt hätte“. Es bestand Cyanose. Die Untersuchung ergab Pneumothorax der operierten Seite; er liess sich noch am dritten Tage nachweisen, wenn auch die Beschwerden sich allmählich verloren. Am 6. Tage, deutlicher erst am 7. Tage hatten sich die Pleurablätter wieder aneinander gelegt. Neben vesikulärem Atmen

1) Semaine méd. 1897. Nov. 25.

2) Müller l. c.

mit vereinzelten Rasselgeräuschen hörte man jetzt jedoch lautes pleuritisches Reiben über der ganzen rechten Lunge; nach einigen Tagen verlor es sich. Die Heilung der Wunde verlief glatt; Sekundärnaht. Am 13. VI. wurde der Kranke mit linearer Narbe geheilt entlassen. Die Heilung ist eine dauernde geblieben trotz der mehrfachen Lokalisation der Tuberkulose.

Die Entstehung der Pleuritis sicca glauben wir auf Einfliessen von Jodoform-Glycerin in die Pleurahöhle zurückführen zu dürfen. Wie die Luft hat es sich zwischen den zarten pleuritischen Strängen und Verwachsungen, die wir fälschlich für dicht hielten, einen Weg in die Brusthöhle gebahnt. Dass der Eintritt des Pneumothorax während der Operation nicht von uns bemerkt wurde, ist durch das ganz allmähliche, unhörbare Eindringen der Luft zu erklären. Obwohl sie sicher nicht in der Mächtigkeit und Koncentration in den Brustraum einströmte, wie bei weiter Fensterung der Pleura, vermochte sie doch einen quälenden Pneumothorax für 3 Tage zu schaffen. Wir dürfen annehmen, in Analogie mit den Versuchen Unverricht's[1]), dass wie dort künstlich durch Injektion einer Höllensteinlösung, hier durch das Einfliessen des Jodoforms die Pleuritis erzeugt wurde. Infolge ihres fibrinösen Belags verloren die Pleurablätter zum Teil das ihnen im normalen Zustande eigentümliche, ausgezeichnete Resorptionsvermögen gegenüber der eingedrungenen Luft (conf. Unverricht). Sonst genügen wenige Stunden, selten bei ganz schweren Fällen des operativen Pneumothorax 1—3 Tage, um die Luft aus dem Pleuraraum verschwinden zu lassen.

Das Vorziehen der Lunge habe ich nur in einem, dem erbrachten Falle anwenden können, sonst bediente sich Prof. Krause zur Verhütung des Pneumothoraxshoks einer anderen, ebenfalls empfehlenswerten Massnahme, der „Tamponade im Brustraum". Durch eine vielschichtige Gazewand — wir verwenden Mullstücke von 30 bis 40 cm im Quadrat — wurde in zwei Fällen der Pleuraraum in zwei Teile geteilt, in einen kleineren — das Operationsfeld —, zu dem die Luft freien Zutritt hatte, und einen grösseren, in dem das mechanische Gleichgewicht der Organe erhalten blieb. Unter dem Schutz dieser Tamponade beteiligte sich, wie wir sehen werden, die betreffende Lunge ausreichend an dem Atmungsgeschäft; irgend ein bedenklicher Einfluss der Pleurafensterung auf Respiration und Cirkulation wurde nicht bemerkt. Nur im Augenblick der Eröffnung des Brustraums und des Einführens der Gaze liess sich der Pneumothorax auch hier nicht vermeiden.

1) Deutsche med. Wochenschr. 1897.

Ich lasse die erste der beiden Beobachtungen folgen:

27. Marquardt, Dorothea, 30 Jahre alt, Ehefrau aus Altona, wurde am 23. I. 97 mit Sarkom der linken, vorderen Brustwand aufgenommen. Sie hatte erst vor 7 Wochen das damals kleine Knötchen bemerkt, fühlte sich aber bald durch sein schnelles Wachstum beunruhigt. Bei der Aufnahme fand sich die Geschwulst von Gänseeigrösse, der 5. und 6. Rippe in der vorderen Axillarlinie aufliegend.

Operation am 26. I. 97: Nach Freilegung der Geschwulst durch einen 15 cm langen Hautschnitt wurden die V. und VI. Rippe nahe dem Sternum und in der hinteren Axillarlinie durchtrennt. Durch einen Längsschnitt unter der IV. Rippe wurde die Pleurahöhle eröffnet, das zu resecierende Brustwandstück etwas gelüftet, und schnell eine dicke Schicht ausgebreiteten Tupfermulls eingeführt. Vorher oder zugleich liess sich beobachten, wie unter dem eindringenden Luftstrom Lunge, das hochgewölbte Zwerchfell und auch das Herz auseinanderwichen. Die Patientin wurde sofort cyanotisch, und die Atmung beschleunigt, so dass die Narkose abgebrochen werden musste. Das grosse Stück Mull wurde so in die Brusthöhle gelegt, dass es deren oberes Gebiet vollkommen gegen die Wunde hin abschloss. Bis das etwa 12 cm lange, 6 cm hohe Brustwandstück mit der Geschwulst durch einige Scherenschnitte abgetrennt und entfernt worden war, hatte sich die Patientin wieder aus ihrem schweren Verfall erholt, sie atmete regelmässig, und die Cyanose war kaum noch merklich. Zur Deckung des Defekts, zugleich um eine Verwachsung der Pleurawundränder mit dem freiliegenden Pericard zu verhindern, wurde durch kräftige Seidennähte der obere Wundrand (Pleura und ein Teil der Muskulatur) mit dem Zwerchfell vernäht; der untere Wundrand wurde zugleich mitgefasst. Das Zwerchfell gab dem Zuge beim Schürzen der Knoten leicht nach. Bis dahin lag der Zipfel des grossen, in den Brustraum ausgebreiteten Tupfers in dem äusseren Wundwinkel. Die Gaze wurde jetzt herausgezogen; die Wände des engen Spaltes legten sich aneinander. Hautnaht. In den äusseren Wundwinkel wurde ein kurzer Drain eingeführt, und schnell der Verband aufgelegt. Das hierbei wie vorhin beim Ausziehen der Gaze unvermeidliche Eindringen von Luft verursachte keine Störung. Nach beendigter Operation war keine Spur mehr von Cyanose vorhanden.

Am Abend klagt die Kranke zwar über Luftmangel, auch war die Atmung etwas beschleunigt (28); beide Brusthälften atmeten jedoch gleichmässig, und ein Pneumothorax liess sich nicht nachweisen. Am nächsten Tage bestand eine quälende Bronchitis besonders auf der linken Lunge bei einer abendlichen Temperatur von 38,6°; Husten und Auswurf verloren sich bald. Der Heilungsverlauf war ein guter. Am 1. II. wurde der Drain entfernt, am 16. II. wurde die Kranke geheilt entlassen. Die Operationsnarbe war tief eingezogen und fest mit dem Zwerchfell verwachsen.

Ein Verziehen des Herzens nach links war nicht eingetreten, es fand sich an seiner normalen Stelle.

Im Sommer kam die Kranke wieder mit lokalem Recidiv zur Aufnahme; bei der Untersuchung liessen sich Metastasen an verschiedenen Teilen des Körpers und in beiden Lungen nachweisen. Eine Operation wurde abgelehnt. Die Kranke starb bald darauf am 22. VI. 97. Die Untersuchung des bei der Operation exstirpierten Tumors hatte Rundzellensarkom, ausgehend vom Rippenperiost, ergeben. Die Sektion ergab ausgedehnte Metastasen.

Das Herz fand sich an normaler Stelle; die Operationsnarbe war in ganzer Ausdehnung mit dem Zwerchfell fest verwachsen. Dieses lag in seinem unteren Teil der Brustwand dicht an und war teilweise mit ihr verwachsen. Die Vernähung der Operationswunde mit dem Zwerchfell verhindert also in solchen Fällen Verwachsungen mit dem Pericard.

In der mir zuständigen Litteratur findet sich kein analoger Fall, bei dem eine künstliche Scheidewand zwischen dem Operationsgebiet und dem für die Lunge reservierten Brustraum in der überlegten Berechnung geschaffen wurde, die Wirkung des äusseren Luftdruckes abzuschwächen oder gar ganz fernzuhalten. Nur Witzel[1]), der in der Verdrängung des Herzens und dadurch herbeigeführter Abknickung der grossen Gefässe das gefährlichste Moment des Pneumothoraxcollapses erblickt, sah in einem Falle die eingetretene Unregelmässigkeit der Herzaktion dadurch beseitigt, dass ein grosser Jodoformgazeballen als „seitliche Stütze" vorgeschoben wurde.

Das von uns angewandte Verfahren wirkt ähnlich, wie die allgemein übliche Tamponade eines grösseren Pleurarisses. Die dichte Gazewand bildete einen Ventilverschluss, welcher sich dem von innen herandrängenden, stärkeren Exspirationsdrucke öffnete, dagegen dem von aussen her wirkenden geringeren Inspirationsdrucke genügend Widerstand leistete (Schede).

Dass die eingedrungene Luft, die im Augenblick der Eröffnung des Brustraums ein schnelles Zusammensinken der linken Lunge bewirkte, durch die Maschen der Gaze ausgetrieben, frische nicht zugelassen wurde und eine ausreichende Atmungsthätigkeit der Lunge eintreten konnte, ist aus dem Verschwinden der ersten Collapswirkung, dem Vorübergehen der tiefen Cyanose, ersichtlich. Martens[2]) hat kürzlich an Versuchen bei Kaninchen den Wert des Verbandes

1) Witzel. Centralblatt für Chir. 1890. Nr. 28.

2) Martens. Deutsche Zeitschrift für Chir. Bd. 49. 2. u. 3. Heft.

für das Verschwinden des Pneumothorax beim Empyem geprüft. Aus seinem Resumé führe ich einen Satz hier an, der für unsere „Tamponade im Brustraum" gilt. „Ein luftdicht abschliessender Verband bewirkt, dass die Lunge bei Atembewegungen im normalen Sinne atmen kann". Für uns ergiebt sich hieraus die Forderung, das Operationsfeld möglichst exakt allseitig abzuschliessen.

Das Vorziehen der Lunge mit der Klemme, wie der Abschluss des Brustraums durch grosse, dichte Gazeschichten wirken in demselben Sinne: Der offene Pneumothorax wird zu einem geschlossenen umgestaltet. Nur wird dort mit dem Anziehen der Lunge die eingedrungene Luft schnell ausgetrieben, hier besorgt die Lunge selbst diese Aufgabe mit ihrer zunehmenden Entfaltung, und zwar allmählich; mit jedem Atemzuge wird das Luftquantum vermindert, und der auf der Lunge lastende Druck verringert.

Ein Abschluss der äusseren Luft durch Tamponade wird sich auch bei Pleuraoperationen im mittleren Brustabschnitt unschwer herstellen lassen, am leichtesten und zuverlässigsten oben und unten entsprechend den Thoraxaperturen. Als Beleg hierfür, zugleich als Beweis, wie wichtig ein solcher Abschluss sein kann, führe ich noch eine weitere Beobachtung an. Hier wurde zur Entleerung eines subphrenischen Abscesses der Weg durch die gesunde Pleurahöhle eingeschlagen. Der Kranke war durch ein langes Krankenlager, bei schwerer, eitriger Infektion, sehr heruntergekommen; vor der Operation bestand bereits tiefe Cyanose, der Puls war schlecht und die Atmung fliegend. Eine Komplikation, wie der Pneumothoraxshok, musste unter allen Umständen vermieden werden; wir sind sogar überzeugt, dass ohne unsere Schutzvorrichtung, die Tamponade, ein ungünstiger Ausgang sich nicht hätte vermeiden lassen können.

28. Griem, Heinrich, 34 Jahre alt, Arbeiter aus Altona, erkrankte zum ersten Male im August 97 unter den Erscheinungen einer Gallensteinkolik. Der Anfall ging vorüber, um nach 4 Wochen bei ähnlichem Bilde, aber erschwert wiederzukehren. Seitdem befand sich der Kranke in ärztlicher Behandlung. Nach vorübergehender Besserung brachten bald hohes Fieber, vermehrte und verstärkte Anfälle, andauernde Appetitlosigkeit den Kranken so herunter, dass die Aufnahme ins Krankenhaus geboten schien. 12. II. 98: Der Befund auf der medicinischen Abteilung liess sich anfangs als der einer schweren Cholelithiasis deuten. Die immer wiederkehrenden Schüttelfröste, bei intermittierendem Fieber und Schmerzattacken in der rechten Regio hypochondrica, bei starker Druckempfindlichkeit der leicht vergrösserten Leber, legten dann die Annahme einer Cholangitis infectiosa nahe, mit Verschluss der gallenabführenden Wege.

Stuhl thonfarben. Die Gallenblase war nicht nachweisbar vergrössert.

In den letzten Tagen, unmittelbar nach einem sehr stürmischen Anfall, traten peritonitische Reizerscheinungen auf, der Leib wurde aufgetrieben, und der Kranke verfiel schnell. Zugleich entwickelte sich in der Regio mesogastrica, diese zum grössten Teil einnehmend, eine sehr schmerzhafte Dämpfung mit geringer Prominenz, die sich bis jenseits der Gallenblasengegend erstreckte. Die Anwesenheit eines ausgedehnten subphrenischen Abscesses war, wie ich hier einschalten möchte, durch ein rechtsseitiges pleuritisches Exsudat verdeckt worden. Eine Probepunktion H.U.R. hatte die Dämpfung als herrührend von einem serösen Erguss nachgewiesen. Der Kranke wurde am 22. II. zwecks Eröffnung eines „abgegrenzten peritonitischen Exsudats" auf die chirurgische Abteilung verlegt.

Sofortige Operation: Ein 10 cm langer Schnitt am Aussenrande des rechten Rectus vom Rippenbogen nach abwärts durchtrennte Haut und Fascia transversa, ohne das Peritoneum zu eröffnen. Dabei trat ein sehr heftiger Hustenanfall ein und zugleich fiel in den unteren Wundwinkel eine geblähte Dünndarmschlinge vor; offenbar war das Peritoneum hier eingerissen. Im selben Augenblick, bei einem weiteren Hustenanfall, quoll Eiter in grosser Menge unter dem Rippenbogen hervor und überschwemmte das ganze Operationsfeld. Ein schnell nach oben geführter Gazeballen hielt den Zutritt weiteren Eiters ab; das ganze freiliegende Gebiet wurde gereinigt, ebenso die vorgefallene Darmschlinge, die versenkt wurde. Der Riss im Peritoneum im unteren Wundwinkel wurde durch Tamponade verschlossen. Nach Freilegung des oberen Wundgebietes stürzte weiter stinkender Eiter in grosser Menge unter dem Rippenbogen hervor; auch hier war das Peritoneum eingerissen, trotzdem es allseitig mit der darunter liegenden Leber verwachsen sich zeigte. Wie die weitere Untersuchung ergab, entstammte der Eiter — die Kultur wies später Bacterium coli nach — einem subphrenischen Abscesse, der sich weit nach hinten und aussen zwischen Leberoberfläche und Zwerchfell erstreckte. Die Leber war mit eitrig-schmierigen Gerinnseln bedeckt. Nachdem eine eingeführte biegsame Uterussonde den Verlauf des Abscesses bezeichnet hatte, wurde nach partieller Resektion der VIII. und IX. rechten Rippe um je 8 cm in der äusseren Axillarlinie der Pleuraraum weit eröffnet. Fast zugleich wurde von der Hand des Assistenten ein dicker Gazeballen eingeführt und zwischen Zwerchfell und äusserer Brustwand ausgebreitet. Die Zwerchfellkuppe war stark vorgewölbt, so dass zwischen Pleura costalis und diaphragmatica nur ein schmaler Spalt bestand, dessen abschüssigen Teil seröse Flüssigkeit ausfüllte.

Wie gut unsere Massnahme, die Gazetamponade, seinen Zweck erfüllte, liess sich deutlich ersehen, da durch ein freigelegtes, durchsichtiges Stück der Pleura oberhalb der Incision sich die Lungenatmung beobachten liess. Von Anfang an bis zum Schluss der Opera-

tion war die Atmung der Lunge völlig erhalten, der untere Lungenrand stieg bei jeder Inspiration bis in unmittelbare Nähe der Gazescheidenwand herunter.

Durch einen Einschnitt in das Zwerchfell wurde der subphrenische Abscess eröffnet. Nach Entleerung des Eiters wurde ein dickes Drain von 25 cm Länge von der Bauchwunde aus zwischen Zwerchfell und Leber geleitet und durch das Zwerchfellloch geführt bis nach aussen an der Brustwandwunde, wo es durch die Naht befestigt wurde. Unter dem Schutz des Verbandes wurde die Pleuratamponade entfernt.

Schon am nächsten Tage liess sich eine auffällige Besserung im Befinden des Operierten nachweisen, wenn auch in den ersten Tagen noch Fieber bis zu 39,4° bestand. Dann fiel die Temperatur ab und wurde normal. Am 3ten Tage beim Verbandwechsel hörte man bis zur Resektionswunde vesikuläres Atmen; die Lunge blieb auch ausgedehnt, nachdem der äusseren Luft, nach Fortnahme des Verbandes, durch die beiden Drainöffnungen und die Resektionswunde Zutritt gewährt wurde. Der abfliessende Eiter aus der Abscesshöhle hatte naturgemäss die untere Pleurahöhle inficiert und oberhalb Verwachsungen der Pleurablätter verursacht.

Die Resektionswunde der Brustwand wurde bald durch die Naht geschlossen und das Drain entfernt (25. III.). Die vordere Bauchwunde granulierte langsam zu, nachdem sie eine Zeit lang gallig tingiertes Sekret entleert hatte. Am 6. V. wurde der Kranke blühend und völlig geheilt entlassen. Kolikanfälle traten nach der Operation nicht wieder auf; ebenso verschwand allmählich die Thonfärbung des Stuhls. Vor kurzem stellte sich der Kranke mir wieder vor; die Heilung war eine dauernde geblieben.

Die genaue Aetiologie des Falles, der sich den 20 von Maydl[1]) aus der Litteratur zusammengestellten dieser Kategorie anreiht, konnte durch die Operation nicht ganz klar gestellt werden. Es handelte sich jedenfalls um eine cholangitische Infektion. Der Eiterungsprozess war wahrscheinlich auf dem Lymphwege nach dem Subphrenium fortgeleitet worden. Eine Betastung der Gallenorgane, die vielleicht die Anwesenheit von Gallensteinen ergeben hätte, war nach der obigen Beschreibung der Operation völlig ausgeschlossen. Ende Dezember dieses Jahres stellte sich der Kranke wieder vor; er war gesund geblieben und befand sich in einem blühenden Ernährungszustande. Irgend ein Symptom einer Gallenerkrankung war seit der Entlassung nicht wieder aufgetreten.

Unter 74 Fällen von operierten, subphrenischen Abscessen, die

1) Maydl. Ueber subphrenische Abscesse. Wien 1894. Von den 20 Fällen wurden 4 operiert, nur diese wurden geheilt.

Maydl aus der Litteratur zusammenstellen konnte, wurde 37mal die Entleerung des Eiters durch die Pleurahöhle vorgenommen. Bei verwachsenen Pleuren (in 19 Fällen) ist dies Traversieren ein einfaches und relativ harmloses Vorgehen; „bei intakter oder mit Serum gefüllter Pleura gehört es zu den unangenehmsten Ereignissen" (Maydl). Wunderbarerweise wird auch unter diesen Verhältnissen sich manchmal die Eröffnung der Pleurahöhle, wie weiteres Arbeiten bei offener Pleura ermöglichen lassen, ohne dass Luft in den oberen Brustraum eindringt und den bedenklichen Pneumothoraxshok hervorruft. Die Wand der hochgedrängten Zwerchfellkuppe und die Pleura costalis legen sich dicht aneinander; ausserdem hat man, wie Maydl anführt, in solchen Fällen den Vorteil einer Paralyse des durch den Abscess überdehnten Zwerchfells und einer maximalen Erweiterung der unteren Thoraxapertur, so dass diese inspiratorischer Ausdehnung nicht mehr fähig ist. Die wichtigsten Faktoren zum Einsaugen der äusseren Luft in den Brustraum fallen fort. Die betreffenden Chirurgen konnten operieren, ohne dass Pneumothorax eintrat.

In unserem Falle war zwar auch der Zwerchfellsinus zum Teil aufgehoben, er war jedoch noch soweit erhalten, dass der Lungenrand in ihn hinabsteigen konnte. Dies liess sich sehr deutlich vor der Eröffnung der Pleurahöhle, von der freigelegten, durchsichtigen Pleura costalis der Resektionswunde aus feststellen. Hier wäre also sicher ohne unseren Schutz des Gazeabschlusses ein verhängnisvoller Pneumothorax unvermeidlich gewesen.

Wir sind der Ansicht, dass unsere Massnahmen, das Vorziehen der Lunge, eventuell in Verbindung mit der Naht, und die „Tamponade im Brustraum", sich auch schwierigeren Situationen gewachsen zeigen werden. Ihre Empfehlung stützen sich nur auf wenige Beobachtungen, aber uns haben sie belehrt, dass wir derartigen Operationen die schlimmste Komplikation nehmen können. —

Es sei mir gestattet, am Schluss dieses Kapitels eine Beobachtung anzuführen, die sich mir bei der Zusammenstellung unserer Empyemfälle ergab, und die bei der Wichtigkeit der Pneumothoraxfrage der Mitteilung wert scheint.

Nach unserer Statistik heilt das rechtsseitige Empyem ganz erheblich rascher aus als das linke.

Schon in einer Uebersichtstabelle der gesamten Fälle trat diese auffällige Erscheinung zu Tage, mehr noch, als ich nur diejenigen zusammenstellte, deren Heilungsverlauf unter denselben Bedingungen und ohne Komplikation zu Stande gekommen war. Ich verfüge über

12 gleichwertige Fälle, die sämtlich nach einer croupösen Pneumonie entstanden, von der inneren Abteilung frisch verlegt, sofort operiert und nach glatter Heilung entlassen worden waren.

Uebersichtstabelle.

Empyema sin.				Empyema dextr.			
Name und Alter der Kranken	Tag der Aufnahme (Operat.)	Tag der Entlassung	Behandlungsdauer	Name und Alter der Kranken	Tag der Aufnahme (Operat.)	Tag der Entlassung	Behandlungsdauer
1. Bruhn, Ferd. 17 Jahre.	24. XII. 93.	9. III. 94.	75 Tage.	1. Bladel, Amanda, 32 Jahre.	7. IV. 93.	19. V. 93.	42 T.
2. Graage, Anna, 25 Jahre.	7. III. 94.	25. IV. 94.	49 Tage.	2. Nowitzki, Anton, 33 Jahre.	13. II. 95.	7. III. 95.	22 T.
3. Larsen, Theodor, 19 Jahre.	9. IV. 95.	9. VI. 95.	61 Tage.	3. Seider, Eggert, 29 Jahre.	4. VII. 95.	15. VIII. 95.	42 T.
4. Didlankes, Wilh., 29 Jahre.	3. VI. 95.	8. VIII. 95.	66 Tage.	4. Polking, Gustav, 18 Jahre.	13. II 96.	27. II. 96.	14 T.
5. Jans, Heinrich, 36 Jahre.	6. III. 96.	2. VI. 96.	88 Tage.	5. Knauf, Marie, 16 Jahre.	4. I. 97.	21. II. 97.	48 T.
6. Münz, Christine, 21 Jahre.	8. I. 96.	1. III. 96.	53 Tage.				
7. Hartz, Otto, 17 Jahre.	3. VIII. 94.	2. XI. 96.	91 Tage.				

Die Durchschnittsdauer der Behandlung ergiebt nach dieser Zusammenstellung beim linksseitigen Empyem 69, beim rechtsseitigen nur 33,6 Tage.

Ich würde diesen auffälligen Unterschied in der Heilungsdauer zwischen links- und rechtsseitigem Empyem noch mehr dem Zufall zugeschrieben haben, als er gewiss in Wirklichkeit seine Hand dabei im Spiele hat; auch schien mir die Zahl meiner Beobachtungen zu gering, um wichtige Schlüsse daraus mit Sicherheit entnehmen zu können. Indes stiess ich weiterhin auf Angaben anderer Autoren, die mich in der That glauben lassen, dass vielleicht doch der rechtsseitige Pyothorax in Bezug auf seine Heilung günstiger gestellt sei als der linke, die rechte Lunge somit ein grösseres Ausdehnungsvermögen besitze als die linke.

Die Heilungsdauer bei 28 postpneumonischen Fällen in Bethanien

(Berlin)[1]) betrug 82 rechts gegenüber 96 Tagen links; die Zahlen liessen sich jedoch erheblich in meinem Sinne verbessern, wenn ich nur die „reinen" Fälle herausheben wollte, also nur diejenigen verwerte, welche unter gleichen Bedingungen, wie unsere eben angeführten, die chirurgische Behandlung durchmachten, Fälle mit absolut glatter Heilung.

Eine wichtige Bestätigung meiner Annahme liefert mir die Angabe von Vosswinkel[2]), der unter sämtlichen Fällen der Litteratur, die nicht zur Heilung kamen und welche die Thorakoplastik erforderten, 44mal die linke und 27mal die rechte Seite als Sitz des veralteten Empyems feststellen konnte. Vosswinkel ist diese merkwürdige Erscheinung aufgefallen; er bemerkt hierzu, es möchte schwer fallen, einen plausiblen Grund für das auffällige Ueberwiegen der linken Seite anzugeben, „man müsste denn die Pulsation des Herzens, sowie die schmälere Gestalt der linken Lunge, die ein Collabieren derselben erleichtert, dafür verantwortlich machen."

Ich habe mich längere Zeit damit beschäftigt, zu ergründen, welche Ursachen, die jedenfalls in den anatomischen Verhältnissen gegeben sein müssen, die leichtere Entfaltung der rechten Lunge bedingen. Für Fälle, die nicht mehr frisch in Behandlung kommen, und bei denen bereits eine gewisse Verdickung der Pleura pulmonalis eingetreten ist, mag die „schmälere" Gestalt der Lunge, wie besonders ihr kleineres Volumen, eine Bedeutung haben, ebenso die „Pulsation des Herzens", die etwa einem Herabsteigen der linken Lunge hinderlich sein könnte. Sonst habe ich mich immer mehr mit dem Gedanken vertraut gemacht, dass wahrscheinlich die Anordnung der Bronchialsysteme den Unterschied in der Ausdehnungsfähigkeit beider Lungen bedinge. Hasse[3]) sieht in der Richtung des rechten Bronchus, der steiler nach abwärts steige als der linke, die Ursache, dass der Luftstrom in ihm direkter und gleichmässiger sei als im linken.

Um uns ganz auf den Boden der Weissgerber'schen Theorie (s. o.) zu stellen, wäre es nicht denkbar, dass beim Pneumothorax der rechte, weitere und höher gelegene Bronchus der aus der linken Lunge strömenden Exspirationsluft einen bequemeren Zutritt gewährte als umgekehrt?

---

1) Simon. Festschrift zum 25jährigen Jubiläum von Bethanien. Deutsche Zeitschrift für Chir. 1897.

2) L. c.

3) Archiv für Anat. und Physiol. Anatom. Abteilg. 1892. S. 324.

Diese These, die eine schnellere und leichtere Entfaltung der rechten Pneumothoraxlunge erklären könnte, beabsichtige ich in folgender Weise experimentell zu prüfen: Ich habe Leichen die Trachea vom Kehlkopf bis zur Teilung der Stammbronchi in ihre Hauptäste entnommen. Mein Plan geht dahin, an den beiden Enden der durchschnittenen Stammbronchi Quecksilbermanometer anzubringen; mit dem einen soll die Kraft oder Menge einer Luftmenge gemessen werden, die hier aus einem Gummiballon eingeblasen einströmt. Der Ausschlag des Manometers auf der anderen Seite, eventuell noch eines dritten am oberen Ende der Trachea muss angeben, mit welcher Kraft die fortgeleitete Luft vordringt. Ein grösserer Ausschlag der Quecksilbersäule, bei gleichem Luftstrom, im rechten Bronchus, wie ein geringerer links wird für meine Theorie, wie ich glaube, beweisend sein.

Infolge technischer Schwierigkeiten, wie auch wegen Zeitmangels, habe ich diese Versuche nicht zu Ende führen können; ich hoffe später über ihr Ergebnis berichten zu können.

IV. Aseptische Lungenoperationen.

Der Fall Helferich's [Gerulanos[1])], der erste mit Resektion eines ausgedehnten Lungenabschnittes, hat für die technische Seite der Lungenchirurgie eine grosse Bedeutung. Beim Tierexperiment war man wohl bis zur Totalexstirpation einer ganzen Lunge vorgeschritten, und hatte deren Ausführbarkeit bei Kaninchen und Hunden bewiesen; aber beim Menschen glaubte man einem solchen Vorgehen die Berechtigung einer erlaubten Operation absprechen zu müssen [Rüdinger[2])]. Die Versorgung der Lungengefässe am Hilus wurde vor allem als unmöglich, jedenfalls als sehr schwierig hingestellt. Helferich zeigte, dass die Lungengefässe sich ohne Schwierigkeit und, was besonders wichtig war, ohne Störung seitens der Herz- und Atmungsthätigkeit unterbinden liessen.

König hält operative Eingriffe an der Lunge für gestattet, wenn sie „vor" der Brusthöhle ausgeführt werden können. Vielleicht ist die Zeit nicht so ferne, wo seinem Postulat zwar nicht im eigentlichen Sinne des Wortes entsprochen werden kann, wo aber durch geeignete Massregel ein Zustand herbeigeführt wird, der ein Operieren im Brustraum unter gleichen Verhältnissen gestattet, wie

1) Deutsche Zeitschrift für Chir. Bd. 49.
2) Deutsche Chirurgie. Bd. 42.

ausserhalb desselben, ohne die grosse Gefahr eines Pneumothoraxshokes. Wir würden in Erweiterung der Vorsichtsmassregeln, die wir bei unseren Pleuraoperationen angewandt haben, bei einem Tumor der Brustwand, mit Uebergreifen auf die Lunge oder gar bei einer Geschwulst der Lunge selbst, die Pleurablätter in der ganzen weiten Peripherie des Operationsfeldes exakt vernähen.

Die Zahl unserer „aseptischen Lungenoperationen", die ich gesondert für sich anführen zu müssen glaubte, beschränkt sich auf zwei Fälle von recidivierendem Mammacarcinom, das auf die knöcherne Brustwand übergegriffen und zu Adhäsionen beider Pleurablätter geführt hatte. In beiden Fällen mussten beide Pleuren in weitem Umkreis reseciert, und ein Stück der anliegenden Lunge fortgenommen werden.

29. Böge, Emma, 47 Jahre alt, unverheiratet, aus Altona, wurde am 17. I. 93 wegen recidivierenden, linksseitigen Mammacarcinoms in der Narbe operiert. (Erste Operation 3 Jahre vorher von Dr. Neuber-Kiel.) Nach Freilegung und Resektion eines 12 cm langen Stückes aus der III. Rippe, vom Sternum bis zur vorderen Axillarlinie, ergab sich, dass die wallnussgrosse Geschwulst sich zwischen III. und IV. Rippe ins Intercostalgewebe fortsetzte, wie ferner, dass die Pleurablätter verwachsen waren. Um die Geschwulst in weiter Umgebung zu exstirpieren, war die Resektion eines grösseren Brustwandstückes erforderlich, einschliesslich der IV. und V. Rippe auf 12 cm Länge. Dabei wurde die Marm. intern. doppelt unterbunden und durchschnitten. Bei der Auslösung des Brustwandstückes wurden die beiden innig verwachsenen Pleurablätter in handtellergrossem Umfange mit entfernt, ebenso ein 3markstückgrosses Stück des Pericards im unteren, inneren Wundwinkel, das der Brustwand fest adhärent sich zeigte. Das Herz lag so eine Strecke unbedeckt frei. Die Abtrennung der beiden verwachsenen Pleurablätter war mit Messer und Scheere vorgenommen worden; die blutende, freigelegte Lungenoberfläche wurde sofort mit Tupfern komprimiert. In der Mitte dieses Bezirks war die Adhäsion der Brustwand an die Lunge sehr fest, der Stelle entsprechend, wo auch das Carcinom sich dicht bis zur Pleura costalis erstreckte. Hier, in der Gegend der Incisura cardiaca, war es geboten, ein grösseres, dickeres Stück der Lunge mit fortzunehmen. So wurde ein trichterförmiger Defekt von der Grösse eines Borsdorfer Apfels gebildet; die Blutung an seiner Oberfläche wurde teils durch Kompression gestillt, teils durch Unterbindung grösserer Gefässe, die mit der Klemme gefasst waren. Der Defekt wurde sofort durch tiefgehende Catgutnähte geschlossen, die seine Wände aneinander legten. Die Naht erfüllte zu gleicher Zeit den Zweck, den unteren, gegen das Sternum vorspringenden Lungenteil nach oben zu ziehen und ihn so zur Deckung des Defekts des Pericards zu verwenden.

Ein solches Vorgehen zum Schutz des Herzens ist notwendig. Ohne das Lungengewebe, das zwischen Herz und Brustwand gelagert wurde, wäre die Wundfläche mit dem unbedeckt freiliegenden Herzen verwachsen; eine schwere Herzstörung wäre die Folge gewesen. Auf die Möglichkeit eines solchen Eingriffes ist bei diesen Operationen in der Umgebung des Herzens stets Rücksicht zu nehmen (cf. Fall 27).

Um die Lunge über dem Herzen heraufgezogen zu erhalten, wurde die den Defekt verschliessende Nahtreihe noch mit der Brustwand vernäht. Die Wundränder liessen sich auch nach weiter Ablösung von den Rippen nicht ganz durch die Naht vereinigen, jedoch so weit, dass die Lungenwunde vollständig bedeckt wurde. Im äussersten Wundwinkel blieb ein kleiner Defekt bestehen, der per granulationem ausheilte. Am 13. II. 93 wurde der Kranke geheilt entlassen. Eine Verziehung des Herzens trat nicht ein. Die Kranke wurde noch nach 6 Monaten geheilt ohne Herzstörungen im Aerzteverein vorgestellt. Erst nach 1½ Jahren soll sie zu Hause gestorben sein. Die Todesursache ist nicht bekannt.

Der folgende, dem eben erbrachten fast analoge Fall kam zwei Tage später zur Operation; ein Eingriff war früher von uns abgelehnt worden, er wurde schliesslich auf dringenden Wunsch der Kranken unternommen.

30. Beckmann, Elise, Ehefrau, 54 Jahre alt aus Altona, war ½ Jahr vorher wegen linksseitigem Mammacarcinom operiert worden; es entwickelte sich sehr bald ein lokales Recidiv. Operation am 19. I. 93: Resektion eines 8 cm langen und mehrere cm hohen Stückes der vorderen Brustwand in ganzer Dicke (IV. u. V. Rippe) zwischen Mammillar- und vorderen Axillarlinie; wie im vorigen Fall wurden auch hier die verwachsenen Pleurablätter unter Durchtrennung der Lungenoberfläche mit entfernt. In der Geschwulstgegend wurde ein dickeres Stück der Lunge ausgeschnitten, und der keilförmige Defekt durch Catgutnähte geschlossen. Die Blutung stand auf Tamponade. Die äussere Wunde liess sich durch die Naht vereinigen; sie brach aber bald wieder auf, und es entwickelte sich in ihr ein Recidiv. Tod der Kranken am 7. X. 93 an Metastasen in Kachexie.

V. Die Behandlung eiteriger Lungenerkrankungen (Pneumotomie).

In einer kleineren Arbeit über „operative Behandlung der Lungengangrän" hat Prof. Krause[1]) die septischen Lungenprozesse

1) Berliner klin. Wochenschr. 1895. Nr. 16.

in peripher und central gelegene eingeteilt. Ich behalte diese Einteilung bei. Schon vom rein chirurgischen Standpunkt aus hat sie ihre grosse Berechtigung. Dem einfachen Eingriff dort, der sich von der Eröffnung eines Empyems im wesentlichen nur durch die Ausräumung nekrotischen und vereiterten Lungengewebes unterscheidet, steht hier eine Operation gegenüber, die gewisse Anforderungen an die technische Gewandheit des Arztes stellen kann. Dort liegt der eitrige Herd unmittelbar vor —, nicht mit Unrecht wird die Eröffnung dieser oberflächlichen, meist von einer Infektion der Pleurahöhle begleitenden Lungenabscesse mit der Incision der Weichteilphlegmone verglichen, — hier muss sich der Operateur oft mühsam einen Weg ins Lungenparenchym bahnen, vielleicht erst den Herd aufsuchen, dessen genaue Lokalisation der klinischen Diagnostik nicht gelang.

Quinke[1]) hat in seiner bekannten Arbeit „über Pneumotomie" die Gruppierung der operativ behandelten Lungeneiterungen in akute und chronische Prozesse vorgeschlagen und durchgeführt. Diese Einteilung, nach dem Alter der Erkrankung und dem hierdurch bedingten Unterschied in dem klinisch-anatomischen Bilde, wie in der Prognose des Falles, hat mit der unserigen, nach dem Sitz des Eiterherdes, doch vieles gemeinsam. In der Geschichte der Pneumotomie ist akut nicht ganz selten gleichbedeutend mit peripher, central mit chronisch.

Die central gelegenen Abscesse entziehen sich zur Zeit ihrer Entstehung, da zu klein, dem objektiven Nachweis; sie werden erst Gegenstand des chirurgischen Eingriffes, wenn sie sich durch Einschmelzung des benachbarten Gewebes vergrössert haben und chronisch geworden sind. Oder sie entwickeln sich auf dem Boden eines chronischen Prozesses, der Bronchiektasie. Die Prognose der Operation bei den peripheren Prozessen ist erheblich günstiger, als bei den centralen.

Es soll im Folgenden nicht unsere Aufgabe sein, die Frage der Pneumotomie bei den septischen Lungenprozessen ausführlich zu behandeln. Die verwerteten Beobachtungen, soweit ich sie zusammenhängend folgen lasse, sind rein kasuistische Mitteilungen, die der Vollständigkeit wegen in dieser zusammenfassenden Arbeit ihren Platz finden; sie unterscheiden sich in ihrer klinischen Entwicklung mit ihrer Indikation zur Operation, wie in dem eingeschlagenen Operations-

1) Mitteilungen aus den Grenzgeb. Bd. I. Heft 1.

wege nur wenig von dem Bilde, das uns Quinke in der citierten Arbeit geschildert hat. Nur am Schluss des Kapitels wird der Vorschlag zur Erweiterung unserer heutigen Pneumotomie ausführlich erörtert und begründet werden.

In den folgenden Krankengeschichten[1]) ist die Pathogenese ausreichend bedacht worden, und macht die Epikrise des einzelnen Falles entbehrlich.

1. Periphere Abscesse und gangränöse Prozesse der Lunge.

31. Wendel, Heinrich, 33 Jahre alt, Arbeiter aus Altona, war vom 4. VI.—11. VII. 94 wegen Bronchitis foetida und Pleuritis sicca dextra auf der medicinischen Abteilung in Behandlung. Seine Entlassung erfolgte auf seinen besonderen Wunsch. Am 16. VIII. desselben Jahres wurde er von seinem Arzte wegen abgesackten Empyems der rechten, vorderen Brustseite der chirurgischen Behandlung überwiesen. Der Befund bei dem schmächtigen Kranken ergab neben allgemeiner Bronchitis einen Eiterguss unten von der vorderen Axillarlinie bis zur rechten Sternalgegend. Oben reichte das Empyem bis zur dritten Rippe, nach unten ging die Dämpfung in die der Leber über, deren untere Grenze zwei Finger tiefer stand, als in der Norm.

Operation in Chloroformnarkose: Nach Resektion der IV. und V. Rippe in der Mammillarlinie, um je ein 6 cm langes Stück, wurde die dicke Pleura costalis eröffnet. Es entleerte sich stinkender Eiter mit Gewebsfetzen untermischt. Rings um das Empyem zeigte sich die Lunge der Brustwand adhärent. Von der Oberfläche, etwas unterhalb der Mammilla, führte ein Fistelgang in das Lungengewebe hinein und bei den Atembewegungen drang hier mit Luftblasen untermischter, stinkiger Eiter hervor. Das derb infiltrierte Lungengewebe wurde mit dem Messer eingeschnitten; in der Tiefe von etwa 2 cm fand sich eine gut hühnereigrosse Abscesshöhle, welche vollständig dadurch freigelegt wurde, dass die nach vorn deckende Lungenschicht mit der Schere entfernt wurde. Die Blutung war dabei unbedeutend; sie stand, nachdem die Höhle mit zwei dicken, nach aussen geleiteten Drains und rings um diese mit Jodoformgaze austamponiert worden war. Das die Höhle begrenzende Lungengewebe fühlte sich derb an. Während der nächsten 4 Tage bestand leichtes Fieber, das nach Entfernung der Gazetamponade zurückging. Die Sekretion aus der Wundhöhle hörte bald auf; am 8. IX. wurden die Drains fortgenommen, die Lungenwunde zeigte gute Granulationen. Am 13. X. war die Operationswunde verheilt, und der Kranke wurde in sehr gutem Allgemeinbefinden entlassen. Ueber der Lungenwunde war die Brustwand etwas eingezogen.

1) Beobachtung 30 und 35 sind bereits in der erwähnten Arbeit Krause's wiedergegeben.

32. V. Appen, Peter, 57 Jahre alt, Gärtner aus Othmarschen, wurde am 4. XI. 96 wegen rechtsseitigen Empyems von der inneren Abteilung auf die chirurgische verlegt. Der kachektisch aussehende Kranke war 4 Wochen zuvor ins Krankenhaus aufgenommen worden. Neben einer fötiden Bronchitis, die das Krankheitsbild beherrschte, fand sich 6 cm oberhalb der Cardia eine Verengerung des Oesophagus, die jedoch für eine Sonde mittleren Kalibers durchgängig war, und nur die Passage massiver Fleischstücke hinderte. In den letzten 8 Tagen entwickelte sich langsam das Empyem und hatte am Tage der Operation eine Höhe hinten bis zur VI. Rippe erreicht. Nach Resektion eines 10 cm langen Stückes der IX. Rippe, von der Wirbelsäule bis zur hinteren Axillarlinie, wurde die Pleurahöhle eröffnet. Putrider, mit Blut untermischter Eiter stürzte unter starkem Druck vor.

Die Lunge erwies sich in der Peripherie der vorher festgestellten Dämpfung mit der Brustwand verwachsen; innerhalb der Eiteransammlung war sie von jener etwa 2—3 cm zurückgedrängt. In der hinteren Axillarlinie, direkt oberhalb des Zwerchfells, fühlte die sonst derb infiltrierte Lunge sich weicher an; beim Vorgehen mit dem Finger fand sich hier ein Gang, der nach kurzem Verlauf in einer mit matschigen Massen ausgefüllte Höhle endigte. Diese hatte die Grösse einer Kinderfaust. Nach Entfernung des verjauchten Inhalts mit Stieltupfern wurde der Gang mit dem Paquelin bis zum Umfang der Höhle erweitert, so dass ein gleichmässig weiter Kanal geschaffen wurde, der sich fast bis zur Wirbelsäule erstreckte. Im Gegensatz zu den randständigen Teilen war die Lunge in der Umgebung der Höhle nicht infiltriert und blutete ziemlich stark. Jedoch stand die Blutung sofort auf Tamponade und Drainage.

Der Operierte starb am nächsten Tage. Die Sektion bestätigt die Annahme, dass ein beginnendes Oesophagus-Carcinom ulceriert und in den rechten Unterlappen perforiert wäre. Auch auf der medicinischen Abteilung war bald nach der Aufnahme des Kranken und mit dem Nachweis der Striktur ein Zusammenhang der fötiden Bronchitis, wie später des Empyems mit dem Carcinom als sehr wahrscheinlich angenommen worden.

33. Hahne, Gustav, 36 Jahre alt aus Altona, Schlosser. Idiopathische Lungengangrän. Der Kranke wurde am 16. XII. 96 auf der medicinischen Abteilung aufgenommen. Bisher stets gesund, hatte er vor 14 Tagen plötzlich auf der Strasse einen Hustenanfall bekommen, und „mehrere Liter Blut und Eiter“ entleert. Seitdem wurde täglich „ein Liter“ übelriechenden Auswurfs ausgehustet. Seit 8 Tagen hatte sich die Blutbeimengung verloren. Starkes Potatorium wurde zugegeben.

Die Untersuchung der Lungen ergab einen kleinen, abgegrenzten Dämpfungsbezirk H. U. R. mit abgeschwächtem Atem bei aufgehobenem Stimmfremitus. Vereinzelt liess sich hier Giemen und Rasseln vernehmen; sonst bestand über der ganzen Lunge das Bild einer ausgespro-

chenen Bronchitis. Das Sputum war übelriechend, dreischichtig, seine Menge betrug 2—300 ccm pro die.; es enthielt mikroskopisch eine Unmenge elastischer Fasern, z. T. in deutlich alveolärer Anordnung. Diagnose: Gangraena pulmon. lob. dext. inf. mit beginnendem Empyem.

Das Empyem wurde zum grössten Teil durch Aspiration beseitigt und bildete sich nur langsam wieder aus. Der Auswurf wurde unter der internen Behandlung anfänglich geringer, und es trat sichtbare Besserung im Befinden ein. Ansteigendes Fieber in den letzten Tagen und schneller Verfall des Kranken drängten zur Operation. Chirurgische Abteilung.

Am 2. I. 97 wurde die X. rechte Rippe in 8 cm Ausdehnung von der Wirbelsäule nach vorne reseciert und die Pleurahöhle eröffnet. Es entleerte sich dicker, krümeliger Eiter. Oberhalb des Empyems, der VII. oder VIII. Rippe entsprechend, waren die Pleurablätter adhärent, ebenso vorne in der vorderen Axillarlinie. In der Mitte der freiliegenden Lungenoberfläche fand sich eine Vorwölbung, die sich weicher als die Umgebung anfühlte. Hier wurde sofort mit der Kornzange eingegangen; dicht unter der Oberfläche der Lunge war eine fast faustgrosse Abscesshöhle gelegen, nach dem Zurückziehen des dann eingeführten Fingers stürzte ihr jauchiger Inhalt vor. Nach Erweiterung des abführenden Ganges bis zum Umfange der Höhle mit der Scheere liess sich der Abscess gut übersehen. Das nekrotische, den Wänden adhärente Gewebe wurde durch Ausreiben mit Tupfern entfernt. Die Höhle war gegen die infiltrierte Umgebung abgeschlossen, eine Kommunikation mit dem Bronchialbaum bestand nicht. Drainage, Verband.

Der durch die Operation sehr erschöpfte Kranke erholte sich anfänglich nur langsam; die Temperatur blieb in den nächsten Tagen in der der Höhe von über 39°. Am dritten Tage Nachmittags setzte Schüttelfrost ein mit 40,5° Temp. Beim Verbandwechsel waren die Drains mit dicken Gerinnseln verstopft, und die Gaze von übelriechendem Eiter durchtränkt. Nach Ausspülung der Höhle mit sterilisiertem Wasser trat bald Abfall des Fiebers ein. 14 Tage nach der Operation wurde die Temperatur normal. 8 Tage früher, beim Verbandwechsel, fand sich eine offene Verbindung der Höhle mit dem Bronchialbaum. Der Kranke vermochte bei geschlossenem Munde und Nase zu atmen. Drei Tage später war der Bronchus wieder verschlossen. Die Verkleinerung der Höhle machte schnelle Fortschritte, die Bronchitis auf der ganzen Lunge ging zurück, und der Kranke erholte sich nunmehr ganz auffallend. Am 18. III. war die Operationswunde bis auf einen kleinen Defekt verheilt, das Drain wurde fortgenommen. Am 21. IV. wurde der Kranke mit kleiner Fistel entlassen, die in 14 Tagen unter poliklinischer Behandlung ausheilte. Es bestand nur noch morgens Husten mit Auswurf. Ueber dem ehemaligen Operationsfeld war der Perkussionsschall leicht gedämpft, indessen hörte man überall deutlich Vesikuläratmen, wenn auch etwas abgeschwächt und an einzelnen Stellen mit rauhem Beiklang. Seit seiner Aufnahme auf die

chirurgische Abteilung hatte der Kranke 21 kg (!) an Gewicht zugenommen.

34. Maass, Adolf, 46 Jahre alt, Viehtreiber aus Altona, wurde am 21. XI. 97 mit Delirium tremens auf die psychiatrische Abteilung des Krankenhauses aufgenommen. Am 8. XII. erfolgte seine Ueberweisung auf die chirurgische Station zwecks Operation eines lokalisierten, rechtsseitigen Empyems, das sich im Anschluss an eine heftige Bronchitis entwickelt hatte. Vor der Operation ergab die Untersuchung eine absolute Dämpfung über dem rechten Unterlappen mit fernklingendem, schwachem Bronchialatmen, bei aufgehobenem Stimmfremitus. Nur über einem thalergrossen Bezirk neben der Wirbelsäule war heller Perkussionsschall mit verschärftem Vesikuläratmen und vereinzelten Rasselgeräuschen. Die rechte Seite blieb beim Atmen zurück, die Intercostalräume waren verstrichen und die untere Lebergrenze überragte den Rippenbogen um fast 3 cm.

Operation: Nach Resektion der VIII. Rippe von der Scapular- bis zur Mammillarlinie lag die feste Pleura costalis vor. Sie wurde gespalten, dabei zeigte sich, dass die Pleura pulmonalis mit ihr verwachsen war. Die eingeführte Punktionsnadel gelangte nach kurzem Wege in eine weite Höhle, aus der sich Eiter hervorziehen liess. Nach Durchtrennung einer kaum 2 cm dicken, infiltrierten Lungenschicht lag die fast mannsfaustgrosse Höhle frei; ihr Boden bildete das Zwerchfell, das aber, ebenfalls wie die Brustwand, von einer Lungenschicht bedeckt war. Der schmutzige, penetrant riechende, aus Eitermassen und Gewebsfetzen bestehende Inhalt wurde entleert. Die mediale, wie obere Wand der Höhle fühlten sich derb an; sie waren durchzogen von vorspringenden Leistchen und Bälkchen. Der Prozess war anscheinend im Ausheilen. Nach Reinigung der Höhle wurde von den beiden verwachsenen Pleuren und der adhärenten Lungenschicht soviel entfernt, als es das freigelegte Operationsfeld gestattete. Da keine Blutung bestand, wurde nur die äussere Wunde tamponiert. Den Abschluss der Höhle vermittelte ein dickes Drain.

Die Heilung verlief glatt; trotz ihrer Grösse verkleinerte sich die Höhle sehr schnell. Am 29. III. 98 wurde der Kranke geheilt, in gutem Wohlbefinden bei einer Gewichtszunahme von 8 kg entlassen. Ueber dem ganzen rechten Unterlappen hörte man deutliches Vesikuläratmen, der Perkussionsschall war abgeschwächt. Die Operationsnarbe war tief eingesunken, auch war eine geringere Beteiligung der rechten Brusthälfte an der Atmung zu erkennen.

2. Chronische, centrale Prozesse.

35. Röthig, Anna, Witwe, 56 Jahre alt, aus Altona, wurde am 26. I. 94 mit einem Bronchialkatarrh (Broncho-Blennorrhoe), die nach Angabe der Kranken seit mehreren Monaten bestanden hatte, auf die medicinische Abteilung aufgenommen. 3 Tage darauf trat rechts, wo die Rasselgeräusche besonders zahlreich und intensiv gehört wurden, Pleuritis sicca auf, und

im Anschluss hieran entwickelte sich ein Exsudat.

Am 19. II. 94 musste auf der chirurgischen Abteilung wegen Empyems die Resektion der VII. Rippe vorgenommen werden. Nach der anschliessenden Entleerung eines halben Liters Eiter hob sich in der Folgezeit der Allgemeinzustand der heruntergekommenen Kranken. Husten und Auswurf wurden geringer, die Bronchitis schien im Ausheilen begriffen. Mitte Mai hatte sich die rechte Lunge wieder ganz ausgedehnt und die äussere Wunde war bis auf einen kleinen fistulösen Defekt verheilt. Im folgenden Monat wurde der Auswurf reichlicher, ohne dass die physikalischen Symptome auf eine Verschlimmerung der Bronchitis hinwiesen. Am 14. VII. war im Krankenblatt verzeichnet: Die Fistel in der Resektionswunde schliesst sich nicht, trotz mehrfachen Auskratzens; indess sondert sie nur wenig ab. Der Verband wird alle 3—5 Tage erneuert. Ueber der ganzen Länge hört man Rasselgeräusche, stellenweise nur vereinzelt, besonders reichlich über dem rechten Unter- und Mittellappen. Das Vesikuläratmen hier hat an einzelnen Stellen einen deutlich hauchenden Beiklang. Der etwas abgeschwächte Perkussionsschall H. R. ist durch Verwachsung und Verdickung der Pleurablätter bedingt. Der Auswurf aus der Lunge ist etwas fade — übelriechend, dreischichtig und wird morgens besonders reichlich entleert. Ordination: Terpentin-Inhalationen.

Am 19. VIII. fand sich der Verband von eitrigem Sekret durchtränkt. Ueber dem Unterlappen hörte man deutlich Bronchialatmen mit mittelgrossblasigen Rasselgeräuschen. Diese starke Eiterabsonderung sistierte dann wieder bis zum 25. VIII., wo von Neuem übelriechender Eiter den Verband durchnässte. Jetzt stellte sich auch leicht remittierendes Fieber ein, bis 38,6° Abends. Die Annahme lag nahe, dass sich im r. Unterlappen bronchiektatische Abscesse ausgebildet hatten. Die Untersuchung des fötiden Sputums, das in letzter Zeit mehr in gleichmässiger Menge (— 150 ccm) entleert wurde, ergab niemals das Vorhandensein elastischer Fasern.

Am 29. VIII. wurde zur Operation geschritten, die mit Rücksicht auf die Verschlimmerung im Zustande der Kranken indiciert war. Die in die Fistelmündung eingeführte Sonde ging etwa 5 cm weit nach hinten und oben. Die VII. Rippe, soweit erhalten, ebenso die VIII. Rippe wurden fast in ganzer Ausdehnung, von einem Schnitt über der VII. Rippe aus, reseciert. Die Pleura costalis, leicht verdickt, wurde im Umfange eines Handtellers stumpf von der Verwachsung mit der Pleura pulmonalis gelöst und excidiert. Letztere erwies sich als derb; sie liess jedoch die Konsistenz normalen Lungengewebes durchfühlen. Etwas lateralwärts von der Scapularlinie führte die Sonde in die Lunge. Ein Rest der Pleura costalis war in der nächsten Umgebung der Fistelmündung stehen geblieben; es war fest mit der Lunge verwachsen und tief trichterförmig eingezogen. Die Sonde fühlte man in ihrem ganzen oberflächlichen Verlauf durch; das sie nach aussen bedeckende Gewebe wurde mit dem Paquelin durchtrennt. Der Fistelgang, schmierig belegt, war nur in nächster Nähe von

schwieligem Gewebe eingefasst; weiter nach aussen, nach der Pleura zu, musste gesundes, leicht blutendes Lungengewebe durchgebrannt werden. Der Sondenknopf hatte nicht das Ende der Fistel erreicht, vielmehr setzte sich diese, fast unter einem spitzen Winkel abbrechend, nach unten und vorne weiter fort. Die Lichtung vergrösserte sich jedoch, so dass man mit dem Finger den Gang weiter verfolgen konnte. Der Zeigefinger wurde in ganzer Länge vorgeschoben, ohne dass sich eine Höhle auffinden liess: als er deshalb zurückgezogen wurde, folgte ihm jedoch übelriechender, dicker Eiter nach, etwa ein Esslöffel voll. Die Fingerkuppe hatte gerade den oberen, äusseren Pol der Eiterhöhle erreicht, wie sich beim weiteren Vorgehen, unter Zurückdrängung der bedeckenden Lungenschicht, erwies. Sie schien pflaumengross zu sein, und war von einer glatten Wandung ausgekleidet. Bei der Untersuchung wurden starke Hustenanfälle ausgelöst. Der Brandkanal des äusseren Fistelabschnittes wurde vertieft und verlängert, bis die Höhle freilag. Sie zeigte ovaläre Form und enthielt am Boden noch etwas krümeligen Eiter. Beim Ausreiben mit Stieltupfern löste sich die erwähnte, auskleidende Membran fast in toto ab; nach aussen von ihr lag ebenfalls glattes, schwieliges Gewebe, das als Bronchialwand angesprochen wurde. Dieses wurde mit der Scheere ringsum abgetrennt und entfernt, ebenso die schwielige Umgebung des abführenden Fistelkanals. Die Blutung war gering. Hiermit war die Operation beendet; die Abscesshöhle war beseitigt, und es bestand nur noch ein etwa 6—7 cm langer, 3—4 cm hoher und ebenso breiter Kanal, der, nach gehöriger Ausbrennung mit dem Paquelin, mit Jodoformgaze austamponiert wurde. Verband.

Am nächsten Morgen erfolgte Exitus. Die Krankengeschichte berichtet: Die Kranke ist nach der Operation nicht wieder zur Besinnung gekommen. Die Atmung ist von vornherein oberflächlich und etwas beschleunigt, der Puls klein und unregelmässig. Gegen Abend stellen sich tonisch-klonische Zuckungen im linken Arm und Bein ein, dabei ist die linke Pupille erweitert und reagiert träge auf Lichteinfall. Es wurde Gehirnembolie angenommen, die aber durch die Sektion nicht bestätigt ward. Es fand sich nur ein leichtes Oedema cerebri. Weiter ergab die Sektion: Der rechte Unter- und Mittellappen sind von erweiterten Bronchien durchsetzt. In nächster Umgebung der freigelegten Höhle ist die Lunge förmlich substituiert von einem System grosser, teils cylindrischer, teils sackförmiger, meist mit Eiter gefüllter Höhlen. Keine von ihnen zeigte jedoch einen Umfang, wie die bei der Operation entfernte. Nebenbefund: Atheromatosis, Herzverfettung, Schrumpfnieren.

36. May, Eduard, 36 J. alt, Arbeiter aus Altona, kam am 5. III. 94 mit einer frischen croupösen Pneumonie des linken Unterlappens auf der medicinischen Abteilung zur Aufnahme. Die Pneumonie kritisierte am 5. Tage, am 8. Tage wurde der Auswurf übelriechend. Die Infiltration des linken Unterlappens, die mit dem Abfall des hohen Fiebers sich ein wenig aufgehellt hatte, wurde wieder intensiver, neben Bronchialatmen liessen sich

feuchte Rasselgeräusche vernehmen. Am elften Tage fanden sich im Sputum elastische Fasern. Am 26. VI. wurde der Kranke jedoch in gutem Wohlbefinden entlassen. Wohl hatten einige Tage neben einer Pleuritis sicca die deutlichen Symptome einer cirkumskripten Höhle L. H. U. bestanden — amphorisches Atmen —, aber sie hatten sich schnell verloren, und Besserung war eingetreten.

Am 4. XII. d. J. kam der Kranke von Neuem zur Aufnahme, nachdem er bis vor 6 Wochen im Ganzen sich wohl befunden hatte. Dann traten Brustschmerzen in der linken Seite auf mit Husten und Auswurf. Der Kranke magerte ab. Der Befund ergab hinten über der linken Lunge, vom unteren Winkel des Schulterblatts an, tympanitischen Perkussionsschall in einer Ausdehnung von 3 Finger Breite, darunter starke, ganz unten absolute Dämpfung. Hier waren auch das Atmen und der Fremitus abgeschwächt, während man innerhalb der Grenzen des tympanitischen Schalles amphorisches Atmen mit klingenden Rasselgeräuschen hörte. Die Untersuchung der übrigen Lunge ergab nichts Wesentliches. Unter reichlichem Husten entleerte der Kranke übel riechenden Auswurf in grosser Menge, der sich beim Stehen deutlich in 3 Schichten absetzte. Die unterste enthielt nekrotische Teilchen von Lungenparenchym. Temp. 39,2.

Operation am 10. XII. 94 in Chloroformnarkose: Nach Resektion der IX. und X. Rippe in je 8 cm Ausdehnung, der Lage des Schulterblatts entsprechend, wurde die Pleura freigelegt. Die darunter liegende Lunge bot den palpierenden Fingern eine ausserordentlich feste Konsistenz dar. Der Pleuraraum wurde eröffnet, so dass die Lunge frei zu Tage kam. Die Pleura pulmonalis war überall glatt und spiegelnd, nirgends zeigten sich Adhäsionen, trotzdem eine Zeit lang während der ersteren Beobachtung des Kranken pleuritisches Reiben beobachtet war. Bei Eröffnung des Brustraums hatte sich der gesunde, linke Oberlappen gegen den Hilus hin zusammengezogen und war collabiert; der Unterlappen blieb dagegen starr an der Brustwand liegen, er fühlte sich derb an. Um Adhäsionen der Pleurablätter in dem ganzen freigelegten Gebiet zu erzielen, wurde die Wunde bis zur anliegenden Lunge mit starker Jodoformgaze austamponiert. Die Eröffnung der Abscesshöhle wurde für eine zweite Sitzung verschoben, ein Vorgehen, das der Zustand des Kranken gestattete.

Nach 5 Tagen 2. Operation: Nach Fortnahme der Jodoformgaze zeigten sich die Pleurablätter verklebt. Jedoch löste sich beim Anziehen der in die Hautränder eingesetzten, vierzinkigen Haken die Verklebung an der lateralen Ecke in geringer Ausdehnung; die in den Pleuraraum führende Oeffnung wurde mit Jodoformmull verstopft. Ausserdem wurde der Kranke auf die rechte Seite gelagert, so dass ohnehin Nichts von dem jauchigen Sekret nach jener Stelle, welche sich nunmehr oben befand, gelangen konnte. Im Uebrigen hielten die Verklebungen durchaus fest. Die Probepunktion ergab den Sitz der Lungenhöhle in der Mitte des Unterlappens. Mit dem Paquelin wurde die Wand der Höhle, in Form eines

Kreuzschnittes, durchgebrannt, und zwar in solcher Breite, dass man mit 2 Fingern in das Innere der Caverne vordringen konnte. Die Stärke des die Höhle hinten bedeckenden Lungengewebes entsprach etwa der Breite zweier Finger. Die Höhle liess sich nach allen Seiten mit den beiden eingeführten Fingern bequem abtasten, zeigte derbe, unregelmässige Wandungen und besass den Umfang eines grossen Apfels. Sie enthielt jauchige Flüssigkeit von derselben Beschaffenheit, wie sie der Auswurf bot, ferner 4 kleinere, bis haselnussgrosse Fetzen gangränösen Lungengewebes und einen grossen Lungensequester, welcher im ausgebreitetem Zustande eine Länge von 11 cm hatte, an seiner stärksten Stelle über 2 cm breit und beinahe ebenso dick war; er zeigte bronchiale Verzweigungen und einzelne sichtbare Gefässlumina. Die Eröffnung war ohne jede Blutung von Statten gegangen; in die Höhle wurden zweifingerdicke und fingerlange Drains eingeführt, dann unter geringem Drucke steriles Wasser durchgespült, bis es klar ablief. Rings um die Drains wurde die Wunde locker mit Jodoformmull ausgefüllt. Der Beweis, dass viele Verbindungen mit dem Bronchialbaum vorhanden waren, liess sich beim ersten Verbandwechsel leicht erbringen: der Kranke konnte bei geschlossenem Munde mit fest zugehaltener Nase durch die Wunde ohne jede Anstrengung atmen.

Am Abend nach der Operation betrug die Temperatur 37,8°, am nächsten Abend stieg sie noch einmal bis 39° an, von da an war sie stets normal. Der Auswurf nahm an Menge sofort ab und wurde nach einigen Tagen geruchlos; er enthielt niemals Blutbeimengungen; auch das Wundsekret, anfangs reichlich, verminderte sich sehr bald. 14 Tage nach der Operation vermochte der Kranke nicht mehr durch die Wunde zu atmen, das Lungengewebe hatte sich also durch die fortschreitende Vernarbung gegen die Höhle vollständig abgeschlossen. 4 Tage später konnten beide Drainröhren aus der stark verkleinerten Wunde entfernt werden. Die Heilung ging nun rasch vorwärts, Patient nahm an Kräften zu und konnte am 27. I. 95 mit 14 Pfd. Gewichtszunahme entlassen werden. Es bestand nur noch eine kleine oberflächliche, gut granulierende Hautwunde, welche bei poliklinischer Behandlung bald vernarbte. Bei der Entlassung war das Atemgeräusch L. H. U. noch etwas abgeschwächt, man hörte vereinzelte Rasselgeräusche. Es bestand kein Husten mehr, und morgens wurde etwas Sputum ausgeworfen. Der Kranke fühlte sich vollkommen wohl und kräftig.

Mitte März stellte er sich wieder zur Nachuntersuchung vor. Er sah wohl und blühend aus. Im ganzen Operationsgebiet war der Perkussionsschall gedämpft, bei abgeschwächtem vesikulärem Atem. Keine Nebengeräusche. Beim tiefen Einatmen blieb die linke Brustseite in ihrem unteren Seitenabschnitte etwas zurück, und die Intercostalräume wurden etwas mehr eingezogen, als rechts. Der Befund deutete auf Narbenbildung links hinten unten und damit einhergehende geringere Expansionsfähigkeit des linken Unterlappens.

37. Rathje, Heinrich, 56 Jahre alt, Arbeiter aus Altona, kam am 2. X. 95 auf der medicinischen Abteilung zur Aufnahme. Er war seit 2 Jahren brustleidend. Vor 8 Tagen hatte er sich eine Erkältung zugezogen und fieberte seitdem stark, mehrmals unter Schüttelfrost. Neben quälendem Husten bestanden Schmerzen im Kopf, Brust und Rücken.

Die Untersuchung ergab normale Grenzen und Verschieblichkeit der Lungen und überall Vesikuläratmen, nur rechts über der Mitte der Scapula hörte man Bronchialatmen mit schwach vernehmbarem Knistern. Anamnese, Befund und die Temperatur von 39,2 machten eine centrale Pneumonie wahrscheinlich, umso mehr als sich die Tuberkelbacillen nicht nachweisen liessen; am nächsten Tage wurde auch charakteristisches Sputum entleert. Am 8. Tage hörte das Fieber auf, das zwei Tage zuvor eine Höhe von 39,9° erreicht hatte und seitdem im Abfallen begriffen war. Die Krankheitszeichen verloren sich allmählich, und der Kranke wurde als Rekonvalescent betrachtet. Am 19. XII. trat wieder leichtes Fieber auf; H. U. L. liess sich pleuritisches Reiben vernehmen. Zwei Tage darauf war über dem ganzen rechten Mittellappen relative Dämpfung nachweisbar; über beiden Spitzen, wie rechts unten hörte man vereinzelte Rasselgeräusche. Ende des Monats wurde der Auswurf leicht übelriechend, ohne Beimengung elastischer Fasern; er wurde stets in geringeren Mengen, nie „maulvoll", entleert. Eine leichte Dämpfung H. R., zwischen der Scapula und Wirbelsäule, die sich Anfang Januar entwickelte, ging zurück, um Ende des Monats wieder hervorzutreten.

Am 28. I. 96 ist der Befund verzeichnet: R. H. in der Höhe und etwas unterhalb der Spina scapulae besteht Dämpfung mit Bronchialatmen. Der Auswurf ist sehr übelriechend, wird gegen früher reichlicher entleert und setzt sich im Spitzglass in dreifacher Schicht ab. Das Fieber hat in den letzten Tagen einen remittierenden Charakter angenommen. Diagnose: Gangraena centr. post. pneumon. croup. Am 4. II. 95 wurde der Kranke auf die chirurgische Abteilung verlegt.

Sofortige Operation: Nach Resektion der III. und IV. r. Rippe je in 6 cm Ausdehnung vom Angulus costae bis zur Scapula, die zur Seite gezogen wurde, wurde die Rippenpleura freigelegt. Sie erwies sich als zart und durchscheinend und liess die Lungenbewegungen deutlich erkennen. Beim weiteren Freilegen kam im oberen, äusseren Mundwinkel trübe undurchsichtige Pleura costalis zum Vorschein. Hier musste die Lunge der Brustwand adhärent sein, eine Annahme, die nach vorsichtiger Incision bestätigt wurde. Durch Auseinanderziehen und Abtrennung der Pleurawundränder von der Lunge liess sich so eine markstückgrosse Fläche gewinnen, wo die Lunge verwachsen war. Mit einer langen Punktionsnadel wurde in jeder Tiefe und nach allen Richtungen hin in die Lunge eingestochen, ohne dass sich Eiter hervorziehen liess. Ebensowenig hatte das Einbrennen eines tiefen Loches von der Länge und Dicke eines Zeigefingers, in der Richtung nach dem Hilus der Lunge zu. Eine Eiterhöhle wurde

nicht gefunden. Tamponade des Brandkanals und der äusseren Wunde.

In den nächsten Tagen nach der Operation fühlte sich der Kranke erleichtert, dann verfiel er rasch; immer grössere Mengen übelriechenden Auswurfs wurden entleert. Eine wesentliche Aenderung des Lungenbefundes trat indes nicht ein, nur liessen sich bald reichlichere Nebengeräusche in der rechten Lunge vernehmen. Am 27. II. 95 erfolgte Exitus.

Der Lungenbefund ergab bei der Sektion: Die Pleurablätter sind stellenweise, links im Bereich des ganzen Oberlappens verwachsen. R. H. in halber Höhe der Scapula findet sich eine grössere Operationswunde, die durch die verwachsenen Pleurablätter hindurch eine apfelgrosse, mit Gaze ausgestopfte Wundhöhle in der Lunge geschaffen hat. Von dieser nur durch eine 2 cm dicke Schicht infiltrierten Lungengewebes getrennt, liegt eine hühnereigrosse Abscesshöhle, der Vorderwand des Thorax genähert, und eine zweite von fast gleicher Grösse im Centrum des Mittellappens; beide sind mit jauchigen Massen gefüllt. Der rechte Unterlappen ist von derber Konsistenz, stark bluthaltig und luftleer: hypostatische Pneumonie. Die linke Lunge ist gesund.

Diesen 3 Fällen reiht sich ein weiterer an von isolierter tuberkulöser Caverne; die bei relativ günstiger Prognose beabsichtigte Eröffnung kam nicht zur Ausführung, da plötzlich auf dem Operationstisch der Tod eintrat (Reflextod?)

38. Seidel, Elise, 26 Jahre alt, Nähterin aus Altona, wurde am 24. VIII. 95 auf die medicinische Abteilung aufgenommen. Sie stammte aus einer tuberkulös belasteten Familie und war selbst schon seit ihrer frühesten Kindheit lungenkrank. Im letzten Juni hatte sie während eines Hustenanfalls eine Tasse hellroten Blutes ausgeworfen; unmittelbar darauf traten Seitenstechen und quälender Husten auf. Nachtschweisse bestanden schon längere Zeit. Die Menses cessierten seit 2 Monaten.

Bei der Aufnahme der sehr gracil gebauten Kranken fand sich folgender Befund: Ueber den unteren Partieen bei der Lunge bestand Dämpfung, rechts hinten bis zur Höhe des VIII. Brustwirbels, links nur in einer Höhe von 3 Querfingern. Im Bereich der linksseitigen Dämpfung hörte man bei der Inspiration schwach vernehmbares Bronchialatmen, rechts deutlicher. Der Schall über der linken Spitze war etwas verkürzt, das Vesikuläratmen verschärft. Sonst war der Lungenschall normal, das Atemgeräusch dagegen überall rauh, namentlich R. H. etwas unterhalb der Scapula und hier von reichlichen, mittelgrossblasigen Rasselgeräuschen begleitet. Der Auswurf roch fade und setzte sich in drei Schichten ab. Tuberkelbacillen liessen sich weder jetzt, noch, wie vorweg bemerkt sei, in der ganzen weiteren Beobachtungszeit im Sputum nachweisen.

Aus den Angaben über den Krankheitsverlauf ist anzuführen: 25. VIII. Der Auswurf enthält Blutbeimengung. — 29. VIII. Die Dämpfung links hellt sich etwas auf. H. U. R. ist Atemgeräusch abgeschwächt, ebenso

Stimmfremitus. Die Probepunktion rechts ergiebt Nichts. Im heute sehr reichlichen Sputum finden sich vereinzelte elastische Fasern. Weiter trat eine Veränderung des Lungenbefundes insofern ein, als die Dämpfung über der rechten Lunge zunahm und am 10. IX. bis oberhalb des Angulus scapulae sich erstreckte. Amphorisches Atmen mit metallischem Beiklang, das sich 14 Tage nach der Aufnahme cirkumskript in der Mitte der rechtsseitigen Dämpfung nachweisen liess, verlor sich. Der Perkussionsschall wurde absolut gedämpft, bei anfangs scharfem Bronchialatmen, dann abgeschwächtem Atemgeräusch. Eine Probepunktion H. U. R. ergab eine geringe Menge trüber, sanguinolenter Flüssigkeit ohne Eiterkörperchen.

Am 24. IX. liessen sich im Auswurf, der sich immer in drei Schichten absetzte, massenhaft elastische Fasern nachweisen. Die Temperatur verlief bisher in den Grenzen von 37,5—38,3°; sie erfuhr eine vorübergehende Steigerung dadurch, dass Abort eintrat. Die Placentareste wurden manuell ausgeräumt. Die Dämpfung über dem linken Unterlappen ging zurück, zugleich trat Besserung des Katarrhs ein, der Auswurf wurde weniger reichlich und roch nicht mehr so fade.

Seit dem 13. X. trat aber wieder Temperatursteigerung ein, durchschnittlich 39° abends, mit morgendlichen Remissionen von 1—1½°. Am 21. X. stieg das Fieber auf 40°, fiel dann wieder ab, um 4 Tage später, bei der Verlegung der Kranken auf die chirurgische Abteilung, auf 40,2° zu steigen. Unterdessen hatten sich physikalische Erscheinungen ausgebildet, die mit Sicherheit für einen cirkumskripten Eiterherd — Gangraena pulmon. dextr. bei Tuberkulose — sprachen: H. R., im Bereich der Dämpfungszone grenzte sich ein gut fünfmarkstückgrosser Bezirk unterhalb und lateral vom Schulterblattwinkel ab, wo das sonst abgeschwächte Atemgeräusch deutlich amphorisch wurde und der Perkussionsschall sich aufhellte. Eine Probepunktion im 8. Intercostalraum mit einer „sehr langen" Nadel, die tief eingestochen wurde; ergab missfarbige, eiterige Flüssigkeit von stark fötidem Geruch, indem sich neben elastischen Fasern massenhaft Tuberkelbacillen vorfanden.

Am 26. X. wurde in leichter Chloroformnarkose die VII. und VIII. Rippe in je 10 cm Ausdehnung hinten reseciert. Die undurchsichtige Pleura costalis, mit der Lunge fest verwachsen, wurde incidiert und von letzterer abgelöst. Die Lunge wies eine derb-weiche Konsistenz auf. Mehrere Probepunktionen ergaben Nichts. Da der Herd in der Richtung auf den Hilus zu gesucht werden musste, wurde in dieser Richtung mit dem Messer eingeschnitten. Im selben Augenblicke hörten Herzthätigkeit und Atmung auf. Trotz aller Wiederbelebungsversuche liess sich der Exitus nicht aufhalten.

Von einer Sektion wurde auf dringenden Wunsch der Angehörigen Abstand genommen.

Von einem 9. Fall ist leider die Krankengeschichte abhanden gekommen, jedoch ist der Kranke von Prof. Krause im ärztlichen

Verein zu Altona am 25. Septbr. 1894 vorgestellt worden. Ich entnehme dem offiziellen Protokoll[1]) den Bericht:

39. Lungenresektion. Wegen Empyema necessitatis wurden zunächst 2 Rippen reseciert. Da von dem retrocostalen Eiterherde aus 2 Fisteln in die Lunge führten zu einem bronchiektatischen Eiterherde, wurden dieselben gespalten; von der Lunge wurde dann soviel reseciert, dass der apfelgrosse Eiterherd vollkommen frei lag. Tamponade mit Jodoformgaze. Wunde heilt gut per granulationem. Pat. wird mit kleiner, gut granulierender Wunde entlassen.

Wenn auch die erzielten Erfolge — 5 Heilungen unter 9 Fällen — uns berechtigen dürften, ebenfalls die Forderung einer häufigeren Ausführung der Pneumotomie zu betonen, so verhehlen wir uns anderseits nicht, dass gewichtige Momente einer etwa gar methodischen, ausschliesslich chirurgischen Behandlung der isolierten Lungeneiterung im Wege stehen. Wir haben durchweg die Kranken in einem Frühstadium bekommen, zu einer Zeit, wo die Erscheinungen einer cirkumskripten Eiterung eben deutlich hervortraten, und ein isolierter Herd als solcher erkennbar wurde. Trotzdem waren die Kranken, die wir zur Operation bekamen, äusserst erschöpft. Unsere Misserfolge fallen lediglich dieser Schwäche der Operierten zur Last; auch im Falle 36 musste mit Rücksicht auf den Verfall der Kranken vom weiteren Suchen nach dem Eiterherd abgesehen werden.

Die Verfechter der Pneumotomie schieben meines Erachtens mit Unrecht alle Schuld an den chirurgischen Misserfolgen den Internen in die Schuhe. Die mir vorliegenden Krankengeschichten der inneren Abteilung unseres Krankenhauses zeigen deutlich, dass auch dort, wo von vorneherein die Chancen einer Operation in Erwägung gezogen wurden, nicht früher der Zeitpunkt zum chirurgischen Eingriff gegegeben werden konnte. Der isolierte Sitz der Erkrankung musste erst bestimmt werden. In anderen Fällen, in denen der klinische Befund anfänglich an einen cirkumskripten Herd denken liess, trat in der weiteren Beobachtung das Bild einer diffusen, jedenfalls mehrfach lokalisierten Eiterung hervor, die dem chirurgischen Vorgehen keine Aussichten mehr bot. Wieder andere Fälle wurden unter der inneren Therapie geheilt, so einer, in dem der Kranke ein Stück „Kautabak“ aspiriert hatte. Es entwickelte sich ein umschriebener Abscess mit deutlichen Symptomen. Der Prozess heilte spontan aus; wahrscheinlich war der Fremdkörper unbemerkt ausgehustet worden.

1) Mitteilungen für den Verein Schleswig-Holstein. Aerzte. Jahrgang 3. Nr. 4. S. 78.

Sicher mag der Interne in seinem Streben, dem Chirurgen eine bestimmte Aufgabe zu stellen, manchmal zu weit gehen und den günstigsten Zeitpunkt zur Operation verpassen; aber dessen Bestimmung ist nicht leicht. Manchmal wird eine Besserung des Zustandes die Fortsetzung der bisherigen Therapie berechtigt erscheinen lassen; der Arzt hofft, seinem Kranken die Operation ersparen zu können. In den mir zur Verfügung gestellten Krankengeschichten der medicinischen Abteilung fällt es auf, wie z. B. gerade in den ersten Tagen einer rationellen Krankenhausbehandlung die subjektiven und objektiven Symptome sich günstig gestalten, wie ferner auch im weiteren Verlauf der Erkrankung Tage der höchsten Erschöpfung und andauernden septischen Fiebers mit Intervallen abwechseln, in denen die Temperatur fast bis zur Norm fällt, die Kranken sich wohl befinden, und selbst die physikalischen Zeichen der Eiterhöhle undeutlich werden oder gar sich verlieren.

Mit Quinke sehen wir auch die günstigsten Verhältnisse in der Behandlung der Lungeneiterung da, wo innere Diagnostik und chirurgische Technik zusammengehen, wie es in unserem Krankenhause der Fall ist.

An und für sich ist die Pneumotomie keine eingreifende Operation; sie wird es erst, wenn das schwere Leiden nur einen Rest von Lebensenergie übrig gelassen hat. Wir glauben der Sache der Pneumotomie den besten Dienst zu erweisen, wenn wir hervorheben, dass nach unseren Erfahrungen die Operation an sich ungefährlich und technisch durchaus keine grossen Anforderungen stellt. Die Furcht vor dem Arbeiten in einem der wichtigsten Organe ist nicht berechtigt. Wir müssen Freyhan[1]) entschieden widersprechen, wenn er bei der Pneumotomie mit einem „Kampf mit unberechenbaren Gefahren auf Schritt und Tritt, vor allem mit der Gefahr der tödlichen Blutung“ rechnen zu müssen glaubt.

Je weiter wir in der Technik der Lungenoperationen Fortschritte machten, umsomehr haben wir gelernt, in der chirurgischen Behandlung der Lunge keinen Unterschied zu machen mit der anderer Organe. So haben wir auch die schneidenden Instrumente, das Messer und die Scheere, in ihr Recht eingesetzt. Besonders die Scheere ist hervorragend geeignet, um den Weg in die Lunge zu bahnen; sie schneidet und klemmt zugleich, während der geringe Widerstand und die Nachgiebigkeit namentlich der normalen Lunge das Messer zum Gebrauch weniger brauchbar macht.

1) Berliner Klinik. Heft 117.

Des Thermokauters bedienen wir uns schon seit längerer Zeit nicht mehr. Er verkohlt das Gewebe und macht es unkenntlich. Hat man erst eine Schicht mit dem Paquelin versengt, so ist man nie genau orientiert, ob er weiches Parenchym durchtrennt oder infiltriertes Gewebe, das die Nähe eines Abscesses ankündet. Der Thermokauter ist allenfalls am Platze nach Eröffnung der Höhle und nach Entleerung ihres putriden Inhalts, um eine weitere Infektion im Gewebe des gebahnten Ganges zu verhüten.

Mit schneidenden Instrumenten arbeitet man in infiltrierter Lunge ohne nennenswerte Blutung; aber auch die Blutung aus gesundem Lungengewebe lässt sich unschwer stillen, wie unsere verschiedenfachen Operationen beweisen. Meist genügt die Kompression, besonders bei der mehr flächenhaften Blutung der Lungenoberfläche; in der Tiefe des Organs bei spritzenden Gefässen, deren Lumina mit der Nähe des Hilus grösser werden, bedienen wir uns stets des Schiebers oder der Klemmpincette, eine Methode, die hier ebenso sicher zur Blutstillung führt, als anderwärts. Früher verwandten wir öfters die grosse, breite Klemme; aber wir haben mehrmals beobachtet, bezw. aus der Hämoptoe während oder nach der Operation schliessen können, dass sie nur das vorliegende und umgebende Gewebe fasste; das eigentliche Gefäss retrahierte sich und blutete in die Tiefe und somit in die Bronchien weiter. Um die Gefässe an der Retraktion zu hindern, bedienen wir uns gerne da, wo es angänglich ist, des kleinen Kunstgriffes, dass wir vor dem Durchschneiden einer Lungenpartie das Gewebe in nächster Umgebung mit dem Schieber festhalten und damit an jedem Zurückschlüpfen in die Tiefe verhindern; dann lassen sich die Gefässe sehr gut an der Oberfläche des durchtrennten Gewebes isoliert mit der Schieberpincette fassen und unterbinden.

Sonst gelten für die Pneumotomie nur die allgemeinen Grundsätze in der Behandlung von Eiterungen: Breite Eröffnung des Abscesses und Sorge für guten Abfluss. Bei den peripheren Abscessen obiger Zusammenstellung wurde durchweg die ganze deckende Lungenschicht abgetragen; bei den centralen Herden halten wir Anlegung eines für 2—3 Finger durchgängigen Kanals für erforderlich. —

Die begleitenden Veränderungen in der Umgebung der Lungenabscesse sind im Allgemeinen für die Ausführung einer Pneumotomie recht günstig: Unter 54 Fällen der Statistik Quinke's fehlten nur 13mal die Pleuraadhäsionen und mussten künstlich er-

zeugt werden. In der grossen Mehrzahl der übrigen Fälle konnte die Eröffnung der Eiterhöhle sofort der Rippenresektion folgen. Sehen wir ab von dem glücklicherweise sehr seltenen, von uns leider einmal beobachteten Vorkommnis, dass der Herd bei der Operation vergeblich gesucht wurde, so ist die Erzeugung der Pleuraadhäsion die einzig technische Frage, die in Betracht käme. Sie freilich harrt noch einer vollkommenen Lösung.

Viele Mittel sind versucht und empfohlen worden; sie sind vielfach beschrieben und dürften als bekannt gelten. Die Chlorzinkpaste Quinke's versagte auch in zwei Fällen. Der von uns eingeschlagene Weg, durch Tamponade mit starkem Jodoformmull eine adhäsive Entzündung und Verwachsung der Pleurablätter herbeizuführen, glückte ebenfalls nicht vollständig; beim Einsetzen der Haken rissen die Adhäsionen an einer Stelle ein. Unter dem Eindruck dieser Beobachtung schlug Krause (l. c.) damals vor, bei Tamponade der Wunde mindestens 8 Tage mit dem Eröffnen der Eiterhöhle zu warten. Jetzt freilich werden wir die Naht zur Fixierung der Lunge bevorzugen, wie wir weiter unten anführen werden.

Es lag nahe, die günstigen Erfahrungen mit der Peritonealnaht bei den zweizeitigen Bauchoperationen auch für die Lungenchirurgie sich nutzbar zu machen. De Cérenville[1]) und Roux[2]) machten zuerst von der Pleuranaht erfolgreichen Gebrauch, letzterer um sofort die Eröffnung des Lungenabscesses anzuschliessen. Tuffier kennt sogar kein zweizeitiges Vorgehen. Aber uns erscheint der sofortige Angriff auf die Abscesshöhle, wenigstens als Regel für alle Fälle angewandt, zu gewagt, auch Quinke verhehlt nicht seine grossen Bedenken. Selbst in der Bauchhöhle warten wir oft die Verwachsungen ab, und verschieben die Eröffnung des Eiterherdes auf eine zweite Sitzung; umso weniger darf man hier, bei den stürmischen Respirationsbewegungen der Lunge unter den fortdauernden Hustenstössen, der Naht absolut trauen.

„Aber", sagte Krause, „es giebt sicher Fälle, wo ein (solcher) mehrtägiger Aufschub, den Eiter- und Jaucheherd zu entleeren, für den erschöpften Kranken die grösste Lebensgefahr bedingt. Dann muss man ohne weiteres Bedenken die Eröffnung der Lungenhöhle sofort vornehmen, in dem Bewusstsein, dass die Pleurahöhle, wenn ihr Abschluss durch jene Naht und aufgedrückte Bäuschchen von

1) Revue méd. de Suisse romande 1892.

2) Bull. et mém. de la soc. de chir. de Paris. Bd. XVII.

Jodoformmull nicht absolut sicher erreicht ist, verhältnismässig leicht ausgewaschen und von den eingedrungenen infektiösen Stoffen gereinigt werden kann, ferner, dass ihre Drainage sehr einfach durchzuführen ist und endlich, dass sie, wesentlich wohl aus diesen Gründen, gegen Infektion nicht annähernd so empfindlich ist, als das Peritoneum". In 83% der Fälle Quinke's lag die Eiterhöhle im Unterlappen; eine Infektion des Pleuraraums bei Insufficienz der Naht würde sich nur auf den unteren Abschnitt beschränken. Bei der Operation eines subphrenischen Abscesses (Fall 27) haben wir ohne Bedenken dem Eiter durch gesunde Pleura hindurch Abfluss verschafft, ähnlich sind wir in einem zweiten Falle (Fall 43), bei der Entleerung eines vereiterten Leber- und Lungenechinococcus,vorgegangen.

Es ist bisher nicht gelungen, das Vorhandensein von Adhäsionen der Pleuren vor der Operation exakt nachzuweisen. Dies wäre um so wertvoller, als uns dadurch eine wesentliche Unterstützung in der Auffindung der tief liegenden Abscesse in die Hand gegeben würden.

Die von Fenger empfohlene Probe mit Einstich einer Nadel in die Lunge, die bei offener Pleurahöhle sich mit der Atmung bewegen soll bei verwachsener nicht, hält Quinke (l. c.) für ganz unsicher. Sapiejko (Kiew) hat auf dem letzteren internationalen Kongress in Moskau folgendes Verfahren demonstriert: er benützt ein einfaches Instrument, das im Wesentlichen aus einer Punktionsnadel in Verbindung mit einem Manometer besteht. Dieses sinkt beim negativen Druck der freien Pleurahöhle, bei Adhäsionen bleibt jede Schwankung der Quecksilbersäule aus. Indes brauchen wir von einem solchen Nachweis keineswegs die Operation abhängig zu machen. Nach Fortnahme der äusseren Brustwand ist dieses diagnostische Hilfsmittel entbehrlich und wird durch ein sicheres, ja absolut untrügliches ersetzt. Man braucht nur das Zwischenrippengewebe wegzunehmen, so dass die Pleura costalis frei liegt. Aus ihrem Verhalten und Aussehen lassen sich sichere Anhaltspunkte für das Verhalten im Innern des Brustraums gewinnen.

Bei fehlender Verwachsung mit der Lunge ist die Pleura zart und durchscheinend; durch sie hindurch sieht man die Lunge mit der Atmung sich auf und ab bewegen. Trübes, mehr oder weniger weisses Aussehen, eine fibröse Beschaffenheit und Undurchsichtigkeit der Rippenpleura sind beweisend für Adhäsionen. Krause (l. c.) hat auf diese Bedeutung der Rippenpleura hingewiesen, ebenso Reinebott, Tuffier. Wir haben mehrmals aus solchem Ver-

halten der Pleura costalis einen sicheren Schluss auf entzündliche Vorgänge im Inneren ziehen können; ich erinnere nur an Fall 36, wo trübe, undurchsichtige Pleura in einem Wundwinkel gefunden wurde und den Weg zu einem entfernten Eiterherd anzeigte. Schon in der nächsten Umgebung dieser cirkumskripten Stelle zeigte sich die Pleura klar: hier fehlten die Adhäsionen.

Gleichgiltig, ob verwachsene oder intakte Pleura vorliegt, wir incidieren sie und zwar im letzteren Falle, um sofort die Lunge mit 2 Fingern oder mit einer stumpfen Klemme zu fassen und durch Anziehen an der Brustwand fest zu halten. Auch bei einer völlig retraktionsfähigen, so fixierten Lunge lässt sich die Pleuraöffnung wie wir im zweiten Teil der Arbeit ausgeführt haben, beliebig vergrössern, ohne Gefahr eines Pneumothorax. Wir erweitern die angelegte Incision oder resecieren ein Stück der Pleura. Bei nicht adhärenter Lunge bleibt die Klemme liegen und wird angezogen, bis sie durch eine sichere Pleuranaht ersetzt ist. Der Zustand der Kranken muss dann entscheiden, ob ein sofortiges weiteres Vorgehen geboten erscheint, oder ein mehrtägiger Aufschub gestattet ist. —

In den einleitenden Worten der Arbeit wurde den Einzelpublikationen nur ein relativ geringer Wert zugesprochen; so ist es ein grosser Nachteil, dass sie meist über Heilungen operierter Abscesse berichten, dagegen Misserfolge, die besonders unser Vorgehen auf rationellere Wege leiten könnten, nicht erwähnen. Ferner erfahren wir nichts über das weitere Schicksal der Operierten.

Ist für alle Fälle die Heilung eine dauernde? Die Berechtigung der Frage hat sich mir namentlich in letzter Zeit aufgedrängt, als ich zwei unserer als geheilt entlassenen Kranken längere Zeit verfolgen konnte.

Der eine Patient (Fall 30), operiert am 16. VII. 94, geheilt entlassen 13. X. 94, kam am 6. VI. 98 zur Sektion; 2 Tage vorher hatte er in einem äusserst elenden Zustande, mit Zeichen der Herzschwäche und einer weit vorgeschrittenen chronischen Lungenerkrankung, die Anstalt wieder aufgesucht. Der schwere Allgemeinzustand verbot eine genaue Untersuchung des Kranken. Soweit er selbst anzugeben vermochte, liess sich feststellen, dass nach seiner Heilung und Entlassung anfangs Wohlbefinden bestanden habe, bald aber Husten und Bruststechen rechts sich wieder einstellten. Allmählich sei der Auswurf reichlicher geworden. 11 bis 12 Monate nach der Entlassung brach die Operationsnarbe zum Teil wieder auf und eiterte; zwar sei die Absonderung nur gering gewesen, und die Eröffnung konnte den Tag über mit einem Stück Heftpflaster verschlossen gehalten werden, aber der Patient fühlte sich seitdem wieder

ernstlich krank, musste seine Arbeit aufgeben und war meist bettlägerig. In letzter Zeit wäre er immer elender geworden.

Die Sektion ergab folgenden interessanten Befund im rechten Unterlappen: Der Sitz der früheren Lungeneiterung hob sich deutlich von dem übrigen Lungengewebe ab. Während diese das Bild einer allgemeinen subakuten Phthisis bei reichlicher Tuberkeleruption darbot, war die untere Hälfte des rechten Unterlappens von hasel- bis wallnussgrossen Höhlen durchsetzt. Gegen die Umgebung war der Bezirk durch schwieliges Gewebe abgegrenzt. Die Hohlräume, zum Teil noch mit Eiter gefüllt und von einer dünnen Membran ausgekleidet, wurden durch derbe bindegewebige Stränge, die sich wie ein Maschenwerk durchflochten, von einander getrennt. An einzelnen Stellen liess sich die Entstehung der Höhlen aus erweiterten Bronchialzweigen deutlich erkennen. Jedenfalls handelte es sich nicht um phthisische Cavernen, die erheblich kleiner und nur vereinzelt sich in der Nähe des Hilus, wie in den Spitzenteilen beider Lungen sich vorfanden. Beide Lungen waren fest mit der Brustwand verwachsen, im Bereich des rechten Unterlappens, besonders in der Umgebung der Fistel waren die Pleurablätter zu einer starken Schwiele umgewandelt. — Das schlaffe Herz war um 2 Finger breit nach rechts verzogen; es bot das Bild einer ausgesprochenen Myocarditis.

Der zweite Fall von geheiltem Lungenabscess (Fall 32) wurde vom 4. XI.—7. XII. 98 im städtischen Krankenhause zu Kiel behandelt, wie Herr Prof. Hoppe-Seyler uns gütigst mitteilte, wegen Beschwerden, die im wesentlichen von einer Alkoholneuritis herrührten. Der damalige Lungenbefund ergab: „Keine Schallabschwächung, nur R. H. U. in ganz geringem Grade; daselbst einige fein und mittelgrossblasige Rasselgeräusche. L. H. U. scharfes Bronchialatmen, aber keine Dämpfung. Der Patient hatte bei seiner Aufnahme reichlich Sputum, geschichtet, schleimigeitrig. Die Narbe ganz reaktionslos, gut eingezogen. Zu irgend welcher Operation war kein Grund vorhanden."

Der Befund berechtigt zwar keineswegs, ebenfalls bei diesem Kranken dieselben Veränderungen anzunehmen, wie sie bei dem ersten sich vorfanden; aber immerhin ist es doch auffallend, dass auch bei dem zweiten Patienten, der im blühenden Zustande, durch die Operation völlig geheilt, aus der Behandlung entlassen wurde, eine schwere und anscheinend chronische Lungenerkrankung zur Entwicklung kommen konnte.

Beide Fälle, jedenfalls aber der zur Sektion gekommene, sind als Beitrag zur Beurteilung des Wortes unserer Pneumotomie von Wichtigkeit. Beidemal war durch die Operation zunächst ein vollkommener Erfolg erzielt worden. In beiden Fällen wies die Erkrankung für diese die günstigsten Bedingungen auf: sie lag peri-

pher, war bald nach der Entstehung operiert, und hatte ihren Sitz im Unterlappen, wo die grössere Nachgiebigkeit der Brustwand der Verödung der Höhle Vorschub leistet. Die Heilung war schnell erfolgt! Nach Ausstossung des vereiterten, nekrotischen Inhalts bildete sich die Narbe aus, die unter Heranziehung des benachbarten Gewebes die Abscesshöhle beseitigte; die Resektionswunden schlossen sich. Bei dem ersten Kranken brach schon vor Ablauf des ersten Jahres die Operationsnarbe wieder auf; wie die Sektion ergab, hatten sich weitere Eiterhöhlen in nächster Umgebung der Narbe gebildet.

Es ist sehr zu bedauern, dass in anderen, auch in grösseren Zusammenstellungen, die Beobachtungen durchweg nicht weiter verfolgt werden; auch ich habe über unsere anderen Geheilten keine weitere Auskunft einziehen können. Nur Freihan (l. c.) erwähnt einen Fall, in dem die Heilung noch nach 2 Jahren andauerte. Wenn weitere Beobachtungen die grosse Gefahr späterer Fistelbildung bestätigten, so würde eine gewisse Unzulänglichkeit der heutigen Pneumotomie nicht von der Hand gewiesen werden können, und zwar nicht nur für chronische Prozesse, bei denen ja die Operation bisher die schlechtesten Erfolge erzielt hat. Bei ihnen sind nach der Zusammenstellung Freihan's von 51 Fällen nur 11 geheilt worden, Quinke hat unter 8 Fällen nur einen Erfolg zu verzeichnen. Bei den chronischen Prozessen ist das umgebende Gewebe der Eiterhöhle in weiter Ausdehnung erkrankt und schwielig verdickt; die schwartigen Pleuren und die Rippen geben dem Nabenzuge nicht nach, „die einfache Eröffnung nützt nichts, weil ja der Eiter nicht unter Druck steht, die Höhle ist ausgespannt" [Quinke[1])]. Die Wände können sich nicht aneinander legen.

In der Schlussbetrachtung seiner Arbeit, in welcher die bisher bekannten Fälle aufgezählt werden, vertritt Freyhan (l. c.) eine Auffassung von dem Wert der Pneumotomie, die unserer jetzigen, auf Grund eigener Beobachtung gewonnener, nahe kommt. „Es bedarf wohl kaum eines Wortes, dass unter allen Operationsverfahren der Resektion die souveräne Stellung zukommt". Besonders sei diese bei den mehr chronischen Fällen in ausgedehntem Umfange vorzunehmen. Freilich steht mit dieser Forderung nicht im Einklang, wenn Freyhan weiter fortfährt, dass „manchmal auch partielle Verödungen des krankhaften Gewebes erforderlich" seien.

Der Wert der Resektion bei Lungeneiterungen besteht unserer Auffassung nach in der Beseitigung des ganzen krank-

1) Berliner klin. Wochenschr. 1897. Nr. 19.

haft veränderten Bezirkes bis ins gesunde Gewebe hinein.

Der obige Sektionsfall beweist, was von vorneherein sehr wahrscheinlich ist, dass auch in dem Lungengewebe in der nächsten Umgebung des Herdes Infektionsstoffe vorhanden sind. Diese werden, wenn der erste Hauptherd zur Ausheilung gelangt ist, unbehindert in ihrer Entwicklung fortfahren, und neue, dem primären analoge Herde verursachen. Einer solchen Gefahr entgeht man nur dadurch, dass man alles krankhaft veränderte Lungengewebe, wenn dies irgend ausführbar ist, bis weit ins Gesunde hinein reseciert und zwar mit schneidenden Instrumenten, nicht mit dem Paquelin, der jedes Erkennen pathologischer Veränderungen unmöglich macht. Findet man keine Abgrenzung der Erkrankung durch Schwielenbildung, sondern ist der Prozess diffus fortgeschritten, was eigentlich durch die Untersuchung vorher hätte festgestellt werden müssen, so ist der Fall nicht mehr operabel.

Ich verhehle mir gewiss nicht, dass sich oft bei dem schlechten Zustand der Kranken gerechte Bedenken gegen eine solche Operation werden erheben lassen. Auch möchte ich von vorneherein dem Einwand begegnen, als wollte ich die Resektion als Normal-Eingriff bei allen operativ zu behandelnden Lungeneiterungen hinstellen; sie soll geeigneten Orts ihre Anwendung finden, vor allem bei chronischen Prozessen, wo schwerere, sekundäre Veränderungen in der Umgebung des Herdes eine vollkommene Heilung als nicht möglich erscheinen lassen, oder wo diese gegen unsere Erwartung nicht eintritt, und Fisteln zurückbleiben; in diesen Fällen als Nachoperation.

Für die erfolgreiche Resektion in den Fällen dieser letzten Kategorie, zugleich zur Illustrierung der Massnahmen, welche unserer Ansicht nach eine solche Resektion begleiten müssen, und sie als statthaft erscheinen lassen, möge folgende Beobachtung dienen:

40. Fehlau, Ferdinand, 34 Jahre alt, Hutmacher aus Russland, kam am 2. XI. 88 auf der chirurgischen Abteilung zur Aufnahme. Es fand sich bei dem Kranken auf der rechten Brustseite eine Lungenfistel, die nach der Operation eines Lungenabscesses im städtischen Krankenhause zu Kiel zurückgeblieben sein sollte. Ueber die Vorgeschichte des Falles erhielten wir von der dortigen Direktion folgende Mitteilung: „F. wurde hier am 14. III. 98 wegen Schmerzen in der Brust, Husten, Atembeschwerden und reichlichem Auswurf aufgenommen. Es entwickelten sich allmählich bei dem Patienten die Erscheinungen eines Lungenabscesses, der seinen Sitz R. V. etwa in der Höhe der III. und IV. Rippe hatte.

Das Sputum, etwa 300 ccm pro die, war stark eitrig, übelriechend, enthielt reichlich elastische Fasern. Tuberkel-Bacillen wurden niemals gefunden. Nach vorheriger Aetzung mit Chlorzinkpaste und Resektion der V. und VI. Rippe H. U. wurde am 20. VI. dem Abscess durch Anlegen einer Fistel von 20 cm Länge mit dem Paquelin nach hinten Abfluss verschafft, nachdem vorher durch Probepunktion Eiter erhalten war. Der Verlauf nach der Operation war ganz befriedigend; der Patient erholte sich, die Menge des Sputums sank auf 50—75 ccm pro die, und aus der Fistel entleerte sich genügend Eiter". Am 27. X. 98 wurde der Kranke mit einer Fistel in gebessertem Zustande aus dem Krankenhaus entlassen.

Der Befund bei der Aufnahme in unserem Krankenhause ergab: Der relativ kräftige Kranke hustete stark; die Auswurfsmenge betrug 800 bis 1000 ccm. — Unter der rechten Scapula verlief eine gebogene, nach unten konvexe Narbe von 25 cm Länge, die gerade unter dem Angulus scapulae einem fistulösen Defekt aufwies. Von diesem aus gelangte man mit der Sonde nach vorne oben etwa 15—20 cm weit, in die Brusthöhle und zwar in die Lunge: der Kranke vermochte ohne Anstrengung eine Zeit lang bei geschlossenem Mund und Nase durch die Fistel zu atmen. Ueber der ganzen unteren Brusthälfte bestand Dämpfung, die in der Fistelgegend bis zur halben Höhe des Schulterblattes reichte und hier am intensivsten war. Das Atemgeräusch in weiter Umgebung der Operationsnarbe musste als abgeschwächt bronchial bezeichnet werden; es liess sich nur vernehmen, wenn die Fistelmündung mit dem Finger verschlossen gehalten wurde. Bei offener Fistel hörte man weithin das laute Blasen der ein- und ausströmenden Luft. Auf der übrigen Lunge wurde das rauhe Vesikuläratmen durch zahlreiche bronchitische Rasselgeräusche verdeckt, links waren sie nur vereinzelt zu hören. — Das Herz fand sich nach rechts verzogen; es überragte den rechten Sternalrand. Die Herztöne waren rein, der Urin enthielt kein Eiweiss.

Nachdem die Fistelmündung, die bei der Aufnahme mit einem Heftpflasterstreifen bedeckt war, durch ein dickes Drainrohr offen gehalten worden war, sank die Menge des Sputums bis auf 500 ccm pro die; die Eiterung aus der Fistel wurde dagegen stärker.

18. XI. 98 Operation in Chloroformnarkose bei linker Seitenlage der Kranken: Nach Excision der ganzen Operationsnarbe und des fistulösen Defekts wurde der Schnitt nach beiden Seiten verlängert und die knöcherne Brustwand frei gelegt. Nach Entwickelung eines unteren und oberen Haut-Muskellappens in der üblichen Weise wurde unter Hochziehen der Scapula die VI.—IX. Rippe von der Wirbelsäule bis teilweise zur Mammillarlinie reseciert. Es wurde so eine Operationsfläche vom Umfange einer kräftigen Manneshand geschaffen, deren Mitte die durch eine eingeführte Sonde markierte Fistelmündung bildete. Ueberall lag das schwielige Gewebe der Intercostalräume und der Pleura costalis vor. Es wurde mit Scheere und Messer abgetragen. Die von derber Pleura bedeckte Lunge

lag frei, mit kraterförmiger Einsenkung, dem Verlauf der Sonde entsprechend. Die Fistel verlief nach vorne, fast horizontal in 12 cm Länge, sie wurde dadurch freigelegt, dass ihre obere Wandung gespalten wurde. Erst wurde die derbe, dicke Pleura pulmonalis durchtrennt, dann ging das Messer durch infiltriertes, von schwieligem Gewebe durchsetztes Lungengewebe. Das Ende der Fistel bildete schmierig eitriges Lungenparenchym; dieser Herd wurde sofort mit der Scheere ausgelöst, ebenso wurde der Fistelgang mit seiner ganzen schwieligen, infiltrierten Umgebung excidiert. Vorher war bereits die Pleura pulmonalis und angrenzendes verdichtetes Lungengewebe in weiter Umgebung der Fistelausmündung fortgenommen worden. Bei der Resektion alles Krankhaften bis ins gesunde Gewebe bluteten mehrere grossen Gefässe; sie wurden, 5 an der Zahl, mit der Klemmpincette gefasst und unterbunden. In der Tiefe der Lunge fühlte man deutlich die Herzpulsation. Der Defekt in der Lunge mochte dem Umfange einer guten Kindsfaust entsprechen; er bot das Bild eines Trichters mit weiter Grundfläche zwischen Scapular- und mittlerer Axillarlinie Sein Ende war im Centrum des Unterlappens. Ueberall in seinem Bereich lag weiches, normales Lungengewebe frei, dessen Oberfläche teilweise mit Luftblasen bedeckt sich zeigte. Vor Verschluss der äusseren Wunde wurden noch weitere Pleuraschwielen abgeschält; hierbei liess sich die Wirkung des Délorme'schen Vorgehens erkennen: die Lunge musste durch die Pleuraschwarte komprimiert gewesen sein; jedenfalls trat nach deren Abschälung eine Vorwölbung der Lunge ein, die weiterhin auch die Wirkung hatte, dass die Lungenwunde etwas verkleinert wurde. Weiter unten erwiesen sich die Pleurablätter weniger verdickt; als auch sie fortgenommen wurden, zugleich unter Resektion eines Stückes der X. Rippe, fand sich der Zwerchfellsinus eröffnet; er war erhalten und zeigte glatte, nicht verwachsene Pleuren, ebenfalls war die Lunge, der unterste Teil des rechten Unterlappens, von normaler Konsistenz und bewegte sich bei der Atmung. Nach weiterer Ablösung der beiden äusseren Haut-Muskellappen von ihrer Unterlage wurden diese nach innen geschlagen und vernäht; ein langes dickes Drain mit einem Gazestreifen füllte die Lungenhöhle aus, ein zweites wurde in den Zwerchfellsinus eingelegt. Verband, der die Brustwand in die Tiefe drängte. Die Operation hatte 1 Stunde gedauert, ohne irgendwie für den Kranken eingreifend gewesen zu sein. Er erwachte sehr schnell aus seiner Narkose; im linken Mundwinkel fand sich etwas Blut.

Die einfache Pneumotomie, Fortnahme zweier Rippenstücke und Eröffnung des Lungenabscesses, hatte in diesem Falle nicht zur Heilung geführt; vielleicht bestanden schon damals schwielige Veränderungen in der Umgebung, die einer Vernarbung und Verödung der Höhle Widerstand leisteten. Durch die Entleerung des Eiters wurde

nur eine vorübergehende Besserung erzielt; zwar sank die Menge des Sputums von 300 ccm bei der Aufnahme auf 50—75 ccm, sie muss aber dann, wahrscheinlich infolge Herumvagierens des Kranken nach seiner Entlassung aus dem Kieler Krankenhause, sehr schnell wieder gestiegen sein. In den ersten Tagen des Aufenthalts der Patienten in unserem Krankenhause betrug sie 800—1000 ccm.

Nach der Pneumotomie war eine Lungenfistel zurückgeblieben mit ihren schädlichen Folgen. Wie es scheint, im Gegensatz zu vielen Autoren, betrachten wir die Lungenfistel als ein schweres Leiden, das beseitigt werden muss. Bei derartigen Kranken genügt schon die kurze Zeit des Verbandwechsels, wo die Fistelmündung unbedeckt freiliegt, und die ungewärmte Aussenluft der Lunge zugeführt wird, um einen stärkeren Reizzustand im Inneren zu schaffen. Die Beobachtung haben wir mehrfach an unseren Kranken machen können, besonders aber bei diesem; stets war nachher der Husten quälender und der Auswurf reichlicher, besonders dann, wenn der Patient bei geschlossenem Mund und Nase längere Zeit allein durch die Fistel hatte atmen müssen.

Die Beseitigung der Fistel war geboten; sie führte zu einer umfangreichen Resektion der Lunge. Nach Entfernung alles krankhaft veränderten Gewebes blieb eine kindsfaustgrosse Höhle bestehen. Sie wurde nicht sofort beseitigt. Nur eingeleitet wurde ihre Verödung durch Fortnahme der äusseren, schwieligen und knöchernen Bedeckung. Von der Brustwand blieb ein Hautmuskellappen erhalten, der sich bald in die Tiefe einzog, und die beginnende Ausheilung des Defekts ankündigte.

Die ersten 8 Tage nach der Operation verbrachte der Kranke in einem kontinuierlichen Fieberstadium von 38—39,4°, bei starker Sekretion aus der Wundhöhle und reichlichem Auswurf. Oberhalb der Operationsstelle liess sich eine gut handbreite Dämpfung (Infiltration) nachweisen, die sich erst allmählich verlor. Nach 8 Tagen trat eine erhebliche Besserung im Befinden des Kranken ein, die Menge des Sputums nahm ab, und betrug nach weiteren 14 Tagen nur noch 100—150 ccm.

2 Monate nach der Operation hatte der Kranke 19½ Pfd. an Gewicht zugenommen und sah äusserst wohl aus. Die bronchitischen Nebengeräusche hatten an Zahl und Intensität abgenommen, nur in der Gegend des Resektionsgebietes in der Lunge waren sie reichlicher. Der Drainkanal mit Ausmündung an der tiefsten Stelle der Operationswunde hatte sich indes zu einem breiten fistulösen Spalt umgewandelt.

Jetzt war der Zeitpunkt zur Vollendung der Operation gekommen; sie sollte die Lungenwunde verschliessen und den Defekt beseitigen.

2. Operation: Nach Exstirpation der Narbe und der Spaltwandung wurden beide Weichteillappen wieder entwickelt und zur Seite gezogen. Ueberall lag derbe Schwiele, die in weiter Umgebung die trichterförmige, äussere Fistel einfasste. Nachdem alles schwielige Gewebe in weiter Ausdehnung abgetragen, und somit auch der äussere Teil der Fistel entfernt war, gelangte man in die Lunge, um auch hier die Fistel in ihrem weiteren Verlauf nach oben und innen, nach der Wirbelsäule zu, freizulegen. Während sie aussen an der Brustwand eine Weite 8—10 cm aufwies, verengte sie sich in der Tiefe der Lunge bis auf 2—3 cm; sie war hier ebenfalls ringsum von dicker Schwiele umgeben. Die Auslösung der Fistel wurde mit kurzen Scheerenschnitten vorgenommen, die gesundes Lungengewebe durchtrennten. Das Ende des Ganges war durch offenes Lungengewebe gebildet, wie die Luftblasen bewiesen. Eine geringe Menge eitrig zerfallenen Gewebes, das sich hier vorfand, mochte die Eiterung unterhalten haben; es wurde entfernt. Das Lungengewebe wurde ringsum angefrischt. Eine Blutung beim Arbeiten in der gesunden Lunge liess sich dadurch vermeiden, dass vor jedem Scheerenschnitt das zu durchtrennende Gewebe in seiner Umgebung mit dem Schieber angeklemmt und festgehalten wurde. So konnten sich die Gefässe nicht retrahieren; im Ganzen wurden 4 grosse Gefässe gefasst und unterbunden. Die übrige, flächenhafte Blutung stand auf Tamponade.

Nach Entfernung des Fistelganges und alles erkrankten Gewebes lag eine Lungenhöhle vor mit etwas schrägem Verlauf von hinten oben nach unten innen; ihre Grösse liess sich mit der eines Hühnereis vergleichen, dessen Form sie auch entsprach. Der Defekt wurde durch 4 starke Catgutnähte verschlossen, die ringsum 1 cm tief durch das Lungenparenchym geführt wurden und die obere und untere Wand aneinander legten. Der Verschluss war ein vollständiger; die Luftblasen an der Oberfläche verschwanden. Um diese Lungennaht zu entspannen, wurden die stehen gebliebenen Reste der Schwiele der Pleura pulmonalis, oberhalb und unterhalb des Defekts, miteinander vernäht. Der obere Weichteillappen der Brustwand legte sich gut der eingesunkenen Lunge an; der untere musste durch Fortnahme von neugebildeten Rippenstücken, wie von Pleuraschwielen beweglicher gemacht werden. Das Zwerchfell wurde an die Brustwand angezogen und mit ihr durch starke Nähte vereinigt: der Sinus wurde dadurch vollkommen beseitigt. Nachdem noch die innere Wundfläche der beiden Weichteillappen angefrischt, und alles schwielige Gewebe entfernt worden war, wurde die äussere Wunde exakt vernäht. Nur ein kurzes Drain im unteren Wundwinkel, das durch ein Knopfloch nach aussen geleitet wurde, besorgte den Sekretabfluss.

Wie bei der vorigen Operation, war auch diesmal der Kranke wenig mitgenommen. Wie gering die Blutung ins Lungengewebe hinein gewesen war, liess sich daraus ersehen, dass nur nach der Operation etwas Blut in der Gazewand der Chloroformmaske sich vorfand; am selben Tage,

wie auch am nächsten, war dem Auswurf kein Blut beigemengt. Am zweiten Tage jedoch trat nach einem starken Hustenanfall Hämoptoe ein; eine Unterbindung mochte sich gelöst haben. Bis zum nächsten Mittag wurde weiter hellrotes Blut entleert, zuletzt nur mit Sputum vermischt; dann verlor es sich.

In den ersten Tagen nach der Operation bildete sich wiederum bei einer Temperatur von 38,1—38,5° abends eine Infiltration in der Umgebung des Resektionsgebietes aus; sie ging aber nach einigen Tagen zurück. Die Wundsekretion war nur in der ersten Zeit reichlich; am 7. II. konnte das Drain entfernt werden, am 16. II. die Nähte. Die Brustwand sank tief ein. Ende Februar waren auf der ganzen Lunge keine Rasselgeräusche mehr vernehmbar. Die Menge des Auswurfs betrug täglich nur noch 10 ccm, gegen 100 ccm pro die in den ersten Tagen nach der Operation.

Die Lungennaht hatte sich also bewährt, die Lungenfistel war beseitigt. Aus dem Drainloch entleerte sich zwar noch etwas Sekret, das erst alle 2—3 Tage, dann alle 4—6 Tage Verbandwechsel erforderlich machte, aber es strömte keine Luft mehr ein und aus.

Zur Zeit besteht nur noch ein kleiner granulierender Defekt der äussern Brustwand an der Stelle des ehemaligen Drainloches. Sonst fühlt sich der Kranke völlig gesund; er ist den ganzen Tag ausser Bettes und beschäftigt sich auf der Abteilung mit häuslichen Arbeiten[1]).

Die Operation legte einen Spalt frei mit derben, schwieligen Wandungen, die sich erst, dem früheren Pleuraraum entsprechend, nach oben und vorne hinzog, dann nach innen umbog und sich in den wandständigen Teil der Lunge fortsetzte. Das Ende des Ganges, fast im Centrum des rechten Unterlappens gelegen, war durch „offenes" Lungengewebe gebildet.

Durch Beseitigung des schwieligen Ganges und Anfrischung der Lungenwunde entstand abermals ein Defekt, der, etwas kleiner wie das in der vorigen Sitzung gebildete und von mehr ovalärer Form, nach Unterbindung der spritzenden Gefässe durch tiefgehende Catgutnähte beseitigt wurde. Dass der Verschluss ein vollständiger war, bewies das Verschwinden der Luftbläschen an der Oberfläche bei der Atmung.

Dadurch, dass die Ränder der Pleura pulmonalis oberhalb und unterhalb des Defekts mit einander durch die Naht vereinigt werden konnten, liess sich eine Entlastung der Lungennaht erreichen. Den-

1) Anmerkung während der Korrektur: Seit 28. III. 99 ist die Wunde ganz verheilt, Patient befindet sich sehr wohl und wird in nächster Zeit entlassen werden.

selben Zweck hatte die Vernähung des Zwerchfells mit der Brustwand, ein Vorgehen, das den Zwerchfellsinus vollständig beseitigte und zugleich die Zwerchfellkuppe etwas nach oben verschob.

Dies ist überhaupt eine principielle Forderung für die operative Behandlung aller Lungenhöhlen, mag es sich nun um Abscesse handeln oder um künstlich gebildete Defekte: Das verminderte Volumen der Lunge muss durch entsprechende Verkleinerung des Brustraums ausgeglichen werden. Deshalb wurde in dem angeführten Fall der Zwerchfellsinus beseitigt, und vor allem für eine ausgiebige Mobilisation der Brustwand Sorge getragen.

Die übliche Pneumotomie, wie sie auch in unseren früheren Fällen in Anwendung kam, beschränkt sich auf die Fortnahme von einem oder zwei Rippenstücken. Die dadurch bewirkte Verkleinerung des Brustkorbes ist kaum nennenswert, wie wir so oft bei Empyemoperationen feststellen konnten; sie würde für die Verödung und Heilung eines Lungenabscesses auch wenig in Betracht kommen, wenn sie nicht durch die grössere Nachgiebigkeit der unteren Thoraxapertur gegenüber dem Zuge der sich bildenden Narbe wesentlich unterstützt wurde. Glücklicherweise liegen die meisten Lungenabscesse im Unterlappen.

Aus den Erfahrungen mit der Thoracoplastik, die beim veralteten Empyem die grössten Höhlen durch Mobilisierung der Brustwand beseitigt, ziehen wir die Lehre, die Pneumotomie nach dieser Richtung hin zu erweitern. Die Fortnahme eines grossen Rippenbezirks hat bei unseren Kranken den Eingriff nicht kompliciert, dagegen die Aussicht für radikale Heilung sicher erheblich günstiger gestaltet.

Zugleich empfiehlt sich die Fortnahme der Pleura costalis, der bei den peripheren Herden, bei Resektion der nach aussen deckenden Lungenschicht, die der Pleura visceralis sich anschliessen muss. Wir haben reichlich Gelegenheit gehabt, die Neigung der Pleurablätter zur Schwielenbildung zu beobachten, und sind der Ueberzeugung, dass gerade ihre unnachgiebigen Schwarten der Vernarbung der Abscesshöhlen den grössten Widerstand leisten.

Solche Massnahmen zur Verkleinerung des Brustraums sind um so mehr angebracht, als jede Beteiligung des lebenswichtigsten Organs, des Herzens, zur Ausfüllung der Lungenhöhle vermieden werden muss. Der Narbenzug wird so auf den nach aussen deckenden, nachgiebigen Haut-Muskellappen der Brustwand beschränkt. Der Kranke (Fall 30), über dessen Sektion ich berichtete, kam mit den

Zeichen der äussersten Herzschwäche zur Aufnahme; wie sich ergab, war das Herz weit nach rechts verzogen und enthielt myocarditische Herde. So haben wir auch sonst (Fall 27 und 29) bei Operationen in der Umgebung des Herzens peinlichst Sorge getragen, jede Möglichkeit schwerer Herzschädigung durch Verwachsung des Herzbeutels mit der Narbe der Operationswunde zu verhüten.

Bei einer ausgiebigen Resektion der Brustwand wird, nach den Erfahrungen beim Empyem, die Pneumotomie zur Beseitigung auch der umfangreichsten Höhlen ausreichen. Die Möglichkeit radikaler Heilung würde dann nur von der Beschaffenheit der Umgebung abhängen. Bei schweren Veränderungen, bei Entwicklung eitriger Schwielen, wie sie die chronischen Prozesse charakterisieren, müsste, wie wir oben ausgeführt haben, die Resektion des ganzen kranken Nachbargebietes hinzukommen, so bei bronchiektatischen Cavernen der ganzen Wandung (conf. Fall 34).

Bei dem letzten Kranken wurde der Defekt nicht gleich in der ersten Sitzung beseitigt, vielmehr wurde gewartet, bis die Höhle sich gereinigt, und der Kranke sich erholt hatte. Ein sofortiger Verschluss eines solchen Defekts empfiehlt sich schon deshalb nicht, weil von dem primären Eiterherd aus die frische Wunde inficiert wird, und sie zur Heilung per primam nicht geeignet macht.

In jedem Falle muss aber versucht werden, den Resektionsdefekt durch die Naht zu verschliessen; wenn auch in unserem Falle eine erhebliche Verkleinerung der Wundhöhle eintrat, so war eine völlige Ausheilung auch nach 2 Monaten noch nicht eingetreten. Sie würde nach den vorliegenden Veränderungen, aller Wahrscheinlichkeit nach, spontan überhaupt nicht zu erwarten gewesen sein.

Offene Wunden der gesunden, „aseptischen“ Lunge heilen primär, wie die Tierversuche beweisen. Bei den eitrigen Prozessen ist dagegen in der weiteren Umgebung mit einem begleitenden Entzündungszustand des Gewebes zu rechnen; an der Oberfläche der „offenen“ Lunge, im Resektionsgebiet, wird sich immer Sekret ansammeln und sich den Weg nach aussen bahnen. Eine persistierende Lungenfistel wird die unausbleibliche Folge sein.

Im Allgemeinen wird ein Fortschritt der operativen Behandlung der Lungeneiterungen nur von der frühzeitigeren und genaueren Diagnostik erwartet; wir verschliessen uns keineswegs dieser Ansicht, müssen aber anderseits wiederholen, was wir bereits des Längeren ausgeführt haben: die Pneumotomie muss erweitert werden. Die vielen Misserfolge finden nicht zum geringen Teil

ihre Erklärung in der Unzulänglichkeit des bisher üblichen Eingriffes. —

Zum Schluss dieses Kapitels sei noch eine Beobachtung von multipler Lungeneiterung mitgeteilt, bei der ebenfalls die Operation Heilung erzielte. Indes beschränkte sich der Eingriff nur auf Fortnahme mehrerer Rippenstücke und der entsprechenden Pleura costalis. Die Eiterherde wurden dagegen trotz mehrfacher Punktion nicht gefunden; sie brachen aber bald darauf spontan nach den offen gelassenen Wunden in der Brustwand durch. Analoge Fälle finden sich in der Litteratur, so bei Quinke, Fall 6. Ib. Dass Heilung eintrat, ist doch wohl unserem Vorgehen zu verdanken. Aber die Beobachtung dürfte nicht einen solchen Wert besitzen, dass daraus wichtige Schlüsse und Vorschläge für die Behandlung der multiplen Lungenabscesse überhaupt ableiten liessen.

Für uns bot der Fall noch ein weiteres Interesse, da er uns den Wert der Methode Délorme's für die Entfaltung einer durch Pleuraschwiele komprimierten Lunge veranschaulichte. Die Wiederausdehnung erfolgte innerhalb 5 Tagen nach der „Entrindung".

41. Mayer, Marie, 19 Jahre alt, Hausmädchen aus Altona, wurde seit 7. X. 97 auf der medicinischen Abteilung erst wegen eines akuten Gelenkrheumatismus, dann wegen croupöser Pneumonie des linken Unterlappens behandelt. Schon während der ersten Erkrankung waren Erscheinungen der Pleuritis aufgetreten, später bildete sich links ein seröses Exsudat aus, das trotz mehrfacher Aspiration immer wieder recidivierte. Am 8. IV. 98 erfolgte die Verlegung der Kranken, da eine Probepunktion eine trübe Flüssigkeit mit zahlreichen Eiterkörperchen ergeben hatte. Ueber der ganzen linken Seite bestand Dämpfung, besonders H. U.; ausserdem fieberte die Kranke seit mehreren Tagen stärker.

Auf der chirurgischen Abteilung wurde sofort die IX. und X. linke Rippe je in 10 cm Länge reseciert, und eine allseitig abgeschlossene Empyemhöhle mit trüb-serösem Inhalt entleert. Die Pleuren wurden als verdickt befunden. In der Folgezeit trat weder eine Ausheilung des Empyems ein, noch besserte sich das Allgemeinbefinden. Im Gegenteil stieg bald das Fieber wieder an, wurde sogar ausgesprochen remittierend und erreichte mehrmals eine abendliche Höhe von über 40°. Auch der Auswurf wurde reichlicher, deutlich dreischichtig und übelriechend; er erhielt erst wenig, schliesslich reichlich elastische Fasern. Physikalische Zeichen einer Eiterhöhle fehlten zwar, doch glaubten wir sie in der linken retrahierten Lunge suchen zu müssen, da rechts immer vesikuläres Atmen mit nur vereinzelten Rasselgeräuschen nachzuweisen war. Die Kranke verfiel weiter; ein Versuch, die Höhle aufzusuchen und zu entleeren, war geboten.

Operation am 29. IV. 98: Nach Resektion der VIII. Rippe im Bereich der durch 2 dicke Drains offen gehaltenen Wunde wurde der linke Unterlappen nach verschiedenen Richtungen punktiert, ohne Ergebnis. Die Lunge stand etwa 3 Querfinger breit von der Brustwand ab und war von einer Pleuraschwiele bedeckt, deren Dicke stellenweise fast $^1/_2$ cm betrug, wie die Incision ergab. Von dieser aus wurde nämlich die Schwiele mit der geschlossenen Scheere von der Lunge abgelöst; es gelang leicht. Dabei kam man über die abgeschlossene, etwa mannsfaustgrosse Empyemhöhle hinaus, die durch feste, strangartige Verwachsungen abgegrenzt war. Letztere wurden zum Teil durchtrennt; es zeigte sich, dass auch nach oben von der Empyemhöhle, wie nach vorne die Lunge retrahiert war, wie weiter, dass auch hier mit trübem Inhalt gefüllte Höhlen im Pleuraraum bestanden. Sie wurden eröffnet. Die ihrer Schwiele entkleidete Lunge zeigte weiche Konsistenz; nirgends ergab die Palpation eine resistente Stelle. Auch die Punktion wurde ohne Erfolg wiederholt. Es musste deshalb im Oberlappen nach einem Eiterherd gesucht werden. Zwischen Wirbelsäule und Schulterblatt, in der Höhe der Spina scapulae waren früher auf der medicinischen Abteilung Höhlensymptome beobachtet worden; hier wurde deshalb vorgegangen und die IV. und V. Rippe je in 5 cm Länge reseciert. Die Scapula wurde zur Seite gezogen. Die Pleura costalis war trübe und verdickt; sie bildet die äussere Wand einer mit klarer Flüssigkeit angefüllten, etwa apfelgrosse Höhle. Sonst bot sich in diesem oberen Teil des Pleuraraums dasselbe Bild dar, wie unten. Die Lunge war ebenfalls retrahiert und von einer dicken Pleura bedeckt. Die Schwiele wurde auch hier stumpf abgeschält, die Lunge palpiert und dann mehrmals punktiert, ohne dass sich ein Abscess hätte finden lassen.

Die Pleura pulmonalis war so weit abgeschält, dass die in die obere und untere Wunde eingeführten Finger sich trafen. Die Schwarte wurde z. T. abgetragen; an anderen Stellen liessen wir sie stehen, besonders da, wo sie durch Stränge mit der Brustwand verbunden war. An diesen Stellen, die den Grenzen kleinerer eröffneter Pleurahöhlen entsprachen, war auch die Abtrennung der Pleuraschwiele vielfach unterlassen worden. Der gesuchte Abscess fand sich jedoch nicht. Drainage, Verband.

Nach der Operation ging das hohe Fieber ein wenig herunter. Am 5. Tage, beim ersten Verbandwechsel, fiel die deutlich erkennbare Beteiligung der linken Brusthälfte an der Atmung auf. Die Palpation von der Operationswunde aus ergab nur im Bereich dieser einen Retraktion der Lunge; darüber hinaus lag die Lunge der Brustwand an. Sie hatte sich also wieder ausgedehnt: Dies bewies auch das zwar abgeschwächte, an einzelnen Partien etwas rauhe, aber doch überall vernehmbare Atemgeräusch.

2 Tage später war der Verband über der oberen Wunde stark durchtränkt; bei seiner Abnahme fanden sich die Drainlumina vom Eiter an-

gefüllt, ebenso die entsprechende Pleurahöhle. Ein Abscess in der Lunge war nach aussen perforiert; eine kleine Oeffnung wurde mit der Kornzange erweitert. Nach weiteren 4 Tagen zeigte sich auch in der unteren Wunde dasselbe Bild, nur mit dem Unterschiede, dass oben die Lunge in der Umgebung der Perforation sich mit der Atmung bewegte, die untere nicht. Oben musste ein kleinerer Bronchus mit der Aussenluft kommunicieren, unten ein grösserer. Wurde die untere Perforationsstelle mit dem Finger verschlossen, so trat auch an diesem Lungenabschnitt Atembewegung hervor. Bei geschlossenem Mund und Nase strich zwar durch beide Lungenöffnungen Luft ein und aus, aber die Kranke vermochte, im Gegensatz zu anderen Patienten, nur eine ganz kurze Zeit so zu atmen.

Eine Aenderung im Befinden der Kranken trat jedoch nicht ein, der Auswurf wurde sogar eher reichlicher und enthielt weiter elastische Fasern, auch blieb das Fieber (—39,8°) in der früheren Höhe. Die erschöpfte Kranke musste durch subkutane Oelinjektionen und Nährklystiere ernährt werden. Ende Mai schloss sich die obere Perforationsöffnung der Lunge, bald darauf die untere. Der Auswurf blieb nach wie vor übelriechend; Anfang Juni ergab die Untersuchung über dem rechten Unterlappen neben pleuritischem Reiben amphorisches Atmen. Bei Verdacht, dass hier sich ein weiterer Eiterherd entwickelt hätte, wurde mit einer langen Nadel die Lunge punktiert, ohne dass sich Eiter gefunden hatte. Die Symptome bildeten sich langsam zurück, jetzt trat auch eine Besserung im Befinden der Kranken hervor. Sie nahm an Gewicht zu, anfänglich nur wenig, dann mehrmals in einer Woche 1 kg. Auch das Sputum verminderte sich langsam; der üble Geruch verlor sich schnell. Anfang Juli stand Patientin auf; die Wunden waren verheilt. Am 13. IX. erfolgte ihre Entlassung in gutem Allgemeinbefinden bei 8½ kg Gewichtszunahme. Abgesehen von pleuritischem Reiben, das noch zeitweilig rechts sich vernehmen liess, und vereinzelten Rasselgeräuschen ergab der Lungenbefund nichts Wesentliches. Der Auswurf war gering, an einzelnen Tagen nur morgens, ohne Beimengung elastischer Fasern.

4. Der Echinococcus im Brustraum.

Das erfreulichste Bild chirurgischer Leistungsfähigkeit bietet die operative Behandlung des Echinococcus im Brustraum. Früher ein Leiden mit absolut schlechter Prognose. der inneren symptomatischen Behandlung überwiesen, ist er unter der Gunst moderner Wundbehandlung und ausgebildeter Technik eines der dankenswertesten Objekte moderner Chirurgie geworden. Schon Mosler konnte 1883 in seinem bekannten Vortrag über Lungenchirurgie in Wiesbaden über einen Fall von operativ geheiltem Lungenechinococcus berichten, während er resigniert die Misserfolge in den übrigen Gebieten der

Lungenchirurgie eingestehen musste. Der erste Fall war von guter Vorbedeutung. Jetzt, 16 Jahre später, führte Tuffier in seinem Referat zu Moskau 55 Heilungen auf unter 61 operierten Fällen = 90,1%; ebenso günstig sind die Erfolge deutscher Chirurgen.

Wir haben 4mal Gelegenheit gehabt, bei Echinococcus des Brustraums operativ vorzugehen; in allen Fällen wurde Heilung erzielt. Von den vier hatten zwei ihren Sitz in der Lunge, jedoch war nur einmal ein direktes Arbeiten in der Lunge, eine Pneumotomie, erforderlich. Bei einem 3. Falle, der allein Anforderungen an unsere chirurgische Technik stellte, handelte es sich um einen Leberechinococcus, der das Zwerchfell perforiert und den rechten Unterlappen ergriffen hatte. Der 4. endlich war ein in den Pleuraraum durchgebrochener Echinococcus des rechten Leberlappens; er wurde als Empyem diagnosticiert und als solches operiert. Ich führe diesen zuerst an.

42. Simon, Paul, 34 Jahre alt, Tischler aus Parchim, wurde am 5. VIII. 97 vom behandelnden Arzte mit der Diagnose: Gallensteinkolik der medicinischen Abteilung des Krankenhauses überwiesen. Am 12. VI., zwei Monate vorher, sollten anfallsweise heftige Schmerzen in der Magengegend und der rechten Seite aufgetreten sein; einige Tage später fiel dem Kranken eine allmählich zunehmende Gelbfärbung der Haut auf. Nach einem 14tägigen Krankenlager folgte eine kurze Periode völligen Wohlbefindens. In der Mitte vorigen Monats traten die kolikartigen Schmerzen in der früheren Intensität von Neuem auf; dazu gesellte sich eine von Woche zu Woche zunehmende Atemnot, ständige Uebelkeit und Appetitmangel, die schliesslich die Aufnahme des Kranken ins Krankenhaus veranlassten.

Der Befund ergab: Die rechte Thoraxhälfte beteiligte sich sichtlich weniger an der oberflächlichen und beschleunigten Atmung. Ueber der rechten Lunge, den beiden unteren Lappen entsprechend, fand sich absolute Dämpfung, die sich nach oben bis zur IV. Rippe erstreckte. Hier fehlte jedes Atemgeräusch, und der Pectoralfremitus war aufgehoben. Die Röntgendurchleuchtung zeigte das pleuritische Exsudat bis zur Höhe der oberen Herzgegend hinaufreichend, das Herz nach links verdrängt und die Lebergrenzen, im Einklang mit dem Perkussionsbefund, nicht vergrössert. Sonst ergab die Untersuchung, abgesehen von vereinzelten bronchitischen Geräuschen über der ganzen Lunge, keinen abweichenden Befund. Die Lebergegend erwies sich als druckempfindlich. Temperatur 40,8. Es bestand ein allgemeiner Ikterus leichten Grades.

Bei der Punktion des pleuritischen Exsudats wurde eine Spritze dickflüssigen Eiters hervorgezogen, und der Kranke sofort mit der Diagnose:

1) Tuffier. Referat. Centralblatt für Chir. 1898.

Empyem (durchgebrochener Leberabscess?) zur Operation auf die chirurgische Abteilung verlegt.

Operation am 7. VIII. 97: Nach Resektion der IX. Rippe in der Scapularlinie in 10 cm Ausdehnung und Eröffnung der Pleura entleerte sich eine grosse Menge stinkenden Eiters mit zahlreichen grösseren und kleineren, fast durchweg geplatzten Echinococcusblasen, zuletzt gelb-grün gefärbte, gallige Flüssigkeit. Man gelangte in eine gut mannsfaustgrosse, glattwandige und allseitig abgeschlossene Höhle. Die Lunge war von einer verdickten Pleura bedeckt.

Auf dem Grunde der Höhle, im Zwerchfell, fand sich ein unregelmässiges Loch vom Umfang eines 50 Pfg.-Stückes, durch das man in eine orangengrosse, unregelmässig gestaltete Höhle in der Lebersubstanz gelangte, die sich teigig anfühlte. Pleuraraum, wie die Höhlung in der Leber wurden mit Stieltupfern ausgerieben; dabei wurden Gewebsfetzen herausgebracht, die sich nachher mikroskopisch als vereiterte Echinococcusmembranen erwiesen. In beide Höhlen wurde je ein dickes Drain eingeführt, und die äussere Wunde mit Silbergaze tamponiert. Verband.

Sofort nach der Operation sank das Fieber und erreichte in der nächsten Zeit nur eine abendliche Höhe von 37,5—38,2°; normale Temperatur setzte erst mit Ende des Monats ein. Seit dieser Zeit hörte die anfangs sehr reichliche Gallenabsonderung auf, und es wurde nur dünnflüssige Galle entleert. Es gelang schliesslich, nach fester Tamponade des Pleuraraums, durch Einführen eines langen, dicken Gummischlauches die Galle aus der Leberhöhle in ein Standgefäss am Boden isoliert für sich auszuhebern. Es liess sich auf diese Weise die entleerte Gallenmenge bestimmen: Vom 1. IX.—29. IX. 97 wurden über 10 Liter Galle gewonnen. Fettfreie Kost. Am 9. IX. bei Fortnahme der Gazetampons hatte sich ein gallig imbibiertes grosses Stück der Echinococcuskapsel vorgefunden. Seitdem liess sich eine schnelle Verkleinerung der Pleura-, wie auch der Leberhöhle feststellen. Etwa vom 25. IX. an fing der Stuhl an, sich wieder braun zu färben, Pat. stand auf. Am 29. IX. war die ganze Pleura-Leberhöhle bis auf den Drainkanal geschlossen. 3 Tage später hörte die Gallenabsonderung fast wie mit einem Schlage auf, und der drainierende Gummischlauch wurde entfernt. Am 10. X. konnte der Kranke in gutem Wohlbefinden zur Poliklinik entlassen werden. Die Operationswunde war bis auf einen kleinen Defekt verheilt; es entleerte sich täglich kaum ein Theelöffel voll Eiter. Nach 3 Wochen war völlige Vernarbung erfolgt.

Der Kranke kam zu einer Zeit in unsere Behandlung, wo die Vorgeschichte und der Untersuchungsbefund nicht mehr zur Klarstellung des vorliegenden Krankheitsbildes verwandt werden konnten. Der Fall imponierte als Empyem; nachdem die Probepunktion die

eitrige Beschaffenheit des pleuritischen Exsudats festgestellt hatte, wurde sofort die Operation angeschlossen. Aus den anamnestischen Daten, wie den Erscheinungen einer begleitenden Lebererkrankung liess sich nur soviel entnehmen, dass bei der Verlegung des Kranken auf die chirurgische Abteilung die Möglichkeit eines in die Pleurahöhle perforierten Leber- oder subphrenischen Abscesses offen gelassen wurde. Indes konnte gegen eine solche Annahme anderseits das Fehlen jeglicher peritonitischer Reizerscheinungen während der ganzen Dauer der Erkrankung geltend gemacht werden. Die Operation gab Aufklärung: Ein Leber-Echinococcus — nach Landau[1]) ist der Sitz dieser Echinokokken in der Leberkuppe ursprünglich subdiaphragmatisch — war vereitert und in die Pleurahöhle durchgebrochen. Der Entwicklung des Abscesses in einen ausgebreiteten subphrenischen mussten feste Verwachsungen des Peritoneums hindernd im Wege gestanden haben; er hatte die Stelle des geringsten Widerstandes im Zwerchfell gefunden, hatte dieses wohl erst vorgewölbt, dann usuriert und schliesslich durchbrochen. Eine Vereiterung der Pleura trat ein, jedoch nur cirkumskript; vielleicht mochte sie schon vorher durch eine fortgeleitete Entzündung, wohl gar wie im Falle von Bülau[2]) oberhalb eines serösen Exsudats, verlötet gewesen sein. Der alleinige Sitz des Echinococcus war die Leber; ich glaube ausschliessen zu können, dass er sich noch in lebendem Zustande einen Weg in die Pleurahöhle gebahnt hatte. Die Pleurablätter waren intakt, soweit die sicher längere Zeit bestandene Eiterung nicht Veränderungen hervorgerufen hatte; sie wiesen keine ihnen anhaftenden Bestandteile einer Kapsel auf. Vor allem dürfte jedoch die Beschaffenheit der Oeffnung im Zwerchfell den Schluss gestatten, dass der Echinococcus erst nach seiner Vereiterung durchgebrochen sei: Ein nach dem Luftraum durchwachsender Hydatidensack würde im Zwerchfell eine regelmässige, spaltförmige Oeffnung geschaffen haben [cfr. Maydl][3]).

Die Klarstellung des Falles nach dieser Richtung hin ist wichtig; er lässt sich so der Kategorie der aus Echinokokken hervorgegangenen, subphrenischen Abscesse anreihen. Maydl[4]) hat von

---

1) Landau. Ueber subdiaphragmatische Echinokokken und deren Behandlung. Deutsche med. Wochenschr. 1886.

2) Bülau. Deutsche med. Wochenschr. 1885.

3) Maydl. Ueber Echinococcus der Pleura. Wien 1891.

4) Maydl. Ueber subphrenische Abscesse. Wien 1894.

diesen 17 Fälle zusammengestellt; 14 wurden operativ behandelt, von ihnen genasen 8.

Nach der Entleerung des Eiters gestaltete sich der Verlauf der Erkrankung sehr einfach; er wurde nur durch die profuse Gallensekretion kompliciert. Sie stellte sich gleichzeitig mit der Exfoliation der Bindegewebskapsel ein und wurde unserer Ansicht nach auch durch diese bedingt. Von den verschiedenen Thesen, die über die Ursache dieses „physiologisch interessanten und in klinischer Beziehung bedeutungsvollen Ereignisses" (Landau l. c.) aufgestellt worden sind, würde somit die Israels[1]) durch unsere Beobachtung eine Stütze finden. Durch die Abstossung der Kapsel wurden die Gallengänge freigelegt, die nach Wechselmanns[2]) Untersuchung frei an der Fläche des Wundsackes ausmünden. Sie schlossen sich in unserem Falle in verhältnismässig kurzer Zeit, die Leberhöhle verkleinerte sich zusehends, wie wir uns durch Palpation beim Verbandwechsel überzeugen konnten, und vernarbte, nachdem noch eine kurze Zeit eine Gallenpleurafistel bestanden hatte.

Eine merkbare Schädigung des Allgemeinzustandes durch den reichlichen Gallenabfluss konnten wir an unserem Kranken nicht beobachten, eine Erscheinung, die durch mehrere Angaben in der Litteratur (cfr. Wechselmann l. c.), wie auch durch zwei weitere eigene Erfahrungen bei Operationen an der Gallenblase bestätigt wird.

Nach Maydl (l. c.) ist die Perforation eines subphrenischen Echinococcus in den Pleuraraum ein seltenes und zugleich prognostisch ungünstiges Vorkommnis, Exitus letalis tritt ein, wenn nicht operativ vorgegangen wird. Häufiger bricht der Echinococcus gegen die Lungenbasis durch.

Die folgende Betrachtung illustriert dieses Vorkommnis. Es handelte sich um einen Fall von primärem Echinococcus der Leberkonvexität, der nach Durchwachsen des Zwerchfells auf den rechten Unterlappen übergegriffen war. Nachdem er in beiden Organen je eine faustgrosse Höhle geschaffen hatte, mochte er die äusserste Grenze der möglichen Entwicklung erreicht haben und begann eitrig zu zerfallen. In diesem Zustand, nachdem die durch ihn hervorgerufenen Krankheitserscheinungen sich über einen Zeitraum von

1) Israel. Ueber operative Behandlung des Lungenechinococcus. Deutsche med. Wochenschr. 1886.

2) Wechselmann u. Madelung. Beiträge zur Lehre von der Echinococcuskrankheit. Stuttgart 1885.

$1^1/_2$ Jahren erstreckt hatte, kam er zur Operation. Die freilich sehr seltene Spontanheilung durch Entleerung in das Bronchialsystem war auch hier nicht eingetreten.

43. Gerth, Wilhelm, Bahnarbeiter aus Altona, 22 Jahre alt, erkrankte während seiner militärischen Dienstzeit 1896 mehrfach unter den Erscheinungen des Bronchialkatarrhs. Er wurde im Ganzen 8mal im Garnisonlazareth zu Deutsch-Eylau während $1^1/_2$ Jahre behandelt. Der mir vom Sanitätsamt Danzig gütigst zur Verfügung gestellten Krankengeschichte über den letzten Lazarethaufenthalt (vom 19. VI.—8. XI. 97) des damaligen Musketiers Gerth entnehme ich folgende Angaben: Pat. kam wegen Stechens in der rechten Brustseite, quälendem Husten bei allgemeiner Uebelkeit zur Aufnahme. Anfänglich liess sich aus den Rasselgeräuschen im rechten Unterlappen nur die Diagnose: Bronchialkatarrh erheben. Kolikartige Schmerzen im rechten Hypochondrium, die mit Ikterus und galligem Sputum auftraten, sowie der Nachweis einer vergrösserten Leber liessen dann an eine Lungen-Lebererkrankung denken. Im weiteren Verlauf fand diese Annahme eine Unterstützung, insofern sich im rechten Unter- und Mittellappen eine absolute Dämpfung ausbildete. Nur eine schmale Zone neben der Wirbelsäule gab hellen Perkussionsschall bei vereinzelten Rasselgeräuschen. Das Sputum wurde reichlicher — oftmals wurden $^3/_4$ Liter reiner Galle entleert —, dabei waren die kolikartigen Schmerzen in der Lebergegend sehr quälend. Die Diagnose wurde — mit einiger Reserve — auf Leberabscess infolge Cholelithiasis und Durchbruch in die Lunge erweitert. Indessen gingen die Krankheitssymptome wieder langsam zurück, der Husten wurde weniger und hörte dann ganz auf; auch ergab die physikalische Untersuchung immer geringere Symptome. Am. 8. XI., bei Beendigung der Dienstzeit, wurde der Kranke „völlig geheilt" aus dem Lazareth entlassen. Subjektive wie objektive Krankheitserscheinungen waren nicht mehr vorhanden.

Am 31. XII. 97, zwei Monate später, traten wieder Stiche in der rechten Brust auf, die den Kranken veranlassten, das Altonaer Krankenhaus aufzusuchen. Hier, auf der medicinischen Abteilung, wurde aus dem klinischen Befund, wie besonders aus dem reichlichen ocker-gelben Sputum die Wahrscheinlichkeitsdiagnose eines Echinococcus hepatis mit Durchbruch in die rechte Lunge erhoben; gesichert wurde diese jedoch erst in den letzten Tagen des Februars, wo pleuritisches Reiben R. H. U. beobachtet, und reichliches Sputum entleert wurde, das mikroskopisch neben wenigen elastischen Fasern Echinococcushaken und typische Membranstücke enthielt. Der Auswurf wurde von dieser Zeit an reichlicher, mehrmals fand sich auch blutige Beimengung, zuletzt wurde er übelriechend, dabei stieg das Fieber schliesslich bis über 40°. Der Kranke wurde am 4. III. 98 zur Operation auf die chirurgische Abteilung verlegt.

Der von mir erhobene Befund deckte sich im Ganzen mit dem im Aufnahmestatus der medicinischen Abteilung: Hautfarbe des mittelkräftigen Mannes war fahl, bleich, nicht ikterisch. Ueber der rechten, unteren Lunge bestand Dämpfung, die unmittelbar in die Leberdämpfung überging. Die obere Grenzlinie begann in der rechten Parasternallinie auf der V. Rippe und setzte sich in gradem Verlauf etwas unterhalb der Mammilla, bis zur mittleren Axillarlinie fort. Von hier stieg sie in leichtem Bogen aufwärts, so dass sie zwischen hinterer Axillar- und Scapularlinie die VII. Rippe erreichte, dann senkte sie sich nach unten. Drei Finger breit von den Dornfortsätzen hörte der ganze Dämpfungsbezirk auf, und über einer schmalen Zone war der Perkussionsschall hell; das Atemgeräusch jedoch auch hier abgeschwächt.

Ueber den ganzen Dämpfungsbereich hörte man leises, hauchendes Atmen, ein wenig deutlicher vorn zwischen Parasternal- und Mammillarlinie. Hier liess sich zeitweilig auch ausgesprochenes Bronchialatmen vernehmen. Sonst bot der Lungen-, wie auch der Herzbefund keine Abweichung von der Norm. Die Lebergrenze überragte den Rippenbogen in der Mammillarlinie um 2—3 Finger breit. Das Sputum war übelriechend, ockergelb und zeitweilig schaumig (150—180 ccm), der Stuhl thonfarben.

Operation am 14. III. 98 in Chloroformnarkose: Von einem 10 cm langen Schnitt aus zwischen Scapular- und mittlerer Axillarlinie wurde die VII. Rippe in 8 cm langer Ausdehnung subperiostal reseciert. Haut und Muskulatur wurden mit scharfen Haken kräftig nach oben und unten gezogen, sodass nach Entfernung des Intercostalgewebes die durchsichtige Pleura costalis bis zur nächst oberen VI., wie nächst unteren VIII. Rippe freilag. Die VIII. Rippe wurde ebenfalls auf 8 cm reseciert, hierbei riss unterhalb des vorderen Rippenstumpfes die Pleura costalis ein; sofort drang Luft hörbar in den Pleuraraum, und man sah die Lunge sich retrahieren, jedoch nur wenig. Ein Tupfer, schnell dem Riss aufgelegt, bewirkte die Wiederausdehnung der Lunge; die Pleurablätter verschoben sich gegeneinander. Nach Versorgung der äusseren Wunde wurde der Pleurariss wieder freigelegt, und nach seiner Erweiterung eine grosse Gazeschicht in den Pleuraraum gebracht, die den Luftzutritt zu ihm abhalten sollte. Beim Ausbreiten der Gaze, wobei die ganze Hand eingeführt wurde, liess sich nicht vermeiden, dass wieder Luft eintrat. Jedoch wich die Lunge wenig zurück, der scharfe untere Lungenrand trat nur bis in Höhe des VII. Intercostalraumes (Scapularlinie). Jetzt wurde das stehengebliebene Periost der VII. und VIII. Rippe nach doppelter Unterbindung fortgenommen. Ein weiterer Zugang zur Pleurahöhle war gewonnen.

Bei der Palpation ergaben sich folgende anatomischen Verhältnisse: Der innere Abschnitt der Lungenbasis war in der Ausdehnung einer Mannsfaust ganz fest mit dem Zwerchfell verwachsen, letzteres wieder in derselben Ausdehnung mit dem linken Leberlappen. Man konnte diese Verhältnisse sehr leicht durch den gesunden Abschnitt des Zwerchfells

und die normale Leber, ebenso durch die gesunde Lungensubstanz hindurchpalpieren, da die erkrankten Teile der Leber, des Zwerchfells und der Lunge, sich durch ihre grosse Härte aufs deutlichste von den normalen, umgebenden Weichteilen unterschieden.

Der Sitz des Echinococcus war also weiter nach innen und vorne gelegen, als zuerst angenommen wurde. Es erschien deshalb angebracht, sich durch Resektion der vorderen Brustwand einen bequemeren Zugang zu ihm zu verschaffen. Zuvor jedoch wurde durch zwei starke Catgutnähte die Lunge festgenäht, um ihr Zurückweichen zu verhindern. Die Nähte gingen durch den scharfen unteren Rand der Lunge; unter Mitfassen des Periosts (Stümpfe der VIII. Rippe) einerseits und der Zwerchfellmuskulatur andererseits wurden die Pleura costalis und diaphragmatica aneinander vereinigt. Durch die Vernähung der Lunge sollte einmal bei weiterem Arbeiten der Zutritt der Luft abgehalten werden, dann hofften wir so einen exakten Abschluss des hinteren, unteren Pleuraraums zu erreichen, und hierdurch einer eitrigen Infektion, durch einfliessendes Sekret aus der eröffneten Echinococcushöhle, vorzubeugen. Bedeckung der ganzen äusseren Wunde mit Gaze.

V. und VI. Rippe wurden vorne zwischen Mammillar- und vorderer Axillarlinie von einem Schnitt im Verlauf der ersteren freigelegt und je auf 10 cm reseciert. Nachdem dieses Operationsfeld — ein Schrägschnitt vereinigte den vorher auf der VII. Rippe angelegten hinteren mit dem jetzigen vorderen auf der VI. — mit dem hinteren verbunden war, lag der Pleuraraum in grosser Ausdehnung frei, und die Lage des Echinococcus liess sich genau übersehen. Der Sack musste mit dem Herzbeutel verwachsen sein; als nach Eröffnung der Pleura medianwärts von diesem palpiert wurde, fühlte man in unmittelbarer Nähe das Herz pulsieren. Weder vorn noch hinten konnte man zwischen Herz und Echinococcus tiefer vordringen.

Die Pleurahöhle hinten und unten wurde durch Tupfer verschlossen. Die Eröffnung des Echinococcus wurde in der Weise vorgenommen, dass mit dem messerförmigen Paquelin auf die verwachsene Lungenbasis, Zwerchfell und die Leberkuppe eingeschnitten wurde. Nach Anlegung eines Brandkanals von etwa 9—10 cm Länge und 1—2 cm Tiefe floss fast gleichzeitig aus Lunge und Leber gallig-eitrige Flüssigkeit. Die Höhlen wurden ganz breit eröffnet; es fanden sich in beiden nekrotische, gallig durchtränkte Fetzen einer Membran oder Kapsel, ausserdem in beiden Konkremente, die durchaus den Eindruck von Gallensteingries machten.

Die Höhle in der Lunge mochte etwa die Grösse einer Mannsfaust erreichen, die des linken Leberlappens war etwas kleiner. Von der weiten Zwerchfellöffnung aus musste man nach unten innen gehen, um sie abzutasten. In die Lungenhöhle mündete ein grosser Bronchus, der aber nicht zu Gesicht kam; sofort nach Eröffnung der Höhle hörte man den Atmungsstrom durch ihn hindurchstreichen. Nach Ausräumung der geringen Menge

schmierigen Eiters wurde in Leber- und Lungenhöhle je ein dickes Drain eingeführt und nach aussen geleitet. Vernähung der vorderen Wunde durch Muskel-Hautnaht. Dann wurde die hintere Wunde besichtigt. Die Pleurablätter waren wahrscheinlich durch Lösen der Catgutfäden etwas voneinander abgewichen, eine Naht hatte den Lungenrand durchschnitten. Höhlensekret schien nicht in diesen Teil des Pleuraraums geflossen zu sein, jedoch wurde vorsichtshalber auch hier ein Drain eingelegt. Naht der Wunde. Verband.

Die Operation nahm $1^1/_2$ Stunden in Anspruch. Bei der ersten Eröffnung der Pleura war leichte Cyanose eingetreten, die am Ende der Operation verschwunden war.

Am Tage vor der Operation waren Temperatur wie Puls und Atmung normal gewesen; nach dieser trat Fieber auf, das am ersten Tag auf 38,8° stieg, unter geringem Abfall andauerte und am 10. Tage eine Höhe von 38,9° erreichte. Beim ersten Verbandwechsel, 4 Tage nach der Operation, fanden sich in der Gaze, wie in den Drainlichtungen Gallengries und Membranfetzen. Sofort nach der Operation wurde reichlicher, oft rein galliger, mit Blut vermengter Auswurf entleert und verursachte dem Kranken Ekel. Mehrmals musste er brechen. Der Auswurf wurde besonders stark Ende der zweiten Woche nach der Operation; bald darauf nahm auch die Gallenabsonderung mit eitrigem Sekret aus den beiden vorderen Drains an Menge zu und machte von nun an, die ganzen nächsten 4 Wochen hindurch, täglich 1—2mal Verbandwechsel notwendig. Das dritte Drain in dem Pleuraraum war 6 Tage nach der Operation entfernt worden, da es unnötig schien. Am 29. III. trat jedoch Fieber von 39,1° auf, das am nächsten Abend noch um $^1/_{10}$ Grad anstieg, als dessen Ursache eine perkutorisch nachweisbare Eiteransammlung im Pleuraraum gefunden wurde. Nachdem hier durch ein neues Drain wieder für Eiterabfluss gesorgt worden war, fiel das Fieber ganz ab. Vom 2. IV. an bis zur Entlassung des Kranken blieb die Temperatur normal.

Am 26. IV. abends — der Kranke hatte nach der Operation und vielleicht infolge des Gallenabflusses aus Drains und den Bronchien fast 10 kg an Gewicht verloren — hustete der Kranke plötzlich Blutcoagula aus, und der Verband war sofort mit Blut durchtränkt. Bei seiner Abnahme rieselte aus dem vorderen Drain, das in die Lungenhöhle führte, hellrotes arterielles Blut; die ganze vordere Wunde wurde sofort eröffnet, die Drains fortgenommen und die Lungenhöhle fest austamponiert. Die Blutung trat bis 26. V. bei jedem Verbandwechsel hervor; nach Fortnahme der von Galle und Blut durchtränkten Tampongaze rieselte das Blut nach aussen. Zu gleicher Zeit ergoss es sich in das Bronchialsystem; hier reizte es zum Husten und wurde, selten mit Sputum und Galle zusammen, expektoriert. Während wir in der ersten Zeit der Blutung nur durch Austamponierung der ganzen Lungenhöhle Herr werden konnten, gelang es uns bald, eine cirkumskripte Stelle vorn und medianwärts, et-

was oberhalb der Uebergangsstelle von Lungen- zur Leberhöhle, als alleinigen Ort der Blutung festzustellen. Ein fester Tampon, nur hier gegengedrückt, genügte zur Stillung; Galle und Sekret, die übrigens allmählich in geringerer Menge sich entleerten, wurden daneben durch ein Drain nach aussen geleitet. Wir haben uns absichtlich auf die blosse Tamponade beschränkt, da die Unterbindung an der tiefsten Stelle des Drainkanals, der etwa 18 cm lang war, hätte vorgenommen werden müssen, und dazu die völlige Eröffnung der ganzen Wunde notwendig gewesen wäre. Der günstige Ausgang hat unser Verfahren gerechtfertigt.

Die äussere Wunde verheilte schnell; Ende Mai konnte Patient das Bett verlassen. Sein Auswurf war nur noch spärlich, enthielt jedoch immer noch Galle, ebenso wurde diese aus dem Drain in geringer Menge entleert. Erst Mitte Juni hörte jede Absonderung auf, beide Höhlen mussten sich geschlossen haben. Die Farbe des Stuhl wurde normal. Am 24. IV. 98 wurde der Kranke geheilt und im besten Wohlbefinden aus der Anstalt entlassen. Sein Gewicht betrug 55 kg (gegen 58 bei der Aufnahme und 48,600 kg am 14. IV.).

Der Entlassungsbefund ergab an Stelle der Lungenhöhle eine Dämpfung unmittelbar der Herzdämpfung anliegend, so dass es den Eindruck machte, als sei letztere um 3 Querfinger breit nach rechts verbreitert. Sonst ergab die Untersuchung keine Aenderung auf der rechten Lunge, ausser dass etwa der Perkussionsschall im ganzen Operationsgebiet verkürzt war und sich vereinzelte Rasselgeräusche vernehmen liessen.

Der Kranke stellte sich von Zeit zu Zeit in der chirurg. Poliklinik vor. Er sieht jetzt blühend und kräftig aus und versieht den schweren Dienst eines Eisenbahnarbeiters.

Zur Vervollständigung der Anamnese möge nachträglich bemerkt werden, dass der Patient während seiner Militärzeit Offiziersbursche war und zu seinen Obliegenheiten die Wartung mehrerer Hunde seines Herrn gehörte.

Als Beitrag zur Frage der Pneumothoraxbehandlung ist dieser Fall bereits S. 292 verwertet worden.

Wie in der vorigen Beobachtung, machte nach der Eröffnung und Ausräumung der Höhle eine profuse Gallenabsonderung sich geltend. Die Entleerung der Galle erfolgte gleichzeitig nach aussen durch die Drains und per os durch den Bronchusstamm, der oben in die Lungenhöhle einmündete. Bereits $^1/_2$ Jahr vor der Operation, während des Lazarethaufenthaltes des Kranken, war erst eitriges Sekret, dem sich bald Galle beimengte, dann reine Galle ausgehustet worden. Offenbar leitete sich damals eine Spontanheilung ein, die jedoch, wohl aus mechanischen Gründen, nicht vollendet wurde. Viel-

leicht mochte die Höhle zu gross und zu entlegen sein, auch wird sich der ausmündende Bronchialast verstopft haben, wie das völlige Sistieren des Auswurfs am Ende der Lazarethbehandlung vermuten lässt. Jedenfalls stagnierte das Sekret der Höhle und befand sich im Beginn des fötiden Zerfalls; dafür spricht der üble Geruch der entleerten Massen und die Anwesenheit von reichlichem Gallengries. Sekret und Galle stauten sich in der umfangreichen Höhle, und an deren Boden trat eine Zersetzung der Galle ein; es bildeten sich Niederschläge, die zu Gallensteingries anwuchsen.

Dass bereits vor der Operation Galle in so reichlicher Menge sich in den Sack entleeren konnte, spricht für das energische Bestreben des Organismus zur Spontanheilung. Unter Abstossung des Sackes sind Teile der Bindegewebskapsel, die sich bei der Operation als sehr dick erwies, losgezerrt und so Gallengänge eröffnet worden (cf. Wechselmann l. c. S. 215).

Bei diesem Kranken trat während der Gallenabsonderung eine bedenkliche Gewichtsabnahme ein; ob allein infolge jener lässt sich nicht entscheiden, da ausserdem die Mundsekretion sehr reichlich war. Unmittelbar darauf wurde der Kräftezustand durch reichliche Blutung aus einem arrodierten Lungengefäss noch mehr geschwächt. Den Grund ihrer langen Dauer glauben wir in der gerinnungswidrigen Eigenschaft der Galle suchen zu müssen, die eine normale Thrombosierung verhinderte.

In den beiden folgenden Fällen ist der Sitz des Echinococcus in der Lunge, nächst der Leber der häufigste. Die Diagnose bot beidemal keine Schwierigkeit, da eine Punktion vorgenommen wurde und in der erhaltenen Flüssigkeit sich mikroskopisch die integrierenden Bestandteile des Echinococcus: Scolices oder Stücke der Membran nachweisen liessen.

44. Müther, Elise, 47 Jahre alt, Ehefrau. Aufnahme auf der medicinischen Abteilung am 9. X. 97. Die sonst gesunde Frau fühlte sich seit 15 Wochen krank. Es stellten sich Schmerzen in der Magengegend ein, die nach 4 Wochen nachliessen, um in der rechten Brustseite wieder aufzutreten und sich hier festzusetzen. Die Kranke fing an zu husten; erst in letzter Zeit jedoch entleerte sie Auswurf, den sie als „schaumig" beschrieb. In der ganzen Zeit ihrer Erkrankung bestand Uebelkeit. Nachträglich gab die Kranke an, vor 4—5 Jahren einen Hund besessen zu haben.

Befund: Gracil gebaute Frau von blassgelber Hautfarbe. Die rechte Thoraxhälfte blieb sichtbar bei der Atmung zurück. R. V., von dem

3. Intercostalraum nach abwärts, fand sich absolute Dämpfung, die in die der Leber überging. Hinten begann die Dämpfung in der Höhe der V. Proc. spinosus. Ueber dem ganzen Bezirk fehlte jedes Atemgeräusch. Der Befund über der linken Lunge ergab keine Veränderung. Der untere Leberrand überragte den Rippenbogen um 2 Fingerbreite.

Die Punktion am 11. X. ergab etwas fade riechende, aber wasserklare Flüssigkeit, in der sich mikroskopisch neben zahlreichen Cholestearin-Krystallen Echinococcushäkchen nachweisen liessen. Die Kranke wurde sofort zur Operation auf die chirurgische Abteilung verlegt. Bei der Röntgendurchleuchtung hier sah man, dem Dämpfungsbezirk entsprechend, in der rechten Lunge einen dunklen Schatten, der oben kuppenförmig endigte; der höchste Pol dieser Kuppe überragte den Angulus scapulae.

20. X. 97 Operation in Chloroformnarkose: Ein 12 cm langer Schnitt von der seitlichen Thoraxwand legte die IX. und X. Rippe frei, die je auf eine Länge von 10 cm reseciert wurden. Nach Wegräumung des Intercostalgewebes erwies sich die vorliegende Pleura als undurchsichtig und verdickt; sie wurde in der Längsrichtung der Wunde gespalten. Damit wurde eine kleine Cyste mit wasserklarem Inhalt eröffnet (Rest des verödeten Pleurasackes), die nach der Lunge zu durch eine fibröse, narbig aussehende Schwiele mit strahlenförmiger Anordnung der Fasern begrenzt war. Es wurde vorsichtig mit dem Messer eingeschnitten und die Ränder des angelegten Spaltes mit Haken auseinander gezogen. Sofort fielen gelatinöse Massen vor, geplatzte Echinococcusblasen, ihnen folgten mehrere Hundert erbsen- bis wallnussgrosse Tochterblasen. Die Höhle, die sie ausfüllten, erwies sich als über mannsfaustgross; sie setzte sich nach oben und vorne erst in einen für 3 Finger durchgängigen Gang, dann in eine zweite zerklüftete Höhle fort. Letztere fühlte sich an wie eine sehr ausgedehnte Lungencaverne: überall zogen sich Trabekeln quer durch sie hin, die Wand war eigentümlich buchtig. Das Ende dieser Höhle lag im 4. Intercostalraum direkt unterhalb der Mammilla; nach innen erreichte sie in der Medianlinie das vordere Mediastinum, so dass man die Pulsation der grossen Gefässe fühlen konnte. An der Hinterfläche erstreckte sich die Höhle bis zur Wirbelsäule; die einzelnen Wirbelkörper liessen sich abtasten. Die Operationsöffnung lag genau an der tiefsten Stelle dieser Doppelhöhle. Im ganzen betrug deren Länge 19 cm; sie fasste 800 ccm Wasser. Gegen die Lunge hin erwies sie sich als vollkommen abgeschlossen: man hörte keine Luft durch einen offenen Bronchialast strömen, und ebenso lief das Wasser, mit dem noch einzelne Bläschen und gelatinöse Massen aus kleineren Taschen der Höhle fortgeschwemmt wurden, ohne Verminderung wieder ab.

Einführung 3 dicker Drains, die die ganze Höhle durchquerten. Da gar keine Blutung vorhanden war, wurde nur die äussere Wunde neben den Drains mit Gaze austamponiert.

Der Wundverlauf gestaltete sich mit Ausnahme des 3. Tages, wo ein

Temperatur von 38,2 sich einstellte und des folgenden, wo 38,7° bestand, fieberfrei. Beim Verbandwechsel am 2. und 3. Tage nach der Operation fanden sich die innersten Schichten des Verbandes gallig tingiert, ohne dass sich eine Kommunikation der Höhle mit der Leber nachweisen liess. Dann trat reichliche Sekretion ein, jedoch ohne gallige Beimengung. Am 14. XI. wurden die Drains bis auf ein ganz kurzes entfernt, nachdem sie wegen Verkleinerung der Hälfte schon mehrmals gekürzt worden waren: Die Kranke stand auf. Am 11. XII. konnte sie in bestem Wohlbefinden zur Poliklinik entlassen werden: Die obere Hälfte war ganz beseitigt, von der unteren, der Brustwand anliegenden war nur noch ein kleiner Gang vorhanden, der aber den kleinen Finger aufnahm. Am 25. XII. war völlige Heilung erfolgt; die Lunge hatte sich ganz wieder ausgedehnt und beteiligte sich an der Atmung. Ueber dem früheren Sitz war das Atemgeräusch abgeschwächt, an einzelnen Stellen etwas rauh, der Perkussionsschall war verkürzt.

Maydl hebt als merkwürdig unter den von ihm zusammengestellten 10 Fällen von Lungenechinococcus hervor, dass nirgends eine Kommunikation mit der Leber bestand oder irgend ein Symptom einer solchen früher oder später entdeckt wurde. Er scheint demnach der Ansicht zu sein, dass der eigentliche Lungenechinococcus äusserst selten sei und wohl meist aus der Leber heraus sich entwickle.

In unserem Falle fand sich am zweiten und dritten Tage nach der Operation Galle im Verbandstoff, seitdem nicht wieder. Eine vermutete Verbindung der eröffneten Höhle mit der Leber liess sich jedoch trotz sorgfältigen Suchens nicht nachweisen. Wir haben uns den Eintritt der Galle in den Pleuraraum nicht erklären können. Vielleicht hängt er mit einer Gallenstauung durch Druck der gespannten Blase auf die Leber zusammen, die im Augenblick der Operation aufhörte. Der leichte Icterus, der vor der Operation bestand, wurde nach dieser etwas stärker, um dann allmählich zu verschwinden, ebenso fand sich bei der Entlassung eine Vergrösserung der Leberdämpfung nicht mehr vor.

Die Berechtigung, diesen Fall, der nach seinem anatomischen Bilde auf den ersten Blick vielleicht dem Pleuraraum anzugehören scheint, als Lungenechinococcus anzuführen, gab uns die Anwesenheit der kleinen Cyste hinter der Pleura costalis. Wir haben sie als Rest des verödeten Pleuraraums angesprochen. Ausserdem ist der primäre Echinococcus der Pleura so selten im Vergleich zu dem der Lunge, dass schon deshalb unsere Annahme an Wahrscheinlich-

keit gewinnt. Madelung[1]) fand neben 19 Lungenfällen nur 1mal den Echinococcus in der Pleura, Neisser[2]) ihn 67mal in der Lunge und 17mal in der Pleura, Davaine (nach Maydl l. c.) erwähnt in seinem Bericht über 383 Fälle die Lunge 40mal als Sitz, keinmal die Pleura.

Erstaunlich ist in unserem Falle die rasche Ausfüllung der grossen Höhle durch die Wiederausdehnung der Lunge. Wir werden auf diesen Punkt noch zu sprechen kommen. —

Der 4. und letzte Fall bietet keine Besonderheiten, höchstens wäre er als Beweis anzuführen, wie wenig Aussichten die Punktionsbehandlung des Echinococcus für die Radikalheilung darbietet. Sonst bedarf er keines weiteren Kommentars.

45. Wolter, Marie, 16 Jahre alt, Hausmädchen bei einem Metzger in Altona, kam am 13. X. 93 wegen Typhus abdominalis auf der medicinischen Abteilung zur Aufnahme. Der Typhus nahm einen regulären Verlauf, ohne dass sich unterdessen Zeichen einer Lungenerkrankung bemerkbar machten. Anfang Dezember, im Beginn eines leichten Typhus-Nachschubs, trat eine rechtsseitige Pleuritis auf, 1—2 Tage hindurch sich äussernd durch knarrendes Reiben besonders über dem rechten Unterlappen, darauf durch einen langsam ansteigenden Erguss. Mitte des Monats hatte dieser die Höhe des Angulus scapulae erreicht. Die Probepunktion ergab ein klares, seröses Exsudat. Mit dem Ablauf des Typhus-Nachschubs und dem Aufhören des Fiebers ging die Dämpfung nicht zurück, ohne dass jedoch die Kranke über irgend welche Beschwerden klagte.

Nach 5 Wochen wurde abermals eine Probepunktion gemacht; das Ergebnis war eine trüb seröse, etwas blutige Flüssigkeit, welche mikroskopische Eiterkörperchen, fettigen Detritus und Epithelzellen enthielt. Am Tage nach der Punktion folgte Schüttelfrost; ein 10tägiges, unregelmässiges Fieber schloss sich an. Das Körpergewicht sank in dieser Zeit von 43 auf 39 kg. Nach weiteren 10 fieberfreien Tagen trat dann wieder spontan Schüttelfrost ein. Durch Punktion mit folgender Aspiration am nächsten Tage wurden 200 ccm einer serös-eitrigen Flüssigkeit entleert, in der sich nachher zahlreiche Echinococcushäkchen nachweisen liesen; während derselben traten starke Hustenanfälle ein, die sich in den nächsten Tagen wiederholten, dabei fanden sich in dem reichlichen, fade riechenden Auswurf gleichfalls zahlreiche Scolices, sowie zarte Fetzen von lamellös geschichteten Chitin-Membranen, aber niemals ganze Blasen. Nach 9 Tagen wurden keine Häkchen mehr im Sputum gefunden, der Auswurf

1) Madelung. Beiträge zur Lehre von der Echinokokkenkrankheit. Stuttgart 1885.

2) Neisser. Die Echinokokkenkrankheit. Berlin 1877.

nahm an Menge ab und verlor seinen eitrigen Charakter, die Kranke erholte sich zusehends, das Körpergewicht stieg wieder auf 46 kg. Bei der Entlassung des Kranken am 16. III. 94, bei völligem Wohlbefinden, bestand noch R. H. U. eine 3 fingerbreite, relative Dämpfung mit abgeschwächtem Atemgeräusch; die Probepunktionen verliefen stets resultatlos.

Der Kranke wurde am 14. III. 94 vom Oberarzt du Mesnil im ärztlichen Verein[1]) als „ein durch Punktion geheilter Lungenechinococcus" vorgestellt. Aus seinen Ausführungen hebe ich hervor: das klinisch-anatomische Bild lässt sich so deuten, dass wahrscheinlich im rechten Unterlappen eine primäre, einkammerige Echinococcusblase von geringer Grösse bestand, die zu einer konsekutiven Pleuritis und zuletzt zum Durchbruch in die Pleurahöhle und die Bronchieen führte. Der Durchbruch in den Pleuraraum erfolgte wahrscheinlich durch Anstechen des Sackes mit der Punktionsnadel (Blut), der in die Bronchieen durch die kräftigen Hustenstösse.

Ein halbes Jahr später, am 6. Nov. 94, kam die Kranke wieder zur Aufnahme. Schon bald nach der Entlassung hatte sich quälender Husten eingestellt, nach 2 Monaten war der Auswurf eitrig geworden und übelriechend, mehrmals sollte auch Blut ausgehustet worden sein. Heftiges Stechen in der rechten Brustseite veranlassten den Wiedereintritt der Kranken in die Anstalt.

Hier fiel ihr elender Zustand auf. Von der VII. Rippe nach abwärts bestand hinten absolute Dämpfung bei fehlendem Atemgeräusch und aufgehobenem Stimmfremitus. Bei der Punktion wurde eine volle Spritze stinkenden Eiters entleert, die Häkchen und Membranstücke in Menge enthielt. Im eitrigen, ebenfalls übel riechenden Auswurf fanden sich keine Bestandteile der Echinococcus. Der Urin zeigte eine Spur Albumen; die Temperatur betrug am Abend des Aufnahmetages 39,3°.

Operation am 7. XI. in Chloroformnarkose: Nach Resektion der IX. und X. rechten Rippe hinten, je in 8 cm Länge, wurde die Pleura eröffnet. Die Lunge war adhärent; nach Ablösen der Pleura costalis erwies sie sich derb, von Leberkonsistenz; in der hinteren Axillarlinie fand sich jedoch eine cirkumskripte Stelle mit deutlicher Fluktuation. Hier wurde incidiert. Sofort entleerte sich stinkender Eiter mit nekrotischen Gewebsfetzen untermischt. Nach stumpfer Erweiterung der Incisionswunde gelangte man in einen Hohlraum, der innen von einer teils glatten, teils zerfetzten Membran ausgekleidet, gegen das Lungenparenchym sich durch eine derbe Kapsel abgrenzte. Die Länge der Höhle betrug etwa 10 cm, ihre Breite 5—6 cm und ihre Höhe 3—4 cm. Sie musste vom Unterlappen aus auf den Mittellappen übergreifen. Ihre Lage war schräg, entsprach etwa einer Linie, die man sich durch das rechte Sterno-Clavicular-Gelenk und den vertebralen Resektionsstumpf der IX. Rippe

1) Mitteilungen aus dem Verein Schlesw.-Holstein. Aerzte.

gelegt denken konnte. Ausreibung der Höhle mit Tupfern, Drainage, Verband.

Sofort nach der Operation trat Fieberabfall ein. Schon nach drei Tagen verlor der Auswurf seine dick-eitrige Beimengung, er wurde serös-schleimig, der Husten dauerte etwa noch 3 Wochen an. Aus dem weiteren Krankheitsverlauf wäre hervorzuheben, dass sich ein Bronchus in die Höhle eröffnete und Luft durch diese streichen liess; indes verschloss er sich schnell bei zunehmender Verkleinerung der Höhle. Am 12. II. 95 wurde die Kranke in ausgezeichnetem Wohlbefinden geheilt entlassen. Der Perkussionsschall war der früheren Höhle und Umgebung entsprechend abgekürzt; hinten hörte man überall Vesikuläratmen, an einzelnen Stellen war es abgeschwächt, an anderen wieder rauh und von leicht bronchialem Beiklang.

Die so überaus günstigen Erfolge der Operation bei dem Echinococcus im Brustraum sind durch die biologischen Eigenschaften des Blasenwurms in seinem Verhalten zur Nachbarschaft bedingt. Er verdrängt seine Umgebung, er zerstört nicht, wie die gangränescierenden, eitrigen Prozesse.

Nach der Entleerung der Echinococcusblase stellt sich die normale Anordnung der Organe wieder her; auch ein so umfangreicher Defekt wie im Falle 42 wird schnell wieder ausgeglichen, ohne dass schwere Störungen, wie durch Verziehung des Herzens die Folge wären. Es fehlt der Substanzverlust, der, wie wir im vorigen Kapitel der Arbeit ausgeführt haben, Massregeln zur Verkleinerung des Brustraums, entsprechend seinem Umfange, bedingen würde. Fast nie bleibt ein Defekt bestehen, der beseitigt werden muss. Nur Madelung (l. c.) erwähnt einen von ihm beobachteten Fall von Pleura-Echinococcus (Fall 20 der Sammelforschung), bei dem erst die Thoracoplastik die persistierende Empyemhöhle zur Verödung brachte.

In der Lunge verdankt die bindegewebige Kapsel ihre Entstehung einer regressiven Metamorphose des Gewebes [cfr. Ahlers[1])]; sie scheint auch bei langer Dauer der Erkrankung keine genügende Dicke und Stärke zu erlangen, um nach Entleerung des Echinococcus der vordrängenden Lunge Widerstand leisten zu können. Nach Ausstossung der auskleidenden Membran und etwaigen nekrotischen Gewebes verschliesst sich die Höhle. Die Wände der bindegewebigen Kapsel legen sich aneinander und verheilen.

1) Ahlers. Beitrag zur Pathologie der Lungenechinokokken bei Madelung l. c.

Intensivere entzündliche Erscheinungen in der Umgebung finden sich nur bei Vereiterung des Sackes und bei der Kommunikation mit dem Bronchialbaum; nach der Ausräumung der Höhle gehen sie schnell zurück.

Die Operation des Echinococcus im Brustraum soll nur eine ausreichende Angriffsfläche schaffen, durch die eine bequeme Ausräumung der Höhle ermöglicht wird; sie wird sich deshalb auf die partielle Resektion einer oder mehrerer Rippen beschränken können. Beim Sitz des Echinococcus in der Lunge muss gegebenen Falls die Pneumotomie, die Incision der deckenden Lungenschicht, hinzukommen. Auf jeden Fall ist der Eingriff einfach, der Erfolg fast immer glänzend. —

AUS DER

HEIDELBERGER CHIRURGISCHEN KLINIK

DES PROF. DR. CZERNY.

XII.

Ueber die Desinfektion inficierter Wunden [1]).

Von

Dr. **Carl v. Eicken.**

(Hierzu Taf. VI—VII).

Der Kampf, der in den letzten Jahren zwischen Antisepsis und Asepsis getobt hat, ist wohl im Grossen und Ganzen zu Gunsten der Asepsis entschieden. Alle modernen Chirurgen sind bemüht, die Antiseptica von nicht inficierten Wunden nach Möglichkeit fernzuhalten. Die Frage, ob es Zweck hat, inficierte Wunden mit Antisepsis zu behandeln, ist aber bisher noch nicht endgiltig entschieden.

Schimmelbusch (1) war der erste, der dieser Frage durch das Tierexperiment näher zu treten suchte. Er inficierte Mäuse an ihrem Schwanz mit Milzbrand und Kaninchen mit einer für diese Tiere höchst pathogenen Streptokokkenart. Dann suchte er nach bestimmten Zeiträumen zu desinficieren. Seine Untersuchungen ergaben, dass es mit keinem Antisepticum gelang, die Tiere vor dem Tode zu

1) Von der Heidelberger medicinischen Fakultät gekrönte Preisschrift über die Frage: „Experimentelle Prüfung der Desinfektion inficierter Wunden. Vergleich der experimentellen Resultate mit den klinischen Beobachtungen. Eventuell sollen auch die Veränderungen, welche die Gewebe durch die üblichen Desinfektionsmittel erleiden, einer Prüfung unterzogen werden."

retten, ja bei den Mäusen war selbst die Amputation des Schwanzes ohne Erfolg, wenn sie später als 10 Minuten nach stattgehabter Infektion vorgenommen wurde. Er zieht daraus den Schluss, dass bei den Wundinfektionen eine lokale Desinfektion völlig nutzlos ist, „in welchen sich das Bild schwerster Allgemeininfektion darbietet, lokalisierte Prozesse fehlen, die Wunde makroskopische Veränderungen nicht erkennen lässt und im Blut Mengen z. B. von Streptokokken gefunden werden".

Schimmelbusch teilte diese Resultate auf dem Chirurgen-Kongress 1893 mit, und sie verfehlten nicht, einen tiefen Eindruck zu machen. Viele Chirurgen hielten es von nun ab für gänzlich nutzlos, bei inficierten Wunden mit Antisepticis vorzugehen, obgleich Schimmelbusch selbst auf das entschiedenste vor einer derartigen Schlussfolgerung warnte.

Gegen diese Anschauungen machte sich schon auf dem nächsten Chirurgen-Kongress eine energische Reaktion bemerkbar. Messner (2) teilte seine experimentellen Studien über Wundbehandlung bei inficierten Wunden mit.

Er experimentierte immer an je 2 Kaninchen, die von einem Wurf, einer Grösse, einer Farbe und nahezu von einem Gewicht waren. Die beiden Tiere wurden in gleicher Weise inficiert. Es wurde an einem Vorderbeine eine 2 cm lange Weichteilwunde angelegt, die durch Haut, Fascie und die Muskulatur ging. In diese Wundtasche wurden alsdann 2 ccm Eiter oder Bouillon-Eiterkulturen gebracht und darüber ein trockener aseptischer Verband angelegt. Nach einer bestimmten Zeit (bis zu 18 h nach der Infektion) wurde der Verband bei beiden Tieren abgenommen und dann die Wunde bei dem einen Versuchstiere mit $^3/_4$% sterilisierter Kochsalzlösung ausgewaschen und darauf trocken verbunden. Bei dem andern Kaninchen wurde die Wunde mit 3% Lysol und 3% Carbolsäurelösung ausgewaschen. Bei diesen letzteren Tieren wurde alsdann die desinficierte Wunde mit nasser Carbolgaze locker ausgestopft und ein nasser Carbolumschlag gemacht, der nach 12 h erneuert wurde. Weiterhin wurden auch diese Tiere trocken aseptisch verbunden. Der Erfolg war der, dass sämtliche aseptisch behandelten Tiere (10 an Zahl) im Laufe der nächsten 8—14 Tage an progredienten phlegmonösen Eiterungen mit Ausnahme eines einzigen Tieres zu Grunde gingen (diese Angabe ist ungenau; in der That blieben die Tiere 5, 7, 10 am Leben, was von Reichel richtig gestellt wurde), während sämtliche antiseptisch behandelten Tiere (10 an der Zahl) mit Ausnahme eines einzigen am Leben blieben.

„Es geht aus den Versuchen", sagt Messner, „zur Evidenz hervor, dass es am Kaninchen noch nach 18h gelingt, inficierte

Wunden, die, wenn sie nicht antiseptisch behandelt werden, Neigung haben, in progrediente phlegmonöse Eiterungen überzugehen und den Tod des Versuchstieres herbeizuführen, durch Ausspülung mit 3% Lysol und Carbolsäurelösung zu desinficieren, der Eiterung einen lokalen Charakter zu geben und das Tier am Leben zu erhalten".

Henle (3) konnte auf demselben Chirurgen-Kongress die Versuche Schimmelbusch's völlig bestätigen, woraus auch er schliesst, dass die Nutzlosigkeit bei den von Schimmelbusch als „septische Erkrankungen" bezeichneten Infektionen nicht zu bezweifeln ist. Dagegen kam Henle auf Grund seiner Untersuchungen, die er mit Streptokokken-Eiter und Reinkulturen an Kaninchen anstellte, zu ganz anderen Resultaten.

Er inficierte Schnittwunden an beiden Ohren der Tiere mit je einer Oese Streptokokken-Eiter oder Bouillonkultur, desinficierte nach gewissen Zeiten immer das rechte Ohr, indem er einen mit 2‰ oder 1‰ Sublimat getränkten Wattebausch auf die Wunde leicht aufdrückte. Das linke Ohr wurde nicht behandelt und sollte zur Kontrolle für die Virulenz des Infektionsmaterials dienen. Der Erfolg war bis 2 h nach stattgehabter Infektion ein absoluter, d. h. die mit Antisepticis behandelten Ohren zeigten im weiteren Verlauf kein Erysipel, während die linken nicht behandelten Ohren stets von Erysipel befallen wurden. Bei später vorgenommener Desinfektion bis zu 6 h nach der Infektion sah er einen nützlichen Einfluss insofern als das Erysipel weniger intensiv auftrat. Erst bei noch späterer Desinfektion war kein Unterschied zu konstatieren.

Henle schliesst aus seinen Versuchen: „Eine lokale Desinfektion von Wunden innerhalb der ersten Stunden ist durchaus erfolgreich. Da es beim Menschen fast ausnahmslos auf die lokale Desinfektion ankommt, müssen wir, so lange keine einwandsfreien Beweise für die Nutzlosigkeit derselben vorliegen, nach wie vor inficierte oder verdächtige frische Wunden in der bisher üblichen Weise desinficieren".

Der Arbeit von Henle schliesst sich eine weitere von Schanjawski (4) an, die mir nicht im Original zur Verfügung stand. Schanjawski experimentierte am Kaninchen mit Milzbrand und fand, dass eine Desinfektion nur im Verlauf der ersten 5 Minuten nach stattgehabter Infektion möglich sei, so lange der Infektionsstoff in der Wunde und ihrer nächsten Umgebung ist. Bei aseptischer Behandlung gingen alle Tiere zu Grunde. Er ist der Meinung, „dass die Antiseptik die Zeit der Excentricitäten und Uebertreibungen hinter sich habe, die Aseptik aber jetzt diese Periode durchlebe".

Reichel (5) veröffentlichte im Jahre 1894 eine Reihe von Versuchen über Wunddesinfektion und gelangte zu einem ähnlichen Resultate wie Schimmelbusch, dass es schon eine Minute nach der Infektion weder bei Kaninchen noch bei Hunden gelingt, eine septische Wunde durch Desinfektion in eine aseptische umzuwandeln, selbst wenn man nicht so hoch virulente Bakterien wie Milzbrand, sondern die gewöhnlichen Eiterkokken verwandte. Sodann stellte er Kontrollversuche zu denen von Messner an, in denen er im wesentlichen dessen Versuchsanordnung befolgte. Nur in wenigen Punkten wich er davon ab.

Er vernähte nach stattgehabter Infektion die Wundränder und legte einen Collodiumverband darüber. Sein Infektionsmaterial bestand in Reinkulturen von Staphylococcus aureus auf Agar und aus verflüssigten Gelatinekulturen desselben Coccus. Die so inficierten Wunden nahm er dann erst nach 20—24 h in Angriff mit der Absicht, schwere fortgeschrittene phlegmonöse Processe zu erzeugen, bei denen der Erfolg einer Behandlungsmethode sich um so deutlicher zeigen musste. Bei den ausgedehnten phlegmonösen Processen musste er aber zunächst ausgiebige Spaltungen vornehmen, sollte die Therapie überhaupt einen Erfolg haben. So scheute er sich nicht, einen Schnitt vom Ellbogen bis zur Achselhöhle zu führen und diesen nötigenfalls bis zur Medianlinie zu verlängern, schliesslich auf diesen einen zweiten zu setzen, der von der Axilla schräg nach vorn unten, eventuell bis zum Rippenbogen reichte. Darauf wurde die besonders mit Eiter durchsetzte Subcutis excidiert. die ganze grosse Wundfläche bei den einen Tieren mit 3% Carbolsäurelösung ausgewaschen und mit in gleicher Lösung getauchter, gut ausgedrückter, doch noch feuchter Gaze tamponiert. Darüber wurde ein feuchter Carbolumschlag gelegt, ferner ein Stück Gummipapier und das Ganze mit einem Bindenverband befestigt. Nach 24 h wurde der Verband gewechselt, die Wunde nochmals mit 3% Carbolsäure bespült, mit steriler Gaze getrocknet und mit fest ausgedrückter Carbolgaze tamponiert. Auch dieser Verband wurde meist am nächsten Tage erneuert, die Wunde aber nicht mehr desinficiert, sondern nur mit Carbolgaze tamponiert erhalten. Die weiteren Verbände blieben 2—3 Tage liegen. Bei den Kontrolltieren verfuhr er in genau gleicher Weise nur mit dem Unterschied, dass statt der 3% Carbolsäure sterilisierte 0,6% Kochsalzlösung verwandt wurde. Von den 6 antiseptisch behandelten Tieren starben 5, nur 1 genas; von den 6 aseptisch behandelten starben 3 und 3 genasen.

Reichel zieht folgende Schlüsse: „Selbst sehr ausgedehnte Prozesse, bedingt durch Infektion mit Staphylococcus aureus, lassen sich beim Kaninchen durch genügend ausgiebige Spaltungen und Excision der eitrig infiltrierten Subcutis mit folgender Tamponade

der Wundhöhle zum Stillstand bringen. Eine Desinfektion der Wundfläche ist hierbei absolut entbehrlich. Das wirksame Moment liegt in der Verwandlung der geschlossenen Eiterung in eine völlig offene. Eine Oberflächeneiterung der durch die Operation geschaffenen offenen Wundfläche ist durch eine rein aseptische Behandlung nicht zu verhüten. Ebensowenig vermag dies aber eine einmalige oder selbst wiederholte Desinfektion. Hingegen lässt sie sich durch eine antiseptische Behandlung in Schranken und eine Zersetzung des Wundsekrets hintanhalten, so lange die Wunde in beständigem Kontakt mit dem Antisepticum steht. Sowie dieses verflüchtigt oder z. B. durch chemische Bindung mit Albuminaten seine keimtötenden Eigenschaften verliert, ist auch die Oberflächeneiterung unvermeidlich. Die 3% Carbolsäure ist wegen ihrer toxischen und ätzenden Wirkung zu feuchten Carbolumschlägen nicht geeignet". Später fährt er fort: „Andererseits lehren unsere Versuche, dass der dauernde Kontakt der Wunde mit einem Desinficiens in wirksamer Koncentration auf die Beschaffenheit der Wunde einen günstigen Einfluss übt, die Eiterung mindert, die Zersetzung verhindert, und Messner's Versuche zeigen, dass die Virulenz des an der Oberfläche sich ansammelnden Eiters bei einer derartigen antiseptischen Behandlung wesentlich herabgesetzt wird. Die Vorteile einer rationell geübten Antisepsis dürfen wir demnach, so lange sich dies ohne sonstige Schädigung ausführen lässt, unseren Patienten nicht vorenthalten". Reichel empfiehlt zum Schluss seiner Arbeit bei der Behandlung von phlegmonösen Prozessen neben genügender Incision, Hochlagerung des entzündeten Gliedes, Applikation feuchter Wärme, bei kleinen Wunden in den ersten 24 h Behandlung mit $^1/_2$ bis 1‰ Sublimatlösungen, bei grösseren 3% Borsäure oder 2% essigsaure Thonerde.

Als nächste Arbeit ist die von Haenel (6) zu nennen: „Zur Frage der Desinfektionsfähigkeit der Wunden". Er erklärt sich die auffallenden Resultate Messner's durch die ungleiche Behandlung der Tiere. Die Wunden der „Carboltiere" wurden nach der Desinfektion mit feuchter Carbolgaze tamponiert und mit feuchten Carbolverbänden verbunden, während die der „Kochsalztiere" nach der Ausspülung der Wunde trocken aseptisch verbunden wurden. In dieser Verschiedenheit der Behandlung kann sehr wohl der Grund für die auffallenden Ergebnisse der Messner'schen Experimente gesucht werden. Es ist nicht gleichwertig antiseptisches und aseptisches Verfahren einander gegenübergestellt, sondern feuchte (zugleich antiseptische) und trockene (zugleich aseptische) Methode. Haenel in-

ficierte die Tiere ganz ähnlich wie Messner, stellt aber einerseits feuchtes antiseptisches und feuchtes aseptisches Verfahren gegenüber, andererseits trocken antiseptisches und trocken aseptisches. Auf diese Weise gelangt er zu Resultaten, die wesentlich von denen Messner's abweichen. „Es hat sich ein Unterschied in dem Verhalten der mit Carbolsäure und der mit Kochsalzlösung behandelten Tiere nicht im geringsten ergeben". „Bei den langsamer verlaufenden Eiterungen und fortschreitenden Phlegmonen war bald bei den Carboltieren, bald bei den Kochsalztieren die Absonderung reichlicher und die Ausdehnung des Prozesses erheblicher. Die Unterschiede in der Intensität der Erkrankung und in der Heilungsdauer gleichen sich ungefähr aus". Bei den drei Paar Kaninchen, die mit trockenen Verbänden und ohne Wundtamponade behandelt wurden, eiterten alle Wunden stark und zwar erheblicher als die gleichzeitig mit demselben Virus inficierten, aber feucht behandelten Tiere".

Koller (7) stellte „experimentelle Untersuchungen über die Therapie inficierter Schusswunden" an. Er inficierte die Geschosse mit Staphylococcus aureus, Pyocyaneus oder Streptococcus capsulatus. In den mikroskopischen Präparaten fand er, dass die Bakterien weit in das Gewebe hinein versprengt waren. Bei der Anwendung von 5% Carbolsäure, starker Jodtinktur und Thermokauter gingen die Tiere zu Grunde. Eine Heilung wurde erzielt, wenn man die Wunden der Natur überliess, d. h. wenn man gar keinen theurapeutischen Eingriff vornahm, oder Glasdrains oder Jodoformgaze in die Schusskanäle einlegte. Er kommt zu dem Resultat: „Die doppelte Läsion, Schuss und Wirkung starker Desinficientien auf die Gewebe, schafft für die in der Umgebung des Schusskanals noch lebenden Bakterien einen äusserst günstigen Nährboden; die vitalen Kräfte und deren baktericide Wirkung sind in einer solchen Wunde völlig aufgehoben, woraus hervorgeht, dass die anwesenden Kokken in ihrer Entwicklung nicht gehindert, im Gegenteil beträchtlich gefördert sind".

Steinmetz (8) zieht aus einer Studie: „Beitrag zur Frage der Behandlung inficierter Wunden mit feuchten Verbänden" den Schluss, dass die feuchte Wärme bei inficierten Wunden nachteilig wirkt und dass speziell das 1‰ Sublimat nur schädlich wirken könne, da bei den beiden mit Sublimat verbundenen Tieren der Versuchsreihe VI an der Stelle, wo der Verband lag, ein pustulöser Ausschlag auftrat, und die Tiere an progredienter Eiterung zu Grunde gingen, während das trocken verbundene Tier geheilt wurde. Auch Goldberg (9), der die Resultate von Schimmelbusch und

Reichel nachprüfte, schreibt speziell den Sublimatverbänden eine schlechte Wirkung zu.

Die Versuche Schimmelbusch's sind vielfach (von Henle, Reichel, Pfuhl und Goldberg) nachgeprüft und seine Ergebnisse stets bestätigt worden. Dagegen hat sich in der neuesten Zeit Halban (10) gegen die Auffassung Schimmelbusch's gewandt, dass die Infektion auf dem Wege der Blutbahn zustande käme. Schimmelbusch nahm an, dass bei blutenden Wunden die Keime sofort in die Blutgefässe gelangen und dadurch schnell im Körper des Tieres verteilt werden und zu einer Allgemeininfektion führen, und dass wir aus diesem Grunde jeder Infektion einer blutenden Wunde mit unseren Desinfektionsmitteln machtlos gegenüberstehen. Halban weist nun in seinen Versuchen auf das deutlichste nach, dass auch bei Infektion blutender Wunden die Resorption auf dem Wege der Lymphbahnen sich vollzieht. Die Bakterien gelangen zunächst in die regionären Lymphdrüsen, wo der tierische Organismus zuerst den Kampf gegen die Eindringlinge aufnimmt, sei es durch Phagocytose, sei es durch die Ausscheidung von Alexinen. Die nicht pathogenen Arten waren schon sehr bald in den Lymphdrüsen zu finden, der Bacillus prodigiosus z. B. schon nach wenigen Augenblicken, wogegen pathogene Keime z. B. der Staphylococcus aureus erst nach 1 h, der Milzbrandbacillus erst nach $2^1/_2$ h gefunden werden konnten. Zugleich machte er die höchst merkwürdige Beobachtung, dass die pathogenen Keime nur in viel geringerer Zahl als die nicht pathogenen Keime in den Lymphdrüsen nachzuweisen waren. Auf dieser Beobachtung fussend stellte er einen höchst interessanten Versuch an, durch den er die Richtigkeit seiner Auffassung schlagend beweist. Er inficierte ein Kaninchen an einer Extremität, nahm dann 2 bis $2^1/_2$ h nach der Infektion die Enukleation und die Exstirpation der regionären Lymphdrüsen vor und konnte das Tier dadurch am Leben erhalten. Dieser Versuch wurde fünfmal mit demselben Erfolg wiederholt.

Höchst bemerkenswert sind ferner die Studien über die Frage, was mit den Bakterien geschieht, nachdem sie in den Lymphbahnen erschienen sind. Es zeigte sich bei den Versuchen stets folgendes typische Verhalten: „Nachdem die Bakterien in die Lymphdrüsen gekommen sind, bleiben sie einige Zeit in ihnen und nehmen zunächst an Zahl zu. Nachdem sie den Höhepunkt in verschiedenen Zeiten überschritten haben, nimmt die Zahl stetig ab. Nach einer gewissen Zeit verschwinden aber die Bakterien wieder vollkommen aus den Lymphdrüsen. Nach einer längeren Pause, welche einige

Stunden betragen kann, und deren Dauer ebenfalls bei den einzelnen Bakterienarten wechselt, erscheinen sie dann wieder, aber in geringerer Zahl als das erste Mal. Sie bleiben nun ziemlich konstant eine gewisse Zeit, zeigen eventuell einige Remissionen, um dann je nach ihrer Pathogenität entweder wieder dauernd zu verschwinden oder zu bleiben."

Gegen diese Resultate wurde von Nötzel (11) geltend gemacht, dass auch sie nicht für alle inficierten Wunden massgebend seien. Nötzel wies nach, dass, wenn man als Infektionsmaterial nicht die Milzbrandbacillen sondern Milzbrandsporen, oder Milzbrandmaterial, das reichlich Sporen aufweist, in grossen Mengen bei grossen Wunden verwendet, schon nach viel kürzeren Zeiten Milzbrand in den Lymphdrüsen, im Blut und in den Organen nachzuweisen ist. Diese Verhältnisse dürften aber wiederum — was sich auch gegen die Resultate Schimmelbusch's einwenden lässt — nicht für den Menschen massgebend sein. Denn einerseits ist die Zahl der Keime eine viel zu grosse, andererseits besitzen das Blut und die gesunden Organe die Eigenschaft, eine gewisse Zahl von Keimen zu vernichten, was Nötzel selbst hervorhebt. Wenn einem Kaninchen 1000 Keime in die Blutbahn eingespritzt werden, so erkrankt das Tier nicht, während schon 50 Keime subkutan beigebracht das Tier töten. Zudem leugnet Nötzel gar nicht, dass die Lymphdrüsen in der That bedeutsame Schutzorgane darstellen und dass erst durch die fortgesetzte Resorption von der Wunde aus schliesslich die baktericide Kraft der Lymphdrüsen erlahmt und erst dann eine Allgemeininfektion zustande kommt.

Aus den Versuchen Halban's resultiert jedenfalls, dass wir doch der Infektionsstelle mit den regionären Lymphdrüsen nicht so gänzlich machtlos gegenüberstehen, wie es nach den Versuchen Schimmelbusch's scheinen möchte, da der Körper imstande ist, eine längere Zeit in den Lymphdrüsen den Kampf mit den Bakterien aufzunehmen.

Auf dem Chirurgen-Kongress 1898 teilte Friedrich (12) die Resultate einer experimentellen Arbeit mit, die sich speciell mit der Frage nach der Zeit beschäftigt, bis zu der eine Infektion noch als eine lokale zu erachten ist und ein therapeutischer Eingriff noch von Erfolg begleitet sein kann. Friedrich wandte gegen die Versuche von Schimmelbusch ein, dass sie stets mit Reinkulturen und grossen Mengen von Bakterien vorgenommen wurden und deshalb keinen Rückschluss auf die Möglichkeit einer Desinfektion einer

inficierten Wunde des Menschen gestatteten. Die Bakterien bedürften in dem Zustand, wie sie in der Aussenwelt vorhanden sind, erst einer gewissen Zeit, bis sie sich an den tierischen Organismus gewöhnt hätten und ihre schädigende Wirkung entfalten könnten.

Friedrich experimentierte daher in folgender Weise: Er setzte beim Meerschweinchen eine Haut-Muskelwunde, in die er Gartenerde brachte, die den Bacillus des malignen Oedems enthielt. Er fand, dass die Keime des malignen Oedems erst nach 6 h sich im Muskel entwickelten und konnte daher durch Excision des inficierten Muskelstücks bis zu 6 h nach stattgehabter Infektion die Tiere retten, nach 7 h waren die Resultate schon zweifelhaft, nach 8 h gingen die Tiere sämtlich innerhalb 48 h zu Grunde. Wenn er dagegen ein Stück von dem inficierten Muskel eine gewisse Zeit nach der Infektion in die Wunde eines anderen Tieres brachte, so konnte er die Keime um so schneller in der Umgebung dieser letzteren Wunde nachweisen, eine je längere Zeit nach der Infektion des ersteren Tieres verstrichen war. Also z. B. schon nach 30 Minuten, wenn die Keime sich schon völlig accommodiert hatten. Diese Tiere starben dann auch gewöhnlich schon nach 24 h, während die ersteren erst im Laufe des zweiten oder dritten Tages der Infektion erlagen.

Petersen (13) wandte gegen diese Versuche ein, dass sie keinen Rückschluss auf die Zeit gestatteten, bis zu der bei einer Wunde des Menschen eine Desinfektion oder sonst ein therapeutischer Eingriff noch erfolgreich sein kann oder nutzlos wird. Friedrich geht auf Grund seiner Experimente bei accidentellen Wunden des Menschen so vor, dass er die Wunde unter verschiedenen Kautelen in einer gewissen Entfernung umschneidet und die ganze Wunde förmlich herausschält. Es ist selbstverständlich, dass ein derartiges Vorgehen nur bei relativ einfachen glatten Wunden möglich ist. Für kompliciertere Wunden empfiehlt Friedrich für genügenden Sekretabfluss und für das Offenbleiben der Wunden zu sorgen. Aber wollten wir selbst für eine Infektion mit dem Bacillus des malignen Oedems, die übrigens zu den grössten Seltenheiten gehört, die letzten Konsequenzen aus Friedrich's Versuchen ziehen, so dürften wir uns doch sicher nicht irgend welche Rückschlüsse auf die Zeit gestatten, die irgend eine andere Bakterienart gebraucht, um in einer menschlichen Wunde entwicklungsfähig und gefährlich zu werden.

Müssen wir denn überhaupt jede accidentelle Wunde als inficiert betrachten? Die einzige Arbeit, die sich mit dem genauen bakteriologischen Nachweis bei accidentellen Wunden beschäftigt, ist die von Riggenbach (14). Dieser Forscher untersuchte 24 accidentelle Wunden aller Art und wies in allen mit Ausnahme einer ein-

zigen pathogene Keime nach, wobei er allerdings, gestützt auf zahlreiche Angaben anderer Forscher und eigene Beobachtungen auch den Staphylococcus albus für einen pyogenen Keim erklärt. Das Wundsekret wurde vor jedem therapeutischen Eingriff und beim ersten Verbandwechsel einer bakteriologischen Untersuchung unterzogen, wobei sich ergab, dass bei den antiseptisch behandelten Wunden niemals ein absolutes Verschwinden der Bakterien, wohl aber eine Verminderung ihrer Zahl nachzuweisen war, während bei aseptischer Verbandmethode der Keimgehalt stets zunahm. —

Es sei mir nun gestattet, in Kürze einen Ueberblick über den Gedankengang meiner Versuchsanordnung zu geben, bevor ich auf die Resultate selbst eingehe.

Es schien mir überflüssig zu sein, nochmals die Nutzlosigkeit der Desinfektion bei den Infektionen darzuthun, die bei hoher Pathogenität der Bakterien schnell den Charakter einer Allgemeininfektion annehmen und zum Tode des Tieres führen. Auch die Thatsache ist durch die Beobachtungen aller Forscher genügend erhärtet, dass eine einmalige und selbst mehrfache Desinfektion einer inficierten Wunde nicht imstande ist, diese in eine aseptische umzuwandeln. Ferner musste ich davon Abstand nehmen, im Tierexperiment die accidentellen Wunden des Menschen nachzuahmen. Wir müssen gestehen, dass wir über die Art und Weise der Infektion bei solchen Wunden noch viel zu wenig orientiert sind. Aus den bakteriologischen Untersuchungen von Riggenbach geht zwar hervor, dass wohl alle accidentellen Wunden des Menschen Keime enthalten, andrerseits aber sehen wir auch, dass mehrere der Wunden, die pathogene Keime enthielten (Fall 5, 17, 21) und ohne Antiseptica behandelt wurden, dennoch per primam heilten. Wir können behaupten, dass keine accidentelle Wunde einer anderen, was die Zahl und die Art der Keime angeht, gleich zu erachten ist. Dazu kommt noch, dass die Gewalteinwirkung und somit die Verletzung bei jeder Wunde wieder eine andere ist. Auch die individuelle Widerstandsfähigkeit spielt eine grosse Rolle. Es dürfte im Tierexperiment kaum möglich sein, allen diesen Faktoren Rechnung zu tragen, zumal wenn wir noch des Umstandes gedenken, dass jede Tierart für die eine oder andere Bakterienart eine verschiedene Empfänglichkeit besitzt.

Wir sind daher vorläufig auf solche Prozesse angewiesen, die beim Menschen bakteriologisch genauer bekannt sind, auf Phlegmonen und progrediente Eiterungen, die durch Streptokokken und Staphylo-

kokken bedingt sind. Das Ideal für einen experimentellen Vergleich wäre es, wenn wir über eine Bakterienart verfügten, die für das Tier dieselbe Pathogenität besässe und genau dieselben Prozesse bedingte, wie beim Menschen, und im tierischen wie im menschlichen Gewebe in gleicher Weise durch Antiseptica beeinflusst würde. Leider kennen wir eine solche Bakterienart nicht. Die natürlichen Phlegmonen, wie sie beim Kaninchen spontan vorkommen, sind nach Schimmelbusch und Ricker (15) durch eine Bacillenart bedingt. Diese Phlegmonen sind aber von denen des Menschen sehr verschieden. Sie bedingen ganz enorme oft bis zu 2 cm dicke Schwellungen der Subcutis und erstrecken sich manchmal gleichmässig über Thorax und Abdomen. Hätte ich nun diese Bacillenart zu meinen Versuchen verwandt, so wäre ein Vergleich der Resultate mit den klinischen Beobachtungen beim Menschen immerhin gewagt gewesen. Daher schlug ich den andern Weg ein, den auch andere Experimentatoren zur Erzeugung von Phlegmonen und progredienten Eiterungen schon verfolgt haben und wählte die Eiterkokken des Menschen als Infektionsmaterial. Einerseits schien mir dieser Modus nicht allzu unnatürlich zu sein, andererseits kam es mir darauf an, analoge Versuche zu denen von Reichel und Haenel anzustellen. Reichel begründet diesen Infektionsmodus als zu Recht bestehend mit den Worten: „Ohne Weiteres ist es natürlich unstatthaft, die Ergebnisse von Tierversuchen auf den Menschen zu übertragen. Da indes die Eiterstaphylokokken, mag auch ihre Virulenz für das Kaninchen eine andere sein, wie für den Menschen, in beiden Fällen zunächst nur eine lokale Entzündung bedingen, bei beiden erst eine Progredienz derselben zur Allgemeininfektion führt, beide eine gewisse Summe der Mikroben resorbieren und unschädlich machen können, die Gewebe beider auf die üblichen Desinficientien in gleicher Weise reagieren, so scheint mir eine vorsichtige Uebertragung der Versuchsresultate auf den Menschen allerdings erlaubt".

Was mir vor allem auffiel, waren die stark von einander abweichenden Sterblichkeitsziffern bei Reichel und Haenel. Von den 6 antiseptisch behandelten Tieren von Reichel starben 5, während von den aseptisch behandelten 3 starben und 3 genasen. Trotzdem schreibt Reichel den Antisepticis einen Nutzen bei der Behandlung von eiternden Wunden zu, obschon er das angewandte Desinficiens, die 3% Carbolsäure, wegen ihrer toxischen und ätzenden Wirkungen bei feuchten Verbänden als schädlich verwirft. Bei Haenel gleichen sich die Zahlen der Todesfälle und die Zeit der

Wundheilung bei den antiseptisch und aseptisch behandelten Tieren völlig aus, weshalb er den Schluss zieht, dass die Antiseptica bei eiternden Prozessen völlig nutzlos ist.

Es steht also Urteil gegen Urteil, und es schien mir von Interesse, zu ergründen, wie eine solche Meinungsverschiedenheit zu erklären sei. Die Versuchsanordnung von Reichel, der schwere phlegmonöse Prozesse erzeugte und erst nach 20 bis 24 h einen therapeutischen Eingriff vornahm, schien mir für die Beantwortung dieser Frage geeigneter zu sein als die von Haenel, der nach verschiedenen Zeiten die inficierten Wunden in Angriff nahm.

Ich verwandte bei meinen Versuchsreihen immer je 3 Tiere von einem Wurf, einer Grösse und annähernd gleichem Gewicht und wählte als Wundwässer 3% Carbolsäure, 2% essigsaure Thonerde, um ein milderes Desinficiens zu verwenden, das sich auch heute noch einer sehr verbreiteten Anwendung erfreut, und 0,6% sterilisierte Kochsalzlösung. Nachdem die Haut in weiterem Umfange rasiert, mit Spiritus und 1‰ Sublimat gründlich abgerieben und dann mit sterilen Tupfern getrocknet war, legte ich an der Innenseite des rechten Humerus eine Haut-Muskelwunde von 1,5 bis 2 cm Länge an. Die Blutung wurde durch Kompression zum Stehen gebracht. In dieser Wunde verrieb ich dann eine Platinöse (von 1,5 mm Durchmesser) einer meist eintägigen Agar-Kultur von Staphylococcus aureus und legte in die Wunde noch ein Gazestückchen von 16 qcm, das mit einer 1—3tägigen Bouillon-Kultur von Staphylococcus aureus getränkt war. Dann legte ich eine Hautnaht an und verklebte die Wunde mit zwei übereinanderliegenden Gazestückchen, die mit Collodium fixiert wurden.

Nach 24 h wurde die Wunde wieder freigelegt, das inficierte Gazestückchen entfernt. Dann wurde die Wunde mit Gazestückchen, die mit den Wundwässern getränkt waren, gründlich ausgewischt; bei dem ersten Tiere mit 3% Carbolsäure, beim zweiten mit 2% essigsaurer Thonerde, beim dritten mit 0,6% sterilisierter Kochsalzlösung. Darauf wurden die Wunden mit sterilen Gazestückchen getrocknet und wenn eine Schwellung der Nachbarschaft vorhanden war, eine ausgiebige Spaltung vorgenommen. In den Fällen, wo die Subcutis besonders stark geschwollen war, wurde diese teilweise excidiert. Die ganze Wunde wurde dann mit in entsprechenden Lösungen getränkten, gut ausgedrückten Gazetupfern tamponiert, darüber noch mehrere Schichten angefeuchteter Gaze gebracht, über diese ein Gummipapier gelegt und das Ganze mit einer Gazebinde fixiert. Bei den ersten Versuchsreihen wechselte ich auch die Verbände nach dem Vorgang Reichel's ebenso oft wie dieser Forscher. Der erste Verband wurde nach 24 h erneuert, der zweite und die weiteren 2—3 Tage liegen gelassen.

Auszüge aus den Protokollen der Tiere 1 bis 12.

I. Versuchsreihe.

Kaninchen 1. Gewicht 1600 gr. 19. IV. 98. Operationsgebiet wird weithin rasiert bis zur Medianlinie und zum Rippenbogen. Darauf wird die Haut gründlich mit Spiritus und 1‰ Sublimat abgerieben und getrocknet. In Aethernarkose wird eine Hautwunde von 2 cm Länge an der Innenseite des rechten Oberarms angelegt. Die Blutung wird durch Kompression gestillt. Infektion: Es wird eine Platinöse (1,5 mm Durchmesser) voll einer Agarkultur von Staphylococcus aureus in der Wunde verrieben und dann ein Stückchen Gaze von 16 qcm, das mit einer zweitägigen Bouillonkultur von Staphylococcus aureus getränkt ist, in die Wunde gestopft. Die Haut wird mit Seide vernäht, die Wunde mit Gazestückchen bedeckt, die mit Collodium fixiert werden. 20. IV. Es besteht eine geringe Schwellung, die central und peripher ½ cm von der Wunde aus sich erstreckt. In Aethernarkose wird die Naht getrennt und der inficierte Tupfer entfernt. Dann wird die Wunde mit in 3% Carbol getränkter Gaze ausgewischt, mit steriler Gaze getrocknet. Die Schwellung wird nach beiden Seiten gespalten und die Wunde mit 3% Carbol getränkter, mässig ausgedrückter Gaze tamponiert. Darüber wird ein mässig feuchter Tupfer gelegt, dieser mit Gummipapier bedeckt und das Ganze mit einer Gazebinde fixiert. — 21. IV. Geringe Eiterung der Wunde. Eiter wird ausgewischt (die Wundränder durch das Carbol leicht verätzt) und ein Verband angelegt wie am Tage vorher. Im weiteren Verlauf bleibt die Eiterung mässig. Der Eiter wird nicht völlig durch die Gaze resorbiert. Der Verband wird jeden zweiten Tag erneuert. — 28. IV. Mässig starke Diarrhoe. Auswischen und Ausdrücken des Eiters. — 30. IV. Starke Diarrhoe. Tier sehr träge. Starke Eiterung der Wunde. 1. V. Das Tier wird tot im Stall gefunden. — Sektion: In der Wunde zäher Eiter. Die Eiterung ist bis zum Ellbogen und bis zur Achselhöhle unter der Fascie fortgeschritten. In der Leber mehrere Abscesse. Darm intensiv gerötet.

Kaninchen 2. Gewicht 1250 gr. 19. IV. 98. Desinfektion der Haut und Infektion wie bei Kaninchen 1. 20. IV. Befund wie bei Kaninchen 1. Therapeutischer Eingriff wie bei Kan. 1; nur wird 2% essigsaure Thonerde als Desinficiens verwendet. — 21. IV. Wunde sieht völlig rein aus. Im weiteren Verlauf wird die Eiterung etwas stärker. Befunde wie bei Kaninchen 1, nur fehlt die Aetzung der Wundränder. — 30. IV. Diarrhoe. In den nächsten Tagen lässt die Diarrhoe nach, die Eiterung wird geringer. Es werden mehrfach Eiterpfröpfe aus der Wunde ausgedrückt. Die Wunde schliesst sich allmählich. 13. V. Tier völlig geheilt.

Kaninchen 3. Gewicht 1300 gr. 19. IV. 98. Desinfektion der Haut und Infektion wie bei Kaninchen 1 und 2. — 20. IV. Die Schwellung ist etwas stärker als bei Kaninchen 1 und 2. Behandlung wie bei Kaninchen

1 und 2, aber mit 0,6% sterilisierter Kochsalzlösung. — 21. IV. Etwas Eiter in der Wunde. — 22. IV. Diarrhoe. — 23. IV. Wunde sieht gut aus. Tier träge. Diarrhoe. — 25. IV. Spuren von trocknem Eiter, der ausgewischt wird. Tier sehr träge, starke Diarrhoe. — 26. IV. Tier wird tot im Stalle gefunden. — Sektion: Die Wunde mit wenig Eiter bedeckt. Eiterung nicht fortgeschritten. In der Leber zahlreiche kleine Abscesse. Darm stark gerötet.

II. Versuchsreihe.

Kaninchen 4. Gewicht 1650 gr. — 24. IV. 98 Rasieren und Desinfektion des Operationsgebiets wie bei Kan. 1—3. Agarkultur 2 Tage alt. Bouillonkultur 2 Tage alt. Hautnaht, Collodium. — 25. IV.: Es hat sich eine ausgedehnte phlegmonöse Schwellung gebildet, die bis zur Mittellinie reicht und fast den Rippenbogen erreicht. In Aethernarkose wird die Wunde mit 3% Carbol desinficiert und mit sterilen Tupfern getrocknet. Darauf ausgiebige Spaltung der Phlegmone. Schnitt bis zur Axilla, von da über den Pectoralis bis über die Mittellinie; auf dieser wird ein zweiter Schnitt, der in der Axilla beginnt, bis zum Rippenbogen geführt. Die ödematöse Subcutis wird teilweise excidiert. Einige Gefässe werden unterbunden. Die ganze Wunde wird mit in 3% Carbol getränkter, dann gut ausgedrückter Gaze tamponiert, über die Gaze ein feuchter Tupfer gelegt, dieser mit Gummipapier bedeckt. Verband mit Gazebinde. — 26. IV.: Phlegmone steht. Wunde sieht gut aus. Fast gar kein Eiter. — 28. IV.: Mässige Eiterung der ganzen Wundfläche. Tier macht keinen schwer kranken Eindruck. — 30. IV. Diarrhoe. Eiterung mässig. Eiter wird ausgedrückt. Weiterhin wird die Eiterung stärker. Eiter muss ausgewischt werden. — 8. V.: Die Innenseite des Ellbogens stark geschwollen. Bei Druck auf diese Gegend entleert sich zäher Eiter aus der Wunde. Die Eiterung nimmt weiterhin langsam ab. — 22. V. Tier geheilt.

Kaninchen 5. Gewicht 1450 gr. — 24. IV.: Desinfektion und Infektion wie bei Kan. 4. — 25. IV.: Phlegmone noch weiter fortgeschritten als bei Kan. 4. Enorm lange Schnitte. Die ödematöse Subcutis wird teilweise excidiert. Unterbindung mehrerer Gefässe. Behandlung mit 2% essigsaurer Thonerde. — 26. IV.: Phlegmone steht. Befund wie bei Kan. 4. — 28. IV.: Mässige Eiterung der ganzen Wundfläche. Eiter wird ausgewischt. — 30. IV.: Die Wunde eitert sehr stark. Eiter wird abgewischt. — 1. V.: Tier collabiert im Stall. — 2. V.: Tier wird tot aufgefunden. — Sektion: Starke Eiterung der Wundfläche. In der Leber einige kleine Abscesse.

Kaninchen 6. Gewicht 1660 gr. — 24. IV. 98 Desinfektion und Infektion wie bei Kan. 4 und 5. — 25. IV. Phlegmone reicht bis fast zur Mittellinie und zum Rippenbogen. Schnitte und Excision der Subcutis etc. wie bei Kan. 4 und 5, nur wird 0,6% sterilisierte Kochsalz-

lösung verwandt. — 26. IV. Phlegmone steht. Befund wie bei Kan. 4 und 5. — 28. IV. Der Gaze haftet eine dünne Eiterschicht an, die auf der Wunde lag. Daher macht die Wunde einen reineren Eindruck als bei Kan. 4 u. 5. — 30. IV. Geringe Eiterung, unbedeutender als bei Kan. 4. — 2. V. Mässige Eiterung, Eiter wird ausgewischt. Die Eiterung nimmt im weiteren Verlaufe langsam ab. Der Eiter wird mehrfach abgewischt. Meist lassen sich Eiterpfröpfe ausdrücken. — 13. V. Schwellung am Ellbogen, auf Druck entleert sich ein Eiterpfropf in die Wunde. — 24. V. Wunde gänzlich verheilt.

III. Versuchsreihe.

Kaninchen 7. Gewicht 1300 gr. — 26. IV. 98 Infektion wie bei Kan. 4—6. Von der Bouillon, mit der Kan. 11—13 inficiert wurden, wurden einige Tropfen in neue Bouillon gebracht. Ebenso von dem Agarröhrchen auf ein neues abgeimpft. Kulturen 2 Tage alt. (Kaninchen 7 bis 10 von demselben Wurf wie 4—6). — 27. IV. Es besteht eine mässig dicke phlegmonöse Schwellung, die bis zur Mittellinie und fast zum Rippenbogen reicht. Spaltung wie bei Kan. 4—6. Behandlung der Wunde mit 3% Carbol. — 28. IV. Ziemlich starke Nachblutung in den Verband. Ausgedehnte Carbolgangrän der Hautwundränder. — 30. IV. Mässig starke Eiterung. Phlegmone steht. — 2. V. Sehr übler fader Geruch der Gaze. Starke Eiterung. Auswischen des Eiters. — 3. V. Tier tot. Sektion: Lokal starke Eiterung. In der Leber einige kleine Abscesse.

Kaninchen 8. Gewicht 1300 gr. — 26. IV. 98 Infektion wie bei Kan. 7. — 27. IV. Befund wie bei Kan. 7. Behandlung der Wunde, Spaltung etc. mit 2% essigsaurer Thonerde wie bei Kan. 7. — 28. IV. Das Tier macht einen schwer kranken Eindruck. Die ganze Wundfläche mit einer zarten Eiterschicht bedeckt. — 30. IV. Mässig starke Eiterung. Eiter wird abgewischt. — 1. V. Tier macht sehr trägen Eindruck. — 2. V. Sehr intensiver Gestank unter dem Gummipapier. Sehr starke Eiterung der Wunde, Abwischen des Eiters. — 4. V. Starke Eiterung. 6. V. Das Tier stirbt bald nach dem Verbandwechsel. Sektion: Mehrere Abscesse in der Leber.

Kaninchen 9. Gewicht 1250 gr. — 26. IV. 98 Infektion wie bei Kaninchen 7 u. 8. — 27. IV. Befund wie bei Kan. 7 u. 8. — Phlegmone etwas weiter fortgeschritten bis zur linken Mammillarlinie und zum Rippenbogen. Behandlung der Wunde, Spaltung etc. wie bei Kan. 7 u. 8 in noch ausgedehnterem Masse. Wundwasser: 0,6% Kochsalzlösung. — 28. IV. Ausgedehnte Gangrän der Hautwundränder. — 29. IV. Tier tot. — Sektion: Geringe Eiterung der Wunde. In der Leber einige kleine Abscesse. Von einem Leberabscess wird eine Agarkultur angelegt (3 Petri-Schälchen). Es gelingt, Staphylococcus aureus in Reinkultur zu züchten.

IV. Versuchsreihe.

Kaninchen 10. Gewicht 1750 gr. — 30. IV. 98 Infektion etc. wie

immer. Material: Von der Bouillon, mit der Kan. 7—9 geimpft wurden, wurden einige Tropfen in neue Bouillonkultur übertragen, ebenso von dem Agarröhrchen auf neues Agarröhrchen abgeimpft. Kulturen 3 Tage alt. Hautnaht, Collodium. — 1. V. Es besteht keine Schwellung in der Umgebung der Wunde. Der inficierte Tupfer wird wieder 24 h liegen gelassen. — 2. V. Keine Phlegmone. Lokal minimale Eiterung. Auswischen der Wunde mit in 3% Carbol getränkter Gaze. Tamponade etc. wie sonst. — 4. V. Die Hautwundränder gangränös. Sehr geringe Eiterung. — 6. V. Die nekrotischen Wundränder stark geschrumpft. Bei Druck entleert sich ziemlich viel Eiter in die Wunde. — 8. V. Ziemlich starke Eiterung. 10. V. Starke Diarrhoe. Tier sehr schlaff. Ellbogengegend geschwollen. Bei Druck entleert sich Eiter in die Wunde. Nachmittags stirbt das Tier. Sektion: In der Wunde ziemlich viel Eiter. Von der Wunde aus lassen sich unter der Fascie bis über den Ellbogen und bis zum Schultergelenk Eitergänge verfolgen. Starke Rötung des Darms.

Kaninchen 11. Gewicht 1650 gr. — 30. IV. 98 Infektion etc. wie bei Kan. 10. — 1. V. Es besteht eine geringe Phlegmone, die nicht ganz bis zur rechten Mammillarlinie reicht. Behandlung der Wunde, Spaltung etc. wie sonst. Desinficienz: 2% essigsaure Thonerde. — 2. V. Spuren von Eiter in der Wunde. — 4. V. Eiterung stärker. Eiter wird ausgewischt. — 6. V. Tier macht schwer kranken Eindruck. Diarrhoe, starke Eiterung. — 7. V. Tier wird tot gefunden. Sektion: Dicker zäher Eiter in grosser Menge in der Wunde. Eitergang bis zum Schultergelenk. Pleuritis purulenta duplex. Pericarditis purulenta. Peritonitis purulenta. Zahlreiche kleine und grössere Abscesse in der Leber, einer bis haselnussgross.

Kaninchen 12. Gewicht 1500 gr. — 30. IV. Infektion etc. wie bei Kan. 10 u. 11. — 1. V. Minimale Schwellung um die Wunde. Das inficierte Gazestückchen wird weitere 24 h liegen gelassen. — 2. V. Keine Phlegmone. Sehr geringe Eiterung. Behandlung mit 0,6% Kochsalzlösung. — 4. V. Mässige Eiterung. — 6. V. Starke Eiterung. Eiter wird ausgewischt. — 8. V. Sehr starke Eiterung. Bei Druck entleert sich sehr viel Eiter. — 9. V. Tier tot. Sektion: Von der Wunde reichen Eitergänge bis zum Schultergelenk und bis weit auf den Vorderarm, in denen sich zäher Eiter befindet. Sonst negativer Befund.

Was nun die Resultate der vier ersten Versuchsreihen betrifft, so muss ich zunächst hervorheben, dass es mir nicht gelang, bei allen Tieren gleich in- und extensive Prozesse zu erzeugen. Auch Reichel glückte es nur bei seinen Tieren 50, 51, 59, 60, 61 so schwere Phlegmone zu erzeugen, wie er es wünschte. Bei mir fanden sie sich nur bei Kaninchen 4—9. Von Interesse dürfte sein, dass diese 6 Tiere von einem Wurf und noch ziemlich jung waren. Bei Kaninchen 10 und 12 zeigte sich selbst, nachdem der inficierte Tupfer

weitere 24 h liegen gelassen wurde, um ein annähernd gleiches Bild zu erzeugen, wie es Kaninchen 11 darbot, keine stärkere Schwellung der Nachbarschaft. Von den 12 Tieren starben 9 und nur 3 genasen und zwar je ein mit Carbol, ein mit essigsaurer Thonerde und ein mit Kochsalz behandeltes Tier. Von diesen war allerdings nur Nr. 4 von einer schweren Phlegmone befallen. Da dieses Tier mit Carbolsäure behandelt wurde, könnte man auf einen Nutzen einer energischen Desinfektion schliessen. Beim ersten Verbandwechsel zeigte sich bei keinem Tiere eine stärkere Eiterung, beim zweiten war meist schon eine deutliche Eiterung zu verzeichnen, bei den weiteren Verbandwechseln nahm dann gewöhnlich die Menge des Eiters zu, um eventuell später wieder abzunehmen. Woran starben nun die 9 Kaninchen der ersten vier Versuchsreihen? Kaninchen 4 erlag wohl schon am 4. Tage den Folgen der überaus eingreifenden Operation, obgleich auch bei diesem Tiere sich einzelne ganz kleine Leberabscesse fanden, die auf eine Allgemeininfektion hindeuten. Bei Kaninchen 11 fand sich neben einer fortschreitenden Eiterung eine eitrige Entzündung fast aller Organe, obgleich der lokale Prozess ursprünglich nicht so sehr lebhaft war. Bei Kaninchen 12 fand sich ausser einer starken progredienten Eiterung keine weitere Todesursache. Kaninchen 10 zeigte neben lokaler Eiterung während des Lebens eine sehr heftige Diarrhoe. Alle noch nicht genannten Tiere (1, 3, 5, 7, 8) wiesen Leberabscesse auf; die meisten ausgiebige Eiterung der Wunden. Tier 1 und 3 litten an schweren Diarrhöen. Durch die Spaltung der ödematös infiltrierten Partien gelang es mir zwar die phlegmonösen Prozesse der Subcutis zum Stillstand zu bringen, aber ich konnte mit meinen Verbänden, ganz gleichgiltig, ob sie mit Carbolsäure, essigsaurer Thonerde oder Kochsalz angelegt wurden, nicht verhindern, dass sich unter der Fascie und zwischen den Muskeln Eitergänge bildeten, die wohl sicher den Ausgangspunkt für die Allgemeininfektion abgegeben haben.

Es fragte sich, wie ist es möglich, dass eine weithin gespaltene, gut tamponierte Wunde dennoch nicht allen Eiter an den Verbandstoff abgiebt. Die Gründe hierfür können bedingt sein einerseits durch die Art des Verbandes, andererseits durch das Wundsekret selbst. Es schien mir in der That nichts dafür und alles dagegen zu sprechen, dass der zweite und die weiteren Verbände länger liegen bleiben sollten als 24 h. Denn sehr häufig war trotz des Gummipapiers, das eine zu starke Verdunstung des Wundwassers verhindern sollte, die in der Wunde befindliche Gaze schon nach 2 Tagen völlig

ausgetrocknet. Somit trocknete dann auch der Eiter in der Wunde ein, oder verklebte mit dem Verband zu einer Kruste, wodurch alle Bedingungen zur Sekretretention gegeben waren. Wenn aber die Eiterung eine sehr starke war, so konnte der Eiter wohl teilweise in die Gaze eindringen, durch das Gummipapier wurde aber dann jede Ventilation unmöglich gemacht, und es kam zu stinkenden Zersetzungen, wie sie das Protokoll am 2. V. 98 bei Kaninchen 7 und 8 betont.

Dann muss ich noch eines Punktes gedenken, der meines Erachtens bisher nicht genügend gewürdigt ist: ich meine die Konsistenz des Kaninchencheiters. In den ersten Tagen wurde er manchmal noch ganz oder zum Teil von dem Verbandstoff aufgesaugt, so dass die Gaze eine deutliche Verfärbung zeigte, weiterhin nahm er aber eine so zäh-feste Konsistenz an, dass von einer Resorption nicht mehr die Rede war. Meine Protokolle sagen aus, dass der Eiter entweder aus den Wunden gewischt werden musste oder dass sich Eiterpfröpfe in die Wunde ausdrücken liessen. Einen Vorteil der Desinficientien gegenüber dem Kochsalz konnte ich nicht im geringsten konstatieren. Die Carbolsäure zeichnete sich höchstens dadurch schädlich aus, dass sie eine Gangrän der Wundränder bedingte. Die gangränösen Partien trockneten ein und leisteten so um so leichter einer Sekretretention Vorschub.

Ich war daher bei den nächsten Versuchsreihen bemüht, für die Wunde günstigere Bedingungen zu schaffen. Vor allem rechnete ich dahin den täglichen Verbandwechsel. Falls ich irgendwo eine grössere Eiteransammlung konstatieren konnte, suchte ich die eitrigen Gewebsmassen zu entfernen, wenn sich Eitergänge fanden, diese entweder stumpf mit der Sonde zu erweitern oder zu spalten. Von der Anwendung des Gummipapiers nahm ich namentlich dann Abstand, wenn die Wunde stark eiterte, um eine stinkende Zersetzung des Wundsekrets, wie ich sie bei Kaninchen 7 und 8 beobachtet hatte, zu vermeiden. Ich legte die Verbände, wenn kein Gummipapier verwandt wurde, etwas feuchter an, um eine Eintrocknung der Gaze zu verhüten, was allerdings nicht immer gelang. Bei den Tieren 19—21 wurde überhaupt kein Gummipapier verwandt. Ich erachtete ein Tier nicht eher für geheilt, als bis auch die von der Wunde abliegenden Abscesse, die ich mehrfach beobachtete, geheilt waren.

V. Versuchsreihe.

Kaninchen 13. Gewicht 2750 gr. 5. V. 98 Infektion wie immer. Naht. Collodium. Die Kulturen wurden gewonnen aus dem Eiter von Ka-

ninchen 6, das mit Kochsalz behandelt wurde. Kulturen 2 Tage alt. — 6. V. Geringe Schwellung in der Umgebung der Wunde. Behandlung der Wunde und Spaltung wie immer. Desinficiens: Carbol 3%. — 7. V. Kein Eiter in der Wunde. Carbolgangrän der Wundränder. — 8. V. Wunde eitert ziemlich stark. — 9. V. und 10. V. Aehnlicher Befund. — 11. V. Die Wunde mit einer graugelben Eitermembran bedeckt. Unter dieser noch ziemlich viel Eiter. Die Umgebung der Wunde ist ziemlich stark geschwollen. — 12. V. Starke Eiterung der Wunde. Kein Gummipapier. Verbandgaze etwas feuchter als an den Tagen vorher. — 13. V. Tier hat den Verband losgerissen. In der Wunde ziemlich viel zäher Eiter, der ausgewischt wird. In den nächsten Tagen reisst das Tier stets den Verband los, obgleich manchmal noch eine Stärkebinde angelegt wurde. Die Eiterung ist bald geringer bald stärker. — 31. V. Die Eiterung ist sehr stark. Zum Ellbogen hin und zur Achselhöhle lassen sich Eitergänge sondieren, die stumpf mit der Sonde erweitert werden. Bei Druck auf die Axilla entleert sich ziemlich viel Eiter in die Wunde. Weiterhin wird die Eiterung geringer; das Tier reisst nur zuweilen noch den Verband los. — 11. VI. An der Innenseite des Ellbogens hat sich eine Schwellung gebildet, die incidiert wird. Man gelangt in einen Abscess, der bei Druck viel Eiter entleert. Der Abscess entleert bis zum 21. VI. Eiter. — 24. VI. Es hat sich an der Aussenseite des Ellbogens ein neuer Abscess gebildet, der incidiert wird und viel zähen Eiter entleert. Die ursprüngliche Wunde eitert immer noch etwas, ebenso eitert der erste Abscess wieder ziemlich stark. — 3. VII. Es wird eine Spaltung von der Abscesswunde an der Innenseite des Ellbogens zur ursprünglichen Wunde vorgenommen, da sich immer aus beiden noch Eiter entleert, und eine ziemlich bedeutende Schwellung zwischen beiden sich gebildet hat. — 4. VII. Geringe Nachblutung. Wenig Eiter in der Wunde. Im weiteren Verlauf lässt die Eiterung langsam nach. — 25. VII. Tier völlig geheilt.

Kaninchen 14. Gewicht 2050 gr. 5. V. 98. Infektion wie Kaninchen 13. — 6. V. Befund und Behandlung wie bei Kaninchen 13. Desinficiens: 2% essigsaure Thonerde. — 7. V. Geringe Spuren von Eiter. — 8. V. Ziemlich starke Eiterung. In den nächsten Tagen wird die Eiterung geringer. — 15. V. Tier hat den Verband durchnagt. Etwas mehr Eiter in der Wunde. Weiterhin reisst sich das Tier nicht mehr los. Eiterung unbedeutend. Die Wunde wird täglich gereinigt. — 21. V. Die Wunde eitert etwas stärker. Geringe Schwellung der Umgebung: es werden mehrere eitrige Gewebsfetzen aus der Wunde gezogen. Die Eiterung wird allmählich geringer und die Wunde kleiner. — 29. VI. Die Wunde ist völlig geheilt.

Kaninchen 15. Gewicht 2400 gr. 5. V. 98. Infektion wie bei Kaninchen 14. — 6. V. Befund wie bei Kaninchen 14. Behandlung in gleicher Weise mit 0,6% steriler Kochsalzlösung. — 7. V. Wunde ohne Eiterung. — 8. V. Die ganze Wundfläche eitert. — 11. V. Fader übler

Geruch unter dem Gummipapier, welches in den nächsten Tagen fortgelassen wird. Starke Eiterung. — 13. V. Tier hat sich losgerissen. Im weiteren Verlauf reisst das Tier häufig den Verband los. Es bilden sich mehrere Abscesse, die incidiert werden. Eiterung bald geringer, bald stärker. Die Wunde wird allmählich kleiner. — 8. VI. Die Wunde hat sich geschlossen, reisst bei leichtem Druck wieder auf. Geringe Schwellung der Achsel- und Cubitaldrüsen. — Die Schwellung der Drüsen wird stärker. Es kommt zu Drüsenabscessen, die incidiert werden. Die Wunde entleert auch weiterhin mehr Eiter. — 22. VI. Da die Eiterung sehr stark wird und die ganze Pfote stark geschwollen ist, wird eine ausgiebige Spaltung vorgenommen, die die verschiedenen Wunden mit einander vereinigt. — 23. VI. Am linken Vorderbein hat sich ein haselnussgrosser Abscess gebildet, der incidiert wird. Weiterhin kommt es zu einem Abscess einer linken Brustdrüse, später zu einem Abscess an der Aussenseite des rechten Vorderbeins. Von der rechten Achselhöhle zur Brust bildet sich eine stärkere Schwellung. Es gelingt, einen Eitergang von der Axilla zur Brust zu sondieren, dieser wird frei gelegt. — 4. VII. Die Schwellung hat nach der linken Seite langsam zugenommen, weshalb der Schnitt bis zur linken Mammillarlinie verlängert wird. Im weiteren Verlauf werden noch mehrfach Spaltungen vorgenommen, schliesslich gelingt es, die sehr ausgedehnte Eiterung zum Stehen zu bringen. Die Wunde reinigt sich langsam und ist bis zum 30. VII. fast völlig geheilt. Nur an einer ganz kleinen Stelle finden sich noch Spuren von Eiter. Aus äusseren Gründen wird die weitere Heilung der Wunde der Natur überlassen. — 8. VIII. Tier völlig geheilt.

VI. Versuchsreihe.

Kaninchen 16. Gewicht 2950 gr. 7. V. Vorbereitung und Infektion wie immer. Die Staphylococcus aureus-Kulturen stammen von einer bösartigen Phlegmone des Menschen. Kulturen einen Tag alt. — 8. V. Kaum Spuren von Schwellung der Umgebung. Der inficierte Tupfer wird entfernt, die Wunde mit 3% Carbolsäure ausgewischt. Feuchter Verband mit Gummipapier. — 9. V. In der Wunde fast kein Eiter. Carbolgangrän der Wundränder. — Erst am 13. V. wird die Eiterung etwas stärker, bleibt aber mässig bis zum 19. V. Ellbogengegend mässig stark geschwollen. Bei Druck auf diese Gegend entleert sich mässig viel Eiter in die Wunde. Von der Wunde wird zum Ellbogen ein Eitergang sondiert, der stumpf mit der Sonde erweitert wird. — 20. V. Ziemlich starke Eiterung der Wunde. Vom Ellbogen her entleert sich auch bei Druck kein Eiter. Dagegen lässt sich bei Druck auf die Axilla ziemlich viel Eiter in die Wunde auspressen. Ein Gang zur Axilla wird mit der Sonde stumpf erweitert. — 21. V. Die ganze Extremität ziemlich stark geschwollen. Von der Axilla her immer noch ziemlich viel Eiter auszudrücken. — 22. V. An der Aussenseite des Ellbogens ist ein Abscess

aufgebrochen, der mässig viel Eiter bei Druck entleert. In den folgenden Tagen ist die Eiterung bald stärker, bald geringer. — 11. VI. Es wird eine Anschwellung, die sich am Oberarm gebildet hat, incidiert. Es entleert sich ziemlich viel dicker, zäher Eiter. — 14. VI. Abscess entleert auch bei Druck keinen Eiter mehr. Die Eiterung nimmt langsam ab. — 3. VII. Tier geheilt.

Kaninchen 17. Gewicht 2750 gr. 7. V. 98. Vorbereitung und Infektion wie bei Kaninchen 16. — 8. V. Rötung und Schwellung bis zum Ellbogen und der Axilla. Der inficierte Tupfer wird entfernt, die Wunde mit 2% essigsaurer Thonerde ausgewischt. Die Schwellung wird incidiert. Feuchter tamponierender Verband mit Gummipapier. — 9. V. Keine Eiterung der Wunde. — 10. V. In der Wunde sehr wenig Eiter. — 11. V. Wunde mit einer Eitermembran bedeckt. — 12. 13. V. Nur Spuren von Eiter in der Wunde. — 14. V. Wunde eitert stärker. Kein Gummipapier. — 15. V. Eiterung hat zugenommen. Schwellung der Umgebung. — 16. V. Sehr starke Eiterung. Beim Sondieren kommt man in einen weiten Gang, der sich zur Axilla erstreckt. Der Gang wird ausgewischt und tamponiert. — 17. V. Eiterung geringer. Es werden einige eiterige Gewebsmassen aus der Wunde entfernt. Die Eiterung ist in den nächsten Tagen bald stärker, bald geringer. — 31. V. Eiterung ziemlich stark; namentlich kann man durch Druck noch Eiter in die Wunde entleeren. Die Eiterung wird langsam wieder geringer. — 27. VI. Wunde ganz verheilt.

Kaninchen 18. Gewicht 2550 gr. 7. V. 98. Operation wie bei Kaninchen 16. — 8. V. Starke Nachblutung. Geringe Schwellung der Umgebung. Auswischen der Wunde mit 0,6% steriler Kochsalzlösung. Spaltung der geschwollenen Umgebung. — 9. V. Keine Spur von Eiter in der Wunde. — 10. 11. V. Etwas Eiter in der Wunde. — 12. V. Tier hat den Verband durchnagt. Wunde liegt frei. Starke Schwellung der Umgebung der Wunde. — 13. V. Starke Eiterung, fader Geruch. Gummipapier wird fortgelassen. Verband feuchter als sonst. — 14. V. Gegend um den Ellbogen stärker geschwollen. — 15. V. Ellbogen noch stärker geschwollen. Schwellung des Vorderarms. Es wird eine Incision am Ellbogen vorgenommen. Es entleert sich kein Eiter, nur blutig seröse Flüssigkeit. (Stauung durch den Verband?) 16. V. Ziemlich starke Eiterung. Die Schwellung des Vorderarms besteht noch. — 17. V. Verband durchnagt. Ziemlich starke Schwellung der ganzen Pfote. — 18. V. Verband liegt. Schwellung hat zugenommen. Aus der Wunde entleert sich bei Druck Eiter in grossen Mengen. — 19. V. Schwellung um den Ellbogen hat wieder stark zugenommen. Bei Druck entleert sich eine bedeutende Menge Eiter. Es hat sich eine Abscesshöhle am Ellbogen gebildet, die ausgewischt wird. — 20. V. Verband total zerfetzt. Ziemlich starke Eiterung. Die Schwellung am Vorderarm hat zugenommen, weshalb eine Incision vorgenommen wird; es entleert sich nur blutig seröse Flüssigkeit.

— 21. V. Tier hat sich losgerissen. Starke Eiterung aus der grossen Wunde. In den nächsten Tagen reisst das Tier sich stets los, trotzdem mehrfach Stärkebinden verwandt wurden. Eiterung bleibt stark. — 31. V. Am Vorderarm haben sich an der Innen- und Aussenseite Abscesse gebildet, die incidiert werden und bei Druck viel zähen Eiter entleeren. — 2. VI. Noch ein Abscess am Vorderarm, der incidiert wird. Zwischen der ursprünglichen Wunde und dem Abscess am Ellbogen besteht eine stärkere Schwellung. Beim Sondieren gelangt man von diesem Abscess in die Wunde. Die Haut-Fascien-Brücke über der Sonde wird incidiert, wobei sich ziemlich viel Eiter entleert. In den nächsten Tagen zerreisst das Tier den Verband nicht mehr; die Eiterung bleibt mässig stark. — 8. VI. Es wird ein kleiner Abscess am Vorderarm incidiert. Weiterhin wird die Eiterung langsam geringer. — 24. VI. Es hat sich an der Aussenseite des Oberarms ein neuer Abscess gebildet, der incidiert wird und dicken zähen Eiter entleert. — 27. VI. Ueber den Zehen hat sich ein kleiner Abscess gebildet, der incidiert wird. Im weiteren Verlauf reisst das Tier mehrfach den Verband los. Eiterung bald stärker, bald geringer. Die verschiedenen Abscesse reinigen und schliessen sich nach verschiedenen Zeiten. — 29. VII. Tier geheilt.

VII. Versuchsreihe.

Kaninchen 19. Gewicht 2350 gr. — 23. V. 98 Vorbereitung und Infektion wie immer. Naht. Collodium. Staphylococcus aureus aus einem Panaritium. Kulturen 2 Tage alt. — 24. V. Schwellung und Rötung bis zur Mammillarlinie. Der inficierte Tupfer wird entfernt, die Wunde gründlich mit 3% Carbol ausgerieben. Spaltung der geschwollenen Partie. Es wird kein Gummipapier bei dem Tier verwandt. — 25. V. Keine Spur von Eiter. Geringe Carbolgangrän der Hautwundränder. — 26. V. Tier hat den Verband losgerissen. Kein Eiter. — 27. 28. V. Geringe Eiterung der Wunde. — 31. V. Stärkere Eiterung. Nekrotische eitrig durchsetzte Gewebsfetzen werden entfernt. — 1—3. VI. Verband losgerissen. Wenig Eiter. — 4. VI. Verband liegt. Gaze mit der Wunde verklebt zu einer festen Kruste. Sekretretention. Eiter ist in grossen Mengen auszudrücken. — 5. VI. Schwellung am Ellbogen; bei Druck auf diese Gegend entleert sich ziemlich viel Eiter in die Wunde. Der Schnitt wird bis zum Ellbogen verlängert. Unterbindung eines Gefässes. — 6. VI. Gaze eingetrocknet. Sekretretention. Viel Eiter auszudrücken. In den nächsten Tagen werden die Verbände noch feuchter angelegt. Die Sekretretention wird dadurch geringer. — 10. VI. Wieder stärkere Eiteransammlung. Die Eiterung bleibt stark bis zum 16. VI. und wird dann langsam geringer. Die Wunde wird kleiner. — 7. VII. Tier geheilt..

Kaninchen 20. Gewicht 2200 gr. — 23. V. 98 Vorbereitung und Infektion wie immer. Naht. Collodium. — 24. V. Befund wie bei Kan. 19. Der Prozess ist nicht ganz so stark wie bei Kan. 19. Be-

handlung wie bei Kan. 19 mit essigsaurer Thonerde. Kein Gummipapier. 25. V. Keine Spur von Eiter. — 26. V. Geringe Eiterung der Wunde. Eiterung bleibt unbedeutend bis zum 29. V. — 29. V. Tier hat den Verband abgerissen. Eiterung bleibt unbedeutend. — 2. VI. Gaze eingetrocknet. Sekretretention. Ziemlich starke Eiterung. — 3. VI. Verband losgerissen, wenig Eiter. — 4. VI. Gaze eingetrocknet. Sekretretention. Ziemlich viel Eiter. — 5. VI. Schwellung am Ellbogen und um die Wunde. Spaltung bis zum Ellbogen. Unterminierung der geschwellten Partien um die Wunde. — 6. VI. Geringe Eiterung um die Wunde. Am Ellbogen lässt sich ziemlich viel Eiter ausdrücken. — 8. VI. Gaze eingetrocknet. Eiterung stärker als bei Kan. 19, doch unbedeutend. Die Eiterung bleibt unbedeutend bis 18. VI. — 18. VI. Gaze eingetrocknet. Krustenbildung. Ziemlich starke Eiteransammlung. Weiterhin lässt die Eiterung nach. — 1. VII. Wunde geheilt.

Kaninchen 21. Gewicht 1750 gr. — 23. V. 98 Vorbereitung und Infektion wie bei Kan. 19. — 24. V. Befund wie bei Kan. 19. Die Schwellung ist etwas geringer. Der Vorderarm mässig geschwollen. Behandlung wie bei Kan. 19 mit 0,6% steriler Kochsalzlösung. Kein Gummipapier. — 25. V. Keine Eiterung. — 26. V. Geringe Eiterung. — 27. V. Eiterung etwas stärker. — 28. V. Tier hat den Verband losgerissen. Geringe Eiterung. In den nächsten Tagen geringe Eiterung. — 2. VI. Verband losgerissen. Geringe Eiterung. In der Umgebung der Wunde eine starke Schwellung. Unterminierung der geschwellten Partie. — 3. VI. Bei Druck ziemlich viel Eiter zu entleeren. — 4. VI. Gaze mit der Wunde verklebt. Sekretretention. Ziemlich viel Eiter auszudrücken. — 5. VI. Zum Ellbogen hin wird eine Spaltung vorgenommen. Die Eiterung bleibt weiterhin ziemlich unbedeutend. — 29. VI. Tier geheilt.

Welches waren nun die Resultate unter den also veränderten Versuchsbedingungen? Keines von den Tieren starb, alle wurden geheilt! Ich muss dabei allerdings hervorheben, dass zu diesen Versuchsreihen stets ausgewachsene kräftige Tiere verwandt wurden, und dass es mir nicht gelang, nach 24 h so ausgedehnte phlegmonöse Prozesse zu erzeugen, wie bei Kan. 4 bis 9. Lokal zeigten die Tiere 19, 20, 21 die stärkste Reaktion nach der Infektion, jedoch waren die späteren Eiterungsprozesse bei den meisten Tieren nicht geringer, als bei denen der ersten 4 Versuchsreihen.

Vielleicht ist die Wahl der grossen Tiere nicht gerade glücklich gewesen, denn ich musste die üble Erfahrung machen, dass die meisten derselben sich hin und wieder ihres Verbandes entledigten. Ja einige Tiere rissen sich zu Zeiten fast jeden Tag los; selbst Stärkebinden, die ich mehrfach verwandte, leisteten ihrem scharfen Gebiss keinen genügenden Widerstand. Eine Beurteilung des Wertes

der Antiseptik und Aseptik scheint auf den ersten Blick somit fast ausgeschlossen. Jedoch veränderten sich die Wunden selbst, wenn die Tiere sie beleckt hatten, nicht auffallend. Zuweilen waren die Wundränder verklebt und eine stärkere Sekretretention zu konstatieren. Was mir aber vor allem wichtig scheint, und weshalb ich es wage, diese Versuchsreihen hier mitzuteilen, ist der Umstand, dass an den bakteriologischen Verhältnissen der Wunde wohl kaum eine wesentliche Veränderung im Sinne einer Mischinfektion eingetreten sein dürfte.

Ich wählte nicht die Wunde selbst zum Studium dieser Frage, sondern verwandte den Eiter der Abscesse, die bei den meisten Tieren auftraten. Die Abscesse wurden aseptisch eröffnet und von dem Eiter nach dem bekannten Verdünnungsprinzip 3 Petri-Schälchen gegossen. Es müssen bei dieser Untersuchung immer ziemlich grosse Mengen Eiters verwandt werden, da er nur noch wenig lebensfähige Keime zu enthalten scheint und ausserdem die Verteilung in Agar wegen seiner zähfesten Konsistenz sehr erschwert ist. Die vereinzelten Kolonien, die aufgingen, bestanden stets aus Staphylococcus aureus. Es blieb auch immerhin noch eine ganze Reihe von Tagen übrig, wo die Tiere den Verband nicht durchnagt hatten. Aus Beobachtungen nach solchen Tagen geht hervor, dass weder die angewandten Antiseptica noch die Kochsalzlösung imstande sind, die Bildung von progredienten Eiterungen zu verhüten. Wenn die Eitergänge und Abscesse gespalten waren, und der Verband bis zum nächsten Tage nicht eingetrocknet war, so dass sich keine Krusten bilden und Sekretretention eintreten konnte, so war jedesmal die Eiterung eine geringere als an Tagen, wo diese Bedingungen nicht statthatten.

Hätte ich nun auch, um einer Vertrocknung vorzubeugen, die Verbände täglich zweimal gewechselt, was sich leider aus äusseren Gründen nicht durchführen liess, so hätten die Verbände dennoch den Eiter wohl nicht völlig aufgenommen, was sehr wohl durch die schon betonte zäh-feste Konsistenz des Kanincheneiters erklärlich ist. Auf die Heilungsdauer dieser Tiere möchte ich keinen Wert legen, denn wie ich schon sagte, trat zuweilen Sekretretention bei den Tieren auf, die ihre Verbände losgerissen hatten und deren Wundränder verklebt waren. Es entstanden Abscesse, deren Ausheilung längere Zeit in Anspruch nahm.

Ich möchte das Ergebnis meiner Versuche in folgende Sätze zusammenfassen:

Bei dem von mir gewählten Infektionsmodus gelang es stets, die phlegmonösen Prozesse der Subcutis — falls solche auftraten — durch ausgiebige Incisionen zum Stillstand zu bringen. Auch bei breitem Offensein der Wunden und guter Tamponade ist es beim Kaninchen nicht möglich, den dick-zähen Eiter durch Verbandgaze völlig aufzusaugen, mag diese nun durch Desinficientien (3% Carbol, 2% essigs. Thonerde) oder mit physiologischer Kochsalzlösung angefeuchtet sein.

Bei dem Bestreben, die Tiere zu heilen, sind die rein physikalischen Massnahmen, die mechanische Entfernung des in der Wunde sich ansammelnden Eiters, die Spaltung von Eitergängen und Abscessen, von so überwiegender Bedeutung, dass Nutzen oder Schaden einer antiseptischen oder aseptischen Wundbehandlung nicht mehr zu kontrollieren sind.

Die Angaben von Haenel und Reichel kann ich im wesentlichen bestätigen. Selbst die Unterschiede in der Sterblichkeit der Tiere bei beiden Forschern lassen sich durch meine Arbeit hinreichend erklären. Reichel wechselte den zweiten und die weiteren Verbände erst nach 2 oder 3 Tagen; von den 12 Tieren starben 8. Von den 12 Tieren meiner ersten 4 Versuchsreihen starben 9. Haenel wechselte seine Verbände täglich, was auch ich in den 3 letzten Versuchsreihen befolgte, deren Ergebnisse nicht sehr von denen Haenels abweichen. — Nur in dem Punkte kann ich Reichel nicht beipflichten, dass die Antisepsis irgend etwas vor der Asepsis bei der Behandlung eiternder Wunden beim Kaninchen voraushabe.

Das Tierexperiment giebt also auf die Frage, ob man Desinficientien bei eiternden Wunden verwenden solle oder nicht, keinen Aufschluss. Riggenbach glaubte den Antisepticis einen gewissen Wert bei der Behandlung accidenteller Wunden zuschreiben zu dürfen. Er fand, dass bei den antiseptischen Verbänden die Zahl der Keime des Wundsekrets stets abnahm, während sie wuchs, wenn aseptische Verbände ausschliesslich oder interkurrent bei sonst antiseptischen Verbänden angelegt wurden. Ob durch die Antiseptica die Virulenz der Keime vermindert wird, lässt sich auch durch seine Studien nicht entscheiden. Leider besitzen wir kein absolutes Mass für die Pathogenität der Eiterkokken des Menschen.

Marthen (16) stellte eine ähnliche Untersuchung über den Keimgehalt des Conjunctivalsackes an und fand, dass die Antiseptica die Zahl der Keime im Conjunctivalsack zu vermindern vermögen; er fordert daher für die Operationen am Auge eine vorherige An-

wendung derselben.

Ich suchte in einigen Fällen von Eiterungsprozessen des Menschen Aufschluss darüber zu gewinnen, welchen Einfluss eine antiseptische resp. aseptische Tamponade auf die Zahl der Keime ausübt. Bei den ersten zwei Fällen (im 1. Falle handelte es sich um eine eiternde Wunde nach einer Sequestrotomie bei Osteomyelitis des Unterschenkels, beim 2 Fall um eine Periostitis am Unterschenkel) verwandte ich den Eiter der Wunde selbst, den ich mir von verschiedenen Stellen mit einem sterilen scharfen Löffel abhob.

Dieser Eiter wurde mit einem vorher ausgeglühten Platinstift gründlich verrieben. Dann wurde eine Platinöse voll von der Mischung in einem Gläschen, das mit 8 resp. 12 ccm Gelatine von 36° gefüllt war, möglichst gleichmässig verteilt. Darauf wurde das Röhrchen eine halbe Stunde im Brutofen bei 37,6° aufbewahrt, um eine weitere Aufweichung des Eiters zu ermöglichen; die Gelatine wurde nochmals gründlich umgerührt und dann in ein genau horizontal stehendes Petrischälchen ausgegossen. Die erstarrte Gelatine wurde dann 3 Tage bei Zimmertemperatur aufbewahrt und darauf mit Formalin fixiert.

Bei der Zählung dieser Platten ergaben sich einige Schwierigkeiten, da oft äusserst zahlreiche Kolonien aufgegangen waren. Ich liess mir, um ein einheitliches Mass zu haben, 2 kleine runde plane Glasplättchen in Quadrate einteilen, und zwar besassen die des ersten eine Seitenlänge von 1 mm, die des andern von 3 mm. Diese Plättchen wurden wie Ocular Mikrometer auf das Diaphragma des Ocular 3 Zeiss gelegt, so dass die quadratische Einteilung deutlich im Gesichtsfeld erschien. Verwandte ich als Objektiv die Linse A (Zeiss), so entsprach 1 mm im Objekt 2,3 Teilstrichen des in 3 mm eingeteilten Glasplättchens im Ocular 3. Wurden daher 4 Quadrate ausgezählt, so entsprach dies einem Flächenraum von 0,7396 qmm auf dem Petri'schen Schälchen, also dem 10619. Teile des ganzen Schälchens. (Der Flächenraum des Petri'schen Schälchens beträgt: πr^2; $r = 5$; also 7853,7 qmm). Wurde die Lupe a_2 (Zeiss) benutzt, so entsprachen 9 qmm auf der Petrischale den 4 Quadraten der Mitte des Gesichtsfelds, das ist dem 872,6. Teile der Fläche der Petrischale. Meist kam ich mit dem in 3 mm-Quadrate eingeteilten Plättchen aus und zählte immer die 4 Quadrate in der Mitte des Gesichtsfelds. Nur einmal (Tab. I, 23. V.) musste ich mich des in 1 qmm Quadrate geteilten Plättchens bedienen, um annähernd die ausserordentlich grosse Zahl der Kolonien bestimmen zu können. Es ist mir nicht möglich, für die auffallende Erscheinung, dass gerade an diesem Tage mehr als 40mal so viele Keime sich vorfanden, als an irgend einem andern Tage, eine hinreichende Erklärung zu geben. Auffallend war es, dass die Patientin nach 2 Tagen Fieber bekam, 39,5°, und eine schmerzhafte Anschwellung der Inguinaldrüsen, die bald auf warme Umschläge wieder verschwand. Die Petri-

schale teilte ich mir in 4 Teile und zählte in jedem Teil an 5 verschiedenen Stellen 4 Quadrate aus. Um einer Selbsttäuschung zu entgehen, stellte ich ohne auf die Schale oder das Mikroskop zu sehen bald eine mehr am Rande, bald mehr in der Mitte gelegene Partie ein. Es wurden auf diese Weise von jeder Platte 4 × 20 Quadrate gezählt. Das arithmetische Mittel nahm ich als Durchschnittswert an und kam zu den Resultaten, die in Tab. I und II verzeichnet sind (s. S. 380 und 381).

Bei diesen Fällen war bei den ersten Entnahmen der Eiter von gleichmässiger Konsistenz; späterhin, als der Eiterungsprozess überüberhaupt geringer wurde, und die Heilung der Wunde fortschritt, wurde der Eiter oft zäh, flockig, schliesslich gelang es überhaupt nicht mehr, mit dem scharfen Löffel ohne Verletzung des Gewebes den Eiter abzunehmen.

Einwandsfreier dürfte die dritte Beobachtungsreihe sein. Es handelte sich um eine komplicierte Fraktur des Unterschenkels, die ziemlich reichlich eiterte und jeden Tag verbunden wurde. Ich wählte zu den Verbänden abwechselnd $1‰$ Sublimat, 2% essigsaure Thonerde und $0{,}6\%$ sterile Kochsalzlösung. Die Gazestücke, mit denen die Wunde tamponiert und bedeckt wurde, wurden fest ausgedrückt (in der ersten Zeit 2, späterhin 1 Gazestück benutzt), über diese ein trockenes Gazestück gelegt, darauf eine Schicht Verbandwatte und das Ganze mit einer Gazebinde fixiert. Der Eiter wurde durch den Verband so gründlich absorbiert, dass schon nach den ersten Tagen kein Eiter in der Wunde zurückblieb. Daher war ich auf den Eiter in der Verbandgaze angewiesen. Ich wählte immer das Stückchen Gaze zur Entnahme des Eiters, das direkt mit der Wunde in Kontakt gewesen und mit Eiter durchtränkt war. Aus diesem Stückchen schabte ich mit sterilem scharfem Löffel eine Portion Eiter, dessen Konsistenz stets dieselbe war. Von diesem Eiter wurde dann eine Platinöse voll entnommen und in gleicher Weise weiterbehandelt wie bei dem ersten und zweiten Fall. Die Resultate giebt Tab. III, Seite 382.

Die Zahlenwerte der Kolonien der verschiedenen Platten geben natürlich keinen absoluten Wert für die Zahl der Eiterkokken in der Wunde überhaupt. Jedoch konnte ich auch in der Menge des Sekrets von Tag zu Tag keinen Unterschied finden. Wir müssen aus diesen Befunden entnehmen, dass entweder das Desinficiens überhaupt die Eiterbakterien im Eiter nicht zu töten im stande ist, oder aber, was mir viel wahrscheinlicher dünkt, dass durch den osmotischen Strom von der Wunde in den Verband die mit der Wunde in Kontakt oder

Tabelle I.

Osteomyelitis. Eiternde Wunde nach Sequestrotomie.

Datum	Vergrösserung		Art des Verbandes	Durchschnittszahl in 4 gezählten Quadranten	Gesamtzahl auf der Platte	Dauer des Verbandes	Bemerkungen
	Objektiv	Ocular					
10. V.	A.	3	Jodoformpulver und Gaze.	31	ca. 329 000	1 Tag.	
12. V.	A.	3	0,6 % sterile NaCl-Lösung.	13,4	142 000	2 Tage.	
17. V.	A.	3	0,6 % sterile NaCl-Lösung.	6,25	66 000	5 Tage.	
20. V.	A.	3	2 % essigsaure Thonerde.	4,2	53 000	3 Tage.	
23. V.	A.	3	2 % essigsaure Thonerde.	80	17 000 000	3 Tage.	Im Ocular die in 1 mm² geteilte Glasplatte.
26. V.	A.	3	2 % essigsaure Thonerde.	2,3	24 000	3 Tage.	
26. V.	A.	3	Desgl. (Kontrollschale).	2,45	26 000	3 Tage.	
28 V.	A.	3	1 ‰ Sublimat.	?	Nur ganz vereinzelte Kolonien.	2 Tage.	Nur Spuren von eingetrocknetem Wundsekret, das sich auch bei Schütteln in der Gelatine nicht mehr verteilt.
28. V.	A.	3	1 ‰ Sublimat Kontrollschale.	?			

Tabelle II.

Periostitis am Unterschenkel. Starke Schwellung am unteren Drittel der Tibia. Bei der Incision wird der Eiter in sterilem Röhrchen aufgefangen und mehrere Plattenkulturen dieses Eiters angelegt.

Datum	Vergrösserung		Art des Verbandes	Durchschnittszahl in 4 Quadranten	Gesamtzahl auf der Platte	Dauer des Verbandes	Kontrollzählung	Bemerkungen
	Ocular	Objektiv						
3. VI.	3	a_2	Frischer Eiter.	3,1	2706	—	1920	12 ccm Gelatine.
3. VI.	3	a_2	dto.	3,45	3002	—	2178	
3. VI.	3	a_2	dto.	4,4	3742	—	2419	
4. VI.	3	a_2	1 % essigsaure Thonerde.	0,65	557	1 Tag.	524	Die Wunde wurde mit 1‰ Sublimat injiciert und sehr feucht mit essigsaurer Thonerde tamponiert.
5. VI.	3	a_2	1 % essigsaure Thonerde.	8,95	7800	"	8000	Die folgenden Verbände wurden fest ausgedrückt.
6. VI.	3	a_2	1 % essigsaure Thonerde.	5,55	4800	"	4400	
7. VI.	3	a_2	1 % essigsaure Thonerde.	3,15	2800	"	2000	
8. VI.	3	a_2	1 % essigsaure Thonerde.	5	4400	—	—	Stand eine Stunde im Brutofen.
9. VI.	3	a_2	1 % essigsaure Thonerde.	2,85	2300	—	2400	
10. VI.	3	a_2	1 % essigsaure Thonerde.	0,5	440	—	523	Eiter sehr zäh, nur noch in einzelnen Bröckchen von der Wunde zu gewinnen.

Tabelle III.

Komplicierte Fraktur des Unterschenkels.

Datum	Vergrösserung		Art des Verbandes	Dauer des Verbandes	Durchschnittszahl in 4 Quadranten	Gesamtzahl	Bemerkungen
	Ocular	Objektiv					
24. VI.	3	a_2	4 % Borwasser.	1 Tag.	14,5	12 600	Mit scharfem Löffel aus der Wunde gewonnen.
25. VI.			0,6 % Kochsalzlösung.	„	—	—	Gelatine blieb 3 h im Brutschrank.
26. VI.			0,6 % Kochsalzlösung.	„	16,3	14 200	
27. VI.			2 % essigs. Thonerde.	„	6,55	5 700	Verband hatte fast alles Sekret aufgesaugt, nur noch sehr wenig Eiter in der Wunde.
28. VI.			2 % essigs. Thonerde.	„	77,55	67 700	Der Eiter wird mit scharfem Löffel aus der Verbandgaze geschabt.
29. VI.			1 ‰ Sublimat.	„	34,8	30 200	
30. VI.			1 ‰ Sublimat.	„	—	—	Platte schon am 2. Tage verflüssigt.
1. VII.			0,6 % Kochsalzlösung.	„	—	—	Schale zerbrach.
2. VII.			0,6 % Kochsalzlösung.	„	51	44 500	Eiter aus d. Verb. geschabt.
3. VII.			2 % essigs. Thonerde.	„	54	47 100	„
4. VII.			2 % essigs. Thonerde.	„	56	48 800	„
5. VII.			1 ‰ Sublimat.	„	106	92 500	„
6. VII.			1 ‰ Sublimat.	„	29	25 300	„
7. VII.			0,6 % Kochsalzlösung.	„	45	39 800	„
8. VII.			0,6 % Kochsalzlösung.	„	12,5	10 900	„
9. VII.			1 ‰ Sublimat.	„	22,5	19 600	„
10. VII.			1 ‰ Sublimat.	„	34	29 700	„
11. VII.			1 ‰ Sublimat.	„	26,8	23 400	„
13. VII.			1 ‰ Sublimat.	„	25,3	22 100	„

in ihrer nächsten Nähe befindlichen Gazeteile ausgelaugt werden, das Desinficiens völlig aus diesen Partien verschwindet und somit der Wunde schon nach kurzer Zeit weder nützen noch schaden kann.

Von wie überzeugender Bedeutung die physikalischen Faktoren bei der Therapie infizierter Wunden sind, geht aus den Studien von Preobajensky hervor. Leider gelangte ich erst in den Besitz dieser Arbeit, als ich schon den grössten Teil meiner experimentellen Studien beendet hatte. Da diese Arbeit in Deutschland noch wenig bekannt zu sein scheint, so erlaube ich mir, wenigstens auf den zweiten Teil derselben etwas näher einzugehen.

Preobajensky verwandte zu seinen Versuchen am Tier verschiedene sehr giftige Körper: 1) Strychnin, 2) Ricin, 3) an der Luft zersetztes Blut, 4) Milzbrandkulturen, 5) Pyogene Mikroben, 6) Streptococcus von Marmorek.

Bei den Versuchen mit Strychnin bei weissen Mäusen setzte er verschiedenartige Wunden, die er mit Gazetampons bedeckte, auf die entweder Strychnin in Pulverform gestreut war oder die mit einer Strychninlösung in grossem Ueberschuss beschickt waren. Legte er dann einen Verband an, der hinreichend stark absorbierte und eine genügende Verdunstung gestattete, so gelang es, die Tiere am Leben zu erhalten. Verhinderte er dagegen durch die Art des Verbandes z. B. die Verdunstung, so starben die Tiere.

Bei einer Reihe von Meerschweinchen experimentierte er mit Abrin, einem Gift, auf das diese Tiere sehr scharf reagieren. Er bepuderte die Wunden mit dieser Substanz und feuchtete sie mit einer wässerigen Lösung an, die ein ctgr der Substanz und 10% Kochsalz enthielt. Die tödliche Dosis dieser Lösung beträgt für das Meerschweinchen 0,75 ccm. Die erste Gruppe dieser Versuche stellte er so an, dass er die Wunde mit Abrin bepuderte. Sollte das Tier am Leben erhalten werden, so durfte die Wunde weder zu trocken noch zu feucht sein. Von Vorteil war es, wenn man die Exsudation der Wunde durch Reizmittel anfachte und die Verdunstung durch lockeren Verband begünstigte. War die Luft trocken, so konnten die Verbände feuchter sein als bei feuchter Luft.

Um den Einfluss von pulverförmigen Körpern zu prüfen, wandte Preobajensky Caffee, Kreide, Kohle, Magnesia, Talg und Jodoform an. Als Vergiftungsmaterial verwandte er Strychnin. Brachte er nun zuerst die pulverförmigen Körper in die Wunde und dann pulverisiertes Strychnin, oder umgekehrt Strychnin zuerst und dann die pulverisierten Körper, so blieben die Tiere gewöhnlich am Leben. Wenn man das Strychnin allein auf die Wunde brachte, gingen die Tiere zu Grunde. Der Erfolg ist bei diesen Versuchen der Absorption und der Verdunstung zuzuschreiben, die durch diese Körper ermöglicht werden, nicht aber ihren

antiseptischen Eigenschaften, von denen bei den meisten überhaupt nicht die Rede sein kann.

Bei der Prüfung von Flüssigkeiten und antiseptischen Waschungen setzte er bei weissen Mäusen oberflächliche und tiefe Wunden, wusch diese darauf mit den zu untersuchenden Lösungen: 5% Carbolsäure, 1% Sublimat, 5% Chlorzink, Glycerin, Oel, Alkohol, Aether und Wasser. Dann wurden die Wunden mit Strychnin bestäubt. Das Exsudat nahm bei Carbol- und Sublimatbehandlung zu. Liess man es stagnieren, so starben die Tiere. Wurde aber bei den ersten Vergiftungserscheinungen ein resorbierender Verband angelegt, so gelang es häufig, die Tiere zu retten. Bedeckte man aber bei im übrigen gleichen Versuchsbedingungen den absorbierenden Verband mit einem Gummipapier, so traten die Vergiftungssymptome und dann der Tod ein. Auf diese Weise glaubt Preobajensky die Vergiftungen erklären zu können, die in früheren Zeiten eintraten, als man Desinficientien in grossen Mengen unter Gummipapierverschluss verwandte. Er stellt als allgemeine Regel den Satz auf: „Nimmt das Exsudat zu, wenn zugleich die Absorption und Verdunstung durch den Verband behindert sind oder gänzlich fehlen, so schafft man die Bedingungen, die zu einer Absorption der toxischen Substanzen durch die Haut führen".

Gleiche Resultate wurden mit Alkohol erzielt, der jedoch das Exsudat der Wunde verminderte statt es zu vermehren, ebenso mit Glycerin, welches die Wunde vor einer Austrocknung schützt. Die Wunden, die mit diesen Substanzen imbibiert sind, absorbieren das Strychnin nicht, wenn der Verband eine Verdunstung gestattet. Wenn man dagegen eine Absorption herbeiführen will, so braucht man den Verband nur mit irgend einem undurchlässigen Stoff zu bedecken. Wurde zuerst Oel in die Wunde gebracht und dann Strychnin, so trat keine Vergiftung ein, wählte man den entgegengesetzten Weg, so starben die Tiere.

Bei einer Reihe von Wunden an Hunden, die im Seciersaal unter Assistenz des Sektionsdieners — also unter den denkbar ungünstigsten äusseren Umständen — angelegt und genäht wurden, beobachtete Preobajensky stets Heilung per primam, ohne Stichkanaleiterung, ohne Rötung und Schwellung der Wundränder, vorausgesetzt, dass die rein aseptischen Verbände genügend resorbierten und eine Verdunstung gestatteten.

Andere granulierende Wunden, die dadurch erzeugt wurden, dass man die Haut mit der Subcutis ablöste, wurden mit Gaze bedeckt, über diese gewöhnliche Watte gelegt und das Ganze mit einer Gazebinde fixiert. Jeden Tag wurde der Teil der Gaze, der direkt auf der Wunde lag, in destilliertes Wasser gebracht, mit dem sie sich vollzog; dann wurde die Gaze wieder auf die Wunde gelegt und mit einer Gazebinde fixiert. Alle Wunden heilten ohne eine Spur von Eiterung. Wenn aber statt der Verbandgaze gewöhnliche Watte zur Bedeckung der Wunden genommen wurde,

so trat Eiterung ein. So ist es erklärlich, dass zahlreiche, nicht aseptische Wunden durch die rein physikalischen Eigenschaften des Verbandes geschützt werden.

Wurden Schnittwunden von 15—20 cm Länge beim Hunde mit Wasser gewaschen und dann mit einem septischen Blut, das die Eigenschaft hatte, einen Hund bei intravenöser Injektion in 12 h zu töten, beschickt, so heilten sie unter einem einfachen Verband mit feuchter Gaze. Dasselbe Resultat wurde erzielt bei Wunden, die durch Abtragung von Hautlappen erzeugt wurden. Andere Hunde aber, deren Wunden mit gewöhnlicher, nicht entfetteter Watte bedeckt wurden, über die noch ein undurchlässiger Stoff gelegt wurde, zeigten heftige Eiterung. Bei Meerschweinchen wurden ebenfalls bis in die Subcutis reichende Wunden angelegt und diese mit Milzbrandkulturen inficiert. Die Tiere, welche mit nicht resorbierenden Verbänden behandelt wurden, starben schon nach 2—3 Tagen, während diejenigen, denen resorbierende Verbände angelegt wurden, erst nach 6 bis 8 Tagen der Infektion erlagen.

Um den Einfluss der Feuchtigkeit der Luft zu prüfen, wurde bei Kaninchen eine Hautfalte mit einem Messer durchstochen. Einstich- und Ausstichöffnung waren 1 cm breit, beide 1,5 cm von einander entfernt. Unter dieser Hautbrücke wurde ein Gazestreifen durchgezogen, der mit einer Kultur des Streptococcus Marmorek inficiert war. Die Enden des Gazestreifens wurden über der Wunde zusammengeknotet. Brachte man die Tiere in eine sehr feuchte Atmosphäre, so starben sie, wurden sie in sehr trockene Luft gebracht, so trat Heilung ein.

Brachte man einen nicht inficierten Gazestreif in eine gleiche Wunde und inficierte ihn dann mit einer grösseren Menge derselben Kultur, so dass die Gaze nicht die ganze Menge auf einmal resorbieren konnte, so starben die Tiere. Wurde dagegen eine gleiche Menge desselben Infektionsmaterials allmählich in die Wunde gebracht, in dem Masse, wie die Gaze zu absorbieren imstande war, so zeigte sich keine Reaktion. Von Interesse dürften namentlich noch die Versuche sein, die mit angesäuerten und alkalischen Kulturen dieses Streptococcus ausgeführt wurden. Wurde ein Gazestreifen mit der angesäuerten Kultur durchtränkt, dann fest ausgedrückt und in die Wunde gebracht, so starben die Tiere, während bei Verwendung alkalischer Kulturen unter sonst gleichen Bedingungen die Tiere durchkamen, trotzdem die Luft der Umgebung sehr feucht war. St. hygrom, 82°. Zu gleichen Resultaten gelangte Preobajensky, wenn er als Vergiftungsmaterial Ricin in Pulverform oder in Lösung oder noch virulente angesäuerte Kulturen von Bact. coli commune verwandte.

Wurden die Wunden mit dem Paquelin erzeugt, so trat die Vergiftung sowohl ein, wenn die Verbände bei feuchter Umgebung zu feucht angelegt wurden, wie auch, wenn man das Gift auf die Wunde brachte, ohne einen absorbierenden Verband anzulegen. So erklärt Preobajensky ungezwungen den Widerspruch der Experimente Billroth's (18) und

Hack's (19). Billroth, der bei seinen Untersuchungen über die Resorption infektiöser Substanzen von granulierenden Wunden aus zu dem Resultate kam, dass die granulierende Wunde als solche die Eigenschaft besitze, eine Absorption zu verhindern, verwandte kein Gummipapier, während Hack, der seine Verbände mit Gummipapier bedeckte, zu entgegengesetzten Resultaten kam.

Somit treten wir zu der Frage, welchen Vergleich gestatten die experimentellen Resultate mit den klinischen Beobachtungen? Es sei mir zunächst gestattet, einen kurzen Ueberblick über die Stellung zu geben, die die Kliniker in dieser Frage einnehmen. Als man zuerst eine Einsicht in die Natur der Eiterungsprozesse gewann und bei allen natürlichen Eiterungen Bakterien fand und diese in einen kausalen Zusammenhang mit der Eiterung brachte, als man zugleich Körper kennen lernte, welche die Bakterien zu töten oder abzuschwächen im stande waren, bediente man sich in ausgiebigster Weise dieser Körper, der Desinficientien. Bald aber musste man einsehen, dass die Desinficientien nicht nur nicht nützlich wirkten, sondern in vielen Fällen Vergiftungen und den Tod zur Folge hatten. So wurde man im allgemeinen vorsichtiger mit der Anwendung der Antiseptica, ging von stärkeren Lösungen zu schwächeren über, ja einige Forscher verzichteten überhaupt auf die Antiseptica. Unter diesen ist zu nennen Zeidler (20), der schon vor zehn Jahren zahlreiche eiternde Wunden rein aseptisch behandelte. Ihm folgten andere Forscher. So stellte Helferich (21) für die Behandlung schwerer Phlegmonen im wesentlichen die Forderung aseptischer Behandlung auf. Braatz (22) trat energisch für die Aseptik ein und vor allem auch Schimmelbusch (23) in dem Werk: „Anleitung zur aseptischen Wundbehandlung". Auf der anderen Seite bedient sich die grosse Mehrzahl der Chirurgen ohne nachweisbaren Nachteil einer gemässigten Antiseptik.

Zu einem Vergleich meiner Resultate mit den klinischen Beobachtungen über inficierte Wunden im allgemeinen halte ich mich nicht für berechtigt, denn es handelt sich in meiner Arbeit nur um Eiterungsprozesse. Wollte ich die im Tierexperiment gewonnenen Resultate direkt auf den Menschen übertragen, so müsste ich vor allem ebenso ausgiebige Spaltungen fordern, wie ich sie bei den Tieren vornahm. Da aber der Eiter des Menschen meist viel leichter von unseren Verbandstoffen resorbiert wird, als der des Kaninchens, und man sich sehr wohl vorstellen kann, dass die Saugwirkung sich auch noch auf ein gewisses Gebiet um die Wunde herum erstreckt,

so wird man vielfach auch mit weniger energischen Massnahmen auskommen. Eine direkte Uebertragung der Resultate von Tierexperimenten auf den Menschen ist also nicht einmal bei den verhältnismässig gut gekannten und bakteriologisch nicht zu komplicierten Eiterungsprozessen erlaubt, viel weniger statthaft aber ist es, auf Grund ähnlicher experimenteller Studien am Tier die Frage entscheiden zu wollen, ob man bei inficierten oder der Infektion verdächtigen Wunden des Menschen mit Antisepticis vorgehen soll oder nicht. Was die Eiterungsprozesse betrifft, so wird jeder Kliniker bei bösartigen, schnell fortschreitenden Phlegmonen lieber zu ausgiebige als zu kleine Spaltungen vornehmen, es wird aber immer Erfahrungssache bleiben, wie man bei weniger bösartigen Eiterungen vorzugehen hat. Aus meinen bakteriologischen Studien bei solchen Eiterungsprozessen des Menschen ergiebt sich auch kein sicherer Anhaltspunkt für die Frage, ob wir Antiseptica anwenden sollen oder nicht, denn die Zahl der Keime und die Menge des Sekrets blieb bei beiden Behandlungsmethoden unverändert. In wie weit die Toxine durch die Desinficientien unschädlich gemacht werden und die Virulenz der Keime abnimmt, entzieht sich vorläufig noch unserer Erkenntnis. Jedoch scheint es bei diesen Prozessen hauptsächlich auf gut resorbierende Verbände und genügend häufigen Verbandwechsel anzukommen, also auf rein physikalische Dinge.

Es ist das Verdienst Preobajenskys, uns die physikalischen Prinzipien klar gelegt zu haben, die bei unseren Verbänden obwalten, uns eine Brücke geschlagen zu haben über die Kluft, die bisher den Antiseptiker in dieser Frage von dem Aseptiker trennte.

Um die Veränderungen zu studieren, die die Gewebe durch die üblichen Desinfektionsmittel erleiden[1]), legte ich beim Kaninchen Haut-Muskelwunden am Rücken oder an den hinteren Extremitäten an, nachdem vorher die Haut rasiert und desinficiert war. In diese Wunden, deren Blutung ich durch Kompression zum stehen brachte, wurden kleine Gazetupfer gelegt, die mit den Desinficientien resp. mit 0,6% Kochsalzlösung befeuchtet

1) Ich erhebe durchaus nicht den Anspruch, den folgenden Gegenstand gründlich durchforscht zu haben, hoffe jedoch später einmal Zeit zu finden, das Gebiet weiter zu bearbeiten. Der besondere Charakter der Arbeit wurde dadurch bedingt, dass sie eine Beantwortung der von der medicinischen Fakultät zu Heidelberg gestellten Preisaufgabe darstellt. Es kam somit für mich darauf an, im allgemeinen die Veränderungen zu studieren, die die Gewebe durch die üblichen Desinficientien erleiden. Es sei gestattet, die Befunde in Kürze mitzuteilen.

waren. Als Desinficientien wurden gewählt; 3% Carbolsäure, 1‰ Sublimat, 2% essigsaure Thonerde. Ueber die Tupfer wurden mehrere Schichten mit in gleiche Flüssigkeit getauchter, dann mässig ausgedrückter Gaze gelegt und das Ganze durch eine Gazebinde fixiert. Nach 24 h wurden die Tiere durch Nackenschlag getötet, die Präparate ausgeschnitten und zur mikroskopischen Untersuchung vorbereitet (Alkohol; — Alkohol absolut; — Alkohol-Aether; — Celloidin). Für alle verwendeten Desinficientien ergab sich im wesentlichen ein gleiches Resultat. In der unmittelbaren Umgebung des Schnittes waren die stärksten Veränderungen zu konstatieren. Die Muskelfasern waren stark glasig gequollen, die Querstreifung meist gänzlich verschwunden, nur stellenweise noch schwach angedeutet. Während der unveränderte Muskel bei der Färbung mit Haematoxylin sich bläulich färbte, nahm diese stark veränderte Partie kaum den Farbstoff an, färbte sich dagegen intensiv rot bei der Doppelfärbung mit Haematoxylin-Eosin, während der normale Muskel blaue Farbe beibehielt. Zwischen den Muskelbündeln fand sich hier und dort eine grössere Ansammlung von Leukocyten. Auf diese stark degenerierte Schicht folgte eine intensiv getrübte, jedoch weniger gequollene Schicht, in der die Umrisse der einzelnen Muskelfasern nur schwer oder garnicht von einander abgegrenzt werden konnten. Querstreifung war meist noch nachzuweisen. Diese Schicht färbte sich bei Doppelfärbung mit Haematoxylin-Eosin diffus schmutzig blaurot. Auf diese Schicht folgte im allmählichen Uebergang normaler Muskel.

Auf Tafel VI [1]) giebt Fig. 1 ein Uebersichtsbild bei schwächerer Vergrösserung. In der rechten Gesichtsfeldhälfte sieht man am Rande eine Schicht stark degenerierten Muskels, dann folgt der Schnitt, dem sich links eine Schicht stark degenerierten Muskels anschliesst. Dann folgt die getrübte Schicht, dann normaler Muskel. Fig. 2 zeigt dieselben Veränderungen bei stärkerer Vergrösserung. (Beide Zeichnungen wurden nach einem mit 3% Carbol behandelten Präparat angefertigt).

Taf. VII giebt in Skizzen eine Uebersicht über das Verhältnis der Veränderungen bei den einzelnen Desinficientien resp. bei der 0,6% Kochsalzlösung. Die tiefgreifendsten Degenerationen fanden sich bei der 3% Carbolsäure. Hier war auch die stark gequollene Schicht am

1) Die Zeichnungen verdanke ich der Güte des Herrn cand. med. W. Liebert.

stärksten, die getrübte dagegen trat zurück. Gleich stark waren die Veränderungen bei 1‰ Sublimat und 2% essigsaurer Thonerde, und zwar erreichte die gequollene Schicht hier eine gleiche Stärke, wie die getrübte. Auch bei dem mit 0,6% Kochsalzlösung behandelten Tier zeigte sich eine ganz schmale Schicht gequollener Muskulatur, der eine noch schmälere Schicht getrübter Muskelbündel folgte. — Die Einwirkung der Desinficientien bei kürzeren Zeiträumen wurde mit 1‰ Sublimat untersucht, und zwar wurde ein Präparat gewonnen, das eine Stunde, ein zweites, das 2 Stunden, ein drittes, das 12 Stunden mit Sublimat in Berührung gewesen war. Bei allen diesen Präparaten liessen sich gleiche Veränderungen konstatieren, allerdings in entsprechend geringerem Masse.

Sehr tiefgreifende Veränderungen traten bei den Desinficientien ein, wenn statt der austrocknenden Verbände solche mit Gummipapier angelegt wurden. Hier erreichte, namentlich bei Behandlung mit Carbol und Sublimat, die stark gequollene Schicht eine sehr bedeutende Stärke.

Auf die sehr komplicierte Frage, in wiefern die durch die Desinficientien bedingten Veränderungen nachteilig auf den Wundheilungsprozess wirken, konnte nicht weiter eingegangen werden.

Nach der Vollendung meiner Arbeit ist der zweite Teil der Arbeit von Brunner (24) „Erfahrungen und Studien über Wunddesinfektion und Wundbehandlung“ erschienen. Sie bildet eine wertvolle Bestätigung der Resultate Riggenbach's. Brunner studierte 1) Wunden, welche frisch in seine Behandlung kamen, bevor sie durch Samariterhilfe oder die Hand des Arztes antiseptisch behandelt wurden; 2) solche ohne klinisch erkennbare Infektionserscheinungen, welche, bevor sie zur Untersuchung kamen, antiseptisch behandelt wurden; 3) solche, welche zur Zeit, als sie in seine Behandlung kamen, klinische Erscheinungen von Infektion darboten; im ganzen 248 Wunden. Die bakteriologischen Studien bestätigten, dass jede accidentelle Wunde als inficiert zu gelten hat. Wie schwer es ist, die Frage „Antisepsis oder Asepsis?“ prinzipiell zu entscheiden, wird uns bei dem eingehenden Studium der Arbeit recht klar. Wir sehen, wie viele und auch schwere Verletzungen namentlich des Kopfes auch bei aseptischer Wundbehandlung per primam heilen. Nur in einem einzigen Falle, Nr. 61 der zweiten Reihe scheint die Asepsis bei der schweren Verletzung der Hand kompliciert mit einer Fraktur des Vorderarms völlig zu versagen; es bleibt aber immer die Frage offen, ob in diesem Falle ein besseres Resultat

erreicht worden wäre, wenn man gleich mit Antisepticis und antiseptischer Tamponade vorgegangen wäre.

Brunner kommt gestützt auf seine grosse klinische Erfahrung zu dem Schluss, dass man nach wie vor an der antiseptischen Wundbehandlung festhalten solle. Namentlich für den praktischen Arzt sei es ratsam, eine rationelle, gemässigte Antisepsis zu treiben, zumal es für ihn viel leichter sei, sich eine sterile antiseptische Flüssigkeit zu beschaffen, als sterile physiologische Kochsalzlösung.

Auch die Publikation von Stumpf (25) verdient grosses Interesse, der zahlreiche Wunden mit Thon in Pulverform behandelte und dabei die besten Resultate erzielte. Seine Arbeit bestätigt in einem wesentlichen Punkte die experimentellen Studien von Preobajensky.

Litteratur.

1) Schimmelbusch. a) Ueber Desinfektion septisch inficierter Wunden. Fortschritte der Medicin 1895. 13. b) Bemerkungen zu dem Aufsatz von Dr. Henle. „Ueber Desinfektion frischer Wunden." Archiv für klin. Chirurg. Bd. 50. 1895.

2) Messner. Experimentelle Studien über Wundbehandlung bei inficierten Wunden. Münch. med. Wochenschr. 94. Nr. 19.

3) Henle. Ueber Desinfektion frischer Wunden. Archiv für klin. Chir. Bd. 49. 1895.

4) Schanjawski. Ueber Desinfektion frischer Wunden. Wojennomedizinski shurnal 1896. Referat von G. Tiling. St. Petersburg.

5) Reichel. Zur Aetiologie und Therapie der Eiterung. Archiv für klin. Chir. 95. Bd. 49.

6) Haenel. Zur Frage der Desinfektionsfähigkeit der Wunden. Deutsche med. Wochenschr. 1895. Nr. 8.

7) Koller. Experimentelle Versuche über die Therapie inficierter Schusswunden. Deutsche Zeitschrift für Chir. 1897. Bd. 47. Heft 2 und 3.

8) Steinmetz. Beitrag zur Frage der Behandlung inficierter Wunden mit feuchten Verbänden. Deutsche Zeitschrift für Chir. 1895. Bd. 14.

9) Goldberg. Beitrag zur Frage von der aseptischen Wundbehandlung. Inaug.-Dissert. Basel 1896.

10) Halban. Ueber die Resorption der Bakterien bei lokaler Infektion. Verhandlg. der deutschen Gesellschaft für Chir. 26. Kongress. Sitzungsbericht der k. k. Akademie der Wissenschaften in Wien. Math. naturw. Klasse. Bd. CV. Abt. III. Dez. 1896.

11) Nötzel. Zur Frage der Bakterienresorption von frischen Wunden. Fortschritte der Medicin. 1898. Heft 12 u. 13.

12) Friedrich. Aseptische Behandlung frischer offener Wunden. Centralblatt für die ges. Medicin. 1898. Nr. 26. Bericht über den 27. Chirurgen-Kongress. 1898. Berlin.

13) Petersen. Diskussion ebendort.

14) Riggenbach. Ueber den Keimgehalt accidenteller Wunden. Deutsche Zeitschrift für Chir. 1897. Bd. 47. Heft 1.

15) Schimmelbusch u. Richer. Ueber Bakterienresorption frischer Wunden. Fortschritte der Med. 1895. Bd. 13.

16) Marthen. Experimentelle Untersuchungen über Antisepsis bei Augenerkrankungen und die Bakteriologie des Konjunktivalsackes. Beiträge zur Augenheilkunde. Heft 12. 1893.

17) Preobajensky. Les bases du traitement antiparasitaire des plaies. Annales de l'institut Pasteur. 1897.

18) Billroth. Archiv für klin. Chir. 1865.

19) Hack. Deutsche Zeitschrift für Chir. Bd. 12.

20) Zeidler. a) Zur Frage der aseptischen Wundbehandlung. Wratsch 1889. Nr. 32—34 (russisch). b) Ueber antiseptische Behandlung von Eiterungen. Centralblatt für Chir. 1895. Nr. 14.

21) Helferich. Ueber die Behandlung schwerer Phlegmonen. Berliner klin. Wochenschr. 1892. Nr. 4.

22) Braatz. a) Die Grundlagen der Aseptik. Stuttgart 1893. b) Die Therapie inficierter Wunden. Berliner Klinik. 1897. Heft 2.

23) Schimmelbusch. Anleitung zur aseptischen Wundbehandlung. Med. Bibliothek. Leipzig.

24) Brunner. Erfahrungen und Studien über Wundinfektion und Wundbehandlung. Frauenfeld 1898. Verlag J. Huber.

25) Stumpf. Die Verwendbarkeit des Thons als antiseptisches Verbandmittel. Münch. med. Wochenschr. 1898. Nr. 46.

AUS DER

PRAGER CHIRURGISCHEN KLINIK

DES PROF. DR. WÖLFLER.

XIII.

Ueber Ileus bei Hysterie.

Von

Dr. **Hermann Schloffer,**

Assistenten der Klinik.

(Mit 1 Abbildung.)

Dass auf Grund nervöser Erkrankungen die verschiedenartigsten Störungen in der Darmperistaltik eintreten können, ist ebenso bekannt als allgemein angenommen. Nach den heute giltigen Anschauungen handelt es sich dabei zunächst teils um eine Steigerung der Peristaltik, die zu der sogenannten peristaltischen Unruhe oder auch zu nervösen Diarrhöen führt, teils um eine Verminderung oder Aufhebung der motorischen Darmfunktionen, die zu verschiedenen Graden der Obstipation mit allen ihren Folgeerscheinungen führen kann.

Ausserdem kann es aber wohl auch zu einer Aenderung der peristaltischen Thätigkeit in dem Sinne kommen, dass an einer bestimmten, kürzeren oder längeren Strecke des Darmes eine stehende Kontraktion eintritt. Diese Erscheinung, der Enterospasmus, wird dadurch erklärt, dass von den Reiz- und Hemmungsimpulsen, deren beständiger Wechsel die normale Peristaltik bedingt, die Hemmungsimpulse mehr oder minder in Wegfall kommen. Während also bei der normalen Darmbewegung zur Zeit der Zusammenziehung der Längsfasern die Ring-

muskulatur erschlafft und umgekehrt, ist der Enterospasmus durch gleichzeitige tonische Kontraktion der gesamten Darmmuskulatur, der Ring wie der Längsmuskulatur bedingt (Rosenheim u. A.).

Als selbständige Darmneurose kommt dieser Enterospasmus kaum je vor [Nothnagel[1])], sondern meist als Teilerscheinung der allgemeinen Nervosität, Neurasthenie, Hysterie und Hypochondrie. Derselbe sollte wohl auch die Grundlage für einen Teil jener Fälle bilden, welche in früherer Zeit unter dem Namen „spastischer Ileus" eine eigene Gruppe im Kapitel: Darmverschluss gebildet haben. Mit der zunehmenden Kenntnis von den anatomischen Ursachen des Ileus ist der Glaube an diese spastische Form desselben wohl vielfach verloren gegangen. Aber trotzdem ist die Möglichkeit, dass es auf Grund spastischer oder anderer rein nervöser Vorgänge zu den Erscheinungen des Darmverschlusses und selbst zu Koterbrechen kommen kann, wenigstens von einzelnen Autoren stets festgehalten worden, und die Litteratur weist auch eine Anzahl von kasuistischen Mitteilungen auf, die, wenngleich sie eine ganz bestimmte Vorstellung über die Verhältnisse am Darm selbst nur selten ergeben, doch zur Annahme führen, dass vorgelegene Erscheinungen des Darmverschlusses sich ohne anatomische Grundlage lediglich auf dem Boden einer nervösen Erkrankung herausgebildet haben. So hat Rosenstein[2]) von einem Falle berichtet, in welchem die Gleichzeitigkeit im Auftreten der Darmsymptome mit anderen schweren nervösen Erscheinungen entschieden auch auf einen ursächlichen Zusammenhang zwischen beiden hindeutet.

Ein 9jähriger Knabe von blühendem Aussehen bekam seit 5 Wochen eigentümliche Anfälle von vorübergehendem Bewusstseinsverlust mit krampfartigen Zuckungen und schliesslichem Erbrechen geballter, fäcaler Massen. Die Anfälle traten anfangs einmal, später mehrmals wöchentlich auf, und in den Zwischenpausen zwischen den Anfällen war der Knabe vollständig gesund und munter und hatte normale Stuhlentleerung. Rosenstein beobachtete selbst, dass der Knabe im Anschlusse an einen Krampfanfall mit Trismus und Opisthotonus nach Rückkehr des Bewusstseins unter dem Gefühle entsetzlicher Angst grosse, dicke, bis 8 cm lange Skybala aus dem Munde hervorholte. Einmal wurde sogar eine wurstförmige Masse von 18 cm Länge entleert. Nach einem Alcannaklystier hatten die per os entleerten Massen ein dunkelblaues Aussehen. Häufig trat während des Koterbrechens

1) Spezielle Pathologie und Therapie. Die Erkrankungen des Darms und des Peritoneums.

2) Eine Beobachtung von anfallsweisem Koterbrechen. Berliner klin. Wochenschr. 1882. pag. 521.

auch Stuhlentleerung per anum ein. Während der Krampfanfälle genügte das Oeffnen der geschlossenen Augenlider immer, um das Bewusstsein wieder wachzurufen, bisweilen auch, um den Anfall zu sistieren. Manchmal waren die Krampfanfälle von geringerer Intensität und dann nicht immer von Koterbrechen begleitet. Grosse Bromdosen führten in mehreren Monaten zur Heilung.

Rosenstein stellt sich vor, dass sich hier unter dem Einflusse einer Neurose, welche als eine Art von Tetanie aufzufassen ist, eine vorübergehende Striktur im Darm gebildet habe, von welcher Stelle aus die peristaltische Welle in auf- und absteigender Richtung verlief, also gleichzeitig peri- und antiperistaltische Bewegung stattfand hatte. Nur dadurch kann ja das gleichzeitige Eintreten von Erbrechen der Fäkalmassen und normalem Stuhlgange erklärt werden. Auch Cherchevsky[1]) berichtet über einen nervös veranlagten 42jährigen Mann, der anfallsweise an den Erscheinungen der Darmstenose litt, ohne dass sich andere als nervöse Ursachen dafür verantwortlich machen liessen, so dass Cherchevsky annimmt, es handle sich um eine Neurose des Intestinalkanals spasmodischen Charakters. Während eines solchen Anfalls kam es zu Koterbrechen und zu Entleerung eines fingerdicken, 8 cm langen, geformten Kotstückes.

Cherchevsky ist der Ansicht, dass solche Neurosen nicht so selten seien. Ob in dem angeführten Falle Cherchevsky's aber wirklich ein Enterospasmus vorgelegen hat, lässt sich mit voller Sicherheit wohl nicht entscheiden. Denn die Erklärungen der Stenosenerscheinungen durch andere als nervöse Ursachen muss dabei immerhin für zulässig erklärt werden[2]).

Dafür handelt es sich zweifellos um einen spastischen Vorgang in einem Falle, den Murphy[3]) mitteilt und der allerdings, da er als die Folge einer chronischen Bleiintoxikation aufzufassen ist, eigentlich nicht in dieses Kapitel gehört. Aber für uns hat dieser Fall doch deshalb grosses Interesse, weil er schlagend beweist, dass es Fälle von cirkumskripter Kontraktur an einem relativ normalen Darme giebt, die genau dieselben Erscheinungen nach sich ziehen, wie organische Stenosen.

---

1) Revue de Médecine 1883. II. pag. 895.

2) Dasselbe gilt noch für eine Reihe anderer Fälle (Talma, Marini, Rubino, Thibierge, Gosselin u. A.), die ich deshalb hier nicht weiter herangezogen habe. Wieder andere Fälle, so die von le Gendre, Mathieu, Axenfeld sind mir nicht zugänglich gewesen.

3) Cit. nach Heidenhain. Archiv für klin. Chir. Bd. 57. pag. 4.

Ein 40jähriger Mann, der zuvor mehrfach an Anfällen von Bleikolik behandelt worden war, erkrankte plötzlich in ganz anderer Weise als es bei den früheren Anfällen der Fall war, unter krampfhaften Schmerzen im Bauche und gleichzeitig eintretenden Zeichen des Darmverschlusses. Es stellte sich starker Meteorismus ein, und alle Bemühungen, durch Abführmittel, Magen- und Darmausspülungen Stuhlgang zu erzielen, waren vergeblich. Bei der Operation fand sich eine 8 Zoll lange Strecke im Darm, die so eng kontrahiert war, dass sie einem soliden Stricke von $^3/_8$ Zoll Durchmesser glich und so steif war wie ein Tau. Das zuführende Darmstück war stark ausgedehnt, das abführende von normaler Weite und Füllung. Nach 10 Minuten begann sich der Spasmus noch während der Operation zu lösen. 3 Stunden später trat Stuhlgang ein.

In neuester Zeit hat sich auch Leube[1]) für das Vorkommen eines Ileus spasticus ausgesprochen.

Er hat bei einem 19jährigen Mädchen, das an nervösem Erbrechen gelitten, plötzlich Koterbrechen auftreten gesehen. Man fühlte längs des ganzen Darmes vom Coecum bis zum S Romanum einen kleinfingerdicken steinharten Strang, der nach 24 Stunden wieder verschwunden war. Meteorismus fehlte. Nach 10 Tagen wiederholte sich dasselbe Bild. Pat. wurde geheilt.

Natürlich ist es in manchen Fällen von sogenanntem „Ileus nervosus" auch dann, wenn man ein mechanisches Hindernis für die Kotpassage thatsächlich ausschliessen kann, unmöglich festzustellen, ob die nervöse Störung der Darmfunktionen wirklich in einem spastischen Zustande des Darms ihren Ausdruck gefunden hat. Es dürfte in solchen Fällen manchmal näher liegen, an eine Darmparalyse zu denken, die entweder direkt oder nachdem sich eine schwere Koprostase ausgebildet hat, zu den Erscheinungen des Darmverschlusses führt. Denn dass solche Beobachtungen gemacht worden sind, scheint mir unter anderen ein Fall von Sandoz[2]) zu beweisen, bei dem tagelanger Singultus und Ileus im Verlaufe einer Tabes dorsalis eintrat und wo schliesslich doch unter sehr reichlicher Stuhlentleerung Heilung eintrat.

Eine ganz eigene Gruppe von Ileusfällen hat Heidenhain[3]) in neuerer Zeit aufgestellt; es soll sich dabei um enterospastische Vorgänge handeln, die auf reflektorischem Wege vor sich gehen und die dadurch zu Stande kommen, dass mechanische Reize bestimmter Art den Darm treffen. Von allen den Beispielen, die Heidenhain

1) 70. Versammlung deutscher Naturforscher u. Aerzte in Düsseldorf 1898.
2) Korrespondenzblatt für Schweizer Aerzte 1887.
3) Archiv für klin. Chir. Bd. 55 u. 57.

für die Möglichkeit solcher Vorgänge ins Treffen führt, scheint mir wohl nur ein einziges und auch dieses nur mit Reserve aufzunehmen zu sein.

Es ist das ein von Heidenhain selbst beobachteter Fall, der wegen der Symptome des Darmverschlusses zur Operation kam und bei welchem hiebei kein Hindernis gefunden wurde; aber der Dünndarm war völlig leer und zusammengefallen oder kontrahiert; an einer Stelle war ein Spulwurm in seinem Innern aufs deutlichste zu tasten: er bewegte sich. Erst 3½ Tage später trat nach mehrfachen Morphiumdosen Stuhlgang ein. Nach Heidenhain's Ansicht hat vielleicht der Spulwurm die Veranlassung zu der reflektorischen Kontraktur der Darmmuskulatur gegeben.

Störungen der Darmperistaltik bei Hysterie.

Alle die verschiedenen, auf nervöser Grundlage basierenden Abnormitäten der Darmperistaltik können auch bei der Hysterie beobachtet werden. Unter denjenigen Zuständen, welche dabei unter Umständen ein Hindernis für die Peristaltik (oder einen Entzündungsprozess am Peritoneum) vortäuschen können, kommen in erster Linie die hysterischen Obstipationen in Betracht, hervorgerufen durch anfallsweise Trägheit der Peristaltik. Nebstdem verdienen die nicht seltenen Fälle von Tympanitis Beachtung, die teils auf einem herabgesetzten Tonus der Darmmuskulatur zurückzuführen sind, teils in dem bekannten Luftschlucken der Hysterischen ihre Erklärung finden, und die wohl auch gelegentlich, wie Talma[1]) meint, durch einen Krampf und abnormen Tiefstand des Zwerchfells bedingt sein können.

Nach Jolly[2]) können bei Hysterie auch krampfhafte Einschnürungen in den verschiedenen Teilen des Dünn- und Dickdarms auftreten und zu lokaler oder allgemeiner Auftreibung des Bauches führen. Bei längerem Bestehen solcher lokaler Auftreibungen kann der Anschein einer Geschwulst erweckt werden, namentlich wenn Fäcalmassen in der abgeschnürten Stelle angehäuft sind. Begreiflicherweise können solche Fälle, die schon von Spencer-Wells beschrieben worden sind, gelegentlich zu erheblichen Schwierigkeiten und zu Irrtümern bei der Diagnosenstellung Anlass geben.

In ganz besonderer Weise aber können solche Schwierigkeiten und Irrtümer dann vorkommen, wenn sich auf dem Boden einer Hysterie schwere Zeichen der Darmstenose und des Darmverschlusses mit Koterbrechen einstellen. Auf Grund einer Durchsicht der Litte-

1) Berliner klin. Wochenschr. 1886. p. 369.

2) Ziemmssen. Pathologie und Therapie. Bd. 12.

ratur, die freilich auf Vollständigkeit keinen Anspruch erheben kann, teile ich im Nachfolgenden einige solche Fälle mit:

1. Voisin[1]). — Ein junges hysterisches Mädchen erkrankte dreimal unter den Erscheinungen des Darmverschlusses, zweimal erfolgte Heilung durch Antispasmodica und Purgantien, im dritten Anfall starb die Patientin, und die Sektion ergab die Zeichen rein spasmodischer Verengerung des Darms.

2. Hoorweg[2]): 26jährige, seit dem 12. Lebensjahre nervöse Person, die mit 15 Jahren heftige hysterische Anfälle gehabt hat. Verschlimmerung mit dem Auftreten der Menses, dann Paraplegie; mit 19 Jahren Anurie und urinal riechender Vomitus, hierauf Koterbrechen und 6 Jahre hindurch Geistesstörung. Bei der Aufnahme: Stupor, sensorische und sensible Anästhesie, Analgesie, Reflexsteigerung, Ovarie, innere Organe gesund, Blase und Rectum leer. Verlauf: Morgentliche Magenausspülungen enthalten stets Reste vom Abendessen, abendliche Ausspülung öfters Fäcalmassen. Einläufe von 1½ Liter werden vollständig resorbiert. 4—5 Stunden darnach reichlich Fäcalmassen enthaltender Vomitus. Blase bei Katheterismus leer oder wenigstens stark koncentrierten Harn enthaltend. Faradisation von Rectum und Blase bringen entschiedene Besserung.

3. Cousot[3]): Eine bekannte Hysterica, welche angeblich seit einem Monat keine Stuhlentleerung gehabt hatte, litt seit 1 Woche an fäcalem Erbrechen und sehr starker Aufgetriebenheit des Leibes. Cousot fand eine Hemianästhesie und koncentrische Einengung des Gesichtsfeldes und stellte die Diagnose auf hysterische Pseudo-Peritonitis.

4. Treeves[4]): Eine 24jähr. Patientin wurde wegen Koterbrechens aufgenommen. Seit 4 Wochen soll Stuhlverstopfung bestehen. Anfangs besserten sich die Symptome, um nach einigen Wochen in verstärktem Masse zurückzukehren. Patientin brach nun auch Nähr- und Oelklystiere. Versuchshalber spritzte man Methylenblaulösung ein und diese sowie bei einer andern Gelegenheit eingeführtes Oel wurde jedesmal nach weniger als 10 Minuten in voller Menge per os entleert. Treeves diagnosticierte auf das hin eine Magen-Colonfistel und laparotomierte, fand aber ganz normale Verhältnisse. Nach der Operation simulierte die Patientin den Todeskampf, wie ihn sich das Volk gewöhnlich vorstellt. Alle Symptome verschwanden, nachdem man die Patientin in ein Isolierzimmer brachte, wo sie kein teilnahmsvolles Publikum hatte. Sie wurde geheilt entlassen.

---

1) Gazette médicale 1876. pag. 609. Mitgeteilt von De Ranse.

2) Een geval van hysterische anurie en faecal-braken. Neederl.-Weekblad 1896. Nr. 31. Ref. Virchow-Hirsch Jahresberichte 1896. II. pag. 63.

3) Neurolog. Centralblatt 1893. pag. 51.

4) Ref. Deutsche med. Wochenschr. 1898. Nr. 13, Londoner Brief.

Einige Monate vorher war die Patientin auf Grund derselben Symptome und Diagnose bereits zweimal im deutschen Hospitale in London operiert worden; auch dort verschwanden die Symptome jedesmal nach der Operation, um nach einigen Wochen wiederzukehren. Zu bemerken ist noch, dass die Patientin vorher in Polen schon einmal operiert worden war und dass sie auf eine nicht aufgeklärte Weise Temperaturen von fast 50° C. erzielte; Treeves prophezeit ihr noch eine weitere passive Operationscarrière.

5. Strauss[1]): Ein 29 Jahre alter Schuhmacher war bis zu seiner militärischen Dienstzeit gesund gewesen, stürzte dann vom Pferde, sodass das Pferd auf seine linke Körperhälfte zu liegen kam. Direkte Folge des Unfalles war ein Rippenbruch, aber schon während des Krankenlagers machte sich eine hartnäckige Stuhlverstopfung bemerkbar, welche selbst den schärfsten Medikamenten nicht wich. Diese hat seither den Patienten nur vorübergehend verlassen, und er ist von da ab in einer Reihe von Krankenhäusern Deutschlands wegen verschiedener Erscheinungen der Darmstenose, auch wegen Koterbrechens in Behandlung gewesen.

In einem Berliner Krankenhause wurde er vom chirurgischen Chefarzt zum ersten Mal laparotomiert. Es ergab sich hiebei „nichts Positives". Aber der Patient konnte nachher durch einige Monate wieder ein leidliches Dasein fristen. In einer anderen Stadt wurde er ein zweites Mal operiert und zwar wegen „chronischen Ileus". Damals wurde zwar ein dünner Gewebsstrang exstirpiert, doch hielt es der operierende Chirurg für ausgeschlossen, dass derselbe eine Striktur veranlasst habe, da für diese Annahme jeder objektive Befund fehlte. 5 Tage nach der Operation erfolgte Stuhl, der Kranke war wieder für einige Zeit gebessert. Später zeigte er in der Charité, wo er schon früher einmal wegen „Darmstenose" gelegen hatte, neuerdings ähnliche Symptome, aber in Anbetracht der negativen Ergebnisse früherer Laparotomieen verzichtete damals König auf die Vornahme eines Eingriffes.

Bei seiner neuen Aufnahme im Jahre 1898 machte er den Eindruck eines schwer erkrankten Mannes. Stuhl und Flatus fehlten; fortdauerndes Erbrechen war vorhanden, das Abdomen war stark ausgedehnt wie bei schwerer Peritonitis. Die Wölbung betraf dabei vorzugsweise die unteren Abdominalpartieen und war links in höherem Grade als rechts vorhanden. Bei Palpation erwies sie sich aufs äusserste gespannt, keine cirkumskripte Resistenz zu tasten. Durch energische Behandlung mit Magenausspülung hohen Eingiessungen und Drasticis wurde Stuhlgang erzielt und der Zustand gebessert. Aber trotzdem war es nur möglich, alle 4—5 Tage durch Klysma Stuhlentleerung zu erreichen; Schmerzen im Leibe, zeitweise Appetitlosigkeit und Aufstossen dauerten fort, und alle paar Wochen kam es zu einem ileusartigen Anfall. Stuhl und Flatus waren dabei an-

1) Berliner klin. Wochenschr. 1898. Nr. 38.

gehalten; reichliches Erbrechen, aber kein Koterbrechen trat ein. Dabei waren die Urinmengen dauernd hohe. Später traten Störungen in der Urinentleerung auf. Von anderen hysterischen Symptomen sei auf Astasie, Abasie, linksseitige Migräneanfälle und physische Alterationen hingewiesen.

Eines Tages änderte sich plötzlich der Befund. In einem typischen hysterischen Anfalle verschwand das Bild des maximalen Meteorismus, das in 5 Monaten durch keine Massnahme eine wesentliche Aenderung erfahren hatte, vollständig, und am Abend desselben Tages erfolgte zum erstenmal spontaner Stuhl. Nach einigen Tagen begann sich der Meteorismus wenn auch in geringerem Masse als früher wieder einzustellen.

6. Sander[1]) hat in der 29. Versammlung der südwestdeutschen Irrenärzte in Heidelberg über 2 Fälle von Hysterie berichtet, bei denen auf Grund hysterischer Symptome wiederholt schwere chirurgische Eingriffe vorgenommen wurden. Beide Fälle betrafen junge Mädchen. In dem einen derselben wurde wegen vorgetäuschter Appendicitis und Darmstenose 2mal, im anderen unter Annahme einer Peritonitis und Perforationsperitonitis gar 4mal im Laufe eines Jahres laparotomiert. Nähere Details über diese Fälle fehlen mir.

Ueber andere Fälle von Koterbrechen bei Hysterie berichten Jaccoud und Briquet. In einem solchen Falle Lusseaus wurde die Laparotomie gemacht und dabei die erwartete organische Darmstenose nicht gefunden (citiert nach Strauss).

Diesen Fällen möchte ich zunächst noch einen Fall von hysterischem Koterbrechen anreihen, den Herr Primärarzt Dr. Slajmer im Jahre 1893 in Laibach beobachtet und mir in liebenswürdigster Weise zur Verfügung gestellt hat. Ich bin ihm dafür zu besonderem Danke verpflichtet.

Es handelte sich um eine schwere Hysterica, barmherzige Schwester, S. B., 26 J. alt, schwächlich, anämisch. Seit dem Oktober 87 war sie stets krank; sie fühlte damals nach einer anstrengenden Arbeit Schmerzen in der linken Bauchseite, Herzklopfen und Beklemmungen und leidet seither an Appetitlosigkeit, Blähungen und chronischer Obstipation; durch $^5/_4$ Jahre soll auch Bleichsucht bestanden haben; im Sommer 89 angeblich Nierenentzündung mit Urinverhaltung und Anschwellung der Füsse. Im Jahre 90 häufiges Erbrechen, grosse Mattigkeit, nach dem Essen Schmerzen und Aufstossen. Schon damals soll von einem Arzte die Diagnose Darmverengerung gestellt worden sein. Dieser Zustand besserte und verschlechterte sich mehrmals. Besonders schwer waren die Erscheinungen im Juni 92, zu welcher Zeit angeblich 14 Tage lang starke Schmerzen, Brechreiz, Erbrechen, heftiger Stuhldrang bei Verhaltung von Stuhl und Winden bestanden. Die Schmerzen beschrieb Pat. in folgen-

1) Münchener med. Wochenschr. 1899. Nr. 1.

gender Weise: „In der linken Seite unten kam es mir vor, als sei etwas gerissen; wenn ich einen Schritt machen wollte, kam immer ein Gegenstand, etwa wie ein Daumen hervor und drückte an das Bauchfell". Das soll bis zum August so fortgegangen sein. Dann kamen auch Rückenschmerzen, Kopfschmerzen, Angst vor dem Irrsinnigwerden. Mit dem Jahre 93 kamen alle diese Beschwerden wieder; aber da man die Kranke als Hysterica kannte, wurden sie wenig beachtet. Erst als im Februar eine Steigerung der Symptome eintrat, kam sie an der chirurg. Abteilung des allg. Krankenhauses in Laibach am 26. II. 93 zur Aufnahme.

Sie war hochgradig anämisch, aber wenig collabiert. Das Abdomen war sehr beträchtlich aufgetrieben namentlich links vom Nabel, wo die Untersuchung deutlich eine stark erweiterte Darmschlinge nachweisen konnte. Nachdem angeblich schon durch 8 Tage Stuhl und Winde völlig angehalten waren, trat am 2. Tage des Spitalaufenhaltes der Pat. Erbrechen deutlich fäculent riechender Massen auf. Deshalb nahm Herr Dr. Slajmer am 28. II. die Laparotomie vor, über die er mir folgendes mitzuteilen die Güte hatte: „Bei der Eröffnung des Abdomens quellen aufgetriebene Darmschlingen vor. Es wird hauptsächlich links nach dem Hindernis gesucht, da die Patientin stets dort Schmerzen angab; dabei findet sich eine etwa 20—25 cm lange Partie des Dünndarmes (die beiläufig 2 m unter der Flexura duodeno-jejunalis liegt) bandförmig, bis auf Kleinfingerdicke kontrahiert. Diese Partie sah aus, wie der abführende Darm unterhalb eines Hindernisses. Als sie jedoch vorgezogen wurde, was leicht gelang, zeigte sich, dass ein Hindernis dort nicht vorhanden war. Der Darm oberhalb der kontrahierten Partie war auf das 3fache des normalen Darmes ausgedehnt, der unterhalb derselben von normaler Weite. Der kontrahierte Darm wurde hervorgeholt. Allmählich füllte er sich und glich sich mit dem angrenzenden aus. Aber noch längere Zeit konnte die Grenze des kontrahiert gewesenen Darmes an seiner geänderten Farbe festgestellt werden.

Die beigegebene Zeichnung, die eine Verkleinerung einer Skizze darstellt, welche bei der Operation angefertigt wurde, zeigt das kontrahierte Darmstück sowie die erweiterte zuführende und die abführende Schlinge (s. Abbildung nächste Seite). Eine andere Ursache für das Koterbrechen konnte nicht gefunden werden. Keinerlei Zeichen einer Peritonitis.

Der Verlauf nach der Operation war ein glatter. Am nächsten Tage trat Stuhl ein.

Mehrere Monate später wieder allgemeine hysterische Beschwerden (Globus etc.) und neuerdings Darmerscheinungen. Dann kommt es zu deutlichen Symptomen der Enteroptose. Ende Oktober wird wegen besonderer Senkung der linken Niere die Nephroraphie an dieser Seite mit bleibendem Erfolg (in Bezug auf Fixation der Niere) ausgeführt. Die Wiederholung der früheren Darmerscheinungen wurde dadurch aber in keiner Weise verhindert. Nur war man in späterer Zeit nicht mehr zum operativen Ein-

greifen geneigt, und es gelang auch oft durch einfache, antihysterische Behandlungsmethoden die Beschwerden zu bessern oder zu beheben.

Die Annahme, dass in diesem Falle die Ileuserscheinungen etwa durch die bewegliche Niere, die damals schon, wenn auch unbemerkt bestanden habe, erklärt werden könne, wird durch den Hinweis auf

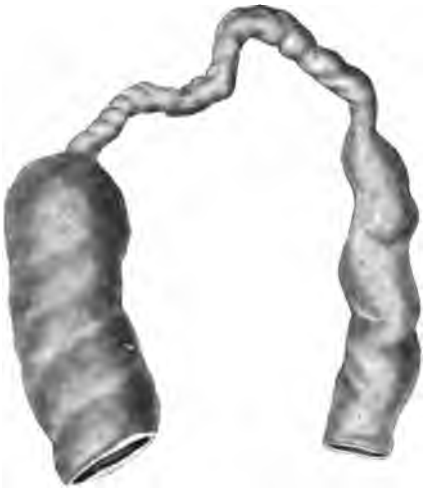

den Befund bei der Operation ausgeschlossen. Denn eine gleichmässige Kontraktur des Darmes in solcher Ausdehnung könnte dadurch nicht zu Stande kommen. Noch hinfälliger aber wird diese Annahme, wenn man bedenkt, dass trotz der Fixation der Niere die Darmerscheinungen auch später noch in ähnlicher Weise wie früher aufgetreten sind. Es unterliegt also gar keinem Zweifel, dass wir es hier mit einer lediglich funktionellen Störung der Darmthätigkeit zu thun haben, als deren Ausdruck wir den beschriebenen abnormen Befund am Darme zu betrachten haben. Im Anschlusse an diese Fälle lasse ich noch zwei Beobachtungen aus der Klinik Wölfler folgen, die sich den vorigen an die Seite stellen.

Den einen dieser Fälle hatte ich in der Vertretung meines Chefs im Sommer 1898 zu behandeln. Das Interesse dieses Falles knüpft sich vorwiegend an den von verlässlicher ärztlicher Seite festgestellten Anfall von Koterbrechen und den bei der kurz darauf vorgenommenen Laparotomie gewonnenen Befund über das Verhalten des Darmes[1]).

1) Vorgestellt in der Sitzung des Centralvereins deutscher Aerzte in Prag vom 16. XII. 98.

Frau Marie Sellner, 28 Jahre alt, aus Prag, verh., war schon vorher wegen einer schweren Hysterie an den verschiedensten Kliniken und bei vielen Prager Aerzten in Behandlung gestanden. Herr Dr. Funke, Assistent an der medicinischen Klinik des Herrn Hofrates Pribram, hat seit Jahren wegen eigenartiger Erscheinungen, die die Hysterie dieser Patientin darbot, ein besonderes Interesse an ihr genommen und sie genau beobachtet. Ihm verdanke ich die Mitteilung, dass die Kranke im Laufe der Zeit folgende hysterische Symptome aufgewiesen hat: koncentrische Gesichtsfeldeinengung, Hyperästhesieen in geometrischer Anordnung, sehr wechselnde Parästhesien der oberen und unteren Extremitäten, deutliche Druckpunkte unterhalb der Mamma, deutliche Ovarialdruckpunkte und Druckschmerzhaftigkeit der Wirbelsäule. Magenerscheinungen, die vorübergehend den Verdacht auf Ulcus aufkommen liessen, die aber sehr rasch vorübergingen, ausgesprochene hysterische Krämpfe. Nebenbei sei bemerkt, dass wegen einer Endometritis chronica colli et corporis uteri an der Klinik des Herrn Prof. v. Rosthorn eine Amputatio port. vaginal., abrasio mucosae uteri vorgenommen werden musste. An der deutschen Universitätspoliklinik stand sie im Mai und Juni 1897 wegen eines 6 Wochen dauernden, hysterischen Bluthustens in Behandlung (kein Befund für Phthise). Zur gleichen Zeit trat Blutharnen auf. Der erste Assistent der Poliklinik, Herr Dr. Kral, dem ich die folgenden Mitteilungen verdanke, entleerte blutigen Harn mittelst des Katheters. Am 21. Juni 1898 kam die Patientin mit der Angabe, seit 5 Tagen keinen Stuhl zu haben; sie bekam Aloë und Eingiessungen, und am nächsten Tage, als dies wirkungslos blieb, eine Eingiessung mit Sennainfus und drastischen Purgantien. Wegen vollkommener Erfolglosigkeit wurde diese Therapie in den nächsten Tagen in verstärktem Masse fortgesetzt. Das Allgemeinbefinden war zunächst gut, die Wangen waren hochgerötet, und es bestand keine besondere Auftreibung des Unterleibes; dann trat aber Brechreiz und schliesslich Erbrechen auf. Am 26. VI. erbrach die Pat. Kot. Herr Dr. Kral besuchte die Patientin gerade zu der Zeit in ihrer Wohnung und fand dort eine grosse Menge veritablen Kotes in Stücken und Brocken, die ungefähr einem reichlichen Stuhlgang entsprechen würden, und die nach Angabe des Mannes der Patientin, der in dieser Hinsicht vollkommen verlässlich ist, von dieser soeben erbrochen worden seien.

Herr Dr. Kral konnte selbst mitansehen, wie die Kranke in seiner Gegenwart noch weitere, nicht unerhebliche Mengen von geformten Kotstücken erbrach und als er schliesslich das Schlundrohr einführte, konnte er im gelblich gefärbten und fäculent riechenden Spülwasser noch durch längere Zeit feste Kotbröckel aus dem Magen entleeren. Nun gab die Kranke auch an, dass sie vor mehreren Jahren eine Bauchfellentzündung überstanden habe und ihr Mann bestätigte diese Mitteilung auf Grund der Aussprüche der damals behandelnden Aerzte. Dies veranlasste Herrn Dr. Kral im Verein mit dem vorliegenden Krankheitsbilde, die Kranke

sogleich unserer Klinik zuzuweisen. Sie gab bei der Aufnahme folgenden Befund (26. Juni 98):

Die Kranke war etwas collabiert und schien recht aufgeregt zu sein, Puls 110, ziemlich kräftig, Wangen gerötet, Temperatur 38. Zunge feucht. Dabei bestand Singultus, ängstlicher Gesichtsausdruck; das Abdomen schien leicht aufgetrieben und in der rechten unteren Bauchgegend war dasselbe auf Druck ein wenig schmerzhaft. Aber weder durch Perkussion noch durch Palpation liessen sich irgend welche Anhaltspunkte zur Bestimmung des Sitzes eines Hindernisses finden; ebensowenig durch die rectale Untersuchung; das Rectum war leer. Die Patientin gab an, dass Winde seit längerer Zeit völlig angehalten sind.

Ich stand vor der Frage, ob in diesem Falle zu operieren sei oder nicht. Dass die Patientin eine schwere Hysterica war, war mir mitgeteilt worden, dass also das Koterbrechen möglicherweise nur ein Symptom der Hysterie darstellte, wusste ich. Aber andererseits war es doch nicht auszuschliessen, dass ein mechanisches Hindernis vorlag (ich dachte da zunächst an peritonische Stränge), und in diesem Falle hätte das Aufschieben der Operation von verhängnisvoller Bedeutung sein können. So entschloss ich mich endlich doch, die Operation sogleich vorzunehmen.

In Morphium-Chloroformnarkose wurde ein Schnitt geführt, der drei Querfinger über dem Nabel begann und bis zur Symphyse reichte. Nach Eröffnung des Peritoneums lagen Dünndarmschlingen von normaler Weite vor. Da nirgends eine abnorme Ausdehnung des Darms und auch ein mechanisches Hindernis nicht gleich gefunden werden konnte, wurde allmählich unter grösster Schonung der Intestina eine vollkommene Eventration derselben vorgenommen. Es zeigten sich hiebei nirgends die geringsten Zeichen der Entzündung, keinerlei mechanisches Hindernis für die Darmpassage und nichts, was sonst das Zustandekommen des Koterbrechens nur irgendwie erklärt hätte. Es konnte auch jetzt nicht einmal eine Erweiterung des Darms gefunden werden. Im Gegenteil, der Dünndarm war an einzelnen Partieen, die dem unteren Ileum angehörten, auf Strecken von beiläufig 10 cm eng kontrahiert und hart anzufühlen. An einzelnen Stellen konnten kleine Skybala, die eng vom Darm umschlossen und nach oben und unten von kontrahierten Darmpartieen begrenzt waren, durch Druck verschoben werden. Nirgends liess sich während der Operation auch nur die geringste Andeutung peristaltischer Bewegung wahrnehmen. Mechanische Reizung brachte lediglich eine träge lokale Kontraktion. Nirgends fanden sich feste Kotmassen oder etwa eine Anhäufung solcher. Der Dickdarm war allenthalben weich, aber innerhalb normaler Grenzen ausgedehnt.

Auf diesen Befund hin wurde die Bauchhöhle wieder durch exakte Schichtennaht geschlossen.

Sobald die Patientin aus der Narkose erwacht war, suchte ich sie

auf, zeigte mich höchst befriedigt über die gelungene Operation und teilte ihr mit, das Hindernis sei gefunden und glücklich beseitigt worden, und nun werde sie für immer von ihren Darmerscheinungen geheilt sein. Der Wundverlauf nach der Operation war ein guter. Aber die Erscheinungen von Seiten des Intestinaltractes machten uns noch zu schaffen. In den ersten Tagen bestand nämlich zeitweise andauerndes, krampfhaftes Erbrechen (nicht kotiger Natur), das durch Morphium endlich beruhigt wurde. Am zweiten Tage traten Winde ein, aber erst am fünften Tage nach der Operation konnte durch Klysmen Stuhl erzielt werden, und von da an traten vollkommen normale Darmfunktionen ein.

Ich habe die Patientin oft wieder gesehen, und $^1/_2$ Jahr später berichtete sie, dass sie seit mehreren Monaten gravid sei, dass sie aber trotzdem bei voller körperlicher Leistungsfähigkeit und ohne die geringsten Beschwerden ihren häuslichen Beschäftigungen nachgehe, normalen Stuhlgang habe und sich überhaupt in jeder Hinsicht wohl fühle.

Einen ähnlichen Fall hat Herr Prof. Wölfler vor Jahren an der Grazer Klinik beobachtet. Auch dabei wurde wegen schwerer Erscheinungen der Darmstenose unter Angabe des Koterbrechens laparotomiert und ein ähnlicher Befund erhoben wie im letzten Fall; und wenn auch genaue Untersuchungen hierüber nicht vorliegen, deuten doch einzelne Symptome mit Sicherheit darauf hin, dass auch dieser Fall der Hysterie angehört.

Fanny Rotter, 31 Jahre alt, aus Radkersburg in Steiermark, die der Grazer Klinik durch Herrn Dr. Einfalt zugewiesen wurde. Die Kranke stand durch längere Zeit in ärztlicher Behandlung, teils wegen Erscheinungen von Peritonitis, teils wegen einer mehrmals durch mehrere Tage anhaltenden Anurie, und es soll damals der palpatorische Befund den Verdacht auf Hydronephrose erweckt haben. Seitdem traten öfters Anfälle von 14tägiger Stuhlträgheit auf. Als die Kranke an unsere Klinik kam, war ebenfalls durch 14 Tage kein Stuhl mehr abgegangen. Die Kranke hatte in der letzten Zeit an Erbrechen und Aufstossen gelitten, und schliesslich soll Koterbrechen eingetreten sein. Starke Schmerzen im Bauche, die gegen die Mitte des Bauches lokalisiert wurden und eine allerdings nicht beträchtliche meteoristische Auftreibung des Abdomens mit der Angabe, dass die Winde in den letzten Tagen völlig angehalten seien, häufiges Aufstossen vervollständigten das Bild des chronischen Darmverschlusses.

Bei der durch Herrn Prof. Wölfler am 10. X. 1888 vorgenommenen Operation fand sich aber keine Peritonitis, kein mechanisches Hindernis für die Darmentleerung. Der Darm war auch nirgends auffallend ausgedehnt, nur in einzelnen Teilen etwas erweitert, der Dickdarm war allenthalben mit harten Skybalis gefüllt. An einzelnen Stellen des Dünndarms fand sich der Darm zwischen je 2 sein Lumen erfüllenden Skybalis eng

kontrahiert. Die Bauchhöhle wurde darauf hin wieder geschlossen.

Der Verlauf nach der Operation war ein glatter, und nach wenigen Tagen traten wieder normale Stuhlverhältnisse ein. Die Patientin begab sich dann nach Hause, nachdem sie vorher durch 5 Monate in klinischer Beobachtung geblieben war. Der Stuhl war immer träge, und sie musste häufig durch Laxantien nachhelfen. Etwas mehr als ½ Jahr nach der Operation will die Patientin eine schmerzhafte Vorwölbung in der Gegend der alten Operationsnarbe bemerkt haben. Die Schmerzen wurden immer heftiger, die Vorwölbung trat immer mehr hervor, sie rötete sich entzündlich, und eines Nachts, so giebt Patientin an, trat plötzlich heftiger, nicht enden wollender Stuhldrang ein, der erst dann nachliess, als gegen Morgen die Stelle der entzündlichen Vorwölbung aufbrach und sich dort viel Stuhl entleerte; in den nächsten Tagen kamen durch diese Oeffnung Mengen harter Kotknollen heraus. Von nun an ging fast aller Stuhl durch den künstlichen After. Im Sommer 1889 kam die Patientin wieder in die Klinik und zwar mit einem ungefähr 15—20 cm langen Darmprolaps aus ihrem Anus praeternaturalis, der leicht incarceriert war und nur mit grosser Mühe nach Eisapplikation reponiert werden konnte. Zur Heilung ihres Kunstafters wurde sie am 23. Januar 1893 abermals von Herrn Prof. Wölfler operiert. Es wurde damals die Darmresektion und Naht ausgeführt und ein glatter Verlauf erzielt. Nur erschreckte die Patientin wenige Tage nach der Operation die behandelnden Assistenten dadurch, dass sie eines Morgens mit hochgradigem Meteorismus, allerdings wie es schien, bei gutem Allgemeinbefinden, aufgefunden wurde. Dieser Meteorismus verschwand wieder, und die Patientin wurde am 4. April mit einer kleinen Ligaturfistel in der Narbe bei normalen Stuhlverhältnissen entlassen. Wie sie angiebt, ist die Ligaturfistel zu Hause bald geheilt, und sie war dann durch mehrere Monate völlig gesund. Da etablierte sich aber wieder eine kleine Fistel, die tagtäglich ganz wenig Sekret absonderte; dann trat unter Fiebererscheinungen an dieser Stelle wieder eine Schwellung in der Narbe auf, die nach längerer Zeit sich öffnete. Es entwickelte sich neuerdings ein Kunstafter, durch den sich wieder aller Kot entleerte. Seither hat sich in dem Befinden der Patientin nichts geändert. Sie wünscht die Beseitigung ihres Kunstafters, durch den sie regelmässig ihren Stuhl entleert, nicht mehr, hat aber, wie es scheint, auch in der letzten Zeit noch alle möglichen hysterischen Beschwerden gehabt. Ich habe sie im Sommer 1898 gesehen.

Erwähnt sei noch, dass die Patientin einmal eine (Narkosen?)-Lähmung eines Armes und gleichzeitig umschriebene Anästhesien desselben Oberschenkels aufwies.

Aus der angeführten Kasuistik geht hervor, dass sowohl aus nervöser Ursache anderer Art als auch bei Hysterie gelegentlich schwere Erscheinungen der Darmstenose und selbst Ileus beob-

achtet wurden. Diejenigen Fälle, die durch andere nervöse Ursachen und nicht infolge von Hysterie entstanden sind, sind allerdings, insofern sie einwandfrei erscheinen, spärlicher verzeichnet als letztere. Und ausserdem macht es mir den Eindruck, als ob auch etliche der erstgenannten Fälle, trotzdem ihre Autoren sie nicht der Hysterie beizählen, doch in das Gebiet derselben gehören würden. Es kommt in dieser Hinsicht zunächst der zu Beginn dieser Ausführungen citierte Fall von Rosenstein in Betracht, bei dem eine andere Erklärung des Koterbrechens als die einer nervösen Ursache wohl ausgeschlossen erscheint und bei dem auch Nothnagel annimmt, dass er der Hysterie nahe steht. Wir dürfen deshalb wohl aussprechen, dass es zwar auch bei anderen nervösen Erkrankungen ohne eine anderweitige Ursache als diese zum Koterbrechen kommen kann, dass aber noch relativ am häufigsten diese seltene Erscheinung bei der Hysterie beobachtet worden ist.

Wenn man die in der Litteratur zerstreuten zahlreichen Laparotomieen oder Sektionen von Ileusfällen, bei denen man keine Ursache für den Ileus nachweisen konnte, und die ohne Operation geheilten derartigen Fälle einer kritischen Durchsicht unterzieht, so bleiben nur ausserordentlich wenige übrig, die ohne Einwand als ein Ileus aus rein nervöser Ursache aufgefasst werden können. Denn einerseits ist es ja in manchen Fällen möglich, dass ein thatsächlich bestehendes Hindernis vom Operateur oder vom pathologischen Anatomen, ohne dass dieser es bemerkte, beseitigt worden ist, und andererseits ist es in den Fällen der anderen Kategorie, bei denen eine Eröffnung des Abdomens nicht vorgenommen wurde, fast in keinem einzigen Falle absolut nachzuweisen, dass nicht doch ein mechanisches Hindernis vorgelegen habe. Aber unter den im Vorstehenden gesammelten Fällen aus der Litteratur scheinen mir doch mehrere einwandfrei genug zu sein, um zu beweisen, dass Koterbrechen aus rein nervöser Ursache auch von anderer Seite sichergestellt worden ist.

Es muss allerdings zugegeben werden, dass das auf vielen Seiten vorhandene Widerstreben gegen die Annahme eines „Ileus nervosus“ thatsächlich gestützt wird durch die immer wiederkehrende Erfahrung, dass ein Ileus, für den uns anfangs jede anatomische Erklärung fehlte, schliesslich doch in einer sehr einfachen Weise seine Begründung findet und durch die Erkenntnis, dass gewisse mechanische Ursachen für den Darmverschluss oft nur vorübergehend in Wirksamkeit treten, um dann wieder einem Stadium völligen Wohlbefindens Raum zu geben.

Dazu kommt, dass nicht nur bei Geisteskranken, sondern, wie Senator sagt, „vielleicht auch einmal bei Hysterischen" die Beobachtung gemacht worden ist, dass die Patienten den Kot, den sie durch das Erbrechen aus dem Magen entleeren, vorher durch Koprophagie dahin gebracht haben. Mikulicz[1]) hat einen Fall beschrieben, der vorher fünfmal operiert worden war und in welchem er selbst vor der Vornahme einer sechsten Operation nur dadurch bewahrt worden ist, dass er rechtzeitig bemerkte, dass die Kranke ihren eigenen Kot zwar nicht schluckte, aber in den Mund führte und dann zum Scheine erbrach.

Eine 51jährige Frau, die schon vor 3 und 2 Jahren vorübergehend an Koterbrechen gelitten haben soll, die u. a. wegen Annahme eines Rectumcarcinoms eine Probelaparotomie hinter sich hatte und der vor einem Jahre wegen abermaligen Koterbrechens ein Anus praeternaturalis angelegt wurde, der prompt funktionierte, ohne dass das Koterbrechen sofort verschwand, kam später in die Breslauer Klinik, wo die nunmehr wenig secernierende Darmfistel operativ geschlossen wurde. Bald darauf trat wieder Koterbrechen ein. Auffallend war das Missverhältnis der subjektiven Beschwerden und des objektiven Befundes. Abdomen im Hypogastrium schmerzhaft, aber keine Spur von Meteorismus, keine vermehrte Spannung der Bauchdecken, keine Erscheinungen gewaltsamer Darmperistaltik; palpatorischer Befund negativ, Ernährungszustand befriedigend. Kurz, es fehlte jeder objektive Befund für das langandauernde Koterbrechen.

Mikulicz nimmt an, dass die Frau zuerst dem auf natürliche Wege entleerten eigenen Kote den durch willkürlich hervorgerufene Würgbewegungen erbrochenen Mageninhalt beigemischt und später, als sie scharf beobachtet wurde, den Kot mit dem Finger aus dem Rectum in den Mund prakticierte.

Einen diesem Falle von Mikulicz ähnlichen hat auch J. D. Bryant[2]) mitgeteilt:

Es war eine junge Hysterica, die schon vordem 3mal laparotomiert worden war und die wegen der Erscheinungen einer Magen-Colonfistel von ihm zum vierten Mal operiert wurde. Es fand sich hiebei die angenommene Fistel nicht, wohl aber gestand die Kranke später, als sie durch strenge Bewachung entlarvt war, dass sie zwar im Bewusstsein unrecht zu handeln, aber einem unwiderstehlichen Zwange folgend. Klysmen und Stuhl in den Mund gebracht und hierauf zum Scheine erbrochen habe, um auf diese Art ihre Aerzte zu täuschen und zu operativen Eingriffen zu verleiten.

1) Deutsche med. Wochenschr. 1895. Vereinsbeilage Nr. 13, S. 84.

2) Report of the fourth laparotomy on a hysterical patient. Medical Record 1892. pag. 726.

Dass in unseren Fällen oder in dem Falle Slajmer's eine Koprophagie stattgehabt habe, erscheint mir ausgeschlossen. Von vorneherein von der Hand zu weisen dürfte diese Annahme wohl in jenen Fällen sein, in denen flüssige, fäculent riechende, aber keine festeren Kotpartikel enthaltenden Massen erbrochen werden (Fall Slajmer's). In meinem Falle Sellner aber, in dem feste Kotmassen erbrochen wurden, ist meines Erachtens die Koprophagie aus folgenden Gründen auszuschliessen:

1) Weil das Erbrechen so grosser Mengen von Kot wie in in diesem Falle eine vorherige Koprophagie solcher Mengen doppelt unwahrscheinlich macht.

2) Weil in meinem Falle das Koterbrechen, welches früher nie beobachtet war, als Kulminationspunkt einer Kette sich steigernder Obstruktionserscheinungen sich einstellte, und weil während der letzten Tage vor dem Koterbrechen niemals und durch keinerlei Massnahmen eine Stuhlentleerung per rectum zu erzielen war und erst 5 Tage nach der Operation der erste Stuhl erfolgte.

3) Weil der Befund bei der Operation darauf hindeutete, dass abnorme Vorgänge in der motorischen Darmthätigkeit stattgefunden hatten (umschriebene Kontrakturen am Darm).

4) Weil in dem zweiten unserer Fälle (Rotter), den Herr Prof. Wölfler beobachtet hat, und in dem ebenfalls Darmstenosenerscheinungen vorlagen, ein ganz auffallend ähnlicher Befund spastischer Verengerungen am Darm gewonnen werden konnte und ich dadurch in der Ueberzeugung bestärkt wurde, dass in meinem Falle (Sellner) keine Beobachtungsfehler vorliegen.

Die Annahme, dass in meinem Falle ähnlich wie in dem vorhin citierten von Mikulicz beobachteten, die Pat. den Kot lediglich in den Mund gebracht habe, ohne ihn zu verschlucken, denselben also wie dort nur scheinbar erbrochen habe, wird dadurch hinfällig, dass in unserem Falle auch die Magensonde nach dem Koterbrechen noch reichlich Kotbröckel zu Tage gefördert hat, während in dem Falle von Mikulicz durch die sogleich nach dem scheinbaren Koterbrechen eingeführte Magensonde bloss harmloser, sauer reagierender Speisebrei ausgehebert werden konnte. —

Was die Symptomatologie des „Ileus nervosus" betrifft, möchte ich darauf hinweisen, dass in allen drei von mir berichteten Fällen eine Beobachtung gemacht wurde, die auch von anderer Seite gelegentlich erwähnt wird; das ist die relativ geringe Störung des Allgemeinbefindens trotz der schweren Störung der Darmfunktion.

Wenn wir ähnliche Verhältnisse ja wohl auch gelegentlich beim mechanischen Ileus vorfinden können, so dürften sie doch in dubio vielleicht zu Gunsten einer nervösen Ursache für den Ileus sprechen.

Damit in Zusammenhang stehen auch die Erfahrungen über den Verlauf und die Prognose des Ileus aus nervöser Ursache. Ich habe nur einen einzigen Fall gefunden, in welchem dabei der Tod eintrat. Es ist dies der Fall von Voisin, der leider nur sehr kurz mitgeteilt ist und dadurch an Wert für uns verliert. In diesem Falle starb eine junge Hysterica, nachdem sie zwei Anfälle, die unter den Erscheinungen des Darmverschlusses verliefen, überstanden hatte, im dritten derartigen Anfalle; bei der Obduktion fanden sich spastische Verengerungen des Darms. In allen anderen mir bekannten Fällen ist im Laufe einiger Zeit Besserung oder Heilung eingetreten. Allerdings ist diese Besserung manchmal, z. B. bei den Fällen Strauss' und Slajmer's nur von unerheblicher Dauer gewesen, und es blieb auch dann noch eine hartnäckige Stuhlträgheit zurück (ebenso im Falle Wölfler's). Zu bemerken ist hiebei noch, dass die in solchen Fällen ausgeführten Operationen den suggestiven Erfolg, den man ihnen ja nur zuschreiben kann, thatsächlich auch nach sich gezogen haben. Ausser den Fällen von Strauss, Treeves und Slajmer möchte ich in dieser Hinsicht noch einen Fall von Clington Dent[1]) heranziehen, wo die Erscheinungen der Darmstenose nach einer Operation verschwanden, welche bewiesen hatte, dass vollkommen normale Verhältnisse im Darme vorlagen.

Auch in unseren beiden Fällen hat die Operation einen ganz eklatanten Erfolg gehabt. Namentlich in dem Falle Sellner ist derselbe ein überraschend andauernder gewesen. Allerdings bin ich in diesem Falle zufälligerweise von Anfang an über die Vorgeschichte der Patientin und darüber, dass sie eine schwere Hysterica ist, so genau unterrichtet gewesen, dass ich die Suggestivwirkung der Operation durch die Mitteilung von einem glücklich gefundenen Hindernis für die Darmpassage unterstützen konnte. Auch in dem Falle Rotter war die Operation zunächst von Erfolg; aber es ist von ganz besonderem Interesse, dass sich später, offenbar auf Grund einer Koprostase, spontan ein Anus praeternaturalis etablierte. Wir haben dies wohl so zu erklären, dass ein Kotknollen an der vordem gesunden Darmwand ein stercorales Druckbrandgeschwür hervorrief, der Darm dann mit der Bauchwand verklebte und schliesslich nach ulceröser Zerstörung der Bauchdecken ein Durchbruch nach aussen

1) Lancet 1897. pag. 738.

zu Stande kam. (Dass dieser Anus praeternaturalis sich gerade in der alten Bauchnarbe etablierte, ist wohl nur ein Zufall, denn am Darme war ja bei der 1. Operation nichts gemacht worden.) Damit war aber die Sache nicht abgethan. Der Kunstafter wurde operiert, der Darm reseciert und genäht, und es trat zunächst wieder Heilung ein, aber ein paar Monate später etablierte sich neuerdings ein Anus praeternaturalis, den die Patientin noch heute trägt und der gut funktioniert. Es deutet dies wohl auf eine seltene Beständigkeit einer abnorm trägen Darmthätigkeit hin.

Theorie des Ileus aus nervösen Ursachen.

Bekanntlich hat man in früherer Zeit zur Erklärung des gewöhnlichen Koterbrechens antiperistaltische Bewegungen des Darmes herangezogen, während man neuerdings mit dieser Annahme fast vollständig gebrochen hat, und den Ileus nach einer Theorie erklärt, die, fälschlich van Swieten zugeschrieben, von Haguenot stammt. Die Därme oberhalb des Hindernisses, so lautet bekanntlich diese Theorie, werden durch die angeschwemmten Kontenta immer mehr ausgedehnt und schliesslich soweit gefüllt, dass jede Kontraktion der Bauchdecken oder des Zwerchfells und jede geringfügige Darmkontraktion den Darminhalt dorthin treibt, wohin er ausweichen kann, das ist nach oben. Es findet also ein Ueberlaufen des gefüllten Darms statt. Diese Theorie hat wohl für alle diejenigen Fälle ihre Giltigkeit, in welchen ein mechanisches Hindernis zum Ileus führt, oder in welchen eine Darmlähmung an die Stelle dieses mechanischen Hindernisses tritt. Aber auch in unserem Falle Sellner diese Theorie gelten zu lassen, erscheint im Hinblick auf den Befund bei der Operation ausgeschlossen. Denn es hat sich dabei nicht nur keine Erweiterung des Darms gefunden, sondern der Dünndarm war im Gegenteil in einzelnen Partieen verengert und spastisch kontrahiert. Dieser Befund drängt mit zwingender Notwendigkeit zur Annahme antiperistaltischer Bewegungen beim Zustandekommen des Koterbrechens.

Die Frage, ob und unter welchen Umständen antiperistaltische Darmbewegungen vorkommen können, ist von verschiedenen Seiten und in sehr eingehender Weise studiert worden.

Engelmann[1]) hat angegeben, dass er bei Katzen, Hunden und anderen Tieren antiperistaltische sowie peristaltische Darmbewegungen beobachtet hat, und er hält daran fest, dass in allen glatten

1) Pflüger's Archiv. Bd. 4. pag. 33.

Muskelhäuten sich die Kontraktion ebensogut in antiperistaltischer wie in peristaltischer Richtung fortpflanzen könne. Beide Bewegungsarten erzielte er gleichzeitig von einer bestimmten mit der Pincette gekneipten Stelle des Darms aus in divergierender Richtung von einander fortschreitend. Unter Umständen konnte er sogar ohne diese mechanische Reizung neben der peristaltischen auch antiperistaltische Bewegungen wahrnehmen. Aber schon Braam Houckgeest[1]), der die Darmbewegungen nach der Eröffnung des Peritoneums im warmen Wasserbade studierte, konnte Engelmanns Beobachtungen nicht bestätigen. Beim lebenden, normalen Tiere kommt nach seiner Meinung eine antiperistaltische Bewegung nie zur Beobachtung, und es ist ihm auch nie gelungen, durch örtliche Reizung des Darmes weder eine peristaltische noch eine antiperistaltische Bewegung des Darms zu erzielen; nur nach dem Tode der Tiere erfolgte auf eine solche Reizung hin bisweilen eine fortlaufende Einschnürung der cirkulären Faserschicht oft in peristaltischer und antiperistaltischer Richtung.

Bei Tieren, denen Houckgeest an irgend einer Stelle den Darm durch eine Ligatur verschloss, konnte er ebenfalls niemals eine Antiperistaltik beobachten. Aber von Interesse ist die Thatsache, dass an dem dilatierten, zuführenden Darm knapp oberhalb der Ligatur oft eine momentane Kontraktion der cirkulären Muskelfasern in einem Darmstücke von 7—8 cm Länge eintrat.

Dass am normalen und unversehrten Darme niemals Antiperistaltik vorkommt, konnte auch Nothnagel[2]) bestätigen. Aber ihm ist es doch auch gelungen, durch bestimmte Massnahmen, z. B. Injektion von reizenden Flüssigkeiten in den Darm eine deutliche antiperistaltische Bewegung hervorzurufen. Er injicierte koncentrierte Kochsalzlösung mit Carmin gefärbt und konnte beobachten, dass die Flüssigkeit langsam und allmählich durch antiperistaltische Bewegung fortbewegt wurde und dass hiebei auch im Darm liegende Kotballen mitgeführt wurden. Seine ähnlich den Houckgeest'schen Versuchen vorgenommenen Experimente mit Verschliessung des Darmes durch eine Ligatur bewiesen, dass hiebei von einer wirksamen Antiperistaltik nicht die Rede ist. Nur die Diffusion und die sogenannten „Rückstosskontraktionen" (Kontraktionen umschriebener Darmstücke im dilatierten Bereiche desselben oberhalb der Stenose) können den Darminhalt in geringem Masse von unten nach

1) Pflüger's Archiv. Bd. 6. pag. 266.

2) Beiträge zur Physiologie und Pathologie des Darms. Berlin 1884.

oben befördern. Das Koterbrechen erklärt auch Nothnagel sonach hauptsächlich durch den Mechanismus, wie ihn Van Swieten angegeben hat. Von grosser Bedeutung für unsere Frage scheint es mir aber, dass Nothnagel auf Grund seiner geschilderten Versuche mit Kochsalzinjektionen das Vorkommen der Antiperistaltik beim Menschen dann für möglich erklärt, wenn der Kranke reizende Abführmittel (Krotonöl, Koloquinthen u. dgl.) eingenommen hat.

Auch Kirstein[1]) hat sich um die Lehre von der Pathologie des Ileus verdient gemacht. Seine Untersuchungen haben ihn bald zur Erkenntnis geführt, dass der beim Hunde durch eine Ligatur des Darmes künstlich hervorgerufene Verschluss desselben nicht im rein mechanischen Sinne in Betracht komme, denn der Befund am Darm, den er erheben konnte, wenn er einem solchen Hunde während des Koterbrechens das Abdomen eröffnete, wäre der Erklärung des Ileus durch die Haguenot'sche Theorie direkt im Wege gestanden. Denn die knapp oberhalb der incarcerierten Stelle befindlichen Darmschlingen waren von normaler Weite und vom abführenden Ende durch den Füllungsgrad nicht zu unterscheiden. Die noch höher gelegenen Darmschlingen waren also offenbar nicht in der Lage, ihren Inhalt nach unten zu entleeren, obwohl dort (oberhalb der Stenose) noch nicht erheblich dilatierte und gefüllte Darmschlingen vorlagen. Kirstein sieht sich deshalb zur Annahme einer funktionellen Störung in dem oberen Darmabschnitte gezwungen, in dem Sinne, dass sich dessen Bewegungen von dem Typus der ordnungsmässigen katastaltischen Bewegung entfernen. Es handelt sich seiner Meinung nach um eine Innervationsstörung, die auf reflektorischem Wege zu erklären ist und die zustande kommt durch den mechanischen Insult, den der Darm durch die Incarceration erfährt[2]). Gestützt wird diese Annahme dadurch, dass Kirstein dann, wenn er eine Art des künstlichen Darmverschlusses wählte, die keinerlei Störung der Innervation verursachte (Quertrennung des Darms und Verschluss beider Enden

1) Deutsche med. Wochenschr. 1889. pag. 1000.

2) Dass rein reflektorischer Ileus beim Menschen vorkommt, scheint mir sicher gestellt (Stieldrehung eines Ovariums, Einklemmung eines Leistenhodens als Ursache). Aber es ist in diesen Fällen sehr die Frage, inwieweit dabei nicht einfach ein dynamischer Ileus infolge reflektorischer Darmparalyse in Betracht kommt. Wenn Kirstein einen Fall Poppert's (Archiv für klin. Chir. Bd. 39) als Beleg für den reflektorischen Ileus heranzieht, so halte ich das für ein unglücklich gewähltes Beispiel, da meines Erachtens in diesem Falle auch peritonitische Veränderungen mitgespielt haben.

durch die Naht) kein Ileus eintrat, sondern das Versuchstier unter enormer Erweiterung der letzten Darmanteile vor dem Verschlusse (dem blinden Ende) einfach an Inanition zu Grunde ging. So kommt Kirstein zum Schlusse, dass das fäculente Erbrechen aus rein mechanischer Ursache im Sinne der Haguenot'schen Theorie wohl vorkommen könne, dass aber der eigentliche akute Ileusanfall mit seinen stürmischen Erscheinungen weit mehr abhänge von der Misshandlung des Darms und der dadurch auf reflektorischem Wege bedingten Störung der zweckmässigen Katastaltik.

Es sei hier auch auf die Ergebnisse der Versuche hingewiesen, die u. A. Talma[1]) durch Reizung des Ganglion coeliacum gewonnen hat: „Bei starker Reizung desselben sieht man den Darm beinahe immer in heftige Bewegung kommen. Es sind jedoch meistens keine regelmässigen peristaltischen Bewegungen, die man wahrnimmt, sondern Krämpfe. Die Därme bleiben an vielen Stellen manchmal kontrahiert, so dass ihr Lumen gänzlich verschwunden ist. Die Krämpfe verschwinden und kehren zurück. Sie pflanzen sich anastatisch und katastatisch fort und verschieben im allgemeinen den Darminhalt nur wenig". Durch diese Thatsachen erklärt Talma die abnormen Darmerscheinungen bei Menschen mit Sympathicusleiden.

Kirstein hat sich auch mit der Frage der Antiperistaltik experimentell beschäftigt. Er hat Hunden grössere, bis 57 cm lange Stücke des Darms reseciert, dieselben aber in ihrer Verbindung mit dem Mesenterium belassen und sie umgekehrt nach einer Drehung des Mesenteriums um 180° wieder durch eine Darmnaht oben und eine solche unten in die Kontinuität des Darms eingeschaltet, so dass nunmehr in diesem Stücke, falls die Richtung der normalen Peristaltik im allgemeinen festgehaltan wurde, eine antiperistaltische Verschiebung des Darminhaltes vor sich gehen musste. Die Tiere wurden nach 7 Wochen und 3 Monaten, während welcher Zeit sie vollkommen normale Darmfunktionen aufwiesen, getötet, und aus den Befunden, die man nunmehr erheben konnte, ging hervor, dass die umgekehrten Darmstücke thatsächlich eine Fortbewegung ihres Inhalts in der Richtung der normalen Peristaltik, also vom Standpunkte ihrer ursprünglichen Lage aus in antiperistalischer Richtung besorgt hatten. Die Erklärung dieser Versuche ist dadurch gegeben, dass der Darm nervöse Einrichtungen besitzt, die ihn zu antiperistaltischer Bewegung befähigen (Nothnagel), aber dass zur Auslösung solcher Bewegungen starke Innervationswiderstände zu über-

1) Deutsches Archiv für klin. Medicin. Bd. 49. p. 208.

winden sind. Diese können aber dann überwunden werden und zwar selbst durch den Reiz der gewöhnlichen Darmkontenta, wenn der normalen katastalischen Inhaltsbewegung besondere Hindernisse im Wege stehen (Kirstein's Versuch).

Keineswegs bedeutungslos für die in Rede stehende Frage scheinen mir auch Versuche zu sein, die Grützner[1]) vorgenommen hat und durch die bewiesen werden sollte, dass kleine Partikelchen (Kohlenpulver, Stärkekörnchen, Mohnkörner u. s. w.) wenn sie in physiologischer Kochsalzlösung suspendiert als Klysma appliciert werden, unter günstigen Umständen schon nach 4—6 Stunden bis in den Magen wandern können. Grützner greift zur Erklärung seiner Versuche auf die oben erwähnte Arbeit Nothnagel's zurück und sieht in der physiologischen Kochsalzlösung den Reiz, der auf nervösem Wege eine nach aufwärts gerichtete Darmbewegung auslöse. Nach Grützner kommt so neben der normalen Peristaltik, die die Hauptmasse des Darminhaltes im Centrum des Darmrohres nach unten schafft, noch ein zweiter vielleicht durch die Muscularis mucosae bedingter antiperistaltischer Randstrom vor, der kleine Partikelchen und wie er glaubt, auch bestimmte Flüssigkeiten mit hinaufnimmt. Hiedurch soll u. a. auch erklärt werden, warum Eiweissklystiere, die an sich nicht resorbiert werden, doch grösstenteils zur Resorption gelangen, wenn man ihnen geringe Mengen von Kochsalz zusetzt.

Während nun Swiezynski[2]) die Beobachtung der Aufwärtswanderung kleiner Partikelchen im tierischen und menschlichen Darm vollends bestätigen konnte (beim Menschen wurden die per Klysma eingebrachten Körner 5—6 Stunden später im Magen gefunden), haben Cristomanos[3]) und später Dauber[4]) auf Grund ihrer Versuche sich der Auffassung Grützner's nicht anzuschliessen vermocht. Unter abnormen Verhältnissen allerdings konnte auch Dauber feststellen, dass die Klystiere und die darin suspendierten Körperchen die Ileocoecalklappe überschreiten. Unter normalen Verhältnissen konnten aber beide nichts wahrnehmen, was auf die entscheidende Mitwirkung einer Antiperistaltik hingedeutet hätte. Die geringen Verschiebungen der im Klysma suspendierten Körperchen, die im Dickdarm in der Richtung nach aufwärts erfolgten, erklärt Cristomanos — die Möglichkeit der antiperistaltisch wirkenden Kontraktionen der Muscularis mucosae zugegeben — durch ein Hinauffliessen der Injektionsmasse während der Erschlaffung des Darmes, hauptsächlich aber durch die physiologische Peristaltik uud durch die passiven Darmbewegungen bei der Respiration.

---

1) Deutsche med. Wochenschrift. 1894. pag. 897.
2) Deutsche med. Wochenschr. 1895. pag. 514.
3) Wiener klin. Rundschau 1895. Nr. 12 u. 13.
4) Deutsche med. Wochenschr. 1895. pag. 543.

Aus diesen Versuchsergebnissen geht hervor, dass antiperistaltische Darmbewegungen zweifellos gelegentlich vorkommen können, dass solchen aber beim Zustandekommen des Ileus entweder gar keine oder nur eine untergeordnete Bedeutung beigemessen wird. Die allgemeine Giltigkeit der Haguenot'schen Theorie für die Fälle von dynamischem oder mechanischem Ileus[1]) wird dadurch auch für uns gar nicht oder nur in untergeordneter Weise tangiert; denn ausgiebige antiperistaltische Bewegungen sind bisher im Allgemeinen nur im Versuche und zwar nur durch Schaffung besonderer Versuchsbedingungen erzielt worden.

Aus meinem Falle Sellner scheint mir aber in einer ganz unzweideutigen Weise der Beweis hervorzugehen — und es sind hiebei noch einzelne Fälle aus der Litteratur zu berücksichtigen —, dass auch beim Menschen ausgiebige antiperistaltische Bewegungen vorkommen können, und dass es Fälle von Ileus giebt, deren Erklärung vorwiegend durch antiperistaltische Darmbewegungen zu erbringen ist. Die Gründe für diese Annahme in meinem Falle Sellner sind:

1) Der Mangel einer meteoristischen Erweiterung des Darms bei der Operation. Der Dünndarm war im Gegenteil stellenweise spastisch kontrahiert; eine Erklärung des Ileus durch die Haguenot'sche Theorie würde eine Erweiterung des Darmes voraussetzen.

2) Der Mangel einer abnormen Kommunikation zwischen einzelnen Darmabschnitten.

3) Die Beschaffenheit des erbrochenen Kotes. Bei jenen Fällen von Ileus, die durch die mechanische Theorie zu erklären sind, kommt es lediglich zu einer Fäkulenz der erbrochenen flüssigen Massen, welche oft nur durch den Geruch erkannt wird; höchstens hat das Erbrochene die Beschaffenheit dünnen diarrhoischen Stuhles. In diesen Fällen wird ja die Aufwärtsbeförderung des Inhaltes tieferer Darmabschnitte lediglich durch Diffusion, durch die sogenannten Rückstosskontraktionen und durch die mehr oder weniger gestörte normale Katastaltik besorgt. Es handelt sich dabei weniger um eine thatsächliche Aufwärtsbeförderung des Darminhaltes als vielmehr um eine Vermischung der flüssigen Darmkontenta. Nach den übereinstimmenden Mitteilungen von Leichtenstern, Nothnagel u. A. gehört deshalb die Beimengung fester Kotstücke beim gewöhnlichen Ileus zu den allergrössten Seltenheiten. Das Erbrechen

1) Natürlich gehören dazu auch jene Fälle, bei denen ein Spasmus als mechanisches Hindernis fungiert.

so kolossaler Mengen geformten Kotes, wie dies im Falle Sellner beobachtet wurde, kann also durch die Haguenot'sche Theorie allein unter keinen Umständen erklärt werden[1]). Wir müssen uns deswegen vorstellen, dass im Gegensatz zu jenen Fällen von Ileus, bei denen der Darm lediglich in mehr oder minder passiver Weise an dem Zustandekommen des Koterbrechens beteiligt ist, in unserem Falle ein aktiver Vorgang, also, wenn ich so sagen darf, vom Standpunkte der Darmfunktionen aus ein aktives Koterbrechen vorlag. Diese aktive Thätigkeit des Darms ist aber natürlich in keiner anderen Weise als durch antiperistaltische Bewegungen desselben zu erklären. Denn nur so ist es möglich, dass so reiche Mengen geformter Kotmassen aus den tiefer gelegenen Darmabschnitten durch den Pylorus zum Magen befördert werden. Zur Unterstützung dieser Annahme scheinen mir auch einige Beobachtungen aus der vorstehenden Kasuistik[2]) von grossem Werte, und da ist gerade der ofterwähnte Fall von Rosenstein der wichtigste. Dort wurde ja auch geballter Kot in grosser Menge erbrochen, und alle Umstände sprechen zwingend für die Annahme einer Antiperistaltik[3]); ganz ähnlich steht es in dem Fall von Cherchevsky, wo mich gerade das Erbrechen wirklichen Kotes in dem Glauben

1) Eine Täuschung durch geronnene Milch, die durch Galle gefärbt ist, ist hier ausgeschlossen.

2) Hingewiesen sei hier noch auf eine Beobachtung von Desnos. Ein Kranker, der vor 2 Jahren von einer Mauer mit der rechten Regio iliaca auf einen Baumast aufgefallen war, konnte seit dieser Zeit keinen Stuhl per anum absetzen. Aber täglich gegen 6 h abends entleerte er — wie Desnos unter strenger Beobachtung des Kranken feststellen konnte — seinen Stuhl durch den Mund, manchmal in einem nervösen Anfall mit leichten Konvulsionen. Der Kranke litt auch sonst öfters an schweren hysterischen Anfällen. Freilich kann es sich hier auch um anatomische Veränderungen infolge des Traumas handeln. Aber die Regelmässigkeit der abendlichen Stuhlentleerung per os und die gelegentliche Kombination mit anderen nervösen Erscheinungen lassen doch den Gedanken zu, dass es sich vielleicht um eine antiperistaltische Inhaltsbewegung des Darmes auf Grund eines nervösen Leidens gehandelt hat, welch letzteres ja möglicherweise mit dem Trauma in ursächlichem Zusammenhang stand. In exquisiter Weise für eine Antiperistaltik spricht auch der Fall von Treeves (s. o.), in welchem in das Rectum eingebrachte Flüssigkeiten schon innerhalb 10 Minuten erbrochen wurden und bei dem die Operation normale anatomische Verhältnisse aufdeckte.

3) Durch die gleichzeitige Entleerung von Stuhl per anum und per os gewinnt die Beobachtung Rosenstein's natürlich eine Sonderstellung; es gehört dieser Fall von Koterbrechen eigentlich nicht zu den Ileusfällen, denn zum Begriffe des Ileus gehört jedenfalls auch das Angehaltensein von Stuhl und Winden.

an eine rein nervöse Ursache für die Darmerscheinungen bestärkt hat. Wenn wir nun aus dieser Erkenntnis noch eine diagnostische Folgerung ableiten wollen, so würde die dahin lauten, dass in Fällen, in denen veritable geformte Kotmassen erbrochen werden, der Verdacht sehr nahe liegt, dass kein mechanisches Hindernis und keine Darmlähmung vorliegt, sondern dass es sich um einen Zustand handelt, der auf rein nervöser Grundlage vielleicht auf dem Boden der Hysterie, zustandegekommen ist.

Die Frage, wie wir uns das Zustandekommen der Antiperistaltik bei der Hysterie zu erklären haben, können wir natürlich nicht beantworten. Wir wissen ja so wenig über das Wesen der Hysterie. Aber andererseits ist es doch zu bekannt, wie unendlich vielseitig und wie unglaublich die Störungen oft sind, die die Hysterie hervorbringt. Und wenn nun, wie dies ja der Fall ist, der Darm zur antiperistaltischen Bewegung befähigt ist, zur Auslösung einer solchen Bewegung aber nur besondere Verhältnisse und die Beseitigung besonderer Innervationswiderstände notwendig sind, also abnorme Innervationsvorgänge eintreten müssen, dann dürfen wir wohl gerade der Hysterie in erster Linie die Eignung zur Schaffung solcher abnormer Innervationsvorgänge zuerkennen.

Wenn ich damit für einzelne Fälle von „Ileus nervosus" antiperistaltische Darmbewegungen als Ursache in Anspruch nehme, so soll damit die Existenz des reinen „Ileus spasticus" bei der Hysterie nicht in Abrede gestellt werden. Zu der letzteren Form, bei der eine stehende spastische Kontraktur am Darm so wirkt wie eine organische Stenose, gehört wahrscheinlich auch der oben mitgeteilte Fall Slajmer's. Allerdings wird sich hier nur schwer entscheiden lassen, ob der bei der Operation erhobene abnorme Befund, der lokalisierte Spasmus des Darmes, einer an dieser Stelle schon seit längerem bestandenen Kontraktur entsprach oder ob wir darin nur eine der letzten Etappen einer anfallsweise aufgetretenen und im Abklingen begriffenen abnormen Darmbewegung zu erblicken haben.

In dritter Linie endlich müssen wir noch der Möglichkeit Rechnung tragen, dass auch einmal auf Grund eines verminderten Tonus der Darmmuskulatur, vielleicht durch Vermittelung einer Koprostase Ileus im Verlaufe der Hysterie eintritt.

AUS DER

BRESLAUER CHIRURGISCHEN KLINIK

DES PROF. DR. MIKULICZ.

XIV.

Zur operativen Behandlung der Aneurysmen.

Von

Dr. **H. Hofmann,**
früherem Volontärarzt der Klinik.

Nur in den allerseltensten Fällen kommt es bekanntlich vor, dass ein Aneurysma durch Verödung seines Sackes, nachdem sich Blutgerinnsel darin gebildet und organisiert haben, spontan ausheilt. Vielmehr ist es die Regel, dass dasselbe wächst, wodurch nicht nur die ursprünglich geringen lokalen Beschwerden, wie Druck auf Nerven und andere wichtige Gebilde der Nachbarschaft sich steigern, sondern sogar die grössten Gefahren für Leben und Gesundheit des Patienten entstehen, wenn der vom Aneurysma einer grösseren Arterie pheripher gelegene Körperteil der Gangrän verfällt, wenn eine profuse Blutung des geborstenen Aneurysma oder allgemeine Sepsis nach Infektion des Sackes direkt das Leben des Kranken bedroht.

Angesichts solcher Gefahren musste man die totale Entfernung desselben, seine Exstirpation wie die eines malignen Tumors, von vornherein für das rationellste und allein in Betracht kommend halten. Thatsächlich sind in den lelzten Jahren auch eine Anzahl von Veröffentlichungen erschienen, worin die Verfasser (Sonnen-

burg[1]), Köhler[2]), Kübler[3]), Schmidt[4]), Hintze[5]), Juvara[6]) einer derartigen Radikaloperation das Wort reden.

Von den genannten Autoren erklärt sich Schmidt allerdings nur mit einer gewissen Reserve für die Exstirpation: er hält die ausschliessliche Anwendung dieser Operation nur bei Aneurysmen der unteren Hälfte beider Extremitäten für angebracht, da hier die Chancen für einen guten Collateralkreislauf durch das Vorhandensein von zwei Arterien (Art. ulnaris et radial. resp. tibial. antic. et postic.) von vornherein gegeben wären, während betreffs der Art. femoral. und brachialis darüber noch weitere Erfahrungen gesammelt werden müssten. Auch Köhler will erst die Kompression und zwar am besten nach dem Vorschlag von Reid[7]) versucht wissen, vorausgesetzt, dass das Herz gesund und das Gefässsystem möglichst intakt ist, ehe er die Exstirpation für indiciert hält, die dann allerdings allen andern blutigen Methoden, speziell denen nach Hunter und Antyllus vorzuziehen sei. Auch Heintze spricht sich in ähnlicher Weise darüber aus. Wenn endlich gar noch ein Meister der Chirurgie wie Billroth[8]) neben der Exstirpation das Verfahren nach Antyllus und die Kompression warm empfiehlt, so darf man von vornherein versichert sein, dass die Entscheidung, welcher Behandlungsmethode der Vorzug gebühre, nicht so einfach ist, wie es auf den ersten Blick scheint, dass es sich deshalb wohl der Mühe lohnt, die Krankengeschichten geheilter Aneurysmen zu veröffentlichen und somit die einzelnen Methoden immer wieder auf ihre Leistungsfähigkeit hin zu prüfen.

Wie schwierig es sein kann, das geeignetste Verfahren vorher zu bestimmen, beweist Fall 2 meiner Krankengeschichten, wo die totale Exstirpation in Aussicht genommen war, dieselbe aber infolge

1) Die Exstirpation d. Aneur. der Art. poplit. Berliner klin. Wochenschr. 1886. XXIII. 9.

2) Total-Exstirpation eines Aneurysma poplit. Charité-Annalen. 1886. XI. pag. 545.

3) Ueber die Exstirpation von Aneurysmen. Diese Beitr. 1892. IX. 1.

4) Die Totalexstirpation des Poplitealaneurysma. Archiv für klin. Chir. 1892. XXXXIV. 4.

5) Die Exstirpation peripherer Aneurysmen. Berliner klin. Wochenschr. 1892. XXIX. 44.

6) Ein Fall von Aneurysma des Truncus tibio-fibularis. Exstirpation. Heilung. Centralblatt für Chir. 1897. Nr. XX.

7) Ref. in Schmidt's Jahrbüchern. Bd. CCXXXXVII. pag. 202.

8) Eigene Erfahrungen über Aneurysmen an den Extremitäten und am Halse. Wiener klin. Wochenschr. 1894. VI. 50.

der vorliegenden Verhältnisse nur unvollständig und gewissermassen atypisch ausgeführt werden musste.

Auf Anregung meines hochverehrten Chefs, des Herrn Geheimrat Mikulicz, habe ich es nun übernommen, die Krankengeschichten der in unserer Klinik während der letzten Jahre operierten Aneurysmen zu veröffentlichen und an der Hand derselben das Pro und Contra der heute überhaupt noch in Frage kommenden Operationsmethoden abzuwägen. Gleichzeitig werde ich dabei ein neues Verfahren besprechen, das Herr Geheimrat Mikulicz zweimal mit Erfolg angewandt hat, ein Verfahren, das meines Wissens anderweitig noch nicht geübt worden ist, das aber gerade bei ausgedehnten und schweren Aneurysmen seiner relativen Einfachheit wegen anderen Methoden vorgezogen zu werden verdient:

1 [1]). M. St., Kaufmann, 58 Jahre alt, hat Gonorrhoe gehabt, später Cystitis, Striktur, Blasenblutung und war 1891 wegen Auswurf, mit Blut vermischt, 14 Tage bettlägerig. Im Oktober 1893 spürte er, als er den Kopf in beide Hände gestützt hielt und plötzlich der linke stützende Arm ausglitt, wobei Kopf und Hals eine ruckförmige Bewegung nach vorn machten, einen stechenden Schmerz an der linken Halsseite. Nach 8 Tagen bemerkte er hier eine haselnussgrosse Geschwulst, die bis zu Hühnereigrösse anwuchs und ihm Schluckbeschwerden, häufigen Brechreiz und Schmerzen im linken Arm verursachte.

Stat. praes.: Kleiner schwächlicher Mann; am linken Fuss ist eine schlecht geheilte Malleolarfraktur zu konstatieren; es besteht an allen fühlbaren Arterien ausgesprochene Arteriosklerose. Von der Grenze des unteren und mittleren Drittels des linken M. sternocleidomastoideus bis zum Kieferwinkel sieht man eine hühnereigrosse Geschwulst, die nach ihren klinischen Erscheinungen als Aneurysma angesprochen werden muss; Druck auf dieselbe löst leichten Brechreiz aus. Ueber sie hinweg zieht die Arteria carotis externa. Da Kompression der Art. carotis communis die Pulsation der Aneurysma nicht zum Schwinden bringt, wird ein Aneurysma verum der Art. vertebralis angenommen. Ein laryngoskopischer Befund konnte wegen zu starker Reizbarkeit der Pharynxschleimhaut nicht erhoben werden.

3. XII. Plötzlich aufgetretene Pupillendifferenz: die linke Pupille ist enger und reagiert kaum auf Lichteinfall. Keine Sehstörungen. Augenspiegelbefund bis auf geringe Hyperämie der Netzhaut normal. Tabische Symptome fehlen.

1) Während ich die anderen Krankengeschichten ausführlich wiedergebe, führe ich diese in gekürzter Fassung an, da sie bereits einmal veröffentlicht worden ist: Hufschmid. Ein Fall von nicht traumatischem Aneurysma der Art. vertebralis. Archiv für klin. Chir. Bd. 52. Heft 1.

6. XII. Operation (Herr Geheimrat Mikulicz): Durch eine Modifikation der Chassaignac'schen Methode, indem die Clavicularportion des Sternocleidomastoideus durchtrennt und nachher wieder vernäht wird, gelingt es, die Arteria vertebralis bis an ihre Austrittstelle aus der Subclavia freizulegen und hierselbst doppelt zu ligieren. Schluss der Wunde bis auf eine Lücke im unteren Teil zur Drainage mit einem Jodoformgazestreifen. Wundverlauf reaktionslos. 19. XII. wird Pat. geheilt entlassen. Pupillendifferenz besteht noch. Keine Pulsation im Aneurysma mehr nachweisbar. Patient wurde später einigemal wieder untersucht, das letztemal Anfang Januar 1895: er befindet sich völlig wohl; die Pupillendifferenz besteht noch, ist aber geringer. Die vor der Operation sichtbare und fühlbare aneurysmatische Geschwulst ist vollständig verschwunden; man fühlt an ihrer Stelle nur in der Tiefe noch eine Verhärtung. Im März 1895 starb Patient infolge eines Schlaganfalles; Autopsie wurde nicht vorgenommen.

2. L. Th., 9 Jahr alt, stammt aus gesunder Familie und war nie krank. 6 Tage vor seiner Aufnahme in die Klinik vergnügte er sich mit anderen Knaben damit, dass er Hülsen gebrauchter Platzpatronen mit Pulver und Blei füllte und zur Explosion brachte. Dabei passierte es, dass eine Hülse gesprengt wurde und ein Sprengstück dem Knaben gegen die rechte Halsseite flog und ihn daselbst verwundete. Er blutete ziemlich stark, der Knabe wurde in ärztliche Behandlung gebracht und täglich vom Arzte verbunden. Der Hals war an der verwundeten Stelle etwas geschwollen, die Wunde eiterte aber wenig. Da in den letzten Tagen die Halsgeschwulst sehr zunahm, riet der Arzt zur schleunigen Aufnahme in die Klinik. Patient konnte nicht angeben, ob ein Stück der Patronenhülse noch in der Wunde war.

Status (18. IV. 96 abends): Kleiner, kräftig gebauter Knabe von sehr blasser Gesichtsfarbe. Er hält den Kopf nach der rechten Seite geneigt. Rechts besteht Verengerung der Pupille und leichte Ptosis. An der rechten Halsseite bemerkt man eine handtellergrosse, sich fest anfühlende Geschwulst, auf der ein etwa pflaumengrosser, stark geröteter Knoten mit ulcerierter Oberfläche sitzt. Auf leichten Druck entleert sich eine schmierige, blutige Masse. Die ganze Geschwulst pulsiert, auskultatorisch hört man über ihr ein mit dem Pulse isochrones Geräusch; allerdings ist beides, Pulsation und Sausen nicht sehr deutlich ausgesprochen. Die Sprache klingt heiser: eine laryngoskopische Untersuchung gelingt bei dem ungeberdigen Knaben der stark überhängenden, schnabelförmigen Epiglottis wegen nicht. Puls 100, Atmung beschleunigt. Rechts hinten besteht ein leichter Bronchialkatarrh; im übrigen sind die Lungen und auch das Herz gesund, desgleichen die übrigen inneren Organe.

Diagnose: Aneurysma arter. carotid. dextr. spurium traumatic.

19. IV. 96. Operation (Dr. Henle): Schnitt entlang dem vorderen

Rande des Musc. st.cl.mastoid. vom Proc. mastoid. bis zur Clavicula. Freilegung des vorderen Muskelrandes; Umschneidung der ulcerierten Partie. Da das Aneurysma die Gefässe nach unten überlagert, können diese zunächst nicht unterhalb desselben aufgesucht werden. Beim Versuch den Sack abzupräparieren, platzt derselbe: es schiessen einige Coagula, dabei die Hülse und sofort ein gewaltiger Blutstrom hervor. Sofort wird der ganze Sack tamponiert und dadurch die Blutung zum Stehen gebracht. Darauf wird ein Teil des Tampons entfernt und dafür einige Finger in die Tiefe des Sackes eingeführt, worauf die Entfernung des ganzen Tampons ohne neue Blutung gelingt. Der Sack wird nach unten gespalten und das unter sich und mit der Umgebung fest verwachsene Gefäss- und Nervenbündel freigelegt. Zunächst wird die Ven. jugular. freigelegt und zur Erleichterung der weiteren Operation zwischen zwei Ligaturen durchschnitten. Es gelingt nun auch ziemlich leicht, die Carotis über der Clavicula freizulegen. Wegen der erwähnten Verwachsungen mit der Umgebung ist dieser Teil der Operation sehr schwierig. Doppelte Ligatur der Arterie ohne Durchschneidung derselben. Es ist nicht unmöglich, dass hier der Nerv. vagus infolge seiner Adhärenz an die Art. mit unterbunden ist. Der Zustand des Kranken erfordert aber eine möglichst schnelle Beendigung der Operation, weshalb die Ligatur nicht noch einmal abgelöst wurde. Beim Lüften der Finger blutet es noch, wenn auch nicht sehr stark. Es gelingt jetzt den Schlitz in der Arterie, der etwa 2 cm lang ist, mit einigen Klemmen zu schliessen, worauf die Blutung vollkommen steht. Nun wird der Sack nach oben gespalten, auch hier die Arterie freigelegt und zwischen zwei Ligaturen durchschnitten. Der centrale Stumpf wird über den Schlitz hinaus nach unten cirkulär freigelegt, nochmals unterbunden und exstirpiert. Darauf wird die seitliche und vordere Aneurysmawand herauspräpariert. Da nur eine oberflächliche Desinfektion des Operationsgebietes möglich war, wird als wahrscheinlich angenommen, dass die Wunde inficiert ist: deshalb Jodoformgazetamponade, darüber aseptischer Trockenverband. Am Schluss der Operation ist die Atmung beschleunigt und röchelnd, so dass alles zur Tracheotomie vorbereitet wird, zu der es jedoch nicht kommt. Patient erhält innerlich Ipecac.

20. IV. Puls 120; über beiden Lungen hinten Dämpfung. Patient muss aufstehen. Temperatur abends 37,4; Puls 136. 21. IV. Patient befindet sich wohl. Die rechte Pupille scheint wieder etwas weiter zu sein; Sprache ist ganz heiser. Puls abends 136, Temperatur 38,4; Atmung 24. 22. IV. Die rechtsseitige Dämpfung hellt sich auf. Patient ist während des ganzen Tages ausser Bett und fühlt sich wohl; Appetit gut. Oberflächlicher Verbandwechsel: reaktionslose, trockene Wunde; keine Nachblutung; trockener Jodoformgazeverband. Temp. abends 37,4; Puls 116. 25. IV. Verbandwechsel, Lockerung der Tamponade; Sprache gut; rechte Pupille stark verengt. Temperatur normal, Puls etwa 100. 1. V. Ent-

fernung der Tamponade. — 6. V. Verband mit 1% Arg. nitric.-Salbe die rein granulierende Wunde verkleinert sich. — 8. V. Da sich Patient dauernd wohlbefindet und die Wunde fast geschlossen ist, wird Patient nach Hause entlassen. Rechte Pupille ist verengt.

3. A. Sch., 60 Jahr alt, Kutscher, stammt aus gesunder Familie und war stets gesund. Vor 3 Jahren bemerkte Patient in der rechten Kniekehle eine taubeneigrosse Geschwulst, die ihm keinerlei Beschwerden machte. 3 Wochen etwa vor seiner Aufnahme in die Klinik, nachdem Pat. tagsüber sich mit Säen sehr angestrengt hatte, konnte er nachts nicht schlafen, weil ihm die Geschwulst in der Kniekehle Schmerzen verursachte und durch starkes Klopfen, „als ob der Puls darin wäre", Unruhe bereitete. Als er am nächsten Morgen aufstand, bemerkte er an der Innenseite des rechten Oberschenkels, dicht oberhalb des Kniees eine Geschwulst, in der es „wie ein Puls klopfte"; dieselbe soll damals noch grösser als bei der Aufnahme gewesen sein. In demselben Verhältnis aber, wie sie sich verkleinerte, wuchs die in der Kniekehle schon bestehende Geschwulst. Pat. hatte von da an starke Schmerzen im Bein und konnte es kaum zum Gehen und Auftreten benutzen. Der behandelnde Arzt überwies den Pat. der hiesigen Klinik.

Status (17. XI. 96): Mittelgrosser, magerer Mann. Hämoglobingehalt 70. Urin sauer, ohne Eiweiss und Zucker. Puls 96, regelmässig; Temperatur leicht erhöht (bis 37,8), Lunge stark emphysematisch; Herz und Abdominal- sowie Beckenorgane sind gesund; nur der Magen ist etwas druckempfindlich und die Zunge belegt. Es besteht ausgesprochene Arteriosklerose. An der Aussenseite des linken Oberschenkels befindet sich eine breite nicht ganz regelmässige Narbe, fast über die ganze Länge des Oberschenkels sich erstreckend: dieselbe rührt von einem früheren Unfall her, behindert aber den Kranken kaum im Gebrauch des linken Beines.

Das rechte Bein wird in Knie und Hüfte mässig flektiert gehalten; es besteht leichtes Oedem des Unterschenkels und Fusses. Der Puls der Art. tibial. postica und pediaca ist rechts gar nicht (links schwach) zu fühlen. Die Beugehaltung des Beines wird bedingt durch eine das Kniegelenk freilassende Geschwulst des Oberschenkels; sie verläuft kegelförmig nach oben und vergrössert den Umfang des Oberschenkels derart, dass derselbe über der breitesten Stelle der Geschwulst, d. h. ziemlich dicht oberhalb des Kniegelenkes, 18 cm mehr beträgt als an entsprechender Stelle des linken Oberschenkels. Die Länge der Geschwulst beträgt 16 cm. Sie erstreckt sich von der medialen Seite, hier etwas spitz hervorragend, um die hintere Seite bis an die Aussenfläche des Oberschenkels. Die Geschwulst pulsiert und fluktuiert; überall kann man auskultatorisch ein sausendes Geräusch über ihr wahrnehmen. An ihren Grenzen vermisst man die Fluktuation, dagegen fühlt man hier eine teigige, diffuse Anschwellung. An der hinteren Fläche des Oberschenkels

ist die Haut über der Geschwulst stark gerötet und verdünnt, während sie an der Innenseite grünlich-blau verfärbt ist; auch hier bemerkt man auf der Höhe der Geschwulst, da wo die grösste Spannung ist, eine fünfmarkstückgrosse gerötete Hautstelle. An der Innenseite bemerkt man ferner einige punktförmige Stichwunden der Haut, die angeblich von Punktionen des behandelnden Arztes herrühren.

19. XI. Klinische Vorstellung des Kranken. Nachdem besprochen worden ist, dass es sich im vorliegenden Fall allein um ein geplatztes Aneurysma verum arteriae popliteae dextrae handle, wird der Operationsplan entworfen. Die ausgesprochene Arteriosklerose lässt eine Exstirpation des Sackes nach vorheriger Ligatur der Art. femoralis oberhalb und unterhalb des Aneurysma nicht ratsam erscheinen, zumal man auch an eine Verwachsung mit dem durch das Aneurysma teilweise usurierten Knochen denken müsse. Deshalb soll zunächst, um den Versuch zur Erhaltung des Beines zu machen, die Arteria femor. oberhalb des Aneurysma unterbunden werden; wenn danach jedoch die Pulsation im Aneurysma nicht vollständig verschwindet, oder wenn die Ligatur der Arterie zu schweren Cirkulationsstörungen, wie z. B. Gangrän des Beines führt, soll die Ablatio femoris folgen. Am selben Tage wird in ruhiger Chloroformnarkose von Herrn Geheimrat Mikulicz die Art. femoral. an der Grenze zwischen oberem und mittlerem Drittel des Oberschenkels unterbunden. Die Arterie erweist sich ausserordentlich arteriosklerotisch verändert, weshalb die Ligatur nur sehr vorsichtig und langsam zugezogen wird. Die ganze Extremität wird nach Schluss der Wunde durch Silbernaht und Anlegen eines aseptischen Verbandes dick mit Watte umhüllt, die Bindentouren nur lose herumgewickelt; ausserdem werden Wärmeflaschen zu beiden Seiten des ganzen Beines gelegt. Mässige Hochlagerung des Beines. Sofort nach der Unterbindung fühlte man kein Pulsieren im Aneurysma mehr; ebenso war auskultatorisch kein Geräusch mehr wahrzunehmen. 21. XI. Auch heute ist im Aneurysma kein Pulsieren mehr warhzunehmen; an den Zehen bestehen keine Cirkulationsstörungen. Pat. ist fieberfrei und hat die Nächte nach der Operation besser geschlafen als zuvor, da er viel weniger Schmerzen in der Geschwulst hat.

22. XI. Patient verbringt einen Teil des Tages im Stuhl unter Hochlagerung des kranken Beines. — 25. XI. Das rechte Bein misst über dem Aneurysma noch 16 cm mehr als das linke; der Umfang hat also um 2 cm abgenommen. Auch bis heute hat sich keine Pulsation wieder eingestellt, ebensowenig ist auskultatorisch über dem Aneurysma etwas zu hören: man kann also annehmen, dass mit Unterbindung der Art. femoral. der alleinige Zufluss zum Aneurysma beseitigt worden ist. — 27. XI. Wunde per prim. intent. geheilt; Entfernung der Nähte; Schutzverband mit schwacher Arg. nitric. Salbe. — 3. XII. Das Aneurysma hat noch dieselbe Grösse wie am 25. XI., es ist jedoch weicher geworden.

7. XII. Klinische Vorstellung und Operation (Herr G.-R. Mikulicz)

in ruhiger Chloroformnarkose. An der medialen Seite des Oberschenkels wird über dem Aneurysma eine 3—4 cm lange Incision gemacht und aus derselben etwa 300 ccm Blutcoagula exprimiert; dabei wird es sorfältig vermieden, dass die Hände des Operateurs und des Assistenten mit der Wunde direkt in Berührung kommen, um eine Infektion der grossen, leicht inficierbaren Höhle zu vermeiden. Die Wunde wird mit 4 Silbernähten geschlossen, darüber kommt ein aseptischer, mässig komprimierender Verband. Von den steril aufgefangenen Blutcoagulis werden sofort Kulturen angelegt, auf denen jedoch weder nach 24 noch nach 48 Stunden etwas gewachsen war. — 14. XII. Verbandwechsel: eine unregelmässig geformte, ca. fünfpfennigstückgrosse Partie Haut im Bereich der Incisionswunde ist nekrotisch geworden. Die dunkelschwarzbraun verfärbte, trockene Stelle ist scharf gegen die normale Umgebung abgegrenzt. — 22. XII. Die nekrotische Hautpartie oberflächlich abgestossen. Die Incisionsöffnung an den beiden Wundwinkeln primär verschlossen, in der Mitte, an Stelle des abgestossenen Hautstückes eine ca. bohnengrosse, blass granulierende Stelle mit einem feinen Spalt, aus dem sich eine geringe Menge einer blutig serösen Flüssigkeit, offenbar aus dem Aneurysmasack entleert. — 9. I. Incisionswunde geschlossen, aber noch nicht ganz vernarbt. Pat. bisher immer fieberfrei. Aneurysmasack auf $^1/_3$ reduciert, von derber Konsistenz. Keine Spur von Pulsation oder Fluktuation. Pat. steht auf und geht mit Krücke und Stock umher. — 13. I. In der Kniekehle ist eine fluktuierende Stelle des Aneurysma zu konstatieren, über der die Haut gerötet ist. Es wird hier ohne Narkose eine Incision von Herrn Geh.-Rat Mikulicz gemacht, aus der sich eine mässige Menge blutiger, dicker, eiterähnlicher Masse entleert. Im sofort angefertigten Präparat sieht man in mehreren Zellen, aber auch nur in ihnen und nicht ausserhalb derselben, in Haufen angeordnete Kokken (Staphylokokken?). Auf davon angelegten Kulturen war nichts gewachsen. Die Incisionsstelle bleibt offen. — 24. II. Die ursprüngliche Incisionswunde ist gut vernarbt; von der zweiten in der Kniekehle befindlichen Wunde, die noch nicht geschlossen ist, führt noch ein 6 cm langer Gang nach oben innen, der bei jedem Verbandwechsel (alle 2 Tage) vorsichtig geätzt wird; darunter Verband mit Höllensteinsalbe. Eine eigentliche Höhle ist nicht mehr zu konstatieren. — 2. III. Pat. wird auf seinen Wunsch, trotz dringenden Widerratens, entlassen mit der Weisung, den noch bestehenden Wundgang so wie bisher vom Arzte weiter behandeln zu lassen.

Die höchsten Temperaturen, die er in der Zeit vom 17. XI. 97 bis zum 2. III. 98 gehabt hat, war einigemal 38°. Im übrigen war die Temperatur normal oder erhob sich doch nur wenig über 37°; die Pulsfrequenz schwankte zwischen 64 und 108, gewöhnlich bewegte sie sich jedoch zwischen 76 und 88. Das Allgemeinbefinden war stets gut; nur in der Zeit, wo das Knie, das eine Neigung zur Kontraktur hatte, extendiert wurde, war der Schlaf gestört.

Der Lokalbefund bei der Entlassung war folgender: die erste Incision an der Innenseite des Oberschenkels ist vollständig vernarbt, ebenso die Ligaturstelle; in der Kniekehle, entsprechend der zweiten Incision gelangt man noch etwa 5 cm nach oben innen. Der Umfang des r. Oberschenkels oberhalb des Aneurysma sowie des rechten Unterschenkels beträgt 1 cm weniger als am linken Bein an entsprechenden Stellen. Ueber dem Aneurysma, wo vor der Operation der Umfang um 18 cm grösser war als am linken Bein, misst man noch 4 cm mehr; es hat also eine Abnahme von 14 cm stattgefunden. Im Knie besteht eine Exkursionsweite von 60 bis 170°, während dieselbe vor der Behandlung sich zwischen 110—140° bewegte. Das rechte Bein wird, wenn Patient herumgeht, noch leicht ödematös; es ist noch mässig cyanotisch und fühlt sich etwas kühler an als die linke Extremität. Während man die rechte Arteria tibialis postica deutlich als harten Strang fühlt, vermisst man die Pulsation daselbst. Dieselbe kann auch durch den Sphygmographen nicht zum Ausdruck gebracht werden.

Ueber das weitere Schicksal des Kranken kann ich noch folgendes berichten: Einige Wochen nach seiner Entlassung schrieb mir der behandelnde Arzt, es sei eine starke Blutung aus der Fistel in der Kniekehle aufgetreten, die seine Angehörigen durch Auflegen von Lappen zu stillen gesucht hätten, bis der Arzt zur Stelle gewesen wäre. Bald darauf hätte sich das ganze Gebiet des früheren Aneurysma entzündet und wäre geschwollen gewesen; dabei habe der Pat. hoch gefiebert. Decubitus der Kreuzbeingegend und Gangrän der Haut des Fussrückens und der Ferse. Als ich den Pat. August 1897 wiedersah, hatte sich die Aneurysmahöhle geschlossen. Die straffen Narben zeugten davon, dass der Prozess abgelaufen sei. Am Fussrücken bestand eine breite, zum Teil keloidartig verdickte Narbe, Fersen- und Kreuzbeinhaut wiesen noch einen einpfennigstückgrossen Defekt auf. Das Knie stand in derselben Beugestellung; passive Beweglichkeit annähernd so wie bei der Entlassung aus der Klinik. — Am 8. X. 97, als ich den Pat. zum letztenmale sah, betrug die Beweglichkeit im Knie von 80 bis nahezu 160°. Narben fest und eingezogen; weder Pulsation noch Druckempfindlichkeit. Der rechte Oberschenkel übertrifft an der Stelle des Aneurysma den linken im Umfang um 1 cm (vor der Operation um 18 cm). Rechter Ober- und Unterschenkel sind mässig atrophisch. Der Decubitus am Kreuzbein ist ganz, die Gangrän an der Ferse nahezu verheilt. Die Narbe am Fussrücken ist weicher geworden. Das Allgemeinbefinden ist durchaus gut.

4. G. H., 24 Jahr alt, Haushälter, war stets gesund. Am 20. III. 97 war Pat. damit beschäftigt, ein spitzes Tischmesser auf einem Wetzstein, den er zwischen Brust und linker Handfläche festgespannt hatte, zu schärfen. Hierbei fuhr ihm das Messer ab und die Spitze drang in das linke Handgelenk. Sofort schoss in grossem Bogen ein Strahl roten Blutes hervor. Pat. legte sich einen Druckverband an und ging zum Arzt. Dort

angekommen, hatte die Blutung aufgehört: der Arzt reinigte die Wunde und ihre Umgebung und vernähte sie mit drei Seidennähten, die nach 8 Tagen wieder entfernt wurden. Schon damals bestand an der Nahtstelle ein kleiner Buckel von der Grösse eines Knackmandel. Am 25. V. spürte er in der Hand und in der Gegend der Nahtlinie, als er abends das Rad des Gasmotors anhalten wollte, einen stechenden Schmerz, der sich nun stets wieder einstellte, sobald er einen festen Gegenstand umgreifen wollte. Pat. verrichtete seine Arbeit weiter, merkte aber, dass sich die Geschwulst von Tag zu Tag vergrösserte. Am 1. VI. bemerkte er, dass sie pulsierte. Dieselbe hatte die Grösse eines halben Hühnereies erreicht.

Status (4. VI. 97): An der Radialseite des linken Handgelenkes sieht man in der Richtung des Radius eine etwa 1 cm lange und $^1/_4$ cm breite, etwas verdickte, auf der Unterlage leicht verschiebliche Narbe. Man sieht ferner an dieser Stelle eine Anschwellung von der Grösse eines halben Hühnereies, über der die Haut leicht gerötet ist. Die Geschwulst ist prall gespannt und fluktuiert; beim Auflegen der Hand fühlt man sie pulsieren. Sie ist 5 cm lang und $4^1/_2$ cm breit. Oberhalb der Geschwulst ist die Art. radial. nicht zu fühlen.

Diagnose: Aneurysma traumatic. Art. radial. sinistr.

15. VI. 97 Operation (Herr Geh.-Rat Mikulicz) in ruhiger Chloroformnarkose. Es wird über dem Tumor ein 6—7 cm langer Schnitt gemacht und die alte Narbe exstirpiert. Hierauf wird der Versuch gemacht, die zuführenden Gefässe aufzusuchen: die Art. radial. und die sie begleitenden Venen werden unterbunden. Jetzt wird von oben her der Sack von seiner Unterlage her abpräpariert, wobei er an zwei Stellen einreisst, durch die sich mehrere grosse Blutgerinnsel entleeren. Der zusammengefallene Aneurysmasack bietet sich jetzt als eine Höhle dar, nicht grösser als eine grosse Haselnuss. Der abpräparierte Sack wird nach Unterbindung des abführenden Gefässes abgeschnitten; die Blutung steht vollkommen, nachdem noch ein seitliches, blutendes Gefäss unterbunden war. Die Haut wird mit fortlaufender Seidennaht genäht; im oberen Wundwinkel wird eine ganz feine Lücke gelassen. Aseptischer Druckverband auf einer Schiene in Beugestellung des Handgelenkes; zur besseren Fixation wird darüber eine gestärkte Gazebinde gelegt.

Die Heilung erfolgt fieberlos, beinahe vollständig per prim. Pat. 28. VI. geheilt entlassen.

Das Aneurysma stellt im entleerten Zustande eine reichlich haselnussgrosse Höhle dar, die der Art. radial. aufsitzt und durch einen Schlitz an der oberen Seite derselben mit ihr kommuniciert. Am peripheren Teil des Sackes besteht eine zweite runde, feine Oeffnung, die in ein kleines Gefässrohr nach aussen mündet.

5. Th. P., 34 Jahre alt, Hilfsbremser, erlitt am 25. IX. 97 eine Verletzung an der Innenseite des linken Oberschenkels beim Herabspringen von einem Eisenbahnwagen, wobei er gegen die Kante der Thüre einer

Wagenlaterne anstiess. Alsbald bemerkte er, dass Blut aus dem Loch der Hose auf die Laterne spritze und die Hose ganz mit Blut durchtränkt war. Er komprimierte mit einer Hand die betreffende Stelle und wollte nach Hause laufen. Als er jedoch etwa 20 Schritte weit gekommen war, wurde ihm „warm“ und „weich“; er kehrte deshalb wieder um und brach auf dem Bahnhof ohnmächtig zusammen. Aus der Ohnmacht erwachte er im dortigen Lazareth, wo er zuerst nur verbunden, dann aber wegen erneuter Blutung die Wunde genäht wurde. Die Wundheilung verlief ohne Störung, dagegen entstand im Laufe der zweiten Woche in der Gegend der Verletzung eine Geschwulst, die am Ende der zweiten Woche bereits die Grösse eines Gänseeies hatte; sie verursachte dem Pat. bald bei ihrer Entstehung Schmerzen, wenn dieser das Bein bewegte. Patient fühlte schon zu Beginn ein fortwährendes Klopfen in der Geschwulst. Die Geschwulst wuchs stetig, damit nahmen auch die Schmerzen zu, die Pat. schliesslich auch ohne Bewegungen des Beines hatte, so dass sie ihn zwangen, das Kniegelenk in gebeugter Stellung zu fixieren.

Status (22. X. 97): Das linke Bein wird im Knie gebeugt gehalten und kann wegen starker Schmerzen aus dieser Stellung weder gebeugt noch gestreckt werden. Die Schmerzen werden verursacht durch eine Geschwulst, die 5 cm unterhalb des Lig. Poupartii beginnt und in einer Ausdehnung von 21 cm spiralig um die vordere und innere Seite des linken Oberschenkels, also von vorn-oben nach innen-unten, verläuft, um 5 cm oberhalb des Condyl. intern. femor. zu endigen. 20 cm oberhalb des oberen Patellarrandes prominiert die Geschwulst am meisten, so dass hier der Umfang des Oberschenkels 41½ im Vergleich zu 37 cm des rechten Beines beträgt; unterhalb der Geschwulst misst dagegen das linke, kranke Bein fast 2 cm weniger als das gesunde. Etwa über der Mitte der Geschwulst sieht man die von der Verletzung herrührende 2½ cm lange Narbe und die verheilten Stichkanäle. In der Umgebung dieser Narbe ist die Haut in Ausdehnung eines Handtellers mässig gerötet und ödematös. An der Innen- und Hinterseite des Oberschenkels ist die Haut nach oben zu grünlich-gelb verfärbt. Die Geschwulst selbst steht mit dem Knochen nicht in Verbindung, ist fluktuierend und prall elastisch. Isochron mit dem Pulse fühlt die aufgelegte Hand Pulsation, die auch deutlich zu sehen ist; auskultatorisch starkes Sausen. Dies sowie die Pulsation verschwindet, wenn man die Art. femoral. oberhalb des Tumors komprimiert, um bei Nachlassen der Kompression sofort wieder aufzutreten. Patient hat spontan und auf Druck starke Schmerzen in der Geschwulst.

Die Diagnose Aneurysma art. femoral. traumatic. war nach alledem nicht zweifelhaft.

Da in den nächsten Tagen die Schmerzen stärker wurden und das Aneurysma sich vergrösserte — der Umfang an der früher gemessenen Stelle betrug bereits 45½ cm gegen 41½ cm bei der Aufnahme des Kranken

— da die Rötung und das Oedem der Haut zugenommen hatten, und Pat. Temperatursteigerungen hatte (bis 38,6), so wird sofort zur Operation geschritten.

26. X. 97. In ruhiger Chloroformnarkose wird die Art. femoral. von Dr. Kader im Scarpa'schen Dreieck, unterhalb des Abganges der Art. profunda, doppelt ligiert, aber nicht durchschnitten. Um den venösen Rückfluss des Blutes möglichst wenig zu behindern, wurde auch die Vena saphena geschont. Das Auffinden der Arterie war schwierig, weil der Hautschnitt bis dicht an das Aneurysma geführt werden musste und das ganze Gewebe des Operationsgebietes ödematös infiltriert war und stark blutete. Die Hautwunde wurde mit Silber genäht. Sofort nach Unterbindung der Art. femoral. war die Pulsation und das Sausen im Aneurysma verschwunden, auch fühlte sich dasselbe gleich weicher an. Das ganze Bein wird nun, von einer dicken Watteschicht umgeben, mit lose anliegenden Bindetouren eingewickelt und rechtwinkelig im Knie mit Vermeidung jeden Druckes suspendiert. Pat. kann abends die Zehen normal bewegen; Sensibilität normal, die Haut am Fuss zeigt fast normales Aussehen. — 28. X. 97. Suspension bleibt weg. — 5. XI. 97. Verbandwechsel; Entfernung der Nähte; Wunde wenig gerötet, aber per prim. verklebt. Die Schmerzen haben allmählich ganz nachgelassen; der Umfang des Beins an der früher gemessenen Stelle beträgt noch 41 cm; das Aneurysma ist weicher, nur wenig druckempfindlich; kein Sausen und keine Pulsation nachweisbar. Zustand des Unterschenkels und Fusses normal. Die Temperatur ist seit der Operation langsam bis zur Norm herabgegangen. — 24. XI. 97. Patient steht auf, nachdem das ganze Bein vom Fuss bis an die Hüfte gewickelt worden ist, wobei die Gegend des früheren Aneurysma durch besonders stark angezogene Bindentouren komprimiert wird. — 5. XII. 97. Der Umfang des Beins in der Höhe des Aneurysma ist bis auf 39 cm herabgegangen. — 11. XII. 97. Da eine weitere Verkleinerung des Aneurysma nicht beobachtet wird, soll dasselbe in Narkose wie im Fall 3 punktiert werden. Operateur Herr Geh.-Rat Mikulicz. Durch einen dicken Troicard werden 20—30 ccm dunklen Blutes von Syrupkonsistenz entleert. Um das Aneurysma aber ganz zu entleeren, wird eine 4 cm lange Incision nötig, durch die etwa 150 ccm zum Teil recht umfänglicher Blutcoagula unter starkem Druck herausgepresst werden. Während die Wandungen des entleerten Aneurysma stark aneinander gepresst werden, wird die Wunde mit 3 Seidennähten geschlossen; darüber Jodoformgaze und aseptischer Druckverband. — 20. XII. 97. Entfernung der Nähte. Die Wunde per primam geheilt. Der Umfang des Oberschenkels beträgt an derselben Stelle, wo früher gemessen wurde nur 36 cm (37 cm am gesunden Bein). Von einer Geschwulst oder Anschwellung ist nichts mehr zu sehen, ebensowenig ist Pulsation oder Sausen zu konstatieren. Pat. hat keine Schmerzen mehr. Die Bewegungen im Knie sind nur noch unbedeutend behindert. Patient steht auf: das ganze Bein wird bis zur

Hüfte gewickelt, während die Stelle des früheren Aneurysma durch Anlegung einer Gummibinde leicht komprimiert wird.

22. XII. 97. Patient wird geheilt entlassen, da er frei von Schmerzen ist und ohne Stock herumgehen kann. Es wird ihm geraten, das Wickeln des Beines und die Anlegung der Gummibinde noch 2 bis 3 Monate fortzusetzen.

6 [1]). Dr. G., Arzt, 58 Jahr alt. Vor etwa 10 Jahren wollte er dem Schlage eines delirierenden Pneumonikers, als er seine Lungen untersuchte, ausweichen und stiess dabei mit der linken Schläfengegend an einen Bettpfosten. Nachdem die darauf entstehende Anschwellung geschwunden war, bemerkte er an der getroffenen Stelle eine kleine, pulsierende, der Arteria temporalis angehörende Anschwellung, die er für ein Aneurysma derselben hielt. Dieselbe vergrösserte sich nur unbedeutend im Laufe der Jahre; da Patient aber stets einen dumpfen Schmerz dortselbst hatte, entschloss er sich zur Operation.

Status: Leichte Arteriosklerose. Im Verlauf der linken Arteria temporalis bemerkt man dicht über dem Proc. zygomat. des Schläfenbeines eine fast bleistiftstarke, runde, sich aber bald nach oben zu zur normalen Weite dieser Arteria verjüngende Geschwulst, die deutliche Pulsation zeigt und die erweiterte Arteria temporalis selbst zu sein scheint.

Diagnose: Aneurysma arteriae temporalis sinistrae traumaticum.

17. II. 98 Operation unter Schleich'scher Infiltrationsanästhesie (Geh.-Rat Mikulicz). Etwa 6 cm langer Hautschnitt, parallel der Art. tempor. Dieselbe wird stumpf abpräpariert. In der Höhe des Proc. zygomatic. zeigt sich die Arterie stark erweitert, um sich nach oben bald wieder zu verengern und vor ihrer Teilungsstelle, in der Höhe des Margo supraorbitalis, normal weit zu werden. Unterbindung der Arterie am Proc. zygomatic. und dicht vor ihrer Teilungsstelle. Darauf wird das zwischen den Unterbindungen liegende Stück der Arterie exstirpiert und die Wunde mit fortlaufender Seidennaht geschlossen. Auftragen von Zinkpaste auf die vernähte Wunde, darüber steriler Tücherverband.

22. II. 98. Nähte entfernt. Wunde p. p. geheilt. Pat. hat sich seit der Operation stets wohl gefühlt und nicht gefiebert. Auffallend war nur ein am zweiten Tage nach der Operation auftretendes leichtes Oedem der ganzen linken Gesichts- und Zungenhälfte, ohne Temperatursteigerungen oder Störungen des Allgemeinbefindens. Das Oedem verlor sich bald wieder und war am 22. II., an welchem Tage Pat. als geheilt entlassen wurde, wieder vollständig verschwunden.

Das Aneurysma stellte eine kugelige Erweiterung der Art. temp. dar. Gegen das Licht gehalten war die erweiterte Stelle im Gegensatz zum

1) Dieser Fall wurde in der Privatklinik des Herrn Geheimrat Mikulicz operiert.

übrigen Gefässrohr transparent. Dieselbe war deutlich und scharf gegen die übrige Arterienwand abgegrenzt und etwas vertieft, und zwar cirkulär in ganzer Ausdehnung des Arterienumfanges. Nirgends war eine Lücke in der Gefässwand zu konstatieren. Wenn in diesem Fall nicht so glaubwürdige anamnestische Angaben vorlägen, nach denen die Entstehung des Aneurysma eine traumatische genannt werden muss, würde man nach obigem Befunde an dem traumatischen Ursprung des Aneurysma leicht zweifeln können.

7. Ueber diesen Fall besitzen wir nur flüchtige Notizen, da er von Herrn Geheimrat Mikulicz in der Provinz operiert worden und eine Krankengeschichte seitens des behandelnden Arztes nicht geführt worden ist. Es handelt sich um einen 55jährigen, sonst gesunden Mann, der sich aus Versehen mit dem Taschenmesser eine Stichwunde an der Grenze zwischen oberem und mittlerem Drittel des Oberschenkels, genau der Lage der Art. femoralis entsprechend, beibrachte. Die heftig blutende, kaum 1 cm lange Wunde wurde vom Arzt durch die Naht geschlossen. Es entwickelte sich im Verlaufe der nächsten Wochen ein über faustgrosses, typisches, traumatisches Aneurysma der Art. femoralis. Da Kompressionsversuche erfolglos blieben und das Aneurysma stetig wuchs, führte Herr Geheimrat Mikulicz die Unterbindung der Arterie oberhalb des Aneurysma unter dem Poupart'schen Bande aus. Es erfolgte glatte Wundheilung ohne besorgniserregende Cirkulationsstörungen. Im Verlaufe von mehreren Monaten verschwand das Aneurysma fast spurlos und Pat. blieb dauernd (ca. 5 Jahre) geheilt.

Demnach sind 7 Fälle von Aneurysmen operativ behandelt und auch dauernd geheilt worden. Zweimal wurde die zuführende Arterie allein unterbunden (nach Hunter) (Fall 1 und 7) dreimal wurde die Exstirpation ausgeführt (Fall 2, 4 und 6), in Fall 2 allerdings unvollständig, und zweimal (Fall 3 und 5) wurde ein Verfahren angewandt, das ich das Mikulicz'sche nennen möchte, weil Herr Geheimrat Mikulicz meines Wissens zum ersten Mal auf diese Weise Aneurysmen mit Erfolg behandelt hat. Das Verfahren ist ein zweizeitiges, indem zuerst die zuführende Arterie unterbunden wird und zwar am Ort der Wahl (Hunter) oder dicht über dem Aneurysma (Anel), wie es die Verhältnisse eben als zweckmässig und notwendig erscheinen lassen. Nach Verheilung dieser Wunde wird das Aneurysma, falls es keine Neigung zur Verkleinerung zeigt und infolge von Druck auf die Nachbarschaft den Pat. in Gefahr bringt oder dauernd quält, durch eine Incision gespalten, die gerade gross genug ist, alle darin enthaltenen Coagula herauszupressen, worauf die Wunde sofort durch Nähte geschlossen und mit einem Kompressivverband bedeckt wird. Der Er-

folg der Operation wird wesentlich gesichert durch eine mässige Kompression, event. mit elastischen Binden, die am besten noch einige Monate nach Verheilung der Incisionswunde ausgeübt wird. Anzuwenden dürfte diese Art zu operieren nur dann sein, wenn eine Infektion des aneurysmatischen Sackes sicher ausgeschlossen werden kann.

Wenn ich mich nun zur Besprechung der einzelnen Methoden wende, möchte ich vorerst erwähnen, dass ich von den beiden bisher als Radikalverfahren geltenden Operationen, der Exstirpation und der Methode nach Antyllus, letztere für am wenigsten zweckmässig halte; statt dessen würde ich für Fälle, in denen die Exstirpation aus den verschiedensten Gründen kontraindiciert ist, das Mikulicz'sche Verfahren empfehlen.

Der Antyllus'schen Operation ist mit Recht vorgeworfen worden, dass dies Verfahren infolge des verzögerten Wundverlaufes ein langwieriges ist, dass leicht eine Infektion eintreten könne, die durch Lösung gebildeter Thromben die Gefahr grösserer Blutungen wieder herbeiführe; endlich wird ihr auch noch vorgeworfen, dass der Collateralkreislauf sich weniger gut entwickeln könne, weil er von seiten des zurückgebliebenen Aneurysmasackes der Kompression ausgesetzt sei, alles Nachteile, die die Exstirpation nicht hätte. Soll nun das Mikulicz'sche Verfahren mit der Exstirpation konkurrieren können, so darf es erstens die Nachteile der Antyllus'schen Operation nicht teilen, muss auf der andern Seite sogar gewisse Vorteile vor dieser Operation bieten.

Was zunächst die Dauer der Behandlung anlangt, so steht ohne Zweifel die Exstirpation obenan, da der Kranke nach Verheilung der Wunde, nach ein bis zwei Wochen geheilt entlassen wird, vorausgesetzt, dass eine prima intentio eingetreten ist. Länger währt zweifellos die Behandlung bei der Mikulicz'schen Methode, da hier zweizeitig operiert wird und noch die Kompression als Nachbehandlung hinzutritt: Immerhin wird die Krankheitsdauer noch wesentlich kürzer sein als bei der Methode nach Antyllus, da man es im ersteren Fall im Gegensatz zu Antyllus mit aseptischen Incisionswunden zu thun hat, von denen man bei der heutigen Art zu operieren prima intentio und damit Verheilung in wenigen Tagen erwarten kann.

Wenn der Exstirpation nachgerühmt wird, dass bei ihr die Collateralen keiner Schädigung durch Kompression des zurückgebliebenen und tamponierten Sackes ausgesetzt wären, so ist dies

meiner Meinung nach doch zu sehr als Vorteil überschätzt worden. Viel schwerer spricht hingegen zu Ungunsten der Exstirpation der Umstand, dass die Operation selbst mit der Verletzung einer Reihe von kleineren und grösseren Gefässen in der Umgebung des Sackes verbunden ist, wodurch die gesamten Cirkulationsverhältnisse zweifellos mehr geschädigt werden, als durch eine mässige Kompression. Besonders fällt hier ins Gewicht, dass das Lostrennen des Sackes von der benachbarten Hauptvene oft mit der schwierigste Akt der Operation ist und man die Resektion oder Verletzung derselben oft gar nicht umgehen kann.

Nach alledem wird man jedenfalls zugeben, dass die Exstirpation, immer in der Voraussetzung, dass es sich um ausgedehnte Aneurysmen handelt, die schwierigere Operation ist. Für den Chirurgen dürfte das allein allerdings nicht bestimmend sein; aber beim Erwägen der Vorteile und Schattenseiten dieser Operation wird man auch die dazu nötig werdende Narkose mit in Betracht ziehen müssen. Da dieselbe nun wohl umso länger dauern wird, je schwerer der Eingriff ist, so wird man schon deshalb in der Exstirpation einen für den erschöpften Kranken nicht gleichgiltigen Eingriff sehen. Operiert man hingegen nach Mikulicz, so wird man den Nachteil der Narkose weniger zu fürchten haben, da man sie höchstens bei der Unterbindung der zuführenden Arterie nötig hat, während die spätere Incision mit nachfolgender Naht ein so geringfügiger Eingriff ist, dass man ihn dem Kranken ohne Narkose zumuten kann. In der Mehrzahl der Fälle wird man, wo es in die Wagschale fällt, auch bei der vorangehenden Unterbindung die Narkose entbehren und mit der Schleich'schen Anästhesie auskommen können. Wenn entgegen dem oben Gesagten die 1. Incision in Fall 3 und die Incision in Fall 5 in Narkose vorgenommen wurde, so geschah es nur auf Drängen der Kranken.

Wenn ich demnach das von Herrn Geheimrat Mikulicz angegebene und zweimal mit Erfolg geübte Verfahren als der Exstirpation für manche Fälle ebenbürtig oder sogar überlegen hinstelle, so muss ich doch noch einmal genauer auf Krankengeschichte 3 eingehen, da diese mich in Bezug auf eben Gesagtes Lügen zu strafen scheint. Der durch eine schwere Störung komplicierte Verlauf kann im genannten Fall nicht der Operationsmethode als solcher zur Last gelegt werden, sondern Fehlern in der Technik der Operation und in der Nachbehandlung. Wie aus der Krankengeschichte zu ersehen ist, trat an der im übrigen Wochen lang aseptisch gebliebenen

kleinen Incisionswunde Nekrose der Hautränder auf, und infolge dessen schloss sich die kleine Wunde nur zum Teil per primam intentionem; ein Teil blieb nach Abstossung des nekrotischen Hautstückes der Granulationsbildung überlassen. Dieser Teil kommunicierte durch einen feinen Spalt mit der Aneurysma-Höhle, die im Laufe der späteren Wochen von hier aus zweifellos inficiert wurde, was zur Eiterung in dem untersten, gegen die Kniekehle zu gelegenen Recessus des Aneurysma führte. Wäre die Hautnekrose ausgeblieben, so wäre auch ebenso wie im zweiten Fall, die Incisionswunde glatt per primam geheilt und damit jede Infektion des Aneurysmasackes ausgeschlossen worden. Die Hautnekrose war an dieser Stelle eingetreten, weil die Haut an dieser am meisten prominenten Stelle des Aneurysma-Sackes verdünnt und offenbar schon recht schlecht ernährt war. Wir müssen es nach dieser Erfahrung als fehlerhaft ansehen, den Aneurysma-Sack in künftigen Fällen an einer Stelle zu eröffnen, an welcher die Haut und die darunter liegenden Gebilde durch das Aneurysma in ihrer Ernährung beeinträchtigt sind; das ist bei weit vorgeschrittenen Fällen in der Regel an den prominentesten Stellen der Fall. Wir machen eine ähnliche Erfahrung bei der Punktion kalter Abscesse, bei welchen die Troikartöffnung leicht nachträglich wieder aufbricht und zu einer Fistel führt, wenn man zur Punktion eine schon stark verdünnte Hautstelle gewählt hat. Herr Geheimrat Mikulicz macht auf diesen Umstand in seinen Vorlesungen immer aufmerksam und punktiert kalte Abscesse nur von Stellen aus, an welchen die Haut und das Unterhautzellgewebe keine Veränderungen zeigen. Von demselben Gesichtspunkte aus wird man bei dem Mikulicz'schen Verfahren der Aneurysma-Behandlung die Incision an einer Stelle vornehmen, die noch normale Hautbedeckung zeigt. Der Weg zum Aneurysma-Sack wird auf diese Weise vielleicht ein etwas längerer; man hat aber die Sicherheit, dass die Incision per primam heilt und eine sekundäre Infektion absolut ausgeschlossen ist; von dem Ausbleiben dieser letzteren hängt das Gelingen des Verfahrens in erster Linie ab. Dass daneben eine länger dauernde, mässige Kompression des Aneurysma, am besten mit einer leichten elastischen Binde zur Erreichung des Zieles notwendig ist, wurde schon früher wiederholt betont.

AUS DER

TÜBINGER CHIRURGISCHEN KLINIK

DES PROF. DR. v. BRUNS.

XV.

Ueber Späteiterung nach Schussverletzungen.

Von

Dr. **H. Graetzer.**

Es ist eine altbekannte Thatsache, dass Projektile, die nach Schussverletzungen im Körper stecken bleiben, wenn sie nicht gleich durch Eiterung eliminiert oder durch Arztes Hand entfernt werden, im Organismus einheilen können, sei es nur für eine unbestimmt lange Zeit oder für das ganze Leben des Verletzten. Betrachtete man diesen Vorgang früher fast als ein Wunder, so ist jetzt eine so ausserordentlich grosse Anzahl von Kugeleinheilungen für das ganze Leben des Verwundeten beobachtet und beschrieben, dass es wohl keinen Teil des menschlichen Körpers giebt, von dem sich nicht eine vollständige Einheilung eines Projektils in der Litteratur berichtet fände.

Bei weitem seltener als die eben erwähnte dauernde Einheilung kommt es vor, dass nach einer längeren Zeit, während welcher das Projektil vollkommen reaktionslos im Körper getragen wurde, nachträglich noch an der Stelle der Verwundung plötzlich Entzündung

und Eiterung auftritt, die oftmals einen recht schweren Verlauf nehmen kann. Sehen wir ab von den Fällen, in denen bereits kurze Zeit nach der vollständigen Heilung die Wunde von neuem aufbricht, so kommen andere Fälle vor, in denen das Projektil, nachdem es Jahre, ja Jahrzehnte ohne alle Erscheinungen im Organismus ruhig getragen worden ist, doch noch entzündliche Erscheinungen und Späteiterung herbeiführt. Drei derartige immerhin äusserst seltene Fälle sind in der hiesigen chirurgischen Klinik des Herrn Professor Dr. v. Bruns zur Beobachtung gelangt. Ich gebe die Krankengeschichten derselben hier kurz wieder.

1. Haug, Michael, aus Thalheim, 43 Jahr alt, Taglöhner, wurde vor 10—11 Jahren abends im dunklen Zimmer mit einem Revolver von 7 mm Kaliber in den linken Oberschenkel geschossen. Die Wunde habe etwas geblutet, die Kugel sei stecken geblieben. Am anderen Tage wurde vom Arzte die Entfernung der Kugel versucht, sei aber nicht gelungen. Nach ca. 10 Tagen sei die Wunde geheilt gewesen, und Pat. arbeitete wieder. Pat. hatte zuweilen etwas Schmerzen im linken Oberschenkel. Vor 8 Wochen trat an der Innenseite des linken Oberschenkels eine schmerzhafte Anschwellung auf. Pat. vermutete hier den Sitz der Kugel und kam deshalb in die Klinik.

Status (9. XI. 97): Kräftig gebauter Mann. An der Innenseite des linken Oberschenkels ca. handbreit unterhalb der Symph. ossis pubis ist eine schmerzhafte hühnereigrosse Anschwellung, welche sich weich anfühlt. Durchtasten lässt sich von einer Kugel nichts. Die Röntgenuntersuchung ergab hier den Sitz der Kugel. An der Aussenseite ca. 3 Querfinger breit über dem Trochanter ist eine längliche $2^1/_2$ cm lange, 1 cm breite weissliche Narbe (Einschuss). Bewegungen des Beines vollständig frei. Keine Sensibilitätsstörung.

16. XI. Operation in Bromaethylnarkose. Längsincision; man kommt durch derbes Gewebe, unter demselben in eine Höhle, in welcher sich Eiter befindet und die Kugel. Die mikroskopische Untersuchung des Eiters ergab Staphylococcus albus. Tamponade der Wundhöhle, trockener Verband. Heilung.

2. Meyer, Wilhelm, Winterlingen, 33 Jahre alt, Bäcker, erhielt am 25. VII. 79 mit einer alten Reiterpistole einen Schrotschuss aus unmittelbarer Nähe in den linken Fuss unterhalb des inneren Knöchels. Letzterer sei zerschmettert gewesen und in einzelnen Stücken vom Arzt entfernt worden; ebenso 5 gr schwere Schrote und Sehnen, die zerrissen waren. Etwa $1^1/_2$ Jahr sei er krank gewesen, dann habe er 8 Jahre lang wieder arbeiten können. Seit 1886 breche die Wunde von Zeit zu Zeit immer wieder auf. Einmal haben sich Papierpfröpfe und öfters kleine angenagte Knochenstückchen entleert.

Status (4. II. 89): Kräftig gebauter Mann. Die Gegend des linken Fussgelenks und das untere Drittel des Unterschenkels ziemlich stark verdickt. Die Haut ist über dem inneren Malleolus gerötet und mit einer Fistel durchsetzt. Bei Palpation erweist sich die Verdickung als Knochenauftreibung des unteren Teils der Tibia. Die Fistel führt etwa 4 cm in die Tiefe in der Richtung gegen den äusseren Malleolus zu; der Fuss ist im Gelenk nur wenig beweglich. Vor dem äusseren Malleolus ist ein auf Druck schmerzhafter Punkt.

5. II. 89. In Narkose wird die Fistel nach oben und unten bis auf den Knochen gespalten, das Periost zurückgeschoben und die Fistel durch den Knochen verfolgt, indem ein grosser Trichter in denselben gemeisselt wird. In der Gegend des Tibiofibulargelenks hört die Fistel auf. Hier finden sich Granulationen, kleine Bleistückchen und Knochensplitterchen, welche mit dem scharfen Löffel entfernt werden. Drain, Hautnaht, trockener Verband. Heilung durch Granulation.

3. Georg Bernhausen, Weber, 32 Jahre alt, giebt an, im Herbst 1881 mit mehreren Irländern in Nord-Amerika Newark in Streit geraten zu sein. Er wollte deshalb eben den Revolver aus der rechten Seitentasche hervorziehen, als derselbe sich entlud und eine Kugel ihn in den linken Oberschenkel traf. Pat. kam in ein Spital zu New-York. Daselbst wurde er verbunden ohne vorherige Untersuchung. Nach 14 Tagen musste in der Mitte des linken Oberschenkels incidiert werden, wobei sich Eiter entleerte. Drei Wochen später war die Wunde geschlossen, und Patient wurde geheilt entlassen. Bis vorigen Winter fühlte sich Pat. wohl und konnte arbeiten. Im Dezember 1884 war er auf der Wanderschaft über den Schwarzwald nach Baden, es lag damals sehr viel Schnee, sodass Pat. zuweilen kaum weiter konnte, und nach einer bedeutenden Anstrengung bemerkte er Schmerzen und Reissen im Oberschenkel in der Gegend des Einschusses. Später konnte er seine Arbeit als Leineweber, wobei er beide Füsse gleichmässig anstrengen musste, allmählich immer weniger mehr verrichten, weshalb er um Aufnahme bat.

Status (31. VII. 85): Gesund aussehender Mann. Der ganze Oberschenkel ist diffus geschwollen, namentlich aber die Gegend unmittelbar über dem Kniegelenk. Haut überall normal. An der Vorderfläche des linken Oberschenkels drei Querfinger unterhalb der Leistenbeuge eine länglich runde gerötete Narbe (Einschuss). Bei Palpation lässt sich nirgends Fluktuation erkennen. An der Innenseite der Quadricepssehne glaubt man eine cirkumskripte härtere Stelle zu fühlen, welche vom Pat. als besonders empfindlich angegeben wird. Bewegung im Kniegelenk frei. In Chloroformnarkose wird auf den schmerzhaften Punkt eingeschnitten, es kann aber nirgends die vermutete Revolverkugel gefunden werden. Der Schnitt wird sodann vertieft, worauf sich eine Menge dünnen Eiters, vermischt mit grösseren und kleineren Gewebsfetzen, entleert. Sondierung ergiebt eine bis zur Einschussnarbe in die Höhe rei-

chende, die ganze Breite der Vorderfläche des Oberschenkels einnehmende Eiterhöhle, deren hintere Wand von dem nirgends rauh anzufühlenden Knochen gebildet wird. Ausspülung derselben mit Sublimat. Drain, Naht, feuchter Verband, Schiene. Heilung.

Den eben beschriebenen ähnliche Fälle habe ich bei einer sorgfältigen Durchforschung der einschlägigen Litteratur im ganzen 52 gefunden, wo nach verschiedenen Zeiträumen bis zu 59 Jahren ungestörten Verweilens der Projektile doch noch Entzündungen und Eiterungen am alten Sitz des Fremdkörpers entstanden. Ich habe alle diese Fälle in meiner Dissertation [1]) zusammengestellt und genauer beschrieben. An dieser Stelle will ich nur einige kurz wiedergeben, bei welchen die Ergebnisse der Obduktion, sowie der mikroskopischen und bakteriologischen Untersuchung über die wichtigsten Punkte genauen Aufschluss geben.

Dennig [2]). Ein äusserst kräftiger gesunder Mann erlitt im Feldzuge 1870/71 eine Schussfraktur des rechten Oberschenkels. Das Bein war infolge dessen um Handbreite verkürzt und stark nach aussen rotiert, der Fuss in Equinusstellung. Am rechten Oberschenkel, an der Aussen- und Innenseite befand sich je eine tief eingezogene, gut verheilte Narbe, deren Berührung seit der Verwundung stets schmerzhaft gewesen sein soll. Das ganze Bein etwas atrophisch.

Am 14. XII. 88 fühlte sich Pat. unbehaglich, schlief die Nacht schlecht, fror, hatte andern Tags mehrere Schüttelfröste und Reissen im Bein. — Am 17. XII. fand der Arzt den Pat. fiebernd (Temperatur: Rectum 38,9), über Schmerzen im Oberschenkel, besonders an der Narbe aussen, klagend. Die Untersuchung ergab eine ganz ausserordentliche Empfindlichkeit bei der Berührung der Narbe, die von der Kriegsverletzung vorhanden war. Keine Milzvergrösserung, normaler Herzbefund. — 18. XII. Befinden schlechter, die Schmerzen in der Narbe und im Oberschenkel gleich. Im rechten Kniegelenk ein deutlicher Erguss nachzuweisen. Mittags steigerte sich die Temperatur plötzlich auf 40,0°; Patient ausserordentlich unruhig. — 20. XII. Deutliche, gleichmässige Anschwellung des Beines vom oberen Ende des Oberschenkels bis zum Fussgelenk mit ausserordentlicher Schmerzhaftigkeit bei leisester Berührung der Haut, ohne eigentliche Fluktuation. Anschwellung des Kniegelenks. Milzschwellung. — 21. XII. Der Befund am rechten Bein noch derselbe, wobei auch ganz ausdrücklich konstatiert wurde, dass ausser den von der Kriegsverletzung herrührenden Narben nirgends ein Zeichen einer Verletzung späteren und jüngsten Datums, Hautschürfung oder Quetschung zu sehen war. Temperatur 40,3. —

1) Späteiterungen nach Schussverletzungen. Tübingen 1899.
2) Septische Erkrankungen. 1891. S. 23.

23. XII. Zeichen von beginnender Herzschwäche, Puls frequent. — Am 25. XII. zunehmende Herzschwäche und Dyspnoe. — 27. XII. schwerer Collaps und Tod.

Sektion: Kräftig gebaute, ausserordentlich fettreiche Leiche. Rechtes Bein hochgradig geschwollen, beim Drücken auf den Unter- und Oberschenkel fühlt und hört man ein förmliches Quatschen. An der Innenseite des rechten Oberschenkels, handbreit unterhalb des Lig. Poupartii, eine tiefe eingezogene Narbe; ungefähr auf gleicher Höhe findet sich an der Aussenseite des Oberschenkels eine von oben nach abwärts verlaufende eingezogene ca. 10 cm lange Narbe. Schneidet man die Haut des rechten Unterschenkels durch, so entleert sich trüber Eiter in reichlicher Menge, vermischt mit zahlreichen Blutblasen. Beim Einschneiden dicht unter der Narbe an der Innenseite des Oberschenkels entleert sich mit Gasblasen untermischte, leicht getrübte, blutig gefärbte Flüssigkeit, oberhalb der Narbe entleert sich reichliches Gas. Beim weiteren Einschneiden des Unterschenkels gerät man in eine grosse Abscesshöhle, aus welcher sich jauchiger Eiter entleert in der Menge von ca. 300—400 ccm. Ein zweiter tiefliegender Abscess liegt an der Innenseite des Femur, und zwar reicht derselbe von der Höhe des Kniegelenks bis 2 cm unterhalb der erst erwähnten Narbe. Der Abscess liegt dem Periost des Knochens unmittelbar auf und umgreift die innern $^2/_3$ des Femur. Das Kniegelenk kommuniziert mit dem Abscess nicht, enthält aber selbst mit Fibrinfetzen vermischten Eiter. Der Knorpel ist unverändert, das periartikuläre Gewebe ebenfalls von reichlichen jauchigen Abscessen durchsetzt. Auch an der Innenseite des Unterschenkels sind sehr ausgedehnte Abscesse. Schneidet man die Weichteile an der Innenseite des Oberschenkels bis auf den Knochen durch, so zeigt sich ziemlich senkrecht in die Tiefe verlaufend ein derber weisser Narbenstrang, der sich bis auf den Knochen fortsetzt. An dieser Stelle ist der Knochen in der Ausdehnung eines Pfennigstückes rauh. Dicht oberhalb dieser Stelle kommt man auf einen abgeschlossen jauchigen Abscess, der nach oben bis zum Lig. Poupartii reicht etwa bis zu den grossen Gefässen hin, nach aussen um den Knochen herum bis $^3/_4$ des Umfanges nach hinten, nach abwärts bis in das untere Ende der früher erwähnten Narbe. Im Bereich des Abscesses ist der Knochen in ziemlicher Ausdehnung vom Periost entblösst und fühlt sich vielfach rauh an. Nach Herausnahme des Oberschenkelknochens findet man an der Grenze des mittleren und oberen Drittels eine beträchtliche Volumzunahme, spindelförmig mit vielen Rauhigkeiten und Zacken an der Oberfläche, in einer Längsausdehnung von ca. 12 cm, in der Mitte dieser Anschwellung findet sich eine Knochenfistel, die 3 cm breit in die Tiefe führt. In der Umgebung dieser Fistel ist das Periost in grosser Ausdehnung zerstört und die Oberfläche des Knochens rauh. An dieser Stelle sind auch zahlreiche, über das Nieveau erhabene sandkorn- bis erbsengrosse Bleistückchen in der Rinde des Knochens fest eingesprengt. An der Innenseite sieht man

ebenfalls mehrere gleiche Fremdkörper nach künstlicher Loslösung des dort fest ansitzenden Periosts. Auf dem Längsdurchschnitt des Knochens ist zu konstatieren, dass die Volumenzunahme herrührt von einer mit Dislokation geheilten alten Fraktur in der Art, dass das untere Fragment 5—6 cm nach hinten und oben an der hinteren Fläche des oberen verschoben ist. Der beträchtliche Zwischenraum ist durch feste Callusmassen ausgefüllt. Die Knochenrinde ist stark verdickt, elfenbeinhart. Der Durchschnitt trifft eine in die Callusmasse eingewachsene wie eingeschmolzene, festsitzende, gezackte Bleimasse von der Grösse einer Erbse. Ferner trifft der Schnitt das Ende des erwähnten Fistelganges, in dessen obere Wand ein kleines Bleifragment eingesprengt ist. Herz äusserst schlaff. Blut im Ganzen flüssig, nur wenig geronnen, dunkel, von reichlichen Gasblasen durchsetzt. Milz um das Doppelte vergrössert.

Entbehrt dieser Fall auch der bakteriologischen Untersuchung, so gewährt doch der sehr exakte Sektionsbefund ein sehr genaues Bild der Verhältnisse. Wir sehen, dass das nach einer kleinen Anstrengung auftretende Unbehagen, die akut einsetzenden Schüttelfröste Folgen der erwachenden und wirksam werdenden Kokken sind, während Pat. bis zu diesem Zeitpunkt 18 Jahre lang sich völlig wohl befunden hatte. Die an der Stelle der alten Narben einsetzenden Schmerzen lassen uns annehmen, dass hier der Herd der Entzündung sass, von wo aus sie sich verbreitete. Die genaue Untersuchung der Haut des ganzen Körpers ergab, dass keine Verletzungen jüngeren Datums stattgefunden hatten, durch die man einen Eintritt von Infektionsstoffen hätte annehmen können.

Bei folgendem Falle, dessen Krankengeschichte ich dem Sanitätsbericht[1]) entnehme, hat die mikroskopische Untersuchung auch alten eingedickten Eiter in einer fibrösen Kapsel mit glaserkittähnlichem Inhalt festgestellt, der jedenfalls von der Verwundung herrührte, die der Soldat 10 Jahre vorher im Kriege erhalten hatte und die mit einer Fraktur des Oberschenkels verbunden war.

Bei Vendôme hatte der Invalide Hildebrand eine Schussfraktur des linken Oberschenkels dicht über dem Kniegelenk erlitten, die mit Verkürzung von 9 cm geheilt war. Bis Herbst 1881 keine wesentlichen Störungen im Gebrauch der Extremität. Zu dieser Zeit trat eine schmerzhafte Anschwellung an der Aussenseite des Oberschenkels oberhalb des Knies ein, die sich allmählich zu einer hühnereigrossen, beim Gehen empfindlichen Geschwulst entwickelte. Bei der Aufnahme des Mannes in das Lazareth Landsberg a. W. zeigte sie sich hart, unter der Fascie ver-

1) Sanitätsbericht 1881/82. S. 97.

schiebbar, dem Knochen aufliegend und mit dem unteren Abschnitt des M. semimembranos. und semitendinos. anscheinend verwachsen. Am 13. Dezember 1881 Exstirpation der mit dem Periost verwachsenen Geschwulst, sie bestand aus zwei ungleich grossen Teilen, hatte eine feste, 4—5 mm dicke fibröse Kapsel und einen grauweissen glaserkittähnlichen, mürben und bröckelichen Inhalt, der sich mikroskopisch als Residuum eingedickten Eiters erwies und einen kleinen Knochensplitter sowie ein kleines abgeplattetes Stück Blei einschloss. Heilung.

In dem folgenden Falle von Köhler[1]) erfolgte die Vereiterung 10 Jahre nach der Einheilung des Projektils.

Anton Hennig, ein 38jähriger Militär-Invalide, erhielt im Feldzug gegen Oesterreich 1866 einen Gewehrschuss in den rechten Oberschenkel. Die Kugel drang in die Rückseite desselben ein. Die Wunde heilte unter starker, übelriechender Absonderung nach 3 Monaten vollständig zu. Eine gewisse Schwäche und Lahmheit des betreffenden Beines blieb noch eine kurze Zeit zurück; ein Aufbruch der Narbe fand nicht statt. Zehn Jahre lang befand sich Patient wohl. In den letzten Wochen vor seiner Aufnahme hatte er aussergewöhnlichen Körperanstrengungen sich unterzogen. Es stellten sich jetzt Schmerzen im rechten Oberschenkel ein, deren Intensität mit der Zeit wuchs. Am 14. März 1876 brach Pat. vor Schmerz ohnmächtig auf der Strasse zusammen.

Status (15. IV. 76): Patient macht den Eindruck eines Typhuskranken. Grosse Prostration, Sensorium benommen, Temperatur 40,0. Der rechte Oberschenkel zeigt normale Hautfarbe, ist etwas geschwollen, bei Berührung und Bewegung äusserst schmerzhaft, am meisten in der Mitte des Schenkels, in welcher sich zwei von den früheren Verletzungen herrührende intakte Narben zeigen. Undeutliche Fluktuation. Am 18. März Incision an der Aussenseite des Schenkels durch die ganz intakte Muskulatur. Sobald das Messer den Knochen berührte, entleerte sich in einem Strahl furchtbar stinkende Jauche, welche von Bakterien wimmelte. An den nächsten Tagen begann die Verjauchung der Weichteile des Oberschenkels, die akut progrediente Phlegmone erreichte schnell Scrotum und Bauchdecke. In wenigen Tagen ging Patient zu Grunde.

Sektion: Neben der grösseren Incisionswunde findet sich eine abgekapselte hühnereigrosse Abscesshöhle, welche mit dünnflüssiger Jauche gefüllt ist. Diese Abscesshöhle stösst unmittelbar an das Os femoris, welches an einer thalergrossen eiförmigen Fläche vom Periost entblösst ist. Diese Knochenfläche ist ebenso wie das verdickte Periost der Umgebung und ein Teil der Abscesswand mit dünnen periostalen Knochenplättchen bedeckt. In und neben denselben zeigen sich punkt- und stichförmige, stecknadelkopfgrosse, schwarze Körperchen; eins derselben ist von der Grösse eines

1) Charité-Annalen 1875. S. 464 ff.

Hirsekorns und zeigt deutlichen Metallglanz. Ein dünner Narbenstrang, welcher die Weichteile des Oberschenkels durchsetzt, verbindet die oben erwähnten Narben. Dies Narbengewebe stösst hart an die Abscesshöhle; in ihm befindet sich ein 1½ cm langer, ½ cm breiter und 0,1 cm dicker, grauer Körper von Metallglanz vollständig abgekapselt, die Wandungen dieser kleinen Kapsel sind glatt und stehen mit den Jaucheherden nicht in Verbindung.

In einem von Brunner beschriebenen ähnlichen Falle, bei dem allerdings nicht das Projektil selbst, sondern ein mit demselben hineingerissener Kleiderfetzen an der im dritten Jahre auftretenden Späteiterung die Schuld trug, ergab die bakteriologische Untersuchung als Erreger den Staphylococcus pyogenes aureus. Derselbe erwies sich bei angestellten Tierversuchen und auf angelegten Kulturen höchst virulent. —

Wie ist es nun möglich, dass, nachdem der Organismus dem eingeschlossenen Fremdkörper durch seinen langen schadlosen Aufenthalt Heimatsrecht gegeben hat, auf einmal demselben ein ferneres ungestörtes Zusammenleben nicht mehr zusagt und es zu Eiterungen kommt, die sogar zu den schlimmsten Folgen Anlass geben können? Wir haben heute zwei Ansichten, die sich einander schroff gegenüberstehen, und die wir kurz in den Satz zusammenfassen können: handelt es sich um Neuinfektion oder Latenz der Keime?

Diese Frage ist auch bei der recidiven Osteomyelitis aufgeworfen worden und zur Diskussion gelangt. Beide Erkrankungen besitzen ja so viele Analogieen, dass auch gewisse Schlüsse bezüglich der Recidive von der einen auf die andere übertragen werden dürfen. In gleicher Weise wie bei den Späteiterungen nach Schussverletzungen sehen wir an Ort und Stelle, wo die akute Osteomyelitis ihren ersten Sitz hatte, zuweilen nach Jahren und Jahrzehnten die Krankheit unter den gleichen Symptomen sich wiederholen, nachdem der erste Krankheitsherd während der ganzen Zeit völlig verschwunden schien. Drei derartige Fälle hat Garrè[1]) aus der v. Bruns'schen Klinik veröffentlicht, wo 15, 23 und 28 Jahre nach der ersten Erkrankung genau an derselben Knochenstelle, an der die primäre Affektion ihren Sitz hatte, die akute Osteomyelitis von neuem ausbrach. Bei allen diesen Fällen sind stets durch bakteriologische Untersuchungen virulente Staphylokokken (Staph. pyogen. aur.) nachgewiesen werden. Ueberhaupt sind bei der Osteomyelitis, was uns bei dem häufigeren Vorkommen dieser Erkrankung nicht Wunder nehmen

1) Diese Beiträge. Bd. X und XI.

kann, mehr Beobachtungen und Versuche angestellt worden, als bei unserem engeren Thema der Späteiterung nach Schussverletzungen. Vor allem aber sind hiebei genaue bakteriologische Untersuchungen gemacht worden, die uns strikt bewiesen haben, dass die Eitererreger sich trotz Jahrzehnte langen Schlummers an dem Sitze ihrer ersten Ansiedelung vollvirulent erhalten können.

Den eben erwähnten Garrè'schen ähnliche Fälle beschrieben Rinne, Müller, Krause und Schnitzler, die ich kurz hier folgen lasse.

Rinne[1]). Der 46 Jahre alte Gärtner will bis zum 14. Lebensjahr stets gesund gewesen sein. Damals Anschwellung des unteren Endes der Tibia, grosse Schmerzhaftigkeit bei leisestem Druck, hohes Fieber. Bei einer Incision in der Gegend des inneren Malleolus entleerte sich Eiter in grosser Menge und einige Sequester. Allmählich liess die Eiterung nach, bis sie nach 1¾ Jahren völlig verschwand. Das Bein konnte zum Gehen wieder benutzt werden, es war nur eine Knochenauftreibung zurückgeblieben. Nach 30 Jahren wieder Schmerzen an derselben Stelle, starke knöcherne Verdickung der beiden Malleolen, sowie des unteren Teiles der Tibia; Fieber. Längsschnitt auf der vorderen inneren Seite der Tibia. Bei der Aufmeisselung kommt man zunächst durch eine 1 cm dicke Lage von gefässreichem Knochengewebe, dann auf hellgrauen dicken Eiter. In dem Eiter fanden sich Staphylokokken und durch das Kulturverfahren liess sich der gelbe und weisse Traubencoccus isolieren.

K. Müller[2]). Ein 63jähr. Mann von kleiner, schwächlicher Statur und schlechtem Ernährungszustande leidet seit einem Jahr, nur mit kurzen Pausen, an enormen Schmerzen im rechten Beine. Dasselbe ist erheblich abgemagert, im Kniegelenk in leichter Flexion versteift. Der Oberschenkelknochen wohl auf das Fünffache seiner sonstigen Masse verdickt, besonders stark in der Gegend der unteren Epiphyse, wo die sonst am ganzen Bein völlig unveränderte Haut leichte narbige Einziehungen zeigte. Die Vorgeschichte ergab, dass Pat. nur in seinem 13. Jahre ernstlich krank war, und zwar unter den Symptomen einer akuten Osteomyelitis anscheinend der unteren Femurdiaphyse. Mindestens 4 Monate lag Pat. fest und bekam erst Befreiung von seinem Leiden, als durch die jetzt narbigen Stellen am Knie lange Zeit dicker Eiter abgeflossen war. Nach etwa ¾ Jahren war Pat. wieder hergestellt, nur war sein Bein im Kniegelenk steif geblieben. 50 Jahre waren seit der ersten Erkrankung vergangen, als die furchtbaren Schmerzen auftraten — und

1) Archiv für klin. Chirurgie. Bd. 39.
2) Archiv für klin. Chirurgie. Bd. 55. Heft 4. 1897.

trotz dieser langen Frist konnte es keinem Zweifel unterliegen, dass es sich um eine recidive Osteomyelitis des Femur handelte. Es wurde zunächst das untere Drittel des Oberschenkelknochens frei gelegt, und man gelangte nach mühevoller Meisselarbeit durch kolossal festen und enorm spröden Knochen in eine Höhle, welche mit grünlich-gelbem Eiter, von dem aseptisch sofort Proben entnommen wurden, gefüllt war. Die Höhle erstreckte sich, wie die Sondierung bewies, ohne Abschluss bis in die Trochantergegend nach oben, bis in das versteifte Kniegelenk nach unten. Die angestellten Kultur- und Tierversuche ergaben, dass der Eiter virulente Kokken enthielt.

Schnitzler[1]). 42 Jahre alter Wirt. Im 9. Lebensjahre akute Osteomyelitis der r. Tibia mit Ausstossung mehrerer Sequester. Patient blieb nun 33 Jahre hindurch vollkommen gesund bis zum August 1892, zu welcher Zeit plötzlich wieder heftige Schmerzen im rechten Schienbeine und Fieberbewegungen sich einstellten. Seitdem bestehen diese Schmerzen, häufig Fieberanfälle und eine an Intensität schwankende Anschwellung in der Gegend des rechten Schienbeines. Die Untersuchung des sehr kräftigen Patienten ergab eine Verlängerung der rechten Tibia von 2 cm mit konsekutiver Valgusstellung des rechten Fusses, Verdickung der unteren Tibiahälfte. Dieser entsprechend mässig starkes Oedem, geringe Rötung der Haut. Starke Druckempfindlichkeit des unteren Tibiadritteils; eine ca. 4 cm lange, an der inneren Tibiafläche fixierte Narbe. Temperatur normal. Operation am 12. XII.: Schnitt durch die alte Narbe. Abheben des verdickten Periostes mit dem Raspatorium. Knochen verdickt, die umgebenden Weichteile ödematös. Nirgends Andeutung einer Fistelöffnung. Der sklerosierte Knochen wird angemeisselt, und nach Ueberwindung einer mindestens $2^1/_2$ cm dicken Knochenschichte gelangt man in einen wallnussgrossen, von sklerosierten Knochen allenthalben umgebenen, mit Granulationen, sehr wenig Knochensand und einer geringen Menge Eiter erfüllten Hohlraum. Die bakteriologische Untersuchung des Eiters ergab Staphylococcus aureus, und zwar, wie die Kaninchenversuche bewiesen, in virulentem Zustande.

Endlich gehört hieher noch ein Fall von Krause[2]), in dem gleichfalls 30 Jahre nach abgelaufener Osteomyelitis mit Sequesterbildung aus einem Abscess an der Stelle der ersten Erkrankung virulente Kulturen von Staphylococcus aureus gezüchtet wurden.

Die Erklärung für derartige Fälle suchte Fränkel, Kraske, Küster u. A. in einer Neuinfektion, während Rinne und Schnitzler für die Latenz der Keime eingetreten sind. Es handelt sich hierbei um die Frage, ob es möglich ist, dass sich die Eitererreger

1) Centralblatt für Bakteriologie 1894.

2) Fortschritte der Medicin. Bd. II. Nr. 7—8.

jahrelang im menschlichen Organismus virulent erhalten können, ohne Erscheinungen zu verursachen. Den Beweis für diese Möglichkeit liefert ein von Garré veröffentlichter Fall aus der v. Bruns'schen Klinik, in welchem es gelang, einen seit 6 Jahren latenten und reaktionslosen Eiterherd im Mark der Tibia nachzuweisen, der seine Virulenz doch bewahrt hatte.

Der 22jähr. Patient war in seinem 16. Lebensjahre an einer entzündlichen Schwellung der Knöchelgegend des rechten Fusses erkrankt, welche ihn ein Vierteljahr ans Bett fesselte. Nach dieser Zeit blieb nur eine Verdickung des inneren Knöchels zurück, Pat. war vollständig hergestellt und arbeitsfähig, nur nach grossen Anstrengungen des Fusses stellte sich wiederholt eine schmerzhafte Anschwellung des Fussgelenks ein, die in der Ruhe wieder völlig verschwand. Es lag daher die Vermutung nahe, dass diese Erscheinung von einem osteomyelitischen Herde des inneren Knöchels aus ihren Ursprung nehme. Bei der Aufmeisselung des Knochens fand sich nun ein vollständig abgeschlossener centraler Knochenabscess, von dem unter allen Kautelen Impfkulturen auf Agar angelegt wurden; es entwickelten sich sehr langsam typische Kolonien des Staphyl. pyog. aur. Auch bei den geimpften Tieren kam es zu einer langsamen Abscessbildung.

Es ist von hohem Interesse zu konstatieren, dass in dem centralen Knochenherde sich Staphylokokken 6 Jahre lang erhalten hatten, welche in den Kulturen sehr langsam, aber schliesslich doch typische Kolonien entwickelten. Ihre Virulenz war also abgeschwächt, gelangte aber in den Kulturen wieder zur vollen Entwicklung. Es ist somit der unumstössliche Beweis erbracht, dass die Bakterien jahrelang virulent und doch erscheinungslos im menschlichen Organismus sich aufhalten können.

Analog den Verhältnissen bei der recidivierenden Otseomyelitis gestaltet sich die Sachlage bei den Späteiterungen nach Schussverletzungen. Wenn also für die Osteomyelitis die Latenz der Keime klinisch und experimentell unanfechtbar nachgewiesen ist, so ergiebt sich die Entscheidung derselben Frage für die Späteiterungen nach Schussverletzungen von selbst. Voraussetzung hiefür ist nur die Bedingung, dass überhaupt Keime in die Schusswunde eingeführt sind — und das führt uns noch zu der Frage, ob eine Schussw nde von vornherein als inficiert oder als steril anzusehen ist.

Bei Beantwortung dieser in neuester Zeit viel ventilierten Frage war es der Bakteriologie vorbehalten, Aufklärung zu liefern. Durch vielfach vorgenommene Schiessversuche auf sterile Gelatinebüchsen

haben Messner, Habart, Faulhaber gezeigt, dass die gepriesene Sterilität der Kugel durch Erhitzung während der Flugbahn nicht zutrifft, indem die Erwärmung des Projektils nicht einen solch hohen Grad erreicht, der nötig wäre, um die an ihm haftenden Keime zu vernichten, da künstlich inficierte Geschosse regelmässig die Schusskanäle inficierten. Dies bestätigten auch die Versuche Karlinsky's, welche wiederum durch die im Laboratorium Tavel's in Bern ausgeführten Versuche von Nadeschda Pustoschkin[1]) vollkommen bestätigt wurden. Durch diese Versuche ist ferner der Beweis erbracht worden, dass bei sterilen Behältern und nicht künstlich inficierten Kugeln keine Infektion des Schusskanals eintrat; waren letztere aber nicht steril oder gar inficiert, so haben sich stets Bakterien entwickelt. In gleicher Weise sind mannigfache Tierversuche angestellt worden, die namentlich darüber Aufschluss geben sollten, ob das Geschoss, indem es die Kleidung durchtrennt, sich an denselben mit Mikrobien beladet. So hat zunächst Fraenkel[2]) und nach ihm Pfuhl[3]) hierüber Proben angestellt. Auf den Gang, die Art und Anordnung ihrer Versuche kann ich nicht näher eingehen. Ihre Resultate stimmen darin überein, dass nicht künstlich inficierte Tuchfetzen, die sie den Versuchstieren einimpften, keine schädliche Wirkung hatten. Pfuhl fand nämlich, dass die dem Körper entnommenen Kleidungsstücke keine virulenten Wundinfektionserreger enthielten, und dass, wenn überhaupt Strepto- oder Staphylokokken daran hafteten, diese entweder gar nicht oder ganz schwach virulent waren.

Dieses Ergebnis steht aber in direktem Widerspruche mit den Untersuchungen Karlinsky's, der seine an Tieren vorgenommenen Schussversuche mit einer mustergiltigen Genauigkeit und möglichster Anpassung an die wirklichen Verhältnisse ausgeführt hat. Wir finden in ihnen die genaueste bakteriologische Untersuchung aller bei den Versuchen verwandten Kleidungsstücke, die sich in einem solchen Zustande befanden, wie er den im Kriege sich notwendigerweise ergebenden sehr nahe kommt. An den benutzten Uniform- und Unterhosenstücken, die aus den verschiedensten Teilen der Bekleidung stammten, wurden jedesmal pathogene Keime gefunden und durch Züchtung erprobt. Wenn Karlinsky[4]) schon in der Uniform der

1) Versuche über Infektion durch Geschosse. Bern. Inaug.-Diss. 1895.

2) Ueber die Bedeutung von Fremdkörpern in Wunden. Wiener klin. Wochenschr. 1888. Nr. 30—32.

3) Zeitschrift für Hygiene. Bd. 13.

4) Zur Kleinkaliberfrage. Centralblatt für Bakteriologie. 1895. Nr. 4.

Soldaten nach längerem Marsch und an einer seit längerer Zeit nicht gewaschenen Unterhose eines Gensdarmen etc. pathogene Keime gefunden hat, um wie viel eher wird dies erst im Kriege der Fall sein, wo die Monturen der Soldaten, die sie wochenlang tragen, ohne sie gründlich zu säubern, von Schweiss und Regen durchtränkt, den mit dem Staub eingebrachten Infektionserregern einen sehr günstigen warmfeuchten Nährboden bieten. Hätte Pfuhl solche Stofffetzen untersucht, wäre er sicher zu einem anderen Resultate gelangt. Aber mit solchen Faktoren müssen wir rechnen, wenn wir in diesem Falle genau der Wirklichkeit entsprechende Versuche anstellen. Gewiss werden auch oft unschuldige Keime durch das Projektil mit in den Organismus hineingerissen, doch die pathogenen Keime werden stets die Oberhand haben. Nicht nur die Berührung der Bekleidung, sondern auch die beim Eindringen der Geschosse verletzte Haut bildet einen Hauptfaktor für die Infektion, sie ist der Sitz einer Unmenge von kleinen Lebewesen, die mit dem auftreffenden Projektil ihre Wanderung in die Tiefe antreten.

Nach allen diesen Thatsachen werden wir also annehmen müssen, dass der weitaus grösste Teil aller Schusswunden als inficiert zu betrachten ist, und dass die früher viel gepriesene Sterilität der Schusswunden nicht zutrifft. Ist die Gegenwart von Keimen an Projektilen nun sicher festgestellt, so können wir mit demselben Rechte wie bei der Osteomyelitis eine beliebig lange Latenz der Keime annehmen und brauchen mit Fränkel, Küster u. A. nicht die Zuflucht zur Neuinfektion zu nehmen; denn für diese sind bis zum heutigen Tage absolut keine sicheren Beweise weder durch klinische Erfahrungen noch durch Experimente erbracht worden. In keinem einzigen der hierher gehörenden Fälle ergiebt sich auch nur der geringste Anhaltspnnkt für eine Neuinfektion. Eine solche sollte doch am ehesten dann eintreten, wenn offene Wunden, Panaritien etc. vorhanden sind, doch finden wir trotz des überaus häufigen Vorkommens dieser Affektionen in der Litteratur keinen einzigen solchen Fall erwähnt. Man könnte vielleicht einwerfen, dass auf diese Nebenerscheinungen früher nicht genug geachtet worden ist, doch liegen aus neuerer Zeit sehr genaue Beobachtungen und Untersuchungen auf die kleinste Verletzung der äusseren Haut vor, aber nicht in einem einzigen Fall ist hierin der Ausgangspunkt einer Späteiterung nachgewiesen worden.

Wir gelangen zu dem Schlusse, dass man einem Verwundeten, der einen Fremdkörper in sich birgt, nie garantieren kann, dass er

stets ohne Störung und schwere Folgen denselben mit sich tragen wird; denn nach Monaten, ja oft erst nach vielen Jahren ganz ungestörten Wohlbefindens, wenn die Anwesenheit einer Kugel etc. längst vergessen ist, treten entzündliche Erscheinungen und Eiterungen auf, die oft einen sehr schweren Verlauf nehmen.

Hoffentlich wird dieser Uebelstand nach künftigen Kriegen weniger häufig zur Beobachtung gelangen als früher, angesichts der enorm gesteigerten Durchschlagskraft der kleinkalibrigen Stahlmantelgeschosse.

AUS DER

TÜBINGER CHIRURGISCHEN KLINIK

DES PROF. DR. v. BRUNS.

XVI.

Die Osteomyelitis tuberculosa des Schaftes langer Röhrenknochen.

Von

Dr. **H. Küttner,**

Privatdocent und Assistenzarzt.

(Mit 2 Abbildungen und Tafel VIII).

Die beiden chirurgisch wichtigsten Knochenerkrankungen, die akute Osteomyelitis und die Tuberkulose, unterscheiden sich in ihrem topographischen Auftreten an langen Röhrenknochen in erster Linie dadurch, dass die Tuberkulose die spongiösen Abschnitte des Knochens, die infektiöse Osteomyelitis den Schaftteil bevorzugt. Nun sind allerdings Ausnahmen von dieser Regel bei der akuten Osteomyelitis keine Seltenheiten, auf der anderen Seite wird man aber kaum fehlgehen, wenn man a priori jede Erkrankung des Schaftes eines langen Röhrenknochens als nicht tuberkulös ansieht. In der That ist, wie König in seinem grundlegenden Werk über die Tuberkulose der Knochen und Gelenke hervorhebt, eine ausgedehnte Tuberkulose im Mark eines Röhrenknochens so ausserordentlich selten, dass man viele hundert

Erkrankungen der Spongiosa beobachten kann, ehe man auch nur eine am Schaft oder im Markcylinder zu sehen bekommt.

Dabei muss man natürlich absehen von der akuten Miliartuberkulose, bei welcher die Tuberkelknötchen wie überall so auch im Mark der langen Röhrenknochen gefunden werden, und ebenso muss man die Fälle unberücksichtigt lassen, wo der Prozess sich in dem der Epiphysenlinie benachbarten Abschnitt der Diaphyse lokalisiert. Bei der Vorliebe der Tuberkulose für die Spongiosa ist ein häufiges Befallensein dieser sog. Metaphyse nichts ungewöhnliches, und jeder Chirurg hat wohl schon Fälle gesehen, bei denen der Prozess entweder von der Epiphyse auf die Spongiosa der Diaphyse überging oder von letzterer seinen Ausgang nahm. Da diese Erkrankungen, welche besonders an der Ulna häufig beobachtet werden, sich in keiner Weise von der gewöhnlichen epiphysären Tuberkulose unterscheiden, so wollen wir nicht näher auf sie eingehen.

Es soll im Folgenden nur die Rede sein von der Tuberkulose des Schaftteiles langer Röhrenknochen und zwar von derjenigen Form, welche im Marke ihren Sitz hat, von der Osteomyelitis tuberculosa[1]). So häufig die Tuberkulose das Mark der kurzen Röhrenknochen befällt, so selten lokalisiert sie sich an gleicher Stelle bei langen Röhrenknochen; an der v. Bruns'schen Klinik kamen z. B. auf 2127 klinisch behandelte Fälle von Knochen- und Gelenktuberkulose an Extremitäten nur 6 Fälle von Osteomyelitis tuberculosa langer Röhrenknochen = 0.28 %, doch muss dabei gewiss zugegeben werden, dass hie und da vielleicht eine solche Osteomyelitis nicht als tuberkulös erkannt worden ist.

Man muss unterscheiden zwischen einer primären, im Mark der Diaphyse entstandenen Tuberkulose und einer sekundären, welche von erkrankten Gelenken oder von Spongiosaherden ausgehend auf den Markkanal übergreift. Von beiden Formen seien im Folgenden Beispiele aufgeführt, für deren Ueberlassung ich meinem hochverehrten Chef, Herrn Prof. Dr. v. Bruns, zu besonderem Danke verpflichtet bin.

---

1) Ausser der tuberkulösen Markerkrankung giebt es noch eine andere Form der Diaphysentuberkulose. Dieselbe geht nach Krause (Deutsche Chirurgie. Lfg. 28a S. 36) primär vom Periost oder von den Rindenschichten aus und ist, wenn auch etwas häufiger als die Tuberkulose des Markes, so doch im Ganzen recht selten. Man findet sie bei jüngeren tuberkulösen Individuen in Gestalt kleiner, oberflächlicher Heerde in den Diaphysen namentlich des Humerus, der Ulna und Tibia.

I. Die primäre Osteomyelitis tuberculosa.

Einen prägnanten Fall von primärer tuberkulöser Diaphysen-Osteomyelitis hatte ich vor Kurzem Gelegenheit zu operieren:

Rosa W., 12 Jahre alt, von Wildberg, stammt von gesunden Eltern, ist hereditär in keiner Weise belastet und bisher stets gesund gewesen. Vor 10 Monaten trat bei dem Kind unter heftigen Schmerzen eine Schwellung und Rötung der Wade auf, die sich allmählich vergrösserte und nach 2 Monaten aufbrach, wobei sich eine mässige Menge Eiters entleerte; erst jetzt musste sich das Kind legen. Fast zu gleicher Zeit entstanden an der Innenseite des Unterschenkels mehrere Fisteln, die sich zum Teil wieder schlossen. Seit 7 Monaten ist der Zustand etwa der gleiche geblieben.

Status: Etwas bleiches, sonst gut genährtes und kräftiges Kind. Keinerlei Erscheinungen von Tuberkulose. Der rechte Unterschenkel ist im Bereich des mittleren Drittels stark verdickt, die Tibia springt bogenförmig nach vorn vor und ist um 1 cm verlängert. Die bedeckende Haut ist namentlich an der Innenseite wenig verschieblich und hier von drei Fisteln durchbrochen. Zwei derselben befinden sich an der Grenze von mittlerem und oberem Drittel direkt auf der Tibia, sie führen durch eine ziemlich dicke Totenlade auf rauhen Knochen; die dritte Fistel liegt mehr nach hinten an der Wade, sie führt nicht auf Knochen, sondern steht durch einen subkutanen Gang mit den vorderen Fisteln in Verbindung; in ihrer Umgebung ist die Haut unterminiert. Die Granulationen der Fistelgänge sind schlaff, ohne charakteristische Merkmale. Das Kniegelenk ist frei.

Die Röntgenaufnahme (Tafel VIII) ergiebt, dass die Fibula ganz intakt ist, ebenso sind die Epiphysen der Tibia vollkommen gesund. 6 cm unterhalb des Kniegelenks und 4 cm nach abwärts von der oberen Epiphysenlinie beginnt im Bereich der Diaphyse eine hochgradige cylindrische Verdickung der Tibia, die sich im Röntgenbild durch die Verbreiterung und durch den dunkleren Schatten des Knochens zu erkennen giebt. Die Verdickung erstreckt sich 12 cm meist nach abwärts und entspricht dem unteren Abschnitt des oberen Drittels, sowie dem grössten Teil des mittleren Drittels der Tibia. Das Aussehen der Knochenverdickung ist im Bilde ein etwas anderes als das einer gewöhnlichen osteomyelitischen Totenlade, der Schatten ist dunkler und gleichmässiger. An der Vorderkante der Tibia findet sich noch eine ganz zarte Auflagerung, die als frische Knochenneubildung zu deuten ist. Im Inneren der aufgetriebenen Diaphysenpartie erkennt man eine 8 cm lange Höhle, die 5 cm unterhalb der Epiphysenlinie beginnt. Die Höhle ist genau central gelegen und von verdickten Knochenwandungen umgeben, welche nach abwärts allmählich in die normale Corticalis übergehen. Im Innern der Höhle sind 3 längliche, der Achse der Tibia gleichgerichtete Schatten er-

kennbar, die als Sequester gedeutet werden müssen. Da dieselben allseitig von einem hellen Hof umgeben sind, so ist anzunehmen, dass sie vollständig gelöst sind. Nach unten ist die Höhle deutlicher als nach oben durch einen dichten querverlaufenden Schatten von der gesunden Markhöhle getrennt.

23. XII. 98 Operation. Aethernarkose. Blutleere. 10 cm langer Längsschnitt auf die Innenfläche der Tibia mit Umschneidung der hier gelegenen Fisteln. Die Ablösung des Periostes ist etwas mühsamer als bei einer gewöhnlichen Nekrose. Eine Kloake führt in den Knochen etwa an der Grenze des oberen und mittleren Drittels der Tibia. Die ganze vordere Wand der im Inneren des Knochens gelegenen Höhle wird mit dem Meissel weggeschlagen; von Kompacta findet sich nichts mehr, die Bedeckung des Hohlraums besteht nur aus ziemlich weichem, neugebildetem Knochen. Die jetzt aufgedeckte Höhle liegt ganz im Bereich des Schaftteiles der Diaphyse, sie ist mit fungösen Granulationen ausgefüllt und nach oben und unten durch mässig harten Knochen abgeschlossen. In den Granulationen liegen 4 frei bewegliche Sequester, deren grösster eine Länge von 4 cm, eine Breite von 1 und eine Dicke von 0,5 cm hat. Die drei anderen Sequester sind nur je 1—2 cm lang. Obwohl die Sequester der Rinde angehören, sind sie doch vollständig porös und von fest haftenden fungösen Granulationen durchsetzt. Nach Entfernung der Sequester werden die Granulationen ausgekratzt, die Höhle wird in eine flache Mulde verwandelt. Die unterminierten Ränder der an der Wade gelegenen Fistel werden abgetragen und die Granulationen ausgeschabt. Teilweise Naht mit Einstülpung der Haut in die Knochenmulde, Tamponade mit Jodoformgaze. Aseptischer Verband. Schiene.

Die Reaktion auf den Eingriff war eine viel grössere als bei einer gewöhnlichen osteomyelitischen Nekrose. Die Temperatur betrug am nächsten Morgen bei leidlichem Allgemeinbefinden und gutem Puls 40,2, Abends 40,8; schon am folgenden Tage ging sie indess herunter und war nach 3 Tagen normal. Am 8. Tage wurden die Nähte entfernt, die Tampons erneuert; die Wunde granulierte bald gut und schloss sich schnell.

Die mikroskopische Untersuchung der aus dem Knochen entfernten Granulationen wurde im Pathologischen Institut vorgenommen und ergab zweifellose Tuberkulose.

Es handelte sich also um ein 12jähriges, gut genährtes Mädchen, das weder erblich belastet war noch irgend welche Erscheinungen von Tuberkulose darbot. Es war mit der Diagnose „Tibianekrose" geschickt worden. Die Anamnese ergab, dass das Leiden vor 10 Monaten ziemlich akut mit Schmerzen und Funktionsstörung eingesetzt, die Pat. aber erst nach 2 Monaten ans Bett gefesselt hatte. Der Befund entsprach genau dem einer gewöhnlichen osteomyelitischen Tibianekrose. An der Grenze von mittlerem und oberem Drit-

tel des Unterschenkels fanden sich mehrere Fisteln, die durch eine Totenlade auf rauhen Knochen führten, der Tibiaschaft war in seiner oberen Hälfte stark verdickt, der Knochen um 1 cm. verlängert. Namentlich sprach auch das Röntgenbild (Taf. VIII) entschieden für eine osteomyelitische Nekrose; denn dasselbe zeigte in dem verdickten Schaftteil der Tibia eine 8 cm lange Höhle, in der mehrere allseitig gelöste Sequester lagen. Die Epiphyse und der spongiöse Teil der Diaphyse waren als vollständig intakt zu erkennen.

Der Verdacht auf Tuberkulose wurde erst im Verlaufe der Operation rege, nachdem die vordere, nur aus neugebildetem Knochen bestehende Wand der Höhle fortgemeisselt war. Es fanden sich in einem Lager von fungösen Granulationen 4 Sequester, welche sich wesentlich von denen einer osteomyelitischen Nekrose unterschieden. Sie waren zwar allseitig gelöst und liessen sich leicht extrahieren, aber sie hatten, trotzdem sie der Rinde angehörten, ein auffallend poröses Aussehen und enthielten in allen Poren und Lücken sehr fest haftende fungöse Granulationen, die sich später in der That als tuberkulös herausstellten.

Die Operation wurde wie bei einer gewöhnlichen Tibianekrose zu Ende geführt. Die Höhle, welche gegen den übrigen Markkanal durch eine mehrere mm. dicke, mässig sklerotische Knochenschicht abgegrenzt war, wurde nach gründlicher Ausräumung der Granulationen und Sequester in eine flache Mulde umgewandelt und teilweis durch Naht geschlossen. Der Verlauf war ein glatter; ungewöhnlich war nur die starke Reaktion auf den Eingriff in den ersten Tagen nach der Operation, die Temperatur stieg am nächsten Morgen auf 40,2 erreichte Abends 40,8, war aber schon nach 3 Tagen vollständig normal.

Aehnliche, wenn auch nicht ganz so prägnante Fälle von primärer Osteomyelitis tuberculosa langer Röhrenknochen sind mehrfach beschrieben worden, so von Krause[1]), Reichel[2]), Schiftan-Karewski[3]), Scheimpflug[4]) u. A. Offenbar gehört diese Form der Knochentuberkulose zu den seltensten, an der v. Bruns'schen

1) Krause. Die Tuberkulose der Knochen und Gelenke. Leipzig 1891 S. 33 und Deutsche Chir. Liefg. 28 a. S. 35.

2) Ueber Tuberkulose der Diaphysen langer Röhrenknochen. Archiv für klin. Chir. Bd. 43. 1892. Festschrift für Thiersch. S. 156.

3) Inaug.-Dissert. Berlin 1893.

4) Archiv für Kinderheilkunde. XV. 1893. S. 1 und 234, speziell S. 271.

Klinik machte sie nur 0,05% aller Fälle von Knochen- und Gelenktuberkulose an den Extremitäten aus. Trotzdem will es mir scheinen, als ob sie doch häufiger ist, als man im allgemeinen annimmt; denn einmal wird wohl mancher Fall nicht als tuberkulös erkannt, und dann findet man doch auch in der reichen Tuberkulose-Kasuistik hie und da, namentlich bei Fällen schwerer multipler Tuberkulose, Notizen über Fisteln und kalte Abscesse im Bereiche des Schaftteiles langer Röhrenknochen, denen wohl mitunter eine Marktuberkulose zu Grunde liegt.

Das pathologisch-anatomische Bild der primären Osteomyelitis tuberculosa ist ein sehr verschiedenartiges. Reichel unterscheidet die in circumskripten Heerden auftretende von der den ganzen Markkanal durchsetzenden Form. Während er in umschriebenen Heerden nur Granulationsgewebe, keine Sequester fand, beobachtete er bei der diffusen Markerkrankung stets Sequesterbildung. Er bringt dies damit in Zusammenhang, dass bei einem ausgedehnten Prozess naturgemäss die Cirkulationsstörungen erheblichere sind, und misst auch dem nicht selten subakuten Verlauf, der einen Collateralkreislauf weniger leicht zu Stande kommen lässt, eine gewisse Schuld bei. Dass das von Reichel beobachtete Verhalten nicht ohne Ausnahme ist, geht daraus hervor, dass in unserem Fall bei circumskripter Markerkrankung grössere Sequester gefunden wurden, während dieselben andererseits nicht vorhanden waren bei einer sehr ausgedehnten Femurtuberkulose, die Krause operiert hat. Im allgemeinen sind die Sequester, wenn sie vorhanden sind, ziemlich klein — der bei unserer Patientin entfernte 4 cm lange ist schon als recht gross zu bezeichnen —, doch sind ausnahmsweis auch Totalnekrosen beobachtet worden, so von Scheimpflug zweimal an der Ulna, von Karewski einmal am Radius. Der letztere Autor hat vielleicht nicht ganz Unrecht, wenn er derartig ausgedehnte Sequestrierungen auf Mischinfektionen bezieht, handelt es sich doch stets um veraltete, mit offener Eiterung einhergehende Prozesse.

Auch unter dem Bilde des tuberkulösen Knochenabscesses kann die primäre Diaphysenostemyelitis in Erscheinung treten, es soll dies sogar nach den Angaben von Scheimpflug und Schiftan gar nicht so selten sein. Man findet dann, am häufigsten an der Tibia, eine durch Periostauflagerung bedingte Auftreibung des Schaftes und im Innern derselben eine mitunter hühnereigrosse Höhle, die mit tuberkulösem Eiter erfüllt, von einer Abscessmembran ausgekleidet und durch sklerotischen Knochen von der

übrigen Markhöhle abgeschlossen ist. In einem Fall Krause's[1]) war der Inhalt des Abscesses in zwei Schichten geteilt, die obere bestand aus klarem, hellgelbem Serum, die untere aus dickem Eiter. Kleine Sequester können in der Flüssigkeit schwimmen, werden aber auch oft vermisst. Kommt es zum Aufbruch, so entleert sich der Eiter durch die Fistel nach aussen, und gewöhnlich werden auch wenig voluminöse Sequester und Knochengrus auf diese Weise mit fortgeschwemmt. Interessant ist übrigens der erwähnte Fall Krause's noch dadurch, dass die Diagnose „Knochenabscess" schon vor der Operation nach dem Röntgenbild[1]) gestellt werden konnte.

Ferner gehört zur primären Osteomyelitis tuberculosa auch die recht seltene Spina ventosa langer Röhrenknochen. Dieselbe unterscheidet sich von den bisher beschriebenen Formen primärer Marktuberkulose eigentlich nur durch die ausgesprochene „Aufblähung" des Schaftteiles, welche wie an den kurzen Röhrenknochen dadurch zu Stande kommt, dass die Corticalis von innen her aufgezehrt wird, während gleichzeitig infolge Reizung des Periostes immer neue Knochenschichten angebildet werden, die dann wiederum der Zerstörung anheimfallen. Ein prinzipieller Unterschied zwischen der Spina ventosa und den anderen Formen primärer Marktuberkulose besteht nicht, vielmehr existieren alle Uebergänge von Fällen, wie der oben ausführlich beschriebene, zu den eigentlichen Winddornen langer Röhrenknochen. Nach Krause kommt die Spina ventosa an Radius, Ulna und Fibula zwar sehr viel seltener vor als an den kurzen Röhrenknochen, immerhin aber noch häufiger als an Femur, Tibia und Humerus. Ein Präparat von Spina ventosa der Tibiadiaphyse verdanke ich der Güte des Herrn Oberarztes Dr. Schreiber in Augsburg.

Das Trockenpräparat stammt von einem 3jährigen, an Miliartuberkulose verstorbenen Kind. Die Tibia ist in der Mitte des Schaftteiles in einer Länge von 5 cm spindelig aufgetrieben, der Knochen, welcher in seinen normalen Partieen einen Umfang von 4 cm hat, erreicht auf der Höhe der Verdickung eine Cirkumferenz von 9 cm. Zwei weite, von periostalen Knochenauflagerungen umgebene Kloaken führen in das Innere der Tibiadiaphyse. Es zeigt sich, dass im Bereich der spindeligen Auftreibung die Markhöhle um das Vier- bis Fünffache erweitert ist; die Wände der Höhle sind nur stellenweis von der Dicke des normalen Schaftteiles der Tibia, im übrigen erheblich verdünnt und überall porös und zerfressen. Die gesunde Markhöhle ist gegen den Erkrankungsherd nicht abgeschlossen, sondern kommuniciert mit dem Innern der Spina ventosa.

1) Deutsche Chirurgie. Liefg. 28 a. S. 29 und Fig. 10.

Die bisher aufgeführten Formen der primären Osteomyelitis tuberculosa haben das Gemeinsame, dass sie trotz bisweilen grosser Ausdehnung doch lokal und auf die eigentliche Diaphyse beschränkt bleiben; es giebt aber auch Prozesse, die der infiltrierenden progressiven Tuberkulose König's zuzurechnen sind und ausgesprochene Neigung haben, auf die Epiphysen und Gelenke überzugehen. Ein hierhergehöriger Fall Karewski's[1]) sei als Beispiel angeführt.

Sehr vernachlässigtes, mit multiplen Tuberkulosen behaftetes Kind. Zuerst wurde eine Auftreibung der Tibia konstatiert, die auf eine tuberkulöse Herderkrankung im Schaft des Knochens schliessen liess. Die Operation wurde verweigert. Nach einigen Monaten kam das Kind wieder, und zwar nun mit einer Fistel des Kniegelenks, aus der massige Granulationen hervorquollen. Tod an Meningitis. Die Sektion ergab, dass die Tibiadiaphyse mit käsigem Eiter und feinstem Knochengrus ausgefüllt war; die Epiphysenlinien waren durchbrochen, das spongiöse Gewebe der Epiphyse käsig infiltriert. Nach Perforation des Gelenkknorpels war die Infektion des Gelenkes erfolgt.

Es scheint in diesem Fall sicher zu sein, dass die progressive Markerkrankung in der Diaphyse begonnen hat; wir werden später von Fällen zu berichten haben, bei denen das Mark des Schaftteiles ebenfalls ganz diffus ergriffen wird, wo aber der Prozess von einer tuberkulösen Gelenkerkrankung seinen Ausgang nimmt. Diese der sekundären Osteomyelitis tuberculosa zuzurechnenden Fälle sind entschieden häufiger, als die primär in der Diaphyse entstandenen; das Endresultat ist aber natürlich das gleiche, ob nun die äusserst bösartige Erkrankung zuerst die Diaphyse oder zuerst das Gelenk befällt.

Auch klinisch ist die primäre Osteomyelitis tuberculosa langer Röhrenknochen in mancher Beziehung interessant und wichtig. Fast immer handelt es sich, wie ja auch bei den tuberkulösen Erkrankungen der kurzen Röhrenknochen, um Kinder und zwar meist um kleine Kinder im Alter von 2—6 Jahren, die in der Regel erblich belastet und mit multiplen Tuberkulosen behaftet sind. Dass das Leiden, wie bei unserer Patientin und in einem Fall Krause's ein sonst vollständig gesundes Individuum befällt, ist ganz aussergewöhnlich.

Das Hauptinteresse derartiger Fälle liegt in der Diagnose, denn die Aehnlichkeit mit der im Gefolge der akuten Osteo-

1) Bei Schiftan l. c. S. 24.

myelitis auftretenden Nekrose kann eine sehr grosse sein. Am deutlichsten tritt dies in dem von uns beobachteten Fall hervor; hier schien alles für eine osteomyelitische Nekrose zu sprechen, das Alter der Patientin, der subakute Beginn des Leidens, die durch das Röntgenbild mit Sicherheit festgestellte ausschliessliche Beteiligung des Schaftteiles der Tibia und die Verlängerung des Knochens[1]). Es ist klar, dass es in solchen Fällen ohne die Autopsie bei der Operation und ohne mikroskopische Untersuchung unmöglich sein kann, das Leiden als tuberkulös zu erkennen. In unserem Fall erweckte erst das charakteristische Aussehen der porösen, mit fungösen Granulationen bedeckten Sequester den Verdacht auf Tuberkulose. Andere Knochenaffektionen, wie Tumoren und Syphilis kommen differentialdiagnostisch kaum in Betracht. Es giebt zwar auch eine Osteomyelitis syphilitica langer Röhrenknochen, dieselbe macht aber klinisch meist gar keine Erscheinungen und führt nur ganz ausnahmsweise zu Nekrose und Fistelbildung. Uebrigens schützt auch das Vorhandensein multipler Lokalisationen der Tuberkulose oder der Syphilis wohl stets von Verwechslungen.

Für die Prognose ist es natürlich von grosser Bedeutung, die tuberkulöse Natur des Leidens zu erkennen, denn auch in den günstigen Fällen, wo ein sonst gesundes Individuum eine cirkumskripte Erkrankung aufweist, bleibt es doch stets zu berücksichtigen, dass wir es mit einer tuberkulösen Affektion zu thun haben, ein Umstand, der natürlich gegenüber der infektiösen Osteomyelitis schwer ins Gewicht fällt. Im Uebrigen ist die Prognose abhängig von dem Allgemeinzustand und von der lokalen Ausbreitung des Prozesses. Ungünstig ist, dass es sich fast stets um schwer tuberkulöse Kinder mit vielfachen Herden an Knochen und Gelenken handelt; ist dies ausnahmsweise nicht der Fall, so können bei cirkumskripter Erkrankung die Chancen für die lokale Ausheilung durchaus günstige sein, da die Lage des Herdes keine Gefahr für Epiphyse und Gelenk einzuschliessen braucht.

Wenn der Prozess in loco sehr grosse Ausdehnung angenommen

---

1) Eine Verlängerung des Knochens spricht entschieden mehr für infektiöse Osteomyelitis als für Tuberkulose. Kommt sie bei letzterer vor, so handelt es sich meist um Herderkrankungen in der Nachbarschaft des Epiphysenknorpels. Da in unserem Falle die Epiphysen frei waren, so ist die Wachstumsvermehrung auffallend, sie steht jedoch mit der Helferich'schen Erfahrung im Einklang, dass Verlängerung des Knochens am ehesten zu Stande kommt bei entzündlichen Prozessen in der Mitte der Diaphyse.

hat, so ist auch bei einem sonst gesunden Kind die Aussicht auf Dauerheilung und auf Erhaltung des Lebens keine grosse. Dafür spricht ein von Krause beobachteter Fall, der ein 3jähr. Mädchen mit vorgeschrittener Markerkrankung des Femur betraf. Trotz gründlichster Freilegung und Ausräumung des Herdes trat doch schon nach wenigen Wochen ein ausgedehntes Recidiv ein, und das Kind erlag $1^1/_2$ Jahre später. Noch ungünstiger ist die Prognose der infiltrierenden progressiven Tuberkulose des Knochenmarks, auf die unten noch näher eingegangen werden soll.

Therapeutisch muss die primäre Osteomyelitis tuberculosa der langen Röhrenknochen in gleicher Weise angegriffen werden wie die akute infektiöse Osteomyelitis in ihren späteren Stadien. Bei unserer Patientin gestaltete sich die Operation genau wie bei einer gewöhnlichen Tibianekrose; die vordere Wand der grossen Knochenhöhle wurde weggemeisselt, Granulationen und Sequester wurden entfernt und die Höhle in eine flache Mulde umgewandelt. Auf möglichste Gründlichkeit ist natürlich, da es sich um eine tuberkulöse Affektion handelt, ganz besonderes Gewicht zu legen.

Bedeutungsvoll für die operative Therapie ist das Verhalten des Periostes. Von der Corticalis pflegt, namentlich bei den unter dem Bilde der Spina ventosa verlaufenden Fällen, nicht viel übrig zu sein, sie wird von innen her aufgezehrt oder in Sequester aufgelöst, und die Kontinuität des Knochens wird dann nur durch die vom Periost gebildete Totenlade aufrecht erhalten. Meist ist diese glücklicherweise so stark, dass man ohne besondere Rücksichtnahme den ganzen Herd ausgiebig freilegen kann. Es kommt aber auch vor, dass die Knochenneubildung nicht genügend ist; bei einem 4jährigen Patienten Reichel's blieb nach Ausräumung des die Mitte der Fibula einnehmenden Granulationsherdes nur eine ganz schmale Corticalisbrücke übrig. Solche Fälle erfordern selbstverständlich bei der weiteren Versorgung besondere Sorgfalt, namentlich, wenn es sich um Knochen handelt, die allein oder wenigstens in erster Linie die Stütze des Gliedes bilden.

Auch bei Totalnekrosen kann die Knochenneubildung eine mangelhafte sein; so wurde in einem Fall von Erkrankung der Ulna, den Scheimpflug beobachtete, nach der Operation die Kontinuität nur durch den Radius aufrecht erhalten. Der tuberkulöse Knochenabscess geht gewöhnlich mit einer genügenden Neubildung von Seiten des Periostes einher, allerdings pflegt dieselbe nicht so excessiv zu sein wie beim osteomyelitischen Knochenabscess.

Bei der progressiven infiltrierenden Marktuberkulose schliesslich kann die ossificierende Periostitis ganz fehlen, sie ist hier aber auch von geringerer praktischer Bedeutung.

Ist bei cirkumskripter Osteomyelitis tuberculosa das gesunde Mark durch reaktive Vorgänge gegen das erkrankte abgeschlossen, so erleichtert dies natürlich den operativen Eingriff und verbessert die Chancen der Dauerheilung. Namentlich beim tuberkulösen Knochenabscess findet sich oft eine feste, sklerotische Schicht, die das gesunde Mark abschliesst und schützt.

Dass eine geeignete Allgemeinbehandlung bei den meist schwer tuberkulösen Kindern die lokale Therapie unterstützen muss, und dass es Fälle giebt, bei denen man von einer örtlichen Behandlung ganz absehen und höchstens zu einer Amputation sich entschliessen wird, bedarf keiner besonderen Erörterung.

II. Die sekundäre (fortgeleitete) Osteomyelitis tuberculosa.

Der primären steht die sekundäre Osteomyelitis tuberculosa gegenüber, die von erkrankten Gelenken oder benachbarten Spongiosaherden ausgehend das Mark des Schaftteiles langer Röhrenknochen ergreift. Diese Erkrankungen gehören entweder der König'schen Caries carnosa (dem „read marrow" der Engländer) an oder aber der infiltrierenden progressiven Tuberkulose König's.

Von der Caries carnosa[1]) stehen mir eigene Beobachtungen nicht zur Verfügung. Es handelt sich bei dieser sehr seltenen und schweren, fast ausschliesslich an der Schulter vorkommenden Erkrankung um eine akute Form der Tuberkulose, die von der Synovialis ihren Ausgang nimmt. Die tuberkulöse Synovitis tritt aber an Bedeutung zurück gegenüber den ausserordentlich schweren Veränderungen des Knochens; der Gelenkkopf, dessen Knorpelüberzug grösstenteils oder ganz verloren geht, wird so weich, dass er sich mit einem Messer schneiden lässt, die gesamte Corticalis wird sehr stark verdünnt, und die Ostitis granulosa der Epiphyse setzt sich als granulierende Tuberkulose auf das Knochenmark fort, mitunter im Bereich der ganzen Diaphyse. Das Mark wird in eine rote, fleischartige Masse verwandelt, die von weicher Konsistenz ist und zum grossen Teil aus jungem, von miliaren Tuberkeln durchsetztem Bindegewebe besteht. Das vorwiegende Befallensein des Humerus erklärt

1) Cf. Krause. Deutsche Chirurgie. S. 33.

König damit, dass hier die Tuberkulose von der Spongiosa des Kopfes aus leichter in die Markhöhle eindringen kann als bei anderen Gelenken, weil nämlich der Epiphysenknorpel des Humerus innerhalb des Gelenkkopfes und des Kapselraumes gelegen ist und somit die Markhöhle der erkrankten Spongiosa sehr nahe liegt. In einem Fall Krause's machte die Caries carnosa des Humerus die Exartikulation im Schultergelenk notwendig.

Die andere Form, unter der die sekundäre Osteomyelitis tuberculosa an langen Röhrenknochen in Erscheinung tritt, ist die infiltrierende progressive Tuberkulose. Es sind hier nicht die ziemlich häufigen und allen Chirurgen wohlbekannten Fälle gemeint, wo von einer Gelenktuberkulose oder einem Epiphysenherde aus der Prozess sich mehr oder weniger weit auf die Spongiosa der Diaphyse verbreitet, sondern die glücklicherweise sehr viel selteneren Formen, bei denen die progressive infiltrierende Tuberkulose grosse Strecken des Marks diffus befällt und so zur eigentlichen sekundären Osteomyelitis tuberculosa wird. Diese Ausbreitung des Krankheitsprozesses ist von grosser praktischer Bedeutung, denn im Mark der Diaphyse findet die Tuberkulose einen besonders günstigen Boden für ihre Weiterentwicklung und kann sich hier in kurzer Zeit ganz ungewöhnlich weit ausdehnen. In der v. Bruns'schen Klinik sind in den letzten 25 Jahren 5 ausgesprochene Fälle dieser Art beobachtet worden; es entspricht dies 0,23% aller in dem genannten Zeitraum klinisch behandelter Knochen- und Gelenktuberkulosen der Extremitäten, ein Beweis für die Seltenheit der Affektion.

1. Caries capitis humeri. Osteomyelitis tuberculosa humeri.

Mathäus M., 41 Jahre alt, Schmied von Herzogsweiler, erkrankte vor 2½ Jahren mit Schmerzen im Schultergelenk, die allmählich zunahmen und die Beweglichkeit des Gelenkes beeinträchtigten. Seit einem halben Jahr besteht eine Schwellung der Schultergegend, die sich langsam vergrössert hat. Die Untersuchung des kräftigen, im übrigen gesunden Mannes ergiebt eine starke Schwellung des rechten Schultergelenks, die hauptsächlich die Vorder- und Aussenseite betrifft. Deutliche Fluktuation, Probepunktion ergiebt Eiter. Aktive Beweglichkeit im Gelenk fast ganz aufgehoben, passive Bewegungen sehr schmerzhaft, Krepitation bei Rotation des Oberarms.

1. III. 84 Resectio humeri. Der typische Resektionsschnitt eröffnet einen periartikulären Abscess, aus dem sich 200 ccm käsigen Eiters entleeren. Die zurückbleibende Höhle ist mit einer deutlichen Abscessmembran ausgekleidet, welche mit dem scharfen Löffel entfernt wird. Der

Abscess kommuniciert durch eine 5-pfennigstückgrosse Oeffnung mit dem Gelenk. Nach Ablösung der Muskelansätze wird der Humeruskopf, der vollständig cariös ist, unterhalb der Tubercula abgesägt. Da die Spongiosa auf der Sägefläche total verkäst ist, wird mit der Stichsäge ein weiteres 3 cm langes Stück reseciert. Die Markhöhle ist mit fungösen Granulationen und käsigem Eiter erfüllt; es muss noch ein 5 cm langes Stück der Diaphyse nach Ablösung des Periostes abgetragen und eine 4 cm lange Strecke der Markhöhle ausgekratzt werden, ehe man auf normales Knochenmark kommt. Im Ganzen wurde also ausser dem Humeruskopf noch ein 8 cm langes Stück der Diaphyse entfernt und eine 4 cm lange Strecke ausgelöffelt. Abtragung der ebenfalls cariösen Pfanne und gründliche Ausräumung des Weichteilfungus. Drainage. Naht. Heilung per primam intentionem. Das funktionelle Resultat versprach bei der 4 Wochen nach der Operation erfolgten Entlassung ein gutes zu werden.

Die anatomische Untersuchung ergab, dass der Gelenkkopf total verkäst war; der Knorpelüberzug war bis auf einen kleinen Rest zerstört. Von der Spongiosa setzte sich der Process ohne Grenze auf das Mark fort, das fungös und von kleineren und grösseren Eiterherden durchsetzt gefunden wurde. Mikroskopisch: Tuberkulose.

2. Fungus des Fussgelenkes. Osteomyelitis tuberculosa der Tibia.

Johann R., 41 Jahre alt, Mechaniker von Neu-Bulach, leidet seit mehr als 20 Jahren an einer cariösen Erkrankung des r. Fusses. Es findet sich bei dem sehr herunter gekommenen Mann eine vorgeschrittene Caries pedis mit Beteiligung des Fussgelenkes, des Chopart'schen Gelenkes und mit zahlreichen auf die Fusswurzelknochen führenden Fisteln.

Es soll die Pirogoff'sche Fussamputation gemacht werden. Nach Durchsägung der Unterschenkelknochen findet sich eine ausgesprochene käsige Osteomyelitis der Tibia, welche so weit nach aufwärts reicht, dass nach einander drei Scheiben abgesägt werden müssen und schliesslich die Operation als eine Amputation in der Mitte des Unterschenkels beendet wird. Hier ist das Mark normal, wenn auch auffallend blassgelb. Glatte Heilung.

Die anatomische Untersuchung des abgesetzten Fusses ergiebt, dass das Fussgelenk und Chopart'sche Gelenk vollständig zerstört, die Fusswurzelknochen total cariös sind.

3. Fungus genu. Osteomyelitis tuberculosa des Femur.

Johann B., 50 Jahre alter Zimmermann, erkrankte vor 10 Monaten ziemlich akut an einer fungösen Kniegelenksentzündung, die nach 8 Monaten fistulös wurde. Die Untersuchung des sehr elenden Mannes ergiebt einen weit vorgeschrittenen Fungus des Kniegelenks; mehrere an der

Innenseite des Femur gelegene, stark eiternde Fisteln führen auf rauhen Knochen.

Amputation des Oberschenkels mit Bildung eines vorderen Hautlappens. Zunächst geschieht die Absetzung unmittelbar oberhalb der Condylen, jedoch zeigt die spongiöse Substanz daselbst hochgradige Verkäsung, so dass nach dem Zurückschieben der leicht ablösbaren Periosthülse noch eine Knochenscheibe von 2 cm Höhe abgetragen wird. Die Markhöhle ist ausgefüllt mit fungösen Granulationen und käsigem Eiter; deshalb wird nach Bildung eines neuen Hautlappens und Durchschneidung der Weichteile mittelst Zirkelschnittes der Knochen 11 cm höher oben abgetragen. Allein noch immer erstreckt sich die Erkrankung des Marks weiter nach aufwärts, so dass nach dem Zurückschieben des Periostes noch ein viertes Stück des Knochens von 3,5 cm Länge abgesägt werden muss. Auf dieser letzten Schnittfläche ist das Knochenmark nur noch wenig verfärbt; es wird mit dem scharfen Löffel noch eine kurze Strecke weit ausgeschabt, und damit ist endlich die Grenze des vollständig gesunden Markes erreicht. Die Gesamtlänge des in 4 Teilen abgetragenen Knochenstückes beträgt 21 cm; aus der supracondylären ist somit eine hohe Oberschenkelamputation geworden. Glatte Heilung. Der Kräfte- und Ernährungszustand des Patienten ist bei der Entlassung auffallend gebessert.

Die anatomische Untersuchung ergiebt einen Fungus des Kniegelenkes. Am Femur ist der Knorpelüberzug weithin abgelöst. Die spongiöse Substanz des unteren Femurendes ist total verkäst, von ihr aus setzt sich der Prozess ohne Grenze in die Markhöhle fort.

4. Fungus des Kniegelenks. Osteomyelitis tuberculosa des Femur. (Fig. 1).

Friedrich L., 54 Jahre alt, Bauer von Haldenegg, wurde vor 2 Jahren wegen einer ausgedehnten Caries manus amputiert. Seit 4 Wochen leidet er an einer schmerzhaften Schwellung des rechten Kniegelenkes, welches schnell zu einem umfangreichen Tumor anschwoll. Durch Incision an der Vorder- und Hinterseite des Knies wurden 600 ccm Eiter entleert.

Es findet sich bei dem äusserst elenden, fiebernden Mann ein sehr vorgeschrittener Fungus des Kniegelenkes. Aus den Incisionswunden entleert sich reichlich Eiter, es bestehen umfangreiche periartikuläre Abscesse, die nach abwärts bis zur Wade, nach aufwärts bis über den inneren Condyl heraufreichen. Auffallend ist eine schmerzlose Verdickung des ganzen Oberschenkels, die nach oben allmählich abnimmt. Die Schwellung ist nicht auf ein Oedem der Weichteile zu beziehen, jedenfalls bleibt nirgends Fingerdruck bestehen. Lungentuberkulose. Rechtsseitige Pleuritis.

Ablatio femoris in der Mitte mit grossem vorderem und kleinem hinterem Hautlappen. Beim Schnitt durch die Muskulatur werden noch Eiterherde getroffen. Das Periost ist auffallend infiltriert, mehrere mm

dick und derb, lässt sich aber leicht vom Knochen ablösen. Absetzung 21 cm oberhalb des Kniegelenks. Das Mark ist hier noch eigentümlich verändert, auffallend sulzig und von gelb-grau-grünlicher Farbe. Es müssen noch 3 weitere cm vom Knochen abgelöst, und eine Strecke von 5 cm ausgelöffelt werden, ehe man auf normales Mark kommt. Die tuberkulöse Osteomyelitis erstreckt sich also vom Kniegelenk 29 cm weit nach aufwärts bis nahe an die Spongiosa des oberen Femurendes. Tamponade der Wunde. Nach 2 Tagen Sekundärnaht. Pat. war noch längere Zeit sehr elend, erholte sich aber langsam und wurde am 3. XII. auf dringenden Wunsch in leidlichem Kräftezustand entlassen.

Anatomische Untersuchung des amputierten Femurstückes (Figur 1 Seite 478). Der Knorpelüberzug des Femur ist zum Teil erhalten, zum grösseren Teil jedoch durch fungöse Granulationen abgehoben. In der Fossa intercondyloidea findet sich ein unregelmässiger, etwa pfennigstückgrosser Knochendefekt, der in einen für den kleinen Finger durchgängigen Kanal hineinführt. Nach Aufsägung des Femur in frontaler Richtung bietet sich folgendes eigentümliche Bild: Die Spongiosa ist diffus verkäst und enthält mehrere kleine, unregelmässige Hohlräume. Der oben erwähnte Gang verläuft von jenem Knorpeldefekt in der Fossa intercondyloidea senkrecht nach aufwärts in fast genau gerader Linie; er durchsetzt die ganze Spongiosa und geht in die Markhöhle über, die seine direkte Fortsetzung bildet. Im allgemeinen ist der Kanal etwa für einen Finger durchgängig, stellenweise, namentlich in Höhe der Epiphysengrenze wird er enger, um sich sofort wieder zu erweitern. Der Gang ist überall mit einer pyogenen Membran ausgekleidet, im Bereich der Diaphyse finden sich dicke, gelbe Eiterbelege. Die Markhöhle des Schaftteiles ist vollständig von solchen Eitermassen durchsetzt, die mit fungösen Granulationen abwechseln. Normales Knochenmark findet sich nirgends mehr, dagegen ist die Corticalis von dem Prozess unberührt geblieben und zeigt keinerlei Veränderungen.

Die mikroskopische Untersuchung der Fungositäten des Kniegelenks und der Granulationen des Knochenmarkes ergiebt Tuberkulose.

5. Fungus des Kniegelenks. Multiple tuberkulöse Knochenabscesse in der Diaphyse des Femur.

Christoph G., 43 Jahre alter Taglöhner von Wüstenroth, bekam vor 8 Monaten ohne bekannte Veranlassung Schmerzen im rechten Knie, das allmählich anschwoll. Schon nach einer Woche bildeten sich an der Innenseite 2 Fisteln, die seitdem eitern. Pat. musste sich gleich beim Auftreten der Schmerzen legen und konnte das Bett seitdem nicht verlassen.

Elender Mann. Abendliche Temperatursteigerungen über 39. Das rechte Kniegelenk ist in einen unförmigen Tumor verwandelt, der sich weich, stellenweise fluktuierend anfühlt. An der Innenfläche des Oberschenkels zwei stark eiternde Fisteln. Das Knie steht in recht-

winkeliger Beugung und kann wegen grosser Schmerzen weder gebeugt noch gestreckt werden. Der Unterschenkel ist nach hinten aussen subluxiert und auswärts rotiert.

19. X. 96. Amputatio femoris in der Mitte mit grossem vorderem und kleinem hinterem Lappen. Auf der Sägefläche des Oberschenkelknochens ist keine Markhöhle zu erkennen. Heilung per primam intentionem. Die fortbestehenden Temperatursteigerungen lassen auf einen physikalisch nicht nachweisbaren Lungenherd schliessen. Mit gut geformtem Stumpf am 14. XI. 86 entlassen.

Anatomische Untersuchung (Fig. 2): Reichliche Eiteran-

Fig. 1.

Fig. 2.

sammlung im Kniegelenk, ausgedehnter Synovialfungus. Die äusseren Condylen des Femur und der Tibia sind von fungösen Granulationen überzogen, der Knorpel ist intakt; an beiden inneren, ebenfalls von Fungusmassen bedeckten Condylen finden sich Defekte am Knorpel und Knochen. Die das Gelenk umgebenden Weichteile sind schwartig und speckig verändert.

Nach sagittaler Durchsägung des amputierten Femurstückes findet sich eine starke Verdickung des Knochens, an einer Stelle der Hinterfläche besteht im Bereich der Diaphyse eine harte, exostosenartige Auflagerung. Die Spongiosa und die Markhöhle zeigt eine ausgesprochene Osteosklerose, in der Mitte der Diaphyse ist der Knochen vollständig solid, es ist überhaupt keine Markhöhle mehr vorhanden. In dem sklerotischen Knochen finden sich kleinere und grössere, mit käsigem Eiter erfüllte Hohlräume, die in der Epiphyse vereinzelt und klein, in der Diaphyse an Zahl und Grösse zunehmen und hier eine Länge von 3 cm erreichen. Es wurde an infektiöse Osteomyelitis mit Durchbruch ins Gelenk gedacht, die mikroskopische Untersuchung ergab jedoch viele Tuberkel mit zahlreichen Riesenzellen.

In allen unseren Fällen handelte es sich um Männer in vorgeschrittenem Lebensalter; der jüngste Patient war 41, der älteste 54 Jahre alt. Dass das Leiden aber auch bei Kindern und zwar schon im Alter von 2—6 Jahren vorkommt, beweisen Fälle Karewski's und Volkmann's[1]). Vier von unseren Patienten waren sehr elende, heruntergekommene Individuen, zwei litten an Lungentuberkulose, einem der letzteren war schon früher die Hand wegen Caries abgenommen worden.

Der Ausgangspunkt der sekundären Osteomyelitis tuberculosa war in unseren Fällen stets eine Gelenkerkrankung. Auch König und Krause haben festgestellt, dass dies fast immer der Fall ist und dass nur ganz ausnahmsweis ein Epiphysenherd zur Entwicklung einer Marktuberkulose Veranlassung giebt. Bei 3 von unseren Kranken handelte es sich um einen ziemlich akut entstandenen Fungus des Kniegelenkes mit Uebergreifen auf das Femur, je einmal um eine Tuberkulose des Fuss- bezw. Schultergelenkes mit Erkrankung der Tibia resp. des Humerus. Dass von einem Gelenk aus auch das Mark mehrerer zugehöriger Knochen befallen werden kann, beweist eine Beobachtung Volkmann's, welcher bei einem kleinen Mädchen das Kniegelenk resecieren wollte, an Femur und Tibia aber die Spongiosa so vollständig verkäst und das Mark soweit erkrankt fand, dass er zur Amputatio femoris übergehen musste.

Ueberhaupt sind die dem Kniegelenk benachbarten Knochen, in erster Linie das Femur, wie aus den bisherigen Beobachtungen mit Sicherheit hervorgeht, ganz besonders für die progressive se-

1) Ueber den Charakter und die Bedeutung der fungösen Gelenkentzündung. Sammlung klin. Vorträge 168—169. Chirurgie Nr. 51. S. 1405.

kundäre Marktuberkulose disponiert (Volkmann, Krause, Karewski, Lardennois, eigene Fälle). Nur einmal fand sich die Tibia vom Fussgelenk aus ergriffen (eigener Fall 2), ebenfalls nur je einmal der Humerus und die Ulna vom Schulter- bezw. Ellenbogengelenk aus (eigener Fall 1, Karewski). Auch der Radius soll bei Handgelenkstuberkulosen in ähnlicher Weise erkranken können.

Die bei unseren Patienten erhobenen Befunde bestätigen die Erfahrung König's, dass die Gelenkerkrankung meist mit Eiterung und zwar mit offener Eiterung einhergeht. In 4 von unseren Fällen waren stark secernierende Fisteln vorhanden, 2mal trat die Tuberkulose am Kniegelenk unter dem Bilde des sog. kalten Abscesses der Gelenke auf (Fall 4 und 5), und der einzige Patient (1), bei dem noch keine Fisteln bestanden, hatte wenigstens einen grossen, mit dem Schultergelenk kommunicierenden, periartikulären Abscess.

Anatomisch findet man den Gelenkknorpel gewöhnlich zerstört oder doch weithin durch fungöse Granulationen abgehoben, so dass die blossgelegte Spongiosa in ausgiebigen Kontakt mit dem tuberkulösen Eiter gelangt und der Infektion dauernd ausgesetzt ist. Die spongiöse Substanz ist nur ausnahmsweis wenig verändert, gewöhnlich ist sie diffus käsig infiltriert, blassgelb, trocken und anämisch, mitunter von kleinen Eiterherden durchsetzt; Volkmann vergleicht ihr Aussehen mit dem des Limburger Käse. Die Compacta kann ebenfalls erkrankt sein und hat dann die gleiche weissgelbe Farbe und die Beschaffenheit eines tuberkulösen Sequesters. In unseren Fällen war sie intakt, mit Ausnahme des eine Sonderstellung einnehmenden Falls 5.

Bei einem Patienten (4) fand sich das Periost mehrere Millimeter dick, infiltriert und derb, liess sich jedoch leicht vom Knochen ablösen. In diesem Fall war auch vor der Operation eine schmerzlose, weil hinaufreichende Verdickung des Oberschenkels nachweisbar gewesen, die nicht auf eine entzündliche Infiltration der übrigen Weichteile zu beziehen war. In den anderen Fällen war dem Schaftteil äusserlich nichts von den schweren Veränderungen in seinem Innern anzusehen.

Von der Spongiosa setzt sich der Process meist ohne Grenze auf den Markcylinder fort. Das Knochenmark ist auf grosse Strecken hin, mitunter im Bereich der ganzen Diaphyse in eine sulzige, fungöse Granulationsmasse umgewandelt, die von grösseren und

kleineren Eiterherden durchsetzt ist, eine wahre Osteomyelitis tuberculosa purulenta (König); das Bild hat äusserlich mitunter grosse Aehnlichkeit mit der trockenen Form der infektiösen Osteomyelitis. Von der Markhöhle kann sich der Process sprungweise in den Knochen und von da wieder auf das Mark verbreiten, in unseren Fällen war, wie gesagt, die Cortikalis nicht ergriffen. Sehr auffallend war der Befund in Fall 4 (Fig. 1). Von einem in der Fossa intercondyloidea gelegenen unregelmässigen Knorpeldefekt zog ein buchtiger, von einer pyogenen Membran ausgekleideter Gang nach aufwärts, welcher etwa für einen Finger durchgängig war; derselbe durchsetzte in fast genau gerader Richtung die ganze Spongiosa und ging in den mit Granulationen und Eitermassen ausgefüllten Markkanal über. Auf dem Frontalschnitt bot sich ein Anblick, als hätte sich die Markhöhle bis zum Gelenk hin gesenkt.

Eine besondere Berücksichtigung verdient Fall 5 (Fig. 2). Wir finden bei demselben keine diffuse Erkrankung des Marks wie in den anderen Fällen, sondern nur eine Anzahl grösserer und kleinerer Knochenabscesse im Innern der Diaphyse, die mit käsigem Eiter erfüllt und von sklerotischem Knochen umgeben sind. Die Osteosklerose ist so hochgradig, dass in der Mitte des Schaftes überhaupt keine Markhöhle mehr vorhanden ist. Der anatomische Befund sprach für infektiöse Osteomyelitis, die Untersuchung ergab jedoch Tuberkulose. Ich glaube, dass wir es hier mit einer Art Ausheilung zu thun haben; die hochgradige, reaktive Osteosklerose, die zu einer Begrenzung des Prozesses und zu einer Abkapselung der Eiterherde führte, spricht sehr für diese Annahme.

Die Bedeutung der sekundären progressiven Osteomyelitis tuberculosa liegt, trotzdem das anatomische Bild oft grosse Aehnlichkeit mit der infektiösen Osteomyelitis hat, nicht auf diagnostischem Gebiet. Die Erkrankung des Marks ist ja vor der Operation überhaupt nicht diagnosticierbar — sie bildet stets eine unerwartete Komplikation —, und über die Natur des Grundleidens kann ein Zweifel kaum jemals bestehen, da es sich um schwere Gelenktuberkulosen zu handeln pflegt.

Viel wichtiger ist der Einfluss dieser seltenen Komplikation einer Gelenk- oder Knochentuberkulose auf die Prognose und Therapie; unsere Fälle sind die besten Belege dafür. In Fall 3 mussten nach tiefer Amputation des Oberschenkels noch 4 Scheiben des Femurschaftes abgetragen werden, weil die Veränderungen des Marks sich 21 cm weit in die Diaphyse hineinerstreckten; aus der supra-

condylären wurde eine hohe Oberschenkelamputation. In Fall 4 reichte die Erkrankung des Marks sogar 29 cm weit nach aufwärts bis nahe an die Spongiosa des oberen Femurendes. Andere Chirurgen wie Volkmann und Lardennois[1]) haben ähnliche Erfahrungen gemacht; letzterer musste bei einer 27jährigen Frau wegen sekundärer Marktuberkulose von der Knieresektion zur Oberschenkelamputation und von dieser zur Exartikulation im Hüftgelenk übergehen.

Nur ausnahmsweise gelingt es, das Glied zu erhalten; in unserem Fall 1, der einen kräftigen Mann von 41 Jahren betraf, blieb es bei einer sehr ausgedehnten Resektion des Schultergelenkes und des Humerusschaftes, es musste ausser dem Gelenkkopf ein 8 cm langes Stück der Diaphyse abgetragen und eine 4 cm lange Strecke ausgelöffelt werden, womit allerdings die äusserste Grenze der Resektion erreicht war. Zum ehesten wird man noch bei Kindern eine konservative Therapie durchführen können; so hat Karewski mit weiter Aufmeisselung des Schaftes und Auslöffelung der tuberkulösen Massen gute Dauererfolge erzielt. Bei älteren Leuten, die ohnehin durch die schwere Gelenkeiterung meist sehr heruntergekommen sind, wird ein konservatives Verfahren nur sehr selten bei gutem Kräftezustand angebracht sein. Jedenfalls ergiebt sich aus den angeführten Beispielen, dass wir es bei der sekundären Osteomyelitis tuberculosa mit einer ausserordentlich schweren Erkrankung zu thun haben, und das Wort König's besteht gewiss zu Recht: „Es ist ein Glück für konservative Chirurgie und Lebenserhaltung, dass solche Formen von Ergriffensein des Schaftes grosser Röhrenknochen nur sehr selten vorkommen.„

1) Bull. de la Soc. anatom. 1896. Nr. 13.

AUS DEM

STÄDTISCHEN KRANKENHAUSE

ZU ALTONA.

CHIRURG. ABTEILUNG: PROF. DR. KRAUSE.

XVII.

Die operative Behandlung der schweren Occipitalneuralgieen.

Von

Prof. Dr. **F. Krause.**

(Hierzu Taf. IX—X und 17 Abbildungen im Text.)

Bei der Trigeminusneuralgie sind die Fälle nicht selten, in denen gleichzeitig mehrere Zweige oder Aeste in Mitleidenschaft gezogen werden; hierbei nehmen wir natürlich die Irradiationserscheinungen aus. Jener Umstand hat Angerer mit die Veranlassung gegeben, prophylaktisch auch die scheinbar gesunden Aeste des Trigeminus zu extrahieren, wie er auf dem Chirurgen-Kongress vom Jahre 1896 vorgeschlagen. Hier muss auf die wichtige Thatsache hingewiesen werden, dass die Innervationsgebiete der einzelnen Zweige bei weitem nicht so bestimmt und regelmässig abgegrenzt sind, wie wir es früher anzunehmen gewohnt waren. Namentlich haben uns die Untersuchungen F. Frohse's im Trigeminusgebiet ein sehr wechselvolles Verhalten kennen gelehrt, und zwar nicht bloss in den Verzweigungen eines und desselben Hauptastes, sondern auch in den

Beziehungen der drei Hauptäste zu einander. Weiter können nach Zander manche Gebiete von mehreren Nerven versorgt werden.

In weit höherem Maasse aber sind diese Schwierigkeiten, die sich der genauen Bestimmung des primär erkrankten Nervengebietes entgegenstellen, bei den schweren Occipitalneuralgieen (auch Cervico-Occipital-Neuralgieen genannt) vorhanden. Die Nerven, um die es sich hier vorwiegend handelt, sind die Nn. occipitales major, minor und tertius, ferner der N. auricularis magnus, seltener kommen der N. subcutaneus colli inferior, sowie die Nn. supraclaviculares in Betracht.

In keinem der drei Fälle von Occipitalneuralgie, die mir zur Operation überwiesen wurden, zeigten sich die Schmerzen auf das Gebiet nur eines jener Nerven (Occipitalis major, minor, tertius, auricularis magnus) beschränkt; auch die Anamnese bot in dieser Beziehung keinen sicheren Anhalt. Es ist nicht nötig, die Krankengeschichten genau mitzuteilen, ich will nur in kurzen Worten die wichtigsten Erscheinungen hervorheben, die jene schweren Fälle charakterisierten.

Das von der Neuralgie befallene Gebiet (Tafel IX) entsprach dem Ausbreitungsbezirk jener Nerven, umfasste also die eine Seite des Hinterhauptes, ferner den seitlichen Schädelabschnitt nach vorn bis zur Ohrmuschel einschliesslich, die Unterkiefergegend vorwiegend in ihrem hinteren Teil entsprechend dem Kiefergelenk, endlich den oberen Halsabschnitt bis etwa zur Höhe des Zungenbeines. Die Schmerzen traten im Beginne des Leidens stets anfallsweise mit oft sehr langen Pausen auf, bei längerem Bestehen aber häuften sich die Anfälle und wurden die freien Zwischenzeiten immer kürzer, so dass schliesslich heftige Schmerzen fast dauernd vorhanden waren. So empfand eine Kranke Tag und Nacht beinahe ununterbrochen nagende Schmerzen im Genick, die von den heftigen Anfällen abgelöst wurden. In dieser Beziehung wie in der Art der Schmerzen und Anfälle und in den Veranlassungen, durch welche jene hervorgerufen wurden, stimmte die Occipitalneuralgie in meinen Fällen mit der Trigeminusneuralgie ziemlich überein. Jede Bewegung des Kopfes, namentlich auch das Bücken löste den Anfall aus: es bestand Ueberempfindlichkeit gegen Geräusche, gegen Berührung und Licht. Psychische Erregungen waren gleichfalls im Stande, die Anfälle hervorzurufen.

Auch die Heftigkeit der Schmerzen stand in keiner Weise hinter den schweren Trigeminusneuralgieen zurück; ebenso waren Irradiationserscheinungen vorhanden. Die Schmerzen ergriffen den

ganzen Hals und Nacken, strahlten bis zum Schlüsselbein und zur Schulter und in den Unterkiefer bis zum Kinn aus, auch das Kiefergelenk war bei einem Kranken schmerzhaft. Die Anfälle zeigten sich gelegentlich von Muskelzuckungen und Spasmen begleitet, die den Kopf drehten, straff nach der Seite gewendet hielten oder nach hinten zerrten, auch die Gesichtsmuskeln beteiligten sich zuweilen; ja es kam auf der Höhe des Anfalles zu Schwindelgefühl, Uebelkeit und Erbrechen. Von vasomotorischen Erscheinungen habe ich Rötung des Ohres und der Nackenhaut, auch Thränen des betreffenden Auges beobachtet.

Die Druckpunkte haben ihren Sitz an den Stellen, wo die Nerven aus der Tiefe hervorkommen und dem Finger erreichbar werden; am Occipitalis major dort, wo er die Sehne des M. cucullaris durchbohrt und unter die Haut gelangt, also etwa in der Mitte zwischen dem Warzenfortsatz und dem 2. Halswirbel oder 2 bis 3 cm nach aussen von der Protuberantia occipitalis externa. Der Druckpunkt des Occipitalis minor befindet sich etwas weiter lateralwärts am hinteren Rande des Warzenfortsatzes ganz unten, zuweilen auch etwas oberhalb des folgenden; der des Auricularis magnus am hinteren Rande des Sternocleidomastoideus etwa in der Mitte seiner ganzen Länge, in der Höhe des Zungenbeines oder etwas tiefer.

Für die Diagnose der Occipitalneuralgie ist vor allem die Caries der oberen Halswirbel auszuschliessen, bei der infolge unmittelbarer Reizung der Nervenwurzeln schwere Neuralgieen und zwar nicht selten doppelseitig auftreten; zu ähnlichen Erscheinungen kann es bei Arthritis deformans der oberen Halswirbelgelenke kommen. Ferner sind Erkrankungen des Ohres zu beachten, von denen besonders die Sklerose der Corticalis des Warzenfortsatzes andauernde heftige Schmerzen hervorzurufen vermag. Schwartze[1]) hält die operative Eröffnung des Warzenfortsatzes für indiciert: „Bei äusserlich gesundem Warzenfortsatz ohne Eiterretention im Mittelohr, wo der Warzenfortsatz der Sitz und der Ausgangspunkt andauernder und unerträglicher Schmerzen ist, gegen die alle sonstigen Mittel erfolglos geblieben sind (Knochenneuralgie). Hier kann das Ausmeisseln eines trichter- oder kahnförmigen Knochenstückes aus der sklerosierten Corticalis zur Heilung genügen, ohne dass die Eröffnung des Antrum erreicht

1) H. Schwartze. Die chirurgischen Krankheiten des Ohres. Deutsche Chirurgie. Liefg. 32. 1885. S. 336.

wird." Bei wirklicher Occipitalneuralgie ist diese Operation zu verwerfen; bei einem meiner Kranken war sie ohne jeden Nutzen vorgenommen worden, während die Entfernung der Nerven zur Beseitigung der Schmerzen führte.

Von Bedeutung für die Differentialdiagnose sind ferner die bei Neurasthenikern und Hysterischen vorkommenden Hinterhauptschmerzen, die auch neuralgischen Charakter annehmen können. Bei myogenen Schmerzen pflegt mässiger Druck auf die Weichtheile am Hinterhaupt in grösseren oder kleineren Bezirken sehr empfindlich zu sein; indessen entsprechen diese Gebiete nicht den typischen neuralgischen Schmerzpunkten, die ja im Verlaufe der Nerven ihren Sitz haben. Die Muskelschmerzen werden vielmehr recht häufig an den Ansatzstellen und im Gebiete des M. occipitalis wahrgenommen und haben in jenem Falle ihren Ort an der Linea semicircularis superior des Hinterhauptbeines. Möglicher Weise handelt es sich in solchen Fällen um Exsudate im Muskel und dessen Sehnenansatz; zuweilen fühlt man kleine Knotenbildungen, wobei man nicht vergesse, dass auch an den Cervicalnerven Tubercula dolorosa vorkommen.

Als wichtig für die Diagnose ist namentlich gegenüber Knochenprozessen zu beachten, dass selbst bei jahrelangem Bestehen der Neuralgie sich keine Veränderungen ausser etwa trophischen Störungen, Rötung, Schwellung und Verdickung der Haut, ferner Ueberempfindlichkeit nachweisen lassen.

Die Schwierigkeit, ja Unmöglichkeit, bei schwerer Occipitalneuralgie das primär erkrankte Nervengebiet genau zu bestimmen, hat ihren guten Grund. Gerade in diesem Bereich nehmen die anatomischen Verschiedenheiten einen ausserordentlich weiten Spielraum in Anspruch. Mit Unterstützung eines meiner Assistenten, des Hrn. Dr. Wilhelm Braun, habe ich vielfach die Verhältnisse an der Leiche studiert und die Befunde der nachfolgenden Beschreibung mit zu Grunde gelegt. Ferner hat Herr Prof. Dr. Zumstein, Prosektor an der Anatomie zu Marburg, die grosse Güte gehabt, die einschlägigen Verhältnisse an 14 Präparaten hintereinander genau zu ermitteln und zu skizzieren; ich gebe die für unsere Betrachtungen besonders wertvollen Befunde mit seiner Erlaubnis wieder (siehe Fig. 1—14) und komme später mehrfach darauf zurück.

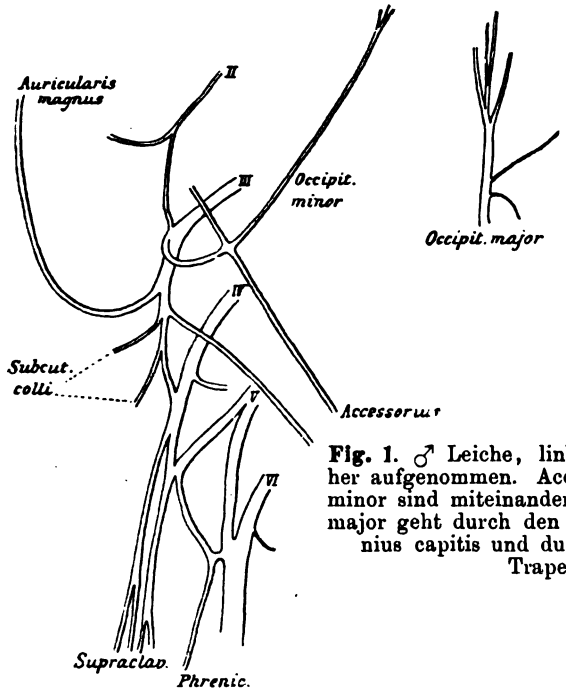

Fig. 1. ♂ Leiche, linke Hälfte von hinten her aufgenommen. Accessorius und Occipit. minor sind miteinander verbunden, Occipit. major geht durch den medial Rand des Splenius capitis und durchbohrt auch den Trapezius.

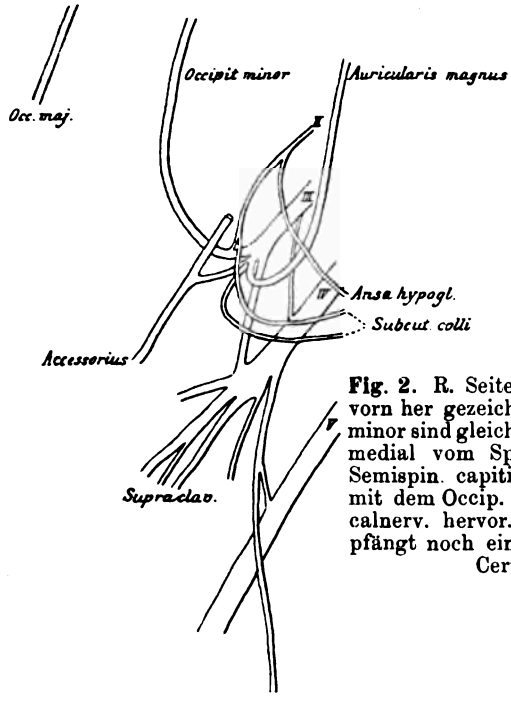

Fig. 2. R. Seite einer ♂ Leiche von vorn her gezeichnet. Occipit. major und minor sind gleich stark, der Major kommt medial vom Splenius capit. aus dem Semispin. capitis. Auricul. magnus geht mit dem Occip. min. aus dem III. Cervicalnerv. hervor. Der Occ. minor empfängt noch einige Fasern aus dem II. Cervicalnerven.

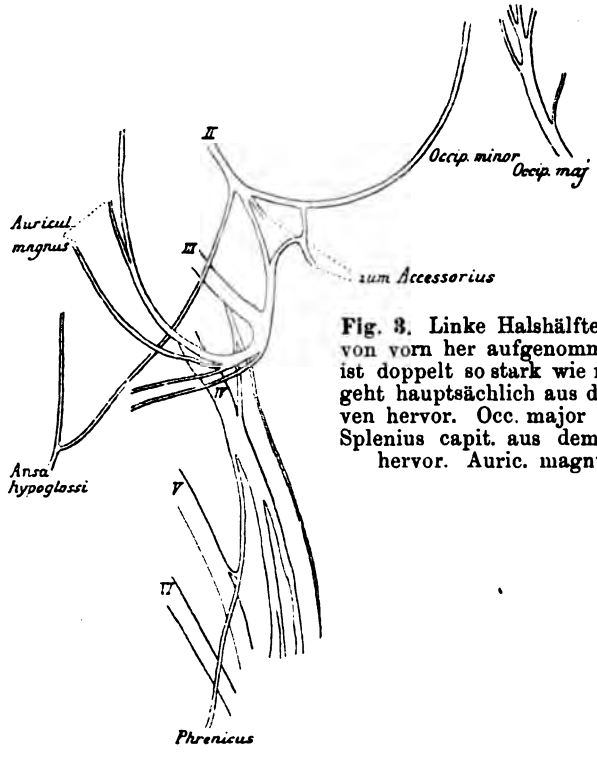

Fig. 3. Linke Halshälfte eines ♂ Stückes, von vorn her aufgenommen. Occip. major ist doppelt so stark wie minor. Occ. minor geht hauptsächlich aus dem 2. Cervic.-Nerven hervor. Occ. major geht medial vom Splenius capit. aus dem Semispin. capit. hervor. Auric. magnus ist doppelt.

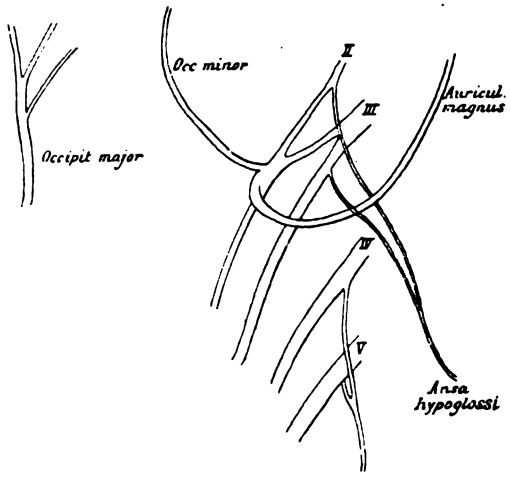

Fig. 4. Rechte Seite einer ♂ Leiche. Die rechte Seite ist nicht so vollständig darzustellen, weil die Supraclavic.-Nerven abgeschnitten. Occ. min. ist ziemlich stark, etwa halb so stark wie der major. Letzterer kommt auch am medial. Rande des Splenius capit. aus dem Semispinalis.

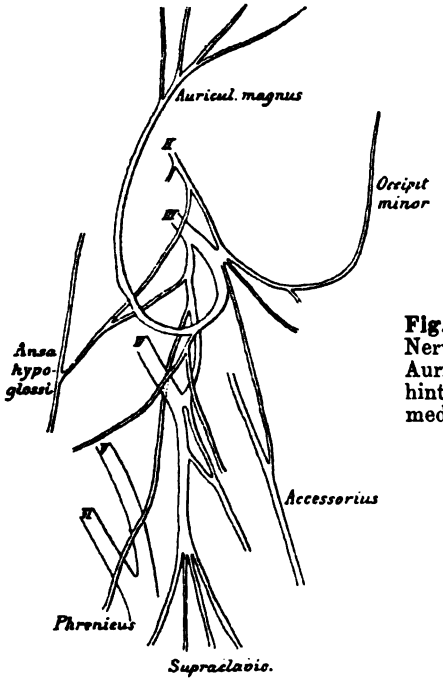

Fig. 5. Linke Seite einer ♂ Leiche. Nerv. occipit. minor ist sehr klein, der Auric. magnus giebt dafür starke Zweige hinter das Ohr ab. Occip. major geht medial vom Splen. cap. aus dem Semispin. cap. hervor.

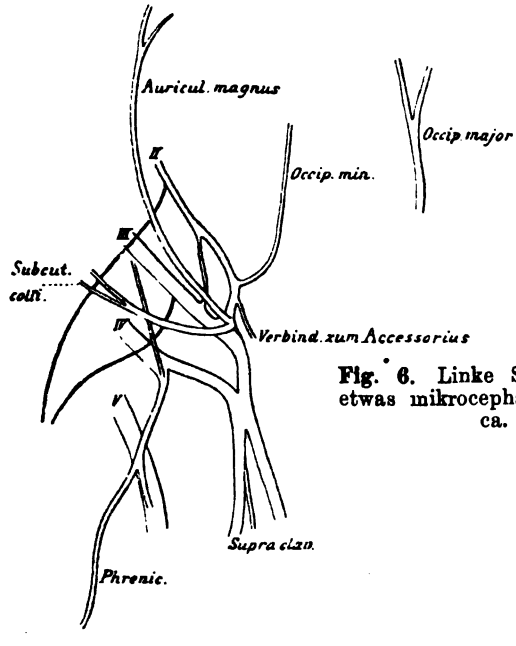

Fig. 6. Linke Seite zu Fig. 7. ♀ Individ. etwas mikrocephal. Occip. minor sehr klein, ca. $^1/_6$ vom major.

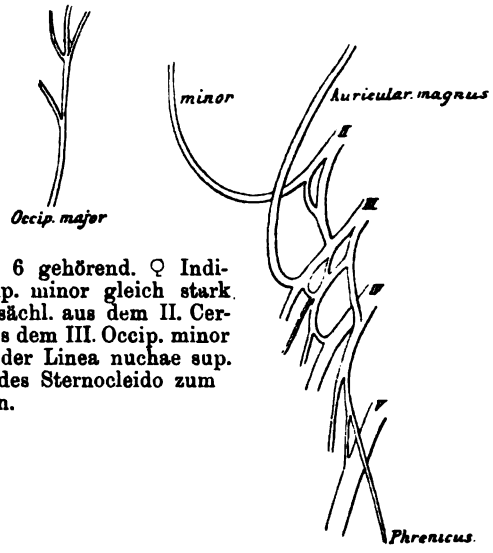

Fig. 7. Rechte Seite zu Fig. 6 gehörend. ♀ Individ. etwas mikrocephal. Occip. minor gleich stark wie der major, kommt hauptsächl. aus dem II. Cervicalnerven., Auric. magnus aus dem III. Occip. minor kommt erst ganz oben unter der Linea nuchae sup. unter dem hinteren Rande des Sternocleido zum Vorschein.

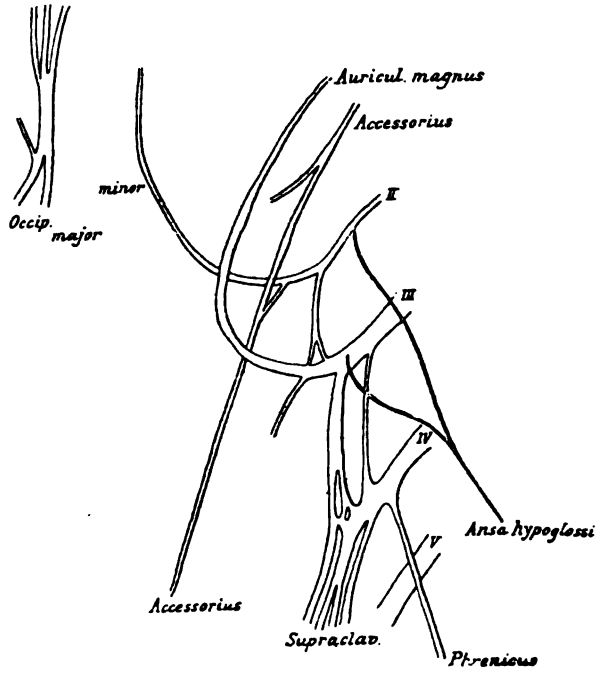

Fig. 8. ♀ Stück, rechte Hälfte. Occip. major sehr stark, kommt in 2 Portionen aus dem Semispin. cap. am med. Rande des Splen. Occip. min. kommt aus dem II. Cerv.-Nerven mit Verbindungen zum Accessor. und III. Cervic.-Nerven.

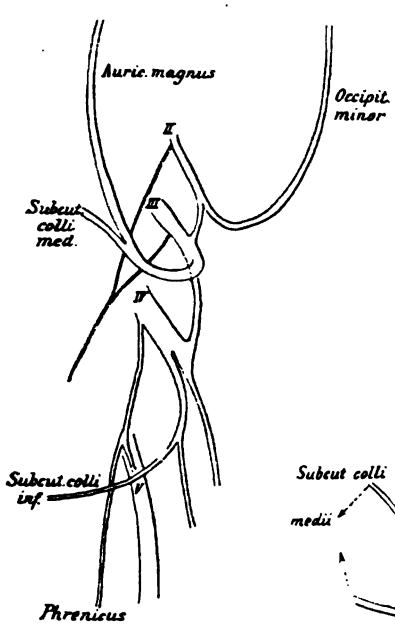

Fig. 9. Linke Hälfte von einer ♂ Leiche. Occip. minor nur um weniges kleiner als der major. Dieser geht medial vom Splenius cap aus dem Semispin. cap. hervor.

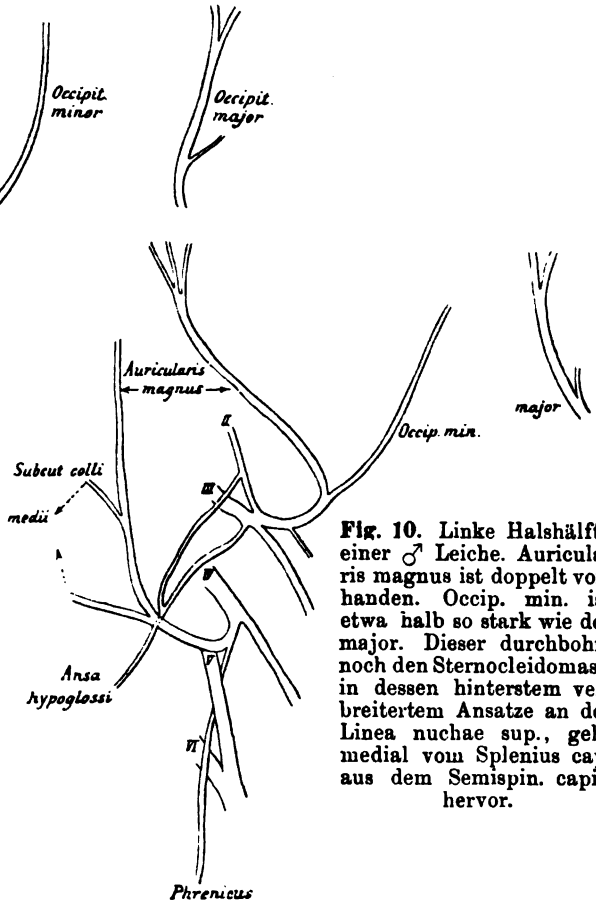

Fig. 10. Linke Halshälfte einer ♂ Leiche. Auricularis magnus ist doppelt vorhanden. Occip. min. ist etwa halb so stark wie der major. Dieser durchbohrt noch den Sternocleidomast. in dessen hinterstem verbreitertem Ansatze an der Linea nuchae sup., geht medial vom Splenius cap. aus dem Semispin. capit. hervor.

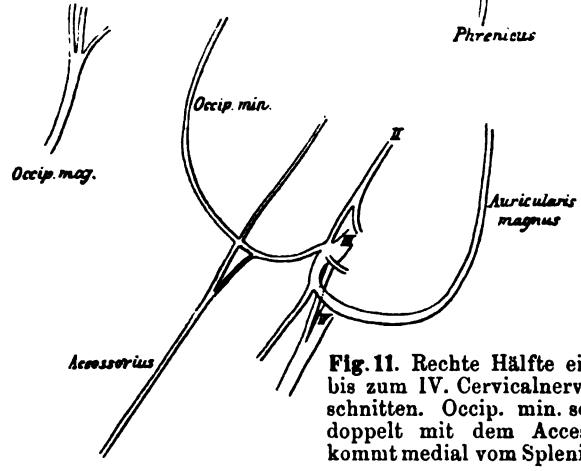

Fig. 11. Rechte Hälfte einer ♂ Leiche, ist aber nur bis zum IV. Cervicalnerven zu verfolgen, weil abgeschnitten. Occip. min. sehr schwach, verbindet sich doppelt mit dem Accessorius. Occip. maj. stark, kommt medial vom Splenius aus dem Semispin. hervor.

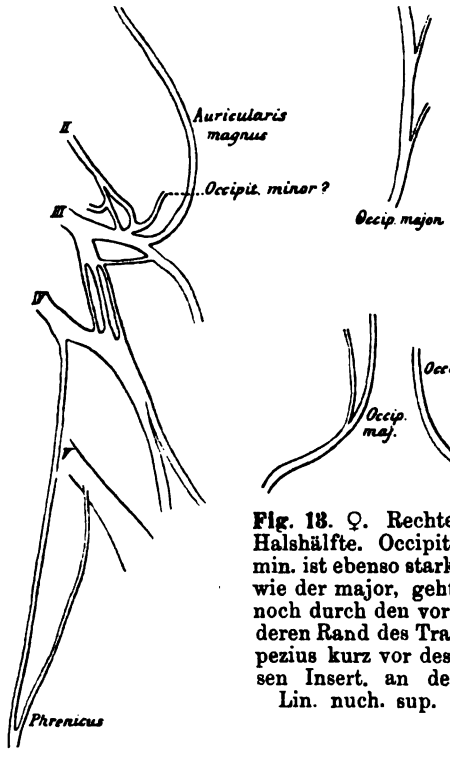

Fig. 12. Linke Halshälfte zu Nr. 11. Occip. minor ist abgeschnitten gewesen, deshalb nicht mit Sicherheit mehr festzustellen. Occip. major ist sehr stark, geht medial vom Splenius aus dem Semispinal. cap. hervor. Phrenic. entsteht aus 2 langen Wurzeln aus dem IV. u. V. Cerv.-Nerven.

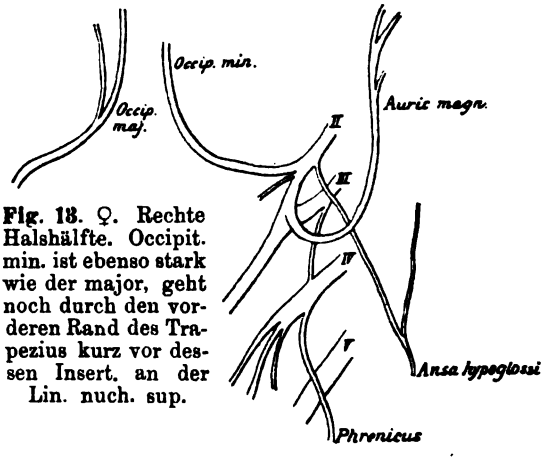

Fig. 13. ♀. Rechte Halshälfte. Occipit. min. ist ebenso stark wie der major, geht noch durch den vorderen Rand des Trapezius kurz vor dessen Insert. an der Lin. nuch. sup.

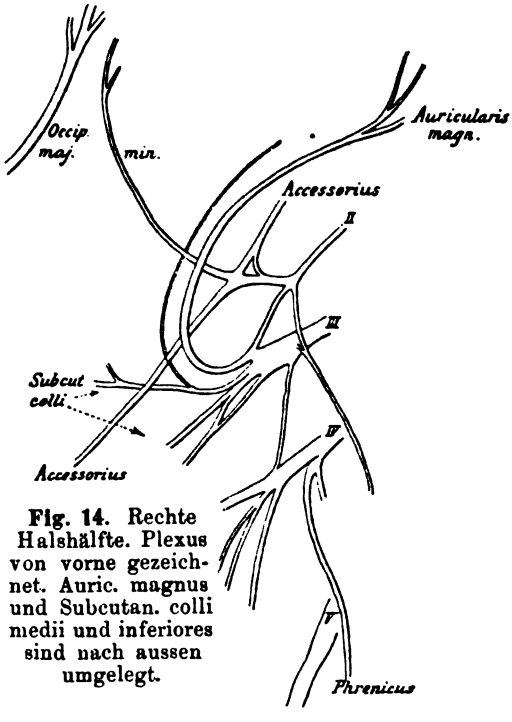

Fig. 14. Rechte Halshälfte. Plexus von vorne gezeichnet. Auric. magnus und Subcutan. colli medii und inferiores sind nach aussen umgelegt.

Da wir nun bei so vielen anatomischen Verschiedenheiten, die auch beide Seiten desselben Individuums betreffen können, niemals von vornherein wissen, welchen Verlauf im gegebenen Falle die zu resecierenden Nerven besitzen, so muss das operative Verfahren einen Weg einschlagen, der auf alle jene Möglichkeiten Rücksicht nimmt. Ferner muss es nach den Erfahrungen, die wir im Trigeminusgebiet gesammelt, unsere Aufgabe sein, die Nerven in möglichst weiter Ausdehnung nach dem Centrum hin zu entfernen; letzteres auch aus dem anatomischen Grunde, weil hier regelmässiger oder unregelmässiger Weise kleinere Aeste entspringen, die die schmerzhaften Gebiete gleichfalls mit Nervenfasern versorgen.

Die Operation gestaltet sich diesen Forderungen entsprechend folgendermaassen: Der Kranke liegt flach auf der gesunden Seite; der Kopf wird von einem Assistenten gehalten, damit er jeder Zeit in die erforderliche Stellung gebracht werden kann. Das Hinterhaupt wird in weiter Ausdehnung bis zu den Tubera parietalia rasiert, der übrige behaarte Kopf mit steriler Binde eingewickelt. Der Schnitt durch die dicke Haut beginnt am Hinterhaupte nahe der Medianlinie reichlich 3 cm unterhalb der Protuberantia occipitalis externa, zieht, nur ganz wenig abwärts verlaufend, in der Richtung auf die Spitze des Proc. mastoideus zu, bleibt aber von dieser 2 cm entfernt, steigt nun schräg nach vorn und unten auf dem hinteren Rande des M. sternocleidomastoideus etwa 7 cm herab und endet ein wenig unterhalb der Höhe des Zungenbeins. Fast der ganze Schnitt bis auf einen kleinen Teil verläuft innerhalb der behaarten Kopfhaut, giebt also nach der Heilung eine nur in geringem Umfange sichtbare Narbe (s. Taf. IX).

Zugleich liegen im Bereich dieses Schnittes die gewöhnlichen Druckpunkte. Um die peripheren Zweige nicht zu verletzen, sondern als sichere Wegweiser zu besitzen, was bei dem wechselvollen anatomischen Verhalten dieser Nerven von besonderer Wichtigkeit ist, wird der Schnitt zunächst nur durch die Haut und das Unterhautfett geführt.

In erster Linie handelt es sich um die Freilegung des Occipitalis major; absichtlich ist unser Hautschnitt unterhalb der Stelle gelegt, wo der Nerv aus der Nackenmuskulatur zur Oberfläche tritt. Denn in dem schwartigen Gewebe, welches hier das Unterhautfett darstellt, sind die einzelnen Gebilde und namentlich feine Nervenäste nicht leicht zu unterscheiden, man könnte sie also bei nicht genügender Aufmerksamkeit, wenn der Schnitt sie trifft,

sofort mit durchtrennen. Weiter ist zu bedenken, dass der oberflächlichste Muskel dieser Gegend, der Cucullaris, nicht von einer deutlich isolierbaren Fascie bedeckt wird, sondern fast unmittelbar an das subkutane Gewebe grenzt.

Auch Merkel spricht in seinem Handbuch der topographischen Anatomie Bd. I S. 27 sich dahin aus, dass der N. occipitalis major „seines variablen Hervortretens wegen sich sehr wenig zu operativen Eingriffen eignet, und man kann oft lange suchen, ehe man ihn in dem aus einer Menge kleiner Gefässchen blutenden schwartigen Bindegewebe findet, welches hier die Muskelansätze deckt. Tritt er als solider Stamm mit der Art. occipitalis hervor, dann ist er natürlich leicht zu finden, dies kann man aber durchaus nicht als den häufigsten Fall, sondern eher als einen selteneren ansehen. Oft durchbohrt er die Sehne des M. trapezius und kommt dann bis zu einem Centimeter und mehr medianwärts von der Arterie zum Vorschein. Der allergewöhnlichste Fall aber ist der, dass er schon in mehrere Aeste zerspalten an die Oberfläche tritt (siehe Tafel IX). Von diesen durchbohrt der eine vielleicht den Trapezius, der andere hält sich an die Arterie, oder es sind drei, welche an verschiedenen Stellen durch den Muskel treten. In jedem Falle aber erscheint er tiefer als die Arterie im Subkutangewebe, oft über einen Finger breit tiefer".

Bei unserer Schnittführung verletzen wir die periphere Ausbreitung des Nerven nicht, wir finden sie dadurch, dass wir die Haut des oberen Wundrandes von der Unterlage nach oben vorsichtig abpräparieren und zwar im allgemeinen in einer Ausdehnung von 1 bis 2 cm. Hat man den Beginn der Endausbreitung gefunden, möge es sich nun um einen Ast oder mehrere handeln, so kann man sich an ihm centralwärts in die Tiefe arbeiten. Im allgemeinen wird man mit anatomischen Pincetten und der Scheere vordringen, nur hier und da zur Durchtrennung spannender und hindernder Muskel- oder Sehnenstränge das Messer nötig haben.

Die Durchtrittsstelle des N. occip. major aus der Muskulatur und den Sehnen zur Haut befindet sich auf einer 2 cm unterhalb der Protuberantia occipital. externa gezogenen Horizontalen (Luschka) und zwar in wechselnder Entfernung von der Medianlinie, die bis auf 1,2 cm herabsinken (Schwalbe), aber auch 3—4 cm betragen kann (Henle). Die A. occipitalis hingegen tritt im Allgemeinen weiter nach aussen etwa in der Mitte zwischen Protuberant. occipit. externa und hinterem Umfange des Proc. mastoideus an die

Oberfläche unter die Haut und zwar in einer Linie, welche jene Protuberanz mit der Wurzel des Warzenfortsatzes verbindet.

Ebensowenig wie beim Uebergang in das schwartige Subkutangewebe bieten A. und N. occipitalis in der Tiefe einen gemeinsamen Verlauf. Verfolgen wir den Nerven entsprechend unserem operativen Vorgehen von der Peripherie her centralwärts, so durchbohrt er die Sehne des in seinem obersten Gebiete sehr zarten M. trapezius s. cucullaris in ihrem äusseren Abschnitt oder tritt in Fällen, in denen dieser Muskel am oberen Ende besonders schwach entwickelt ist, an ihrem lateralen Rande in die Tiefe. Je nachdem muss der Ansatz des Cucullaris durchtrennt, oder er braucht nur nach der Mitte hin geschoben zu werden. Ausnahmsweise kann der Occipitalis major, wenn der Sternocleidomastoideus oben an der Linea

Fig. 15.

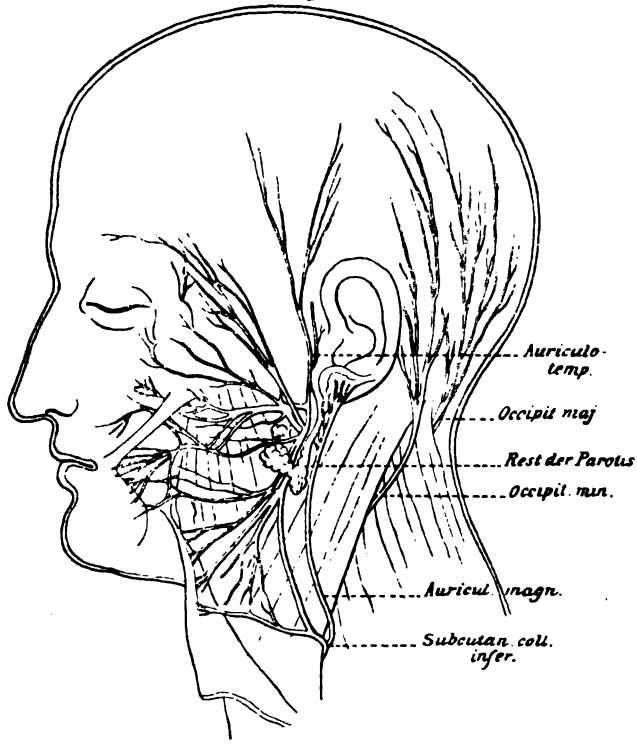

Terminale Aeste der sensiblen Kopfnerven und des Facialis. Parotis bis auf einen kleinen Rest entfernt (nach Henle).

nuchae superior sich besonders breit ansetzt, diesen Muskel hier in seinem hintersten Abschnitte durchbohren (Zumstein Fall 10 S. 477).

Unter dem Cucullaris folgt der Splenius capitis, ein starker Muskelbauch, dessen Faserrichtung von unten und medial nach oben lateralwärts zieht. Der N. occipitalis maj. verläuft an seinem medialen Rande in die Tiefe, nur selten geht er durch diesen selbst hindurch (Zumstein Fall 1, Seite 473), und durchbohrt weiter den dicken M. semispinalis capitis, dessen Fasern nahezu parallel der Wirbelsäule gerichtet sind. An dieser Stelle pflegt er, auch wenn er in seinem oberflächlicheren Verlauf geteilt war, nur noch einen Strang darzustellen. Um eine genügende Uebersicht für das weitere Vordringen in die Tiefe zu gewinnen, muss man die Fasern des M. splenius und semispinalis in querer Richtung nach Bedürfnis einschneiden. Ehe wir nun zu der tiefsten Schicht der Nackenmuskulatur gelangen, sehen wir dem Nerven Muskeläste entspringen, einen aufsteigenden Ast zum Splenius, zum Longissimus capitis, gelegentlich auch zum Obliquus capitis super. und infer., von welchem Aste aus zuweilen auch ein Hautnerv am medialen Rande des Spleniuszum Hinterhaupt emporstrebt, und einen absteigenden Ast zum M. semispinalis capitis und zur Anastomose mit dem hinteren Aste des dritten Cervicalnerven.

Ausser dem eben erwähnten unbeständigen Hautaste giebt es noch einen stets vorkommenden Hautnerven, welcher dem hinteren Aste des 3. Cervicalnerven entstammt und zum unteren Abschnitte des Hinterhaupts an der medialen Seite des N. occipitalis major gerade emporzieht. Henle beschreibt ihn als Ramus occipitalis, giebt ihm aber keine besondere Bezeichnung, von Hoffmann (in Quain-Hoffmann's Anatomie) wird er dritter Hinterhauptsnerv, N. occipitalis tertius genannt. Diesen Namen behalte ich der Kürze wegen bei. Man muss den Nerven durchaus kennen, damit man ihn nicht für den Occipit. maj. halte. Er kann mit diesem im oberflächlichen Verlaufe durch eine Anastomose verbunden sein, sich auch ganz in ihn einsenken. Die Entfernung zwischen beiden beträgt je nach der Lage des Occipitalis major 1—2 cm.

Der dritte Hinterhauptsnerv dringt, von der Peripherie nach dem Centrum gerechnet, etwa 4 cm unterhalb der Protuberantia occipitalis externa durch die Sehne des M. trapezius, dann durch den M. semispinalis in die Tiefe. Hat man, wie oben angegeben, den Trapezius zur Seite gezogen und den Semispinalis quer durchtrennt, so findet man ihn hier auch in Fällen, in denen er wegen seiner Feinheit in der Peripherie nicht deutlich zur Erscheinung kam. An

dieser Stelle besteht zuweilen ebenfalls eine Anastomose zwischen ihm und dem Occipitalis major.

Fig. 16.

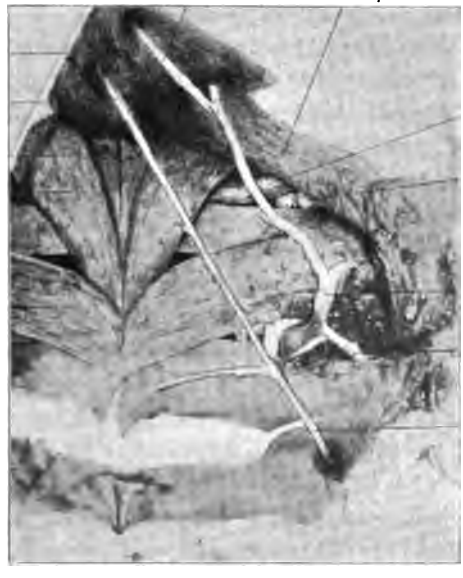

Leichenpräparat in etwa natürlicher Grösse photographiert. Ansicht von hinten. Die Konturen der Muskeln sind der Deutlichkeit wegen nachgezogen, die Bögen der drei obersten Halswirbel eingezeichnet. Unter das Ganglion des 2. Cervicalnerven ist, damit bei der grossen Tiefe seine Konturen sich scharf abheben, ein Stückchen weisses Papier geschoben. An ihm und den beiden Nerven ist nichts retouchiert. Der M. semispinalis capitis ist am Nacken quer durchschnitten, sein oberer Teil nach oben geschlagen. Der N. occipitalis major und der N. occipitalis tertius treten in ihn ein. Der Occipitalis major ist in diesem Abschnitt ein wenig nach der rechten Seite verlagert, so dass er den M. rectus capitis posticus major eben nur berührt. Der rechte M. obliquus capitis inferior ist etwas in die Höhe geschoben, so dass das Ganglion des 2. Cervicalnerven sichtbar wird. Der hintere Ast des 1. Cervicalnerven (N. suboccipitalis) tritt oberhalb des hinteren Bogens des Atlas und unterhalb der A. vertebralis gerade an der Stelle hervor, die in unserer Abbildung infolge der Seitenverlagerung des N. occipitalis major von diesem eingenommen wird. Da er nach Henle keinen Hautnerven abgiebt, so ist er für unsere Betrachtungen ohne Wichtigkeit und daher fortgelassen.

Kehren wir nun zu letzterem zurück, so ruht der Nerv nach Durchbohrung des Semispinalis capitis auf der tiefsten Schicht der

Nackenmuskulatur, nämlich auf der hinteren Fläche des M. rectus capitis posticus major, dann auf der gleichen Fläche des M. obliquus capitis inferior. Beide Muskeln kreuzt er in ihrer Faserrichtung; denn der Rectus zieht vom Dornfortsatz des Epistropheus zum mittleren Abschnitt der Linea semicircularis inferior des Hinterhauptbeins, der Obliquus von dem gleichen Dornfortsatz zum Querfortsatz des Atlas. Endlich biegt der lateralwärts laufende Nerv um den unteren Rand des Obliquus bogenförmig in die Tiefe und stellt in diesem Verlaufe den ganzen hinteren Ast des zweiten Cervicalnerven dar. Hier erfolgt auch die Vereinigung mit dem vorderen Aste zum Stamme des zweiten Cervicalnerven.

Der N. occipitalis tertius verläuft an der medialen Seite des Occipitalis major gleichfalls über die Mm. rectus capitis posticus major und obliquus capitis inferior und zwar über ihren medialen Abschnitt hinweg, vereinigt sich hier mit den Muskelzweigen zum hinteren Aste des 3. Cervicalnerven und zieht dann etwa noch 2 cm weiter über den Bogen des Epistropheus nach unten und lateralwärts zum Foramen intervertebrale zwischen dem zweiten und dritten Halswirbel. Auch in diesem tiefsten Abschnitt ihres Verlaufes kann sich zwischen den Nn. occipitales major und tertius eine Anastomose vorfinden.

Während bei allen anderen Spinalnerven der hintere Ast der schwächere ist, finden wir das Umgekehrte beim 1. und 2. Cervicalnerven; besonders bei letzterem ist der hintere Ast der stärkere. Von grosser Wichtigkeit für uns ist eine weitere Eigentümlichkeit des zweiten Cervicalnerven. Bei den anderen Rückenmarksnerven findet die Teilung des Stammes bereits innerhalb des Foramen intervertebrale statt, so dass der Nerv schon in einen vorderen und hinteren Ast gespalten, aus der seitlichen Oeffnung der Wirbelsäule hervortritt. Bei ihnen allen liegt unmittelbar oberhalb des ungeteilten Stammes das spindelförmige Spinalganglion der hinteren Wurzel und nimmt an seiner vorderen Fläche in einer Furche die vordere Wurzel auf. Die Spinalganglien liegen also, indem sie sich zugleich ausserhalb der Dura mater befinden, ebenfalls im Bereiche der Foramina intervertebralia. Der Stamm des zweiten Cervicalnerven dagegen liegt ausserhalb der Wirbel, daher ist sein Ganglion ohne Knochenoperation von unserem Schnitt aus zugänglich, da zwischen Atlas und Epistropheus kein Foramen intervertebrale vorhanden ist, sondern ihm entsprechend eine mehr als centimeterbreite Intervertebralspalte, in deren seitlicher Ecke lateralwärts vom Ursprung des hinteren Atlasbogens das Ganglion sich befindet. In dieser anatomischen

Eigentümlichkeit ist es auch begründet, dass abweichend von allen anderen Spinalnerven der zweite ebenso wie der erste Cervicalnerv hinter den Gelenkfortsätzen der Wirbelkörper die Wirbelsäule verlassen. Das Ganglion des 2. Cervicalnerven liegt nach aussen vom Ligamentum obturatorium atlanto-epistrophicum, von ihm 3—5 mm entfernt.

Am Lebenden habe ich dieses Ganglion nicht entfernt, sondern mich auf die Durchtrennung des Stammes beschränkt. Die Exstirpation ist aber, wie mich zahlreiche Untersuchungen an Leichen belehrt, technisch ausführbar und zwar ohne Verletzung der Wirbelsäule. Sie würde die gleiche Bedeutung wie die Ausrottung des Ganglion Gasseri bei Trigeminusneuralgie beanspruchen. Die Thiersch'sche Extraktion ist an den Cervicalnerven durchaus zu verwerfen. Ihre hinteren Aeste, von denen bisher die Rede war, verbinden sich häufig durch schlingenförmige Anastomosen untereinander, an den vorderen Aesten, auf die wir gleich zu sprechen kommen, sind solche stets vorhanden. Wenn man bedenkt, dass der N. phrenicus völlig oder seinem wesentlichen Teile nach aus dem vierten Cervicalnerven entsteht, oft aber auch Fasern noch vom 3. Cervicalnerven empfängt, so wäre allein aus diesem Grunde jene Vorsicht geboten. Dazu aber kommt noch die Nähe des Rückenmarkes und zwar eines Teiles, der besonders lebenswichtig ist.

Die Thiersch'sche Methode übt, wie ich durch Leichenversuche dargethan, auf ziemlich weite Entfernung nach dem Centrum hin Zerrungen an den Nerven aus, ehe die Abreissung erfolgt. Wird z. B. der Infraorbitalis in der Orbita unmittelbar vor der Fissura orbitalis inferior mit der Thiersch'schen Zange gefasst, so ist beim Drehen bereits eine deutliche Bewegung und Zerrung bis hinein in die Schädelhöhle bemerkbar. Wird aber der dritte Trigeminusast an der Schädelbasis freigelegt und dicht unter dem Foramen ovale gepackt, dann wird sogar das Ganglion Gasseri mit herabgezerrt und beim weiteren Drehen ein Randteil von ihm herausgerissen. Dies habe ich auch einmal am Lebenden beobachtet, ebenso hat es Krönlein gesehen. Solchen unkontrollierbaren Zerrungen aber darf man die Ganglien und Nervenwurzeln noch dazu an einem so wichtigen Abschnitte des Rückenmarks keinesfalls aussetzen. Der Nerv ist daher so weit centralwärts, als man ihn auf die geschilderte Weise herauspräparieren kann, zu durchschneiden. Hat man die Methode genau nach der Vorschrift ausgeführt, dann sind auch alle Anastomosen mit den Nachbarnerven durchtrennt, man kann nun die

peripher von der Durchtrennungsebene befindlichen Verästelungen langsam herausdrehen und gewinnt Präparate wie das in Tafel X

Fig. 17.

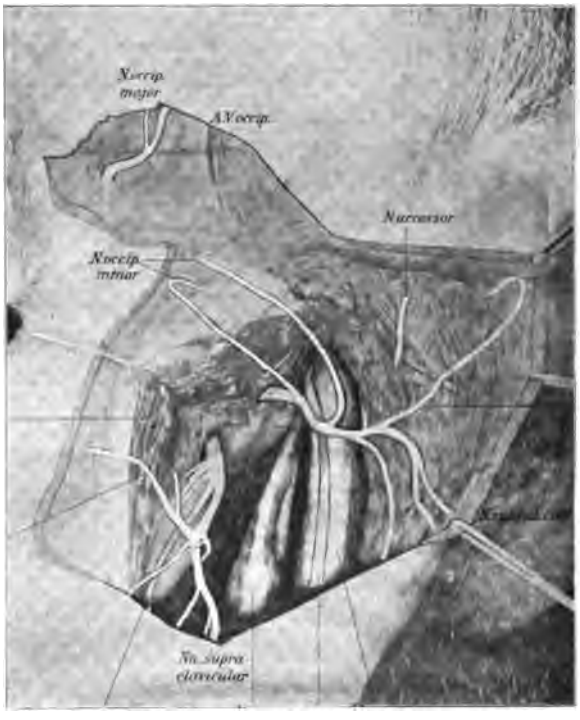

N. auricul. magnus

Mm. Splenius und Semispin.

M. sternocleidomastoideus

M. scalenus medius

N. phrenicus

Carotis

N. vagus

V. jugularis interna

Die vorderen Aeste der Nervi cervicales III und IV in ihren Beziehungen zur Umgebung. Leichenpräparat, photographiert. Die Konturen der Carotis, der V. jugularis interna und der oberflächlichen Nerven sind der Deutlichkeit wegen nachgezogen. Der N. vagus ist, um ihn sichtbar zu machen, auf die V. jugularis verlagert, die Nackenmuskeln sind nach hinten gezogen. Der N. occipitalis minor tritt doppelt aus dem 3. Cervicalnerven hervor. Der N. accessorius ist durchschnitten, sein centrales Ende nach oben über den M. sternocleidomastoideus hinaufgeschlagen

abgebildete.

Dringt man in die Tiefe vor, so hat man der Blutung wegen Vorsicht zu üben. In den oberflächlicheren Schichten ist sie nicht nennenswert, zumal die Art. occipitalis bei regelmässigem Ver-

laufe gar nicht in unserem Schnitte, sondern höher oben liegt, nötigenfalls auch leicht zu unterbinden wäre. Ganz in der Tiefe liegt 1 bis 1,5 cm lateralwärts vom Stamm des 2. Cervicalnerven die A. vertebralis, welche in den Löchern der Querfortsätze der Halswirbel fast senkrecht bis zum Epistropheus emporgestiegen. Von hier aber muss sie, um zu dem um mehr als einen Centimeter weiter nach aussen liegenden Querfortsatz des Atlas zu gelangen, lateralwärts verlaufen und von da wieder medianwärts nach dem Hinterhauptsloche zu, so dass sie hier einen grossen mit der Convexität nach aussen gerichteten Bogen bildet. Auf diesem Wege ist die Arterie oberhalb des Atlas von Muskeln nicht geschützt (s. Fig. 16) und nur in eine Lage Fett eingehüllt, sie verläuft dicht oberhalb des Atlas in querer Richtung. Immerhin ist sie so weit von unserem Operationsfeld entfernt, dass sie bei regelmässigem Verlauf gar nicht zu Gesicht kommt. In ihrer unmittelbaren Nähe liegt ein starker Venenplexus, der Plexus venosus cervicalis posterior Breschet's, der unter Anderem das Blut der tiefen Nackenmuskeln aufnimmt und auch mit der V. occipitalis in Verbindung steht. Da die Nn. occipitales major und tertius in ihrem tiefen Verlaufe von Teilen des Plexus umgeben sein können, so gehe man hier vorsichtig und möglichst mit stumpfen Instrumenten vor. Venöse Blutungen sind in solchen Tiefen viel störender als arterielle, sie können nur durch Kompression beherrscht werden. In meinen Fällen war die Blutung hier nicht erheblich, und die Operation liess sich jedes Mal ohne Störung zu Ende führen. Man muss nur die tiefe und enge Wunde mit Hüftgelenkshaken kräftig auseinander halten lassen; der Druck und Zug der Haken stillt zugleich die Blutung, falls sie nicht allzu stark ist.

Ueber eine für unsere Betrachtungen wichtige Abnormität der A. vertebralis berichtet W. Krause in Henle's Gefässlehre. Sie trat nicht in das Loch des Querfortsatzes im Epistropheus ein, schlang sich vielmehr in einem nach hinten konvexen Bogen um jenen Fortsatz herum (hier würde sie unserem Operationsgebiet nahe sein, da sie unmittelbar nach aussen vom Stamme der 2. Cervicalnerven sich befände) und drang dann in regelmässiger Weise in das Loch des Querfortsatzes des Atlas ein.

Wir kommen nun zur Freilegung der Nn. occipitalis minor und auricularis magnus. Unser Schnitt trifft beide Nerven dort, wo sie am hinteren Rande des M. sternocleidomastoideus ungefähr in der Höhe des Zungenbeins erscheinen, um in fast senkrechter Richtung nach oben weiterzulaufen (s. Fig. 15). Man sei hier mit

der Durchtrennung des M. subcutaneus colli, wo er vorhanden ist, und der darunter liegenden Fascie vorsichtig, damit man die Nerven nicht verletze. Zu bemerken wäre, dass der M. sternocleidomastoideus nur von einer ganz dünnen Fascie bedeckt ist. Beide Nerven können schon geteilt unter dem Sternocleidomastoideus hervortreten oder verzweigen sich erst im weiteren Verlauf in zwei und mehrere Aeste. Der Occipitalis minor liegt entweder dem Auricularis ganz nahe, oder er erscheint höher oben bis zu 4, ja 5 cm oberhalb des Auricularis hinter dem Muskel, durchbohrt auch wohl dessen hinteren Rand; er steigt meist an diesem Rande unmittelbar entlang, seltener ihm parallel, dann auf dem Splenius capitis, zum Hinterhaupt empor. Zuweilen kommt der Occipitalis minor erst ganz oben unterhalb der Linea nuchae superior unter dem hinteren Rande des M. sternocleidomastoideus zum Vorschein (Zumstein Fall 7, Seite 476), oder er durchdringt noch den vorderen Rand des Trapezius kurz vor dessen Ansatz an der Linea nuchae superior (Zumstein Fall 13, Seite 478). Weiter kann der Occipitalis minor so fein sein, dass er das Hinterhaupt gar nicht erreicht. Sollte man wegen so abweichenden Verlaufes oder wegen seiner Kleinheit den Occipitalis minor nicht finden, so suche man zuerst den Auricularis magnus auf und dringe diesem entlang in die Tiefe.

Dicht unter dem Auricularis magnus, der auch in doppelter Gestalt auftreten kann (Zumstein Fall 3 und 10, Seite 474 und 477), zieht der N. subcutaneus colli inferior als ein plattes Band beinahe horizontal nach vorn; noch etwas tiefer treten die Nn. supraclaviculares hinter dem Sternocleidomastoideus hervor und laufen nach dem Schlüsselbein herab. Die letzteren Nerven werden bei unserer Operation nicht freipräpariert, wenn sie nicht etwa gleichzeitig an der Neuralgie beteiligt sind.

Die Grössenverhältnisse der drei Nerven Occipitalis major, minor und Auricularis magnus zu einander sind ungemein wechselnde, so dass die angegebene Beschreibung durchaus nicht immer Gültigkeit besitzt. Im Allgemeinen pflegt allerdings der Auricularis magnus der stärkste Nerv des Plexus cervicalis zu sein, der ja aus den vorderen Aesten der vier obersten Cervicalnerven gebildet wird. Bei einer meiner Operierten aber, einem 33jährigen Fräulein, war der Occipitalis minor (s. Tafel X) der weitaus längste Nerv von den dreien, dem entsprechend waren auch seine Zweige gross und sein Verästelungsbezirk ausgedehnt. Der Auricularis magnus bildete nur einen unbedeutenden Zweig von ihm und

war auch erheblich schwächer als der Occipitalis major. Natürlich muss man bei der Operation stets auf solche Abnormitäten gefasst sein und bedenken, dass der eine Nerv eine um so stärkere Entwickelung bietet, je weniger seine Nachbarn ausgebildet sind.

Verfolgen wir nun den Occipitalis minor und Auricularis magnus weiter centralwärts (s. Fig 17), so müssen wir den Sternocleidomastoideus nach vorne, den Splenius capitis in Zusammenhang mit den anderen Nackenmuskeln nach hinten verziehen und zwischen beiden in die Tiefe dringen. Hierbei tritt uns zuerst der N. accessorius und zwar sein hinterer äusserer Ast (Ramus muscularis) entgegen, welcher zwischen oberem und mittlerem Drittel in den Sternocleidomastoideus eindringt und dessen hinteren Rand in schräger Richtung durchsetzt, um weiter in der Richtung von oben innen nach unten aussen zu ziehen und im M. cucullaris zu endigen. Der Nerv ist mehr durch seinen Verlauf als durch seine Stärke charakterisiert; wenigstens habe ich ihn an der Leiche mehrmals recht schwach gefunden und kaum so stark, wie den Auricular. magn. oder den Occipital. minor. Sollten irgend welche Zweifel sich einstellen, so braucht man ihn nur durch Zerrung zu reizen und sieht sofort die Schulter zucken. Der Nerv muss eine Strecke weit frei präpariert werden, damit er beim weiteren Vordringen nicht hindert, und wird mit dem Sternocleidomastoideus nach vorn gezogen. Häufig anastomisiert der N. accessorius mit dem Plexus cervicalis, namentlich kann der Occipitalis minor mit ihm einfach (Zumstein Fall 1 und 8, S. 473 und 476) oder sogar doppelt (Zumstein Fall 11, Seite 477) verbunden sein.

Unser Weg führt uns nun zum Seitenteil der oberen Halswirbelsäule, aus dem die Nervenstämme hervortreten. Auf den Querfortsätzen der Halswirbel und den von ihnen entspringenden Muskeln (im oberen für uns wichtigen Abschnitte der Halswirbelsäule die Mm. longus atlantis und longus capitis s. rectus capitis anticus major, die Mm. scalenus medius und levator scapulae) aber ruht auch der Gefässstrang, welcher sich neben Lymphdrüsen und Lymphgefässen aus der Carotis, der V. jugularis interna, dem N. vagus und der Ansa N. hypoglossi zusammensetzt und von meist fettlosem Bindegewebe umhüllt wird. Die Carotis liegt median, die Jugularis lateral, dicht an ihrer hinteren Seite und zwar gewöhnlich im Winkel zwischen beiden der N. vagus, der sich aber auch weit von der Vene entfernen kann. Die Teilung der Carotis liegt ungefähr in der Höhe der Stelle, wo der dritte und vierte

Cervicalnerv aus dem Seitenteil der Wirbelsäule hervortreten. In ihrer Nähe, bald höher, bald tiefer gelegen, zeigt die grosse Halsschlagader häufig eine bulbäre Erweiterung. Unmittelbar nach der Teilung liegt am meisten median die Carotis externa, lateral und etwas nach hinten von ihr die Carotis interna und wieder lateral von dieser und nach hinten die Jugularis interna.

Als für uns wichtige Abnormität kann die A. vertebralis ganz oder streckenweise vor den Querfortsätzen verlaufen, ohne in deren Löcher einzudringen: in solchen Fällen liegt sie hinter der Carotis communis.

Der Ramus descendens hypoglossi ruht auf der vorderen Wand der Carotis und bildet in der Höhe des Kehlkopfes mit einem Aste des 3. Cervicalnerven die Ansa hypoglossi. Dies ist für unsere Betrachtung von Wichtigkeit, zumal dieser Ast sich ganz dicht an die V. jugularis anlegt und meist an ihrer Aussenseite schräg herabläuft.

Den aus so verschiedenen Teilen zusammengesetzten Gefässstrang kann man in toto stumpf nach vorn schieben und von dem Seitenteil der Wirbelsäule abdrängen, um diese freizulegen. Hinter dem Gefässbündel zieht der Grenzstrang des Sympathicus herab; er ist auf den die Wirbelsäule bedeckenden Muskeln festgeheftet und bleibt daher an seinem Ort, wenn man den Gefässstrang verschiebt. Uebrigens liegt er so weit medianwärts von unserem Operationsfeld entfernt, dass er hier nicht in Betracht kommt.

Ich erwähne diese anatomischen Verhältnisse nur zur Orientierung so genau; beim Operieren am Lebenden werden die einzelnen Teile nicht freigelegt, also auch im einzelnen nicht sichtbar. Immerhin ist der Plexus cervicalis im unteren Abschnitte von der V. jugularis interna bedeckt.

Die vorderen Aeste der vier oberen Cervicalnerven bilden mit ihren Anastomosen den Plexus cervicalis, sie treten in einer Rinne, welche die obere Fläche eines jeden Querfortsatzes trägt, aus dem Wirbelkanal hervor und liegen zunächst zwischen den Mm. intertransversarii antici und postici, dann lateralwärts von diesen zwischen den Mm. scalenus medius und longus capitis s. rectus capitis anticus major, jener bildet die hintere, dieser die vordere Begrenzung.

Erst an der Stelle, wo die Nerven die Musculi intertransversarii durchdrungen haben, sind sie dem Messer zugänglich. Die Spinalganglien befinden sich vom 3. Cervicalnerven an, wie wir bereits gesehen, innerhalb der Foramina intervertebralia, sind also

ohne Knochenoperation nicht erreichbar. Man wird eine solche in dieser Gegend wegen der Lebenswichtigkeit des oberen Halsmarkes bei Neuralgie kaum ausführen. Allerdings sind an den unteren Cervicalnerven und an anderen Stellen des Rückenmarks nach Bennett's Vorgange die hinteren Wurzeln wegen schwerer Neuralgie mit Erfolg reseciert worden, nachdem der Wirbelkanal von hinten eröffnet war. Bei unseren Nerven handelt es sich um eine Durchtrennung ausserhalb der Wirbelsäule, allerdings soll sie möglichst nahe dieser stattfinden, damit zugleich alle anastomotischen Aeste, die sonst die Neuralgie unterhalten können, ausgeschaltet werden.

Die für uns wichtigsten Nerven, der Occipitalis minor und Auricularis magnus, liegen dem Scalenus medius dicht auf und ziehen auf diesem centralwärts in schräger Richtung nach oben und vorne zum Seitenteil der Wirbelsäule. Der Occipitalis minor stammt am häufigsten aus dem dritten Cervicalnerven, zuweilen aber aus dem zweiten oder aus dem Verbindungsaste zwischen zweitem und drittem; er kann bereits an seinem Ursprung in zwei Aeste geteilt sein (s. Fig. 17) und demgemäss, wie schon erwähnt, in dieser Form hinter dem Sternocleidomastoideus hervortreten. Der Auricularis magnus entspringt meist aus dem dritten Cervicalnerven oder aus der Anastomose zwischen drittem und viertem, seltener aus der Verbindung zwischen zweitem und drittem. Er kann auch mit dem Occipitalis minor gemeinsam aus dem dritten Cervicalnerven hervorgehen (Zumstein, Fall 2 und 10, Seite 473 und 477), endlich in doppelter Gestalt auftreten. (Zumstein, Fall 3, Seite 474.) In letzterem Falle kann der eine aus dem dritten, der andere aus dem vierten Cervicalnerven entspringen (Zumstein, Fall 10, S. 477). Endlich pflegt der N. subcutaneus colli inferior den gleichen Ursprung wie der Auricularis magnus zu besitzen, zuweilen sogar mit gemeinsamem Stamme; in solchem Falle muss er an der Wurzel mit entfernt werden (s. Tafel X). Aus dem vierten Cervicalnerven gehen die Nervi supraclaviculares und der N. phrenicus hervor; letzterer bekommt aber auch Nervenfasern vom dritten und fünften.

Diese Verbindungen mit dem wichtigen N. phrenicus verbieten, wie oben dargelegt, die Thiersch'sche Nervenextraktion durchaus; man hat vielmehr die zu resecierenden Nerven sorgfältig aus allen den zahlreichen Verbindungen frei zu präparieren, muss sie dann möglichst weit central durchschneiden und kann nunmehr allerdings die peripheren Verästelungen langsam herausdrehen, um sie möglichst

vollständig zu entfernen. Beim Durchtrennen der Nerven in der Tiefe habe ich einmal eine starke venöse Blutung erlebt, die aber auf Tamponade zum Stehen kam; im übrigen war die Blutung in diesem Falle nicht nennenswert.

Von der Abtrennung der motorischen Aeste habe ich keine nachweisbaren Störungen gesehen. Die in Frage kommenden Muskeln sind so zahlreich und werden von so vielen Aesten der Cervicalnerven versorgt, dass schon aus diesen Gründen etwaige Störungen sich ausgleichen werden.

Die Heilung der tiefen Wunde bietet keine Schwierigkeiten. Da die Teile vielfach stumpf von einander gedrängt und daher gezerrt und gequetscht werden müssen, halte ich das Einlegen dünner Drains an den beiden tiefsten Stellen der Wunde, eines oben da, wo der Occipitalis major, eines zweiten unten, wo Occipitalis minor und Auricularis magnus abgeschnitten worden sind, für zweckmässig; im übrigen wird die Wunde genäht. Tafel IX giebt ein 16 Tage nach der Operation aufgenommenes Photogramm wieder; die Wunde ist völlig vernarbt.

Die beschriebene Operation habe ich in 3 Fällen ausgeführt, bei einer 54jährigen Frau, einem 42jährigen Manne und einem 33jährigen Fräulein. Die beiden ersten Kranken sind nach der Operation völlig schmerzfrei geworden, die Heilung war bisher 1 und $1^1/_2$ Jahre vollkommen. Bei der 33jährigen Dame bestand neben schwerster Occipitalneuralgie Gesichtsschmerz, derentwegen anderwärts bereits der Infraorbitalis reseciert worden war; es handelte sich um eine schwer neurasthenische Kranke. Nach langem Schwanken habe ich mich zu der Operation bestimmen lassen; der Erfolg war in den ersten Wochen ein vollständiger; später traten wieder Schmerzen auf, die aber in diesem Gebiete von geringerer Heftigkeit und Dauer sind wie zuvor; auch stellen sie sich viel seltener ein. Bei der Kranken waren früher unter der Unzahl von vergebens angewandten Mitteln auch Einspritzungen von Osmiumsäure angeblich in den N. occipitalis major gemacht worden. Man fühlte neben der Protuberantia occipitalis externa einen harten Knoten. Bei der Operation zeigte sich dieser als aus induriertem schwarzem Bindegewebe bestehend, die nächsten Nervenzweige befanden sich 2 cm weit ab.

Meinem Thema lagen alle leichteren Formen von Occipital-Neuralgie fern; sie werden dem Chirurgen nur ausnahmweise zu Gesicht kommen. Aber es giebt genug Fälle, in denen nur einer der Cervico-Occipitalnerven ausschliesslich oder vorwiegend befallen wird,

namentlich erkrankt der Occipitalis major allein und besonders nach Erkältungen. Ein Fall von doppelseitiger Neuralgie in dessen Gebiet im Anschluss an Malaria ist in der Naunyn'schen Klinik beobachtet und von Schreiber veröffentlicht worden; die heilende Wirkung des Chinins lieferte den Beweis für das ätiologische Verhältnis. Von anderen Ursachen sind wiederholte Erkältungen, Traumen und Infektionskrankheiten (ausser Malaria noch Influenza und Typhus) zu nennen. Lues und Gicht spielen eine Rolle, ebenso die Arteriosklerose; ferner Ueberanstrengungen, Kummer. Hiermit kommen wir ins Gebiet seelischer Vorgänge; der neuropathischen Belastung und der Hysterie wird in der Aetiologie grosse Wichtigkeit beigemessen.

Wenn die Occipitalneuralgie sich in ausgeprägter Weise auf einen einzigen der in Betracht kommenden Nerven beschränkt, so wird man die Resektion nur an diesem vornehmen. Die Schnittführung braucht dabei keine prinzipielle Aenderung zu erfahren, sondern nur in solcher Begrenzung ausgeführt zu werden, dass der zu entfernende Nerv ungefähr in der Mitte des Schnittes liegt.

Erklärung der Abbildungen
auf Taf. IX—X.

Taf. IX. 33jähr. Kranke, 16 Tage nach der Operation photographiert. Die frische Narbe war zu wenig sichtbar, ist daher weiss nachgezeichnet. In das Photogramm sind die Knochenkonturen und die Nerven in ihrem oberflächlichen Verlauf nach der Fig. 15 in Merkel's Handbuch der topographischen Anatomie, Braunschweig 1885—1890, eingezeichnet, die A. und V. occipitalis nur an ihrer Durchtrittsstelle zur Oberfläche angedeutet. Ferner ist die anästhetische Zone, wie sie 9 Tage nach der Entfernung der drei Nerven bestand, weiss eingezeichnet.

Taf. X. Exstirpierte Occipitalnerven von einem 33jähr. Fräulein. Natürliche Grösse. Der Occipitalis minor ist der längste, der Auricularis magnus der schwächste Nerv.

AUS DER

ROSTOCKER CHIRURGISCHEN KLINIK

DES PROF. DR. GARRÈ.

XVIII.

Zur Tetanusbehandlung mit Antitoxin.

Von

Dr. **Haberling,**
Oberarzt im Infanterie-Regiment Graf Bose, kommandiert zur Klinik.

Bei der Seltenheit des Auftretens des Tetanus, sowie bei der geringen Anzahl bisher veröffentlichter Fälle, die einer Behandlung mit Behring's Antitoxin unterzogen wurden, ist jeder einzelne neu veröffentlichte Fall einer Antitoxinbehandlung von besonderem Interesse. Kann man doch nur auf Grund einer Kasuistik, die eine grosse Anzahl genau beobachteter und gesichteter Fälle enthält, nicht etwa auf Grund noch so exakt ausgeführter Tierexperimente zu einem abschliessenden Urteil über den Wert eines neuen Mittels kommen. Für die Beurteilung muss man sich aber, will man nicht manchen Trugsschlüssen zum Opfer fallen, hauptsächlich auf die Fälle stützen, die in einer Klinik oder einem grossen Krankenhaus unter steter Aufsicht eines geschulten Personals behandelt und beobachtet werden. Von diesem Gesichtspunkte ausgehend will ich heute über zwei Fälle von Tetanus traumaticus kurz berichten, die im vergangenen Jahr in der

hiesigen chirurgischen Klinik behandelt wurden und die wenige Stunden nach der Infektion bereits der Klinik zugeführt wurden, um im Anschluss daran eine kurze Uebersicht über die bisherigen Heilerfolge mit der Behring'schen Antitoxinbehandlung bei Tetanus zu geben.

1. Bei dem ersten Fall handelte es sich um einen 31jährigen Knecht, der sich am 16. April 1898 beim Pflügen das Eisen des Pfluges in den rechten Fussrücken dicht über dem Fussgelenk stiess. Die stark blutende, beschmutzte Wunde wurde vom Pat. mit einem alten Tuch verbunden. Pat. fuhr darauf sofort etwa 2 Stunden Wegs in die hiesige Klinik.

Mittelgrosser, kräftig gebauter Mann von gut entwickelter Muskulatur und gutem Ernährungszustande. Temperatur normal. Dicht unterhalb des Malleolus internus eine schräg von oben vorn nach hinten unten verlaufende 2 cm lange, breit klaffende Hautwunde. Wundränder unregelmässig, etwas gequetscht. Zieht man die Ränder auseinander, so gewahrt man eine mit Blutgerinnseln gefüllte, subkutane Tasche, die sich gerade nach oben 6 cm bis über die Mitte des Fussgelenkes verfolgen lässt. Sehnen nicht verletzt, Gelenk intakt, Bewegungen in ihm frei und schmerzlos. Im Urin kein Eiweiss, kein Zucker.

Die mit Erde und Schmutz verunreinigte Wunde wird sorgfältigst desinficiert; da das Sekret freien Abfluss hat, sieht man von einer weiteren Incision ab. Tamponade der Wunde.

18. IV. Wunde zeigt schmierig belegte Granulationen, nach Entfernung des Tampons fliesst trübe, seröse Flüssigkeit aus der Wundtasche. Umgebung etwas ödematös und geschwollen. Drainage der Tasche. Temperatur abends 38,6. Pat. hat keine Schmerzen. — Vom 19. IV. bis 28. IV. gutes Befinden. Temperatur sinkt langsam zur Norm. Wunde gut drainiert, keine Verhaltung. Granulationen sind aber schlaff und schmierig, sondern trübes, dünnes Serum ab. Fuss bleibt etwas geschwollen, ödematös. — 29. IV. (13. Krankheitstag). Heute morgen klagt Pat. plötzlich über Steifigkeit im Nacken, ziehende Schmerzen in den Kaumuskeln, er könne den Mund nicht recht öffnen. Gesichtsausdruck eigentümlich starr. Temp. M. 37,1, A. 37,9. Puls zwischen 90 und 100. Auf Befragen giebt Pat. an, dass er schon am Tage vorher leichte Nackenstarre und erschwertes Oeffnen des Mundes bemerkt habe (12. Krankheitstag). Abends stärker ausgeprägte Nackenstarre, leichter Opisthotonus. Trismus nicht intensiver. Keine Zuckungen. Extremitäten frei, wenn auch schwerfällig beweglich. Injektion von 5 gr festes Tetanus-Antitoxin Behring in 45 gr destillierten Wassers gelöst (= 500 J. E.) in die Brusthaut. Wunde zeigt gleich schmierigen Belag, wird mit Jodtinktur gepinselt, feucht verbunden. — 30. IV. Temp. M. 37,5, A. 38,0. Pat. hat sehr un-

ruhig geschlafen. Starre der Extremitäten nimmt zu, so dass Pat. sich nicht mehr erheben kann. Ebenso sind Nackenstarre und Opisthotonus stärker geworden. Namentlich auch im kranken Bein ist die Steifigkeit deutlich. Trismus besteht in gleicher Stärke. Pat. schwitzt sehr stark. Puls abends weniger voll, 108. Hat 4,0 Chloral, Abends 0,01 Morphium bekommen. — 1. V. Temp. M. 38,2, A. 38,0. Puls M. 104, A. sehr klein und beschleunigt, 128. Gegen Morgen stellen sich zum ersten Mal leichte tetanische Zuckungen ein, die von ganz kurzer Dauer sind, durch den ganzen Körper gehen, sehr schmerzhaft. Zunehmender Trismus und Opisthotonus. Steifigkeit auch in den oberen Extremitäten. Starke Schweisse. Mittags abermalige Injektion 25 ccm flüssiges Tetanus-Antitoxin Behring (250 J. E.) unter die Brusthaut. Abends sehr schlechtes Allgemeinbefinden. Die sehr stark gewordenen Zuckungen treten fast alle 10 Minuten auf. Starke Cyanose und Dyspnoe. Klagen über Atemnot, 34 Atemzüge, hochgradiger Trismus, Chloral 4,0. — 2. V. Tp. M. 37,9, A. 38,5. Puls M. weich, aber kräftiger als den Abend vorher 112, Abends kräftig, 104. Pat. hat Nachts viel geschlafen, gegen Morgen Wiederkehren der Streckkrämpfe. Abermalige Injektion von 25 ccm Behrings flüssigem Antitoxin (250 J. E.) in den rechten Oberschenkel. Nachmittags wieder Verschlechterung. Durch Berühren des Betts, oder sonstige geringe Reize treten alle 2 bis 3 Minuten kurz dauernde Zuckungen auf. Pat. sieht wieder blaurot im Gesicht aus, starke Dyspnoe, Atmung keuchend 36. Beim Schlucken werden heftige Schlundkrämpfe ausgelöst, so dass das Genossene wieder herausgeschleudert wird. Pat. kann wie ein starrer Stab vom Bett in die Höhe gehoben werden. Chloral und Morphium. — 3. V. Temp. M. 37,6, A. 38°. Puls kräftiger, 112, abends 108. Nacht war gut und frei von Zuckungen. Keine Cyanose mehr. Gegen Mittag wieder Zuckungen. Dieselben sind aber heute mit lang andauernden Kontrakturen besonders in den unteren Extremitäten verbunden, die besonders stark auf der kranken Seite auftreten. Bauchmuskeln bretthart gespannt. Opisthotonus und Trismus äusserst stark. Im Laufe des Tages 8,0 gr Chloral, die sehr gut wirken, so dass Pat. am Nachmittag keine Krämpfe mehr hat. Atmung ruhig. Gleich aussehende Wunde wieder mit Jodtinktur gepinselt, feucht verbunden. — 4. V. Temp. M. 37,3, A. 37,8. Puls kräftig 86—100. Sehr ruhige Nacht. Gegen Morgen treten selten tetanische Zuckungen auf. Bewegungen des Kopfes und der Extremitäten erscheinen etwas freier. Urin ohne Eiweiss. — 5. V. Temp. normal. Puls M. und A. klein, sehr beschleunigt, 136. Nach einer guten Nacht treten wieder Zuckungen auf, die beim geringsten Anlass mit grosser Heftigkeit einsetzen. Starker Opisthotonus, lang anhaltende Muskelkontrakturen. Starke Cyanose, Atemnot. Erscheinungen halten Tag über an, abends Chloral 6,0. — 6. V. Sobald Pat. unter starke Chloraldosen gesetzt wird, hören die Zuckungen auf, die Schmerzen lassen nach, die Nächte sind immer gut. Der Mund

kann besser geöffnet werden. Krämpfe weniger heftig, treten in grösseren Pausen auf. Extremitäten sind besser beweglich. — 9. V. Nachdem die letzten Tage der Zustand angehalten hatte, besteht heute eine bedeutende Besserung. Extremitäten können gut bewegt werden, das kranke Bein allerdings schlechter als das gesunde. Opisthotonus und Nackenstarre halten an. Zwecks Anstellung mikroskopischer Untersuchungen und von Tierexperimenten wird heute eine Lumbalpunktion[1]) vorgenommen, die aber nur Blut liefert, auf das Befinden des Pat. keinen Einfluss hat. Pat. erhält von heute ab geringere Dosen Chloral 2—3 gr. — 12. V. Nach anhaltend gutem Befinden heute wieder zahlreiche heftige Zuckungen. Puls klein und frequent 136. Starre des ganzen Körpers nimmt zu. Starke Schweisse. Nach Morfin und Chloral tritt wieder Ruhe und Schlaf ein. Wunde reinigt sich langsam. Absonderung gering, Schwellung des Fusses besteht nicht mehr. — 13. V. Erster Tag an dem keine Zuckungen auftreten. Beweglichkeit wesentlich besser. Kieferklemme bedeutend zurückgegangen. Puls sinkt auf 84 Chloral 3,0. — 14. V. Einmal Zuckung, sonst gutes Befinden. — 16. V. bis 18. V.: Wieder Verschlechterung des Befindens. Zuckungen nehmen an Zahl und Intensität zu, der ganze Körper wieder starr. Wieder Cyanose. Atemnot, Opisthotonus, Trismus. Auf Chloral und Morfin Besserung. — 19. V. Heute die erste Nacht, in der Pat. ohne Narkotikum geschlafen hat. Starre der Extremitäten fast völlig zurückgegangen. Trismus geringer. Nackenstarre. Opisthotonus bestehen gleich stark weiter. Gegen Abend plötzliche Temperatursteigerung auf 38,8. Gesicht heiss und gerötet, dabei subjektives Wohlbefinden. Ursache für das Fieber nicht auffindbar. Wunde völlig geschlossen. — 30. V. Temperatur zurückgegangen, keine Zuckungen. Erste feste Speisen, guter Appetit. — 21. V. Nach 48 Stunden Pause heute Nacht wieder einige den Körper durchziehende Zuckungen, zunehmende Steifigkeit. Auf Chloral sofortige Besserung. — 23. V. Heute kann sich Pat. freilich mit noch steifem Nacken im Bett aufrichten. Rechtes Bein kann nur langsam, die anderen Gliedmassen schnell bewegt werden. — 1. VI. Langsam zunehmende Besserung. Extremitäten völlig frei beweglich; Opisthotonus gelöst. Geringe Nackenstarre, unbedeutender Trismus. Pat. sitzt im Bett und liest. Wunde vernarbt. — 6. VI. Keine Nackenstarre mehr, kein Trismus. — 8. VI. Erste Gehversuche. — 19. VI. Pat. hat sich sehr erholt, ganzen Tag im Garten. Rechter Fuss und Unterschenkel abends noch etwas ödematös, nicht schmerzhaft. — 29. VI. Pat. wird völlig geheilt entlassen, sieht blühend aus.

2. Der zweite Fall betrifft einen 30j. Kutscher, der am 22. Dez.

---

1) Stintzing. Beiträge zur Lehre vom Tetanus traumaticus. Grenzgebiete. Bd. 3. Heft 3 u. 4. S. 467; ebenso Stintzing. Wesen und Behandlung des traumatischen Tetanus. Münchener med. Wochenschr. Nr. 40. Jahrg. 1898. S. 1267.

1898 beim Versuch, die scheu gewordenen Pferde festzuhalten, auf die Erde fiel und gleich darauf einen Hufschlag mit einem Hinterfuss ohne Eisen gegen die linke Augengegend erhielt. Wegen der heftigen Blutung kühlte er eine Zeit lang mit Wasser, darauf wurde von einem Arzt (Sanitätsrat Wächter) die Wunde genäht und verbunden, sodann Pat. der hiesigen Augenklinik überwiesen. Daselbst wurde eine Wunde unterhalb des Processus zygomaticus, sowie eine Verletzung des Augapfels festgestellt, die in einem ausgedehnten Irisprolaps und Glaskörperaustritt bestand, die Sehkraft war völlig erloschen. Die linke Augengegend und die linke Wange waren stark geschwollen, die geschwollenen Augenlider verdecken den Bulbus. Am 28. XII. also am 6. Tage nach der Verletzung klagte Pat. einmal über Steifigkeit des Nackens. Am 29. XII. bemerkte er zuerst, dass er öfters die Zähne nicht auseinander bekommen konnte, gleichzeitig hatte er Schmerzen in der Gegend des rechten Masseter. — 30. XII. war das Oeffnen des Mundes wieder leichter möglich, am 31. XII. wurden ihm die Kiefer öfters, namentlich beim Schlucken fest aufeinander gepresst. In der Nacht schlief er schlecht, erwachte mehrmals, weil er sich auf die Zunge gebissen hatte und konnte der Kieferklemme wegen nur flüssige Nahrung zu sich nehmen; dieselbe hielt am 1. I. 99 an, so dass Pat. dieser Affektion wegen der chirurgischen Klinik überwiesen wurde.

Status: Mittelgrosser, kräftiger Mann, etwas blasse Gesichtsfarbe, ängstlicher Gesichtsausdruck, starre Gesichtszüge. Masseteren fühlen sich starr an. Der linke Bulbus ist von dem teilweise miteinander durch eingetrocknetes Sekret verklebten Lidern bedeckt, geschrumpft in die Orbita zurückgesunken. Am linken unteren Orbitalrande zieht unter dem Proc. zygomaticus hinweg eine teilweise vernarbte, nach unten konvex gerichtete Wunde, die an ihrem lateralen Teil eine kleine, trichterförmige Oeffnung zeigt. An dieser Stelle führt die Sonde etwa 3 cm schräg nach hinten oben in die Weichteile der Wange. Wunde schmierig belegt, secerniert stark. Die Umgebung derselben, auch das Augenlid ist deutlich ödematös, aber auf Druck nicht nennenswert schmerzhaft. Die linke Nasolabialfalte ist verstrichen, der linke Mundwinkel hängt etwas herab. Beim Versuch durch einen Spatel die Zunge herabzudrücken, um das Mundinnere zuübersehen, wird der Mund, dessen Zahnreihen nicht mehr als 2 cm auseinander gebracht werden können, so gewaltsam geschlossen, dass der abgleitende Spatel vom oberen linken Schneidezahn einen Splitter abbricht. Die Zähne werden unter schmerzhafter Verzerrung des Gesichts und fester Kontrakturstellung der Masseteren etwa eine Viertelminute aufeinandergepresst. Die Zunge, die aus Furcht vor unvermutetem Biss kaum hervorgestreckt wird, zeigt an der rechten Seite eine kleine blutende Stelle. Schlucken sehr erschwert, starker Speichelfluss. Der Mund wird in die Breite gezogen, Sprache undeutlich. Stirn rechts und links in gleicher

Weise gefurcht. Nacken frei beweglich, Patellarreflexe deutlich erhöht. Kein Fussklonus, kein Opisthotonus. Innere Organe gesund. Im Urin kein Eiweiss. Puls 86 voll kräftig, Temperatur 36,3 Abends.

2. I. Pat. klagt über Schmerzen im rechten Masseter, hat sich auf die Mundschleimhaut gebissen. Beim Versuch zu schlucken wird Trismus ausgelöst, bei seinem Eintritt Atmung beschleunigt. — 3. I. Heute Nacht ist Pat. mehrmals aufgewacht, weil er sich im Schlaf auf die Zunge biss. Tags über vereinzelt Trismus. Temperatur Abends 37,6, Puls 84. Chloral 4,0, Morphium 0,01. — 4. I. Grosse Unruhe, schlechte Nacht. Sputum von mehrfachen Zungenbissen blutig gefärbt. Heute werden Pat. 25 ccm = 250 J. E. Behrings flüssiges Antitoxin in die rechte Brusthaut injiciert. Schnelle Resorption desselben. Temperatur abends 37,2, Puls 90. — 5. I. Nachts heftige Schluckbeschwerden, starker Speichelfluss, doch kann Pat. 1/2 Becher Milch auf einmal austrinken. Heute plötzliches Auftreten von Erysipel in der Umgebung der Wunde, das nach oben bis zur Haargrenze, nach unten bis einen Finger breit unterhalb der Wunde, lateral bis zum Kieferwinkel, medianwärts bis zur linken Nasenwurzel reicht. Temperatur 39,0, Puls 110. Antiseptischer Verband. — 6. I. Temperatur Morgens 38,0, Mittags 39,0, Abends 39,3. Puls voll, kräftig 110. Nachts gut geschlafen. Früh treten plötzlich Erscheinungen von Luftmangel auf verbunden mit grossem Angstgefühl. Pat. sitzt aufrecht im Bett, wimmert und deutet immer auf die Kehlgegend hin. Sprechen kann er nicht. Starke Cyanose, Atmung keuchend 50, inspiratorische Einziehung des Thorax, Anspannung der Halsmuskulatur. Auf Morphium und Chloral gehen die Erscheinungen vorüber, um Abends mit verminderter Heftigkeit wiederzukehren. — 7. I. Temperatur Morgens 39,3, Abends 39,3. Nach guter Nacht heftiger Trismus, so dass sich Pat. häufig auf die Zunge beisst. Heute Nachmittag nochmalige Injektion von 25 ccm (250 J. E.) Behrings Antitoxin unter die linke Brusthaut. Puls bleibt voll und kräftig. — 8. I. Wegen geringer Nahrungsaufnahme per os werden Troponmilchklystiere gegeben, beim Versuch die Tasse anzusetzen wird regelmässig Trismus ausgelöst. Schmerzen in der Zunge und dem sich bretthart anfühlenden Mundboden. Facialisparese unverändert. Reflexe noch immer stark erhöht, Nacken völlig frei beweglich. — 9. I. Erysipel auf das linke Ohr übergegangen. An der Zungenspitze ein kleines rundliches Geschwür; Zunge geschwollen, kann kaum vorgestreckt werden. Auf der rechten Seite eine Unterkieferdrüse geschwollen. Ein Holzkeil verhindert, dass sich Pat. beim Geniessen von Speisen auf die Zunge beisst. Täglich grosse Gaben von Chloral und Morphium. — 11. I. In den letzten Tagen Temperatur zwischen 38,0 und 39,2. Heute Morgen Temp. 38,1, Abends 39,3. Erysipel abgeblasst. In der Umgebung der zweiten Injektionsstelle bemerkt man heute eine diffuse, nicht schmerzhafte Rötung im Umkreise von etwa 10 cm. Mund kann nur 1/2 cm auseinander gebracht werden. Trismus weniger hochgradig. Völlige Ernährung per os möglich.

Puls 100, kräftig und voll. Wunde sieht gut aus, fast vernarbt. Von seiten des Auges keine Beschwerden. — 12. I. Heute lässt Pat. dünnflüssigen Stuhl im Schlaf unter sich. Der Mund kann 2 cm geöffnet werden. Schluckbeschwerden treten abends wieder stärker auf. Sensorium nicht getrübt. Die diffuse Rötung hat sich über die ganze Brust verbreitet, ferner ist der ganze übrige Körper mit Ausnahme des Gesichts mit einem grossfleckigen, masernähnlichen Ausschlag bedeckt, der nicht juckt. Abends Temperatur 39,3; Puls voll und kräftig 100. — 13. I. Zwei dünnflüssige Stühle, Urin ohne Eiweiss und Zucker. Trismus geringer. Temperatur steigt Abends noch immer auf 39. Chloral. — 16. I. Nachdem in den vergangenen Tagen das Befinden im ganzen befriedigend war, ist heute eine deutliche Verschlimmerung festzustellen. Heftige Atemnot, Schluckbeschwerden, unruhiger Schlaf. Völliger Verschluss der Zahnreihen durch Trismus. Wangen bretthart. Starkes Hitzegefühl. Da Schlucken nicht möglich, Nährklystier. Auf Chloral und Morphium gehen die Erscheinungen bald zurück. Ausschlag völlig abgeblasst. Temperatur Morgens 39, Abends 39,3. Der Puls war stets voll und kräftig. — 17. I. Heute Abend zum erstenmal Temperatur 38,3. Wieder starker Trismus des Abends, nach Wohlbefinden bei Tag. Schläft viel. — 18. I. Weitere Besserung, Mund kann 2 cm geöffnet werden, Nahrungsaufnahme per os völlig möglich. Reflexe nicht mehr erhöht. Um 6 Uhr Schluckbeschwerden beseitigt. Abends steigt die Temperatur wieder auf 39,0. — 19. I. Schlechter Tag, viel Klagen über Schmerzen beim Schlucken. Atemnot bis Abends. Abendtemperatur 38,0. Die bisher täglich gegebenen Chloralgaben werden ausgesetzt. — 20. I. Guter Schlaf ohne Narkotikum. Wohlbefinden. Keine Schluckbeschwerden. Nur ab und zu Verstärkung des Trismus. Abends Temperatur 38,4. — 23. I. Erste feste Speisen ohne Schwierigkeiten geschluckt. Kauen noch sehr erschwert. Facialisparese nicht mehr vorhanden, beide Mundwinkel stehen gleich hoch und können in gleicher Weise hochgezogen werden. — 30. I. Langsames Sinken der Temperatur auf 38,0. Kauen jetzt gut möglich. Wohlbefinden. Pat. steht zum ersten Mal auf, immer noch etwas Kieferklemme. Wunde ist völlig vernarbt. — 8. II. In den letzten Tagen Temperatur nicht über 37,6 des Abends. Pat. wird heute vom Tetanus geheilt, der Augenklinik zur weiteren Behandlung überwiesen.

Der Schwere der Erscheinungen nach muss der erste Fall als ein solcher von schlechtester Prognose angesehen werden. Die starke Cyanose, die immer wiederkehrenden Streckkrämpfe und Kontrakturen, die heftige, quälende Dyspnoe liessen den Tod als nahe bevorstehend erscheinen. Als dann die Krankheitserscheinungen allmählich nachliessen, haben wir die Ueberzeugung gewonnen, dass im Vereine mit den Narkoticis, deren segensreiche Wirkung wir auch in diesem Fall so oft erprobten, Behring's Antitoxin mit zur Hei-

lung unseres Kranken beigetragen hat. Dasselbe, vorrätig gehalten, konnte in der nach Behring und Knorr[1]) günstigsten Zeit zur Anwendung kommen. Es waren noch nicht 36 Stunden nach den ersten Tetanuserscheinungen verstrichen, da wurden Patient 5 gr trockenes Antitoxin in 45 gr Wasser gelöst = 500 J. E. subkutan injiciert, denen am 2. und 3. Tage nochmals Injektionen von je 25 ccm flüssigen Antitoxins = 250 J. E. folgten. Die Besserung und schliessliche Heilung erfolgten allmählich, und Verschlimmerungen schwerster Art traten noch längere Zeit nach den Injektionen auf.

Der zweite Fall kam erst relativ spät, am 8. Tage nach den ersten Tetanuserscheinungen zur Injektion. Injiciert wurden am 8. und 11. Tage je 25 ccm = 250 J. E. Behring's Antitoxin. Der Fall mit einer Incubation von 6 Tagen war einer der leichteren Tetanusfälle, wenn er auch besonders an dem Tage, an dem der Glottiskrampf Pat. in die Gefahr zu ersticken brachte, Grund zu ernstester Besorgnis bot. Es war ein ausgesprochener Kopftetanus mit linksseitiger Facialisparese, der durch das Hinzutreten von Erysipel kompliciert war. Ob und in welcher Weise das Erysipel den Verlauf des Tetanus beeinflusst hat, ist nicht festzustellen. Auch in diesem Fall erwies sich die Verabreichung grosser Narkotikagaben als heilbringend. Eine ausgesprochene Wirkung des Antitoxin konnten wir hier nicht feststellen, es sei denn, dass man das Aufhören des Glottiskrampfes nach der Injektion dem Antitoxin zu Gute schreibt.

Nebenerscheinungen traten im ersten Falle nicht auf, im zweiten Falle ein masernähnliches Exanthem am 5. Tage nach der zweiten Einspritzung, das in 5 Tagen völlig abblasste. Ob man mit Engelien (s. u.) die am 6. Tage nach der zweiten Einspritzung einsetzenden Durchfälle als Reaktion des Körpers auf die Einführung des Antitoxin ansehen kann, bedarf wohl noch der weiteren Beobachtung. Ueble Nachwirkungen des Antitoxin, wie sie Bruns[2]) und Erdheim[3]) ausführlicher schildern, „sofort einsetzende, langsam weiter steigende hohe Temperaturen, frequenter, irregulärer Puls, Benommenheit des Sensoriums" sind in keinem unserer beiden Fälle aufgetreten.

---

1) Behring u. Knorr. Tetanusantitoxin für die Anwendung in der Praxis. Deutsche med. Wochenschr. 1896. Nr. 43.

2) Bruns. Kasuistische Beiträge. D. m. W. 1898. S. 218.

3) Erdheim. Wiener klin. Wochenschr. 1898. Nr. 19.

Ausser diesen beiden sind zur Zeit 42 Fälle von Tetanus traumaticus veröffentlicht worden, die mit Behring's Antitoxin, und nur dessen Heilerfolge wollen wir heute etwas näher betrachten, behandelt wurden. Von diesen sind 32 bereits in den Tabellen von Engelmann[1]) und Köhler[2]) zusammengestellt worden. Weitere zehn, die ich bei Durchsicht der Litteratur fand, will ich ihrem Verlauf nach hier kurz skizzieren.

Beuthner[3]) injicierte bei einem Fall, bei dem nach 5½tägiger Inkubation schwere Tetanuserscheinungen auftraten, nach 30 Stunden etwa 250 J. E. (2,5 ccm in 22,5 ccm ster. Wasser gelöst), und nach weiteren 11 Stunden dieselbe Menge ohne den Tod abwenden zu können.

5½jähr. Knabe tritt am 9. Juni in eine Glasscherbe. Verunreinigung der Wunde durch Erde. 12. Juni I. Verband durch Heilgehilfen. 15. Juni Leibschmerzen und Schmerzen in beiden Seiten. 16. Juni Nackenstarre, Opisthotonus, Risus sardonicus, klossartige Sprache, Anfälle werden immer häufiger und stärker, Abends Trismus. Injektion in die Infraclaviculargegend. Steigerung der Temperatur auf 38,9, nach der II. Injektion Abfall der Temperatur, geringe Besserung. Abends sich steigernde Anfälle. Tod.

Kleine[4]) veröffentlicht zwei Fälle, von denen der eine leichte Fall mit unbestimmter Inkubation erst am 5. Tage nach dem Ausbruch der ersten Erscheinungen, der andere mittelschwerere mit einer Inkubation von 2½ Wochen am 4. Tage nach dem Ausbruch injiciert wurde.

1. Fall. 50jähr. Mann. Seit Geburt Blutschwamm an der rechten Wade. Ende August Anschwellen desselben, am 8. September Schmerzen in der rechten Zungenseite, Schluckbeschwerden, am 11. September im Krankenhaus Mundsperre, Nackenstarre, Steifheit des Rückens. 12. IX. Injektion von 56 ccm (= 500 J. E.). Antitoxin in 2 Stellen des Bauches 14. IX. (7. Tag). Freiere Beweglichkeit des Nackens. Injektion von 250 J. E. (25 ccm) in den rechten Oberschenkel. Darnach heftige Schmerzen daselbst. 16. IX. (9. Tag) 3. Injektion derselben Menge, Abends Fieber. Schnelle Besserung, 21. IX. Erstes Aufstehen. 30. IX. Geheilt entlassen.

2. Fall. 9jähriges Kind. Vor 3 Wochen Fussverletzung. Nach ca. 2½ Wochen Klagen über Kreuzschmerzen. Bald Schluckbeschwerden, Trismus Steifigkeit des Rückens. — 22. IX. Injektion von 12,5 ccm

1) Engelmann. Zur Serumtherapie des Tetanus. Münch. med. Wochenschr. 1897. S. 941.

2) Köhler. Zum gegenwärtigen Stand der Serumtherapie des Tetanus. Münch. med. Wochenschr. 1898. Nr. 45 u. 46.

3) Deutsche med. Wochenschr. 1894. Beil. Nr. 10.

4) Deutsche med. Wochenschr. 1899. Nr. 2.

= 125 J. E. in den linken Oberschenkel. Abends Fieber. — 23. IX. Bei Berührung Auslösung des tetanischen Krampfanfalls, Opisthotonus, Abends Injektion derselben Menge Antitoxin in den rechten Oberschenkel. Kein Fieber. Steigerung der Reflexerregbarkeit. — 24. IX. Ausgesprochene Streckkrämpfe Rigidität der Muskulatur. Vormittags abermalige Injektion von 150 J. E. (15 ccm) Serum in die Bauchdecken. Abends Fieber. — 25. IX. Fortbestehen der Krämpfe, Cyanose, oberflächliche Atmung, Rigidität der Muskulatur. Abends Fieber. — 26. IX. Unerwartete Besserung. Trismus besser, verlangt nach fester Nahrung. Nur wenige Krämpfe. — 29. IX. Keine eigentlichen Krämpfe mehr. — 30. IX. Grossfleckige Urticaria (6 Tage nach der letzten Injektion). — 2. X. Abblassen der Urticaria. Wohlbefinden, Heilung.

Engelien[1]) veröffentlicht einen Fall, in dem trotz akuten Einsetzens des Tetanus (5. Tag nach der Infektion) und trotz später Seruminjektion (die ersten 25 ccm = 250 J. E. Antitoxin wurden am 9. Tage nach den Tetanuserscheinungen injiciert), doch schnelle Heilung eintrat.

45jähr. Mann. Splitter in den linken Zeigefinger. Nach 5 Tagen Ziehen im Rücken und Kreuz, nächsten Tag Nackenstarre, Kieferklemme. Bei der Aufnahme in's Krankenhaus Symptome des schweren Tetanus, Risus sardonicus, Mund nur soweit zu öffnen, dass Zungenspitze 3 mm vorgestreckt werden konnte. Nackenstarre, Opisthotonus, brettharter Leib, Beine gestreckt, Füsse in Spitzfussstellung. Heftige Schmerzen. Temperatur normal. Trotz Chloraldosen stete Verschlechterung. 9 Tage nach den ersten Erscheinungen Injektion von 25 ccm = 250 J. E. Antitoxin, am nächsten Tage eine gleiche Menge. Nach 6 Std. Gefühl der Besserung. Später heftigste Krampfanfälle. Nach der ersten Injektion Temperatur 38,4, die nächsten Tage bis 39,4 um innerhalb 8 Tagen zur Norm zurückzukehren. Nach der 2. Injektion profuse Diarrhoen, Trübung des Sensoriums. Am 3. Tage nach der 1. Injektion Höhestadium der Krankheit, dann milderes Auftreten der Krämpfe, Nachlassen der Starre. Sprungweise Besserung. Am 7. Tage nach der 1. Injektion konnte Pat. auf einen Stuhl gesetzt werden. Nach weiteren 4 Tagen erste Gehversuche. Nach 16 weiteren Tagen geheilt entlassen.

Die Fälle von Möller[2]), Werner[3]) und Thieme[4]) waren

1) Deutsche med. Wochenschr. 1899. Ther. Beil. Nr. 2.
2) Münchener med. Wochenschr. 1899. Nr. 9.
3) Ebenda.
4) Zeitschrift für prakt. Aerzte. 1899. Nr. 7.

solche von akut einsetzendem Tetanus, mit einer Inkubation von 6 Tagen in den beiden ersten, von 5 Tagen im letzten Falle. In den beiden ersten Fällen wurde erst spät (9. resp. 5. Tag), im letzten nach ca. 36 Stunden Antitoxin injiciert. In allen drei Fällen trat unter zunehmender Verschlechterung des Befindens der Exitus ein.

1. Möller, 15jähr. Knabe. 6 Tage nach Verletzung Trismus, nach weiteren 4 Tagen Opisthotonus, nach 5 Tagen Injektion von 28 ccm Behrings Antitoxin in den rechten Oberschenkel. Darnach Euphorie, besseres Befinden. Zahnreihe können mehr geöffnet werden, nach kurzer Zeit klonische Krämpfe, Exitus.

2. Werner: 10. XI. Quetschung des Nagelgliedes des l. Daumens bei 19jähr. Dienstknecht. — 16. XI. Schlingbeschwerden, 17. Kreuzweh, 19. XI. geringe Eiterung. Krampfanfälle. — 20. XI. Verschlimmerung der Anfälle, hochgradige Dyspnoe, Amputation des Daumens. Nachmittags Injektion von 31,5 ccm in die Haut des Oberschenkels. Temp. 39,6 Abends. — 21. XI. Nachlassen der Starre. Temp. 40,5. Puls 164. 3 kurze Streckkrämpfe. Exitus.

3. Thieme: 19. II. 99 Bohnenstange gegen das rechte Auge. Starke Vortreibung des Bulbus, Erosion der Hornhaut. — 24. II. Nahrungsverweigerung. Benommenheit des Sensoriums. Krampfartige Zuckungen um die Mundwinkel. Zungenbiss. Speichelfluss. Vollkommener Trismus. Im unteren Lid Abscess, in dessen Tiefe bei Incision 3 Holzsplitter. — 25. II. Zunehmen der Erscheinungen. Krämpfe der unteren Extremitäten. 36 Stunden nach den ersten Erscheinungen Injektion von Behrings Antitoxin (Hälfte der Dosis nach Vorschrift). Nach einigen Stunden unter Schwächerwerden des Pulses Exitus.

Honn[1]) veröffentlicht einen Fall, bei dem ein 25jähr. Oekonom 10 Tage, nachdem er sich einen Splitter unter einen Fingernagel gestossen hatte, an Tetanus erkrankte. Bei ihm wurden nach weiteren 10 Tagen eine halbe Dosis Tizzoni's Antitoxin, am nächsten Tage eine weitere halbe Dosis injiciert. Da die Tetanuserscheinungen anhielten, wurde 4 Tage später eine Dosis Antitoxin Behring injiciert, worauf auffallende Besserung auftrat, so dass Pat. nach weiteren 13 Tagen geheilt entlassen werden konnte. Schliesslich fand ich noch zwei von Sutter[2]) veröffentlichten Fälle, von denen der eine einen günstigen Ausgang hatte, der andere letal endete.

1. 36jähriger Mechaniker. 27. April 97 Verletzung der grossen Zehe des rechten Fusses. 8. Mai (11. Krankheitstag) Schmerzen im

1) Münch. med. Wochenschr. Nr. 14. 1899. S. 447.

2) Korrespondenzblatt für Schweizer Aerzte. 1897. Nr. 17.

Unterkiefer, Schwierigkeit beim Kauen. Nächster Tag Trismus. — 10. Mai Aufnahme ins Baseler Bürgerspital. Nackenmuskulatur vermehrter Tonus. Entfernung des Endgliedes der grossen Zehe. Injektion von 5 ccm (500 J. E.) Antitoxin Behring in 45 aqu. gelöst. 12. und 13. V. je ein Rohr von 7—8 ccm Serum antitétanique aus Bern, subkutan. — 13. V. Krampf der Rückenmuskulatur. Rigidität der Arme. Nächste Tage Verschlimmerung, Steifigkeit der Arm- und Oberschenkelmuskulatur. — 18. V. Besserung. Mund besser geöffnet, untere Extremitäten beweglicher. Nächste Tage Verschlimmerung, tonische Krämpfe im Kiefer, Rückenmuskulatur, Arm und Beinen. — 23. Mai anhaltende Besserung. — 31. Mai wieder Fleisch genossen. — 10. Juni aufgestanden. — 24. VI. Entlassen. Temperaturen afebril. — 19. und 20. V. leichte Steigerung auf 38,4. Neben Injektionen Chloral, Tinct. Opii und Morphium.

2. 31jähr. Glaser. Ende Januar Verletzung des rechten Daumens. Wunde eiterte, nach 4 Wochen Heilung. — 6. bis 23. März Erkrankung mit Fieber, Auswurf, Seitenstechen. — 15. März wieder gearbeitet, 20. wieder unwohl, Mundsperre, 21. nur noch flüssige Kost, 22. Schmerzen und Steifigkeit in der linken Seite, 23. Aufnahme im Spital. Schmerzen und Spannung auch des rechten Oberschenkels, Opisthotonus, 25. normale Temperatur, 2 Mal je 5 ccm Antitoxin Behring subkutan, 26. tonische Kontraktion der Muskeln, Schwierigkeit der Respiration, nochmals 5 ccm Behrings Antitoxin. Daneben Chloral, Bromkali und Morphium. Tonische Starre der Beine und Arme, Streckkrämpfe. — 28. III. Starke tonische Krämpfe. Benommenheit. Schwierige Expektoration. Temperatur 38,6, Puls 128—138. — 29. III. Zunehmen der Benommenheit, stärkerer Tonus, Puls sehr weich, Temperatur 39,6. — 30. III. Pat. sehr benommen, Anfälle von tonischen Krämpfen. Delirien. Temperatur 39,5, Puls sehr klein 160. — 31. III. Exitus. Temperatur 10 Minuten post mortem 42,8. — Sektion: In der Daumennarbe Tetanusbacillen. Leptomeningitis spinalis fibrosa, Oedem, partielle Atelektase der Lunge, parenchymatöse Nephritis.

Betrachten wir nun kurz die durch Behring's Antitoxin erzielten Heilwirkungen, so müssen wir uns von vornherein darüber klar werden, dass eine Uebersicht über 44 veröffentlichte Fälle, von denen eine ganze Reihe Ungenauigkeiten aller Art enthält, teils weil die Fälle so spät in die Behandlung kamen, dass die Inkubationsdauer nicht festgestellt werden konnte, teils weil die Veröffentlichungen genauere Angaben über die Art und Menge des verwendeten Serums vermissen lassen, nicht im Stande ist, auch nur annähernd genaue Aufschlüsse über den Wert des Mittels zu geben.

Bei unserer Betrachtung müssen wir uns vor allem darüber klar werden, welch' ein grosser Unterschied von jeher zwischen der un-

günstigen Prognose des akuten Tetanus, d. h. des Tetanus, der innerhalb der ersten 10 Tage nach der Infektion zum Ausbruch kam, und der günstigen des Tetanus herrscht, der erst nach längerer Inkubationszeit in Erscheinung tritt. So werden wir auch den Heilerfolg des Tetanusserums nach seinen Erfolgen bei der Anwendung in den akuten Tetanusfällen beurteilen müssen. Von den 43 vollständig[1]) veröffentlichten mit Behring's Antitoxin behandelten Tetanusfällen sind 24 geheilt und 19 gestorben, oder in Prozenten 55,8% Heilungen und 44,2% Todesfälle. Unter diesen sind von den akuten Tetanusfällen 23 veröffentlicht mit 10 Heilungen oder 43,5% Heilungen und 56,5% Todesfälle, während unter den Fällen, deren Inkubation länger als 10 Tage betrug oder unbekannt war, nur 6 Todesfälle veröffentlicht wurden, also nur 30% Todesfälle. Die Einspritzungen erfolgten in der Regel subkutan, einen besonderen Erfolg durch intravenöse Injektionen konnten wir nicht feststellen, da die schweren Fälle doch trotzdem zu Grunde gingen.

Der Anforderung von Behring und Knorr, das Serum innerhalb der ersten 36 Stunden zur Anwendung zu bringen, um einen sicheren Heilerfolg zu erzielen, wurde in nur 14 Fällen Genüge gethan, darunter in 10 Fällen von akutem Tetanus. Von diesen sind nur 4 geheilte Fälle zu verzeichnen, darunter ein einziger akuter Fall.

Die Menge des auf einmal verwendeten Antitoxins schwankte, soweit die Angaben genau waren, zwischen 2,5 g Trockensubstanz = 125 J. E. und 2 × 25 ccm flüssiges Serum = 500 J. E. Von mehrere Tage hintereinander wiederholter Anwendung von Antitoxin sah Krokiewicz[2]) (4 Inj.) und Kleine (s. o.) günstige Erfolge.

Wenn überhaupt, so erfolgte das Nachlassen der schweren Symptome in der Regel allmählich, eine plötzliche Besserung wurde in den Fällen von Köhler und Kleine festgestellt.

Von Nebenerscheinungen sind zu verzeichnen in einzelnen Fällen auftretende universelle scharlach- oder masernartige, auch papulöse Exantheme, Erytheme, Ekzem; ferner wurden Trübung des Sensoriums, Steigerung der Temperatur, Schlechterwerden des Pulses, sowie profuse Durchfälle als Folgen der Injektionen angesehen. Eine direkt den Organismus schwer schädigende Wirkung durch Behring's

1) Der bei Heddaeus veröffentlichte Fall von Bokay muss seines unbekannten Ausgangs wegen unberücksichtigt bleiben. Münch. med. Wochenschr. 1898. Nr. 12.

2) Wiener klin. Wochenschr. 1889. Nr. 34.

Antitoxin ist kaum beobachtet worden.

Fassen wir kurz unsere derzeitige Ansicht über den heutigen Stand der Antitoxinbehandlung des Tetanus zusammen, so müssen wir bekennen, dass das Mittel, das in den akuten Fällen mit ungünstiger Prognose einen Heilerfolg von 43,5% bietet, wohl verdient, weiter versucht und erprobt zu werden. Freilich werden wir vorläufig nie verabsäumen, die bisherigen Behandlungsweisen des Tetanus, die antiseptische Wundversorgung, die Verabreichung grosser Dosen von Narkoticis, die sich in so zahlreichen Fällen als wirksam erwiesen hat, weiter anzuwenden. Daneben werden wir aber in jedem Falle die Antitoxinbehandlung einleiten, indem wir in denkbar kürzester Zeit nach dem Ausbruch der Erscheinungen möglichst grosse Dosen von Antitoxin dem Körper einverleiben.

Dabei werden wir nach Möglichkeit die von Knorr[1]) durch das Tierexperiment nachgewiesene Thatsache, dass „durch Erhöhung der Antitoxinmenge eine Verstärkung und Verlängerung der Heilungsmöglichkeit zu erreichen ist", auf die Praxis übertragen, indem wir, je akuter der Tetanus einsetzt, je später er der Behandlung mit Antitoxin unterworfen wird, um so grössere und zahlreichere Antitoxinmengen dem Körper einverleiben. Nach den bisher vorliegenden Erfahrungen scheint der beste Weg die Injektion unter die Haut zu sein, wobei es indifferent ist, ob die Injektionen an einer der verschiedenen Stellen des Körpers gemacht werden. Die intravenöse Injektion wirkt, wie schon oben bemerkt, nicht besser. Die neuerdings von Roux und Bonel zuerst auf dem internationalen hygienischen Kongress zu Madrid auf Grund von Tierexperimenten empfohlenen intracerebralen Injektionen sind in einer Reihe von Fällen[2]) namentlich in Frankreich und Amerika versucht worden. Die Resultate sind zur Zeit so wenig befriedigend, auch geben die von Blumenthal und Jakob[3]) angestellten diesbezüglichen Versuche am Tier ein so trostloses Resultat (alle Versuchstiere starben), dass die An-

1) Knorr. Das Tetanusgift und seine Beziehungen zum tierischen Organismus. Münch. med. Wochenschr. 1898. Nr. 12.

2) Vergl. Rambaud. New-York Medical Journal. 17. Dez. 1898. Die in der Presse méd. Nr. 51, 70, 72, 73, 74, 77 von 1898 veröffentlichten Fälle von Chauffard et Quénu, Garnier, Robert, Ombrédanne, Heckel u. Reyner, Delmas, sowie die im Brit. med. Journal veröffentlichte Arbeit von Semple.

3) Berliner klin. Wochenschr. 1898 Nr. 49, sowie Sitzungsbericht des 17. Kongr. f. innere Medic. Deutsche med. Wochenschr. Vereinsbeilage Nr. 18. S. 167.

wendung derselben nicht empfohlen werden kann.

Sehr zu empfehlen scheint dagegen nach den wenigen zur Zeit vorliegenden Mitteilungen, die Injektion einer im Vergleich zu der bisherigen enormen Menge von Antitoxin, wie sie besonders bei akuten Fällen in Amerika angewandt wird. Dort sind das zehnfache und mehr der von B e h r i n g bisher als Maximaldosis angegebenen Menge Antitoxin mit gutem Heilerfolge selbst bei schweren Fällen injiciert worden. Es ist nicht unwahrscheinlich, dass der ungünstige Ausgang einer Reihe von Fällen dem in zu geringer Menge angewandten Antitoxin zuzuschreiben ist.

AUS DEM

DIAKONISSENHAUSE ZU STUTTGART.

CHIRURG. ABTEILUNG: OBERARZT DR. STEINTHAL.

XIX.

Ueber Darmlipome.

Von

Dr. **Th. Hiller,**

Assistenzarzt.

Im 22. Bande dieser Beiträge ist eine grössere Arbeit von Steiner über eine verhältnismässig seltene Erkrankung des Magendarmkanals, über Myome desselben, erschienen. Ein kürzlich von meinem Chef, Herrn Dr. Steinthal, beobachteter Fall gab mir Veranlassung, über eine andere gutartige Geschwulstform, die noch seltener zu sein scheint, über Darmlipome, in der Litteratur nachzuforschen und, da ich irgend eine zusammenfassende Arbeit darüber nicht auffinden konnte, das Wichtigste darüber kurz zusammenzustellen.

Ich lasse zunächst unsere eigene Krankengeschichte im Auszug folgen, deren Anamnese wir einer gütigen Mitteilung des Herrn Dr. Schott verdanken. Bemerkt sei hiezu nur noch, dass die Operation auswärts gemacht werden musste.

K. S., 51 Jahre, Weingärtner, war immer gesund, insbesondere nie Beschwerden von seiten des Verdauungskanals. Am 23. VIII. 1898

stand er morgens in vollem Wohlbefinden auf und hatte wie alltäglich Stuhlgang ohne Beschwerden. Nach 2 Stunden fühlte er plötzliche Kolikschmerzen, die rasch heftiger wurden; bald trat Erbrechen ein; Temperatur am folgenden Tage etwas gesteigert, Leib etwas aufgetrieben, auf Klysma eine Entleerung, öfterer erfolgloser Stuhldrang, anhaltendes Erbrechen.

Status am 25. VIII.: Leib sehr stark aufgetrieben, durch die stark gespannten Bauchdecken nichts durchzutasten, durch den After nichts zu fühlen, keiner oder nur ganz geringer Ascites, Bruchpforten frei, Puls frequent. Diagnose: innerer hochsitzender Darmverschluss, dessen Ursache nicht festzustellen ist, am wahrscheinlichsten noch eine Achsendrehung oder Knickung.

Operation: Laparotomie; stark geblähte fibrinös belegte Dünndarmschlingen, etwas trüber Ascites; im unteren Teile des Dünndarms kommt man auf einen Tumor, der sich als Invagination des Dünndarms erweist. Die Lösung derselben gelingt ziemlich leicht, als man aber die Schlinge 10 cm weit entwickelt hat, zeigt sie sich in ihrem weiteren 40 cm langen Verlauf total gangränos. Trotz grosser Vorsicht reisst sie ein, so dass etwas von ihrem Inhalt in die Bauchhöhle kommt. Die ganze invaginierte Partie wird reseciert und der Darm cirkulär genäht. Naht der Bauchdecken bis auf einen Spalt zur Tamponade der Bauchhöhle. Am folgenden Tage Tod an Peritonitis.

Das bei der Sektion gewonnene Präparat besteht aus einem Abschnitt des Dünndarms. Die Wandung der zuführenden Darmschlinge ist sehr stark hypertrophisch und erstreckt sich diese Hypertrophie namentlich auf die Muscularis. Die Gesamtdicke der Wandung ist 6—8 mm, während die abführende Schlinge nur $1^1/_2$ bis 2 mm dick ist. In das Lumen des Darms springt ein wallnusgrosser Tumor vor, welcher breitbasig von der Darmwandung ausgeht. Er hat auch die Serosa etwas gegen die freie Bauchhöhle zu vorgewölbt, doch springen $^4/_5$ desselben gegen das Lumen des Darms vor. Sein Sitz ist etwas entfernt vom Mesenterialansatz der Art, dass eine etwa 2 cm breite Brücke zwischen beiden freibleibt. Der Tumor hat den Darm nach innen, absteigend, so eingestülpt, dass er an der Spitze der etwa 50 cm langen Invagination sitzt. Mikroskopisch ist der Tumor aus Fettzellen zusammengesetzt und sitzt zwischen Mucosa und Muscularis.

In den klinischen und pathologisch-anatomischen Lehrbüchern sind die Lipome mit Sitz im Magen- und Darmkanal überall erwähnt, jedoch stets für selten erklärt. Etwas ausführlicher darüber spricht Nothnagel, noch früher schon Virchow. Letzterer schreibt in seinen „Krankhaften Geschwülsten" bei Besprechung der in der Submucosa vorkommenden Lipome, dass diejenigen des Digestionskanals und namentlich des Magens und oberen Teils des Dünndarms die

häufigsten seien. Ich habe jedoch nur sehr wenige Beispiele von Magen- und Darmlipomen in der Litteratur auffinden können und speciell vom Magen und oberen Dünndarm scheinen nur ganz vereinzelte Beobachtungen vorhanden zu sein.

Die Fälle, die ich im Anschluss an unsere Beobachtung aus der mir zur Verfügung stehenden Litteratur der letzten 40 Jahre zusammengesucht habe, sind noch ergänzt durch einige in älteren Lehrbüchern kurz erwähnte Beispiele. So habe ich teils aus Originalarbeiten teils aus kurzen Besprechungen und Citaten im Ganzen (mit dem unsrigen) 22 Fälle gesammelt, welche weiter unten alle einzeln aufgeführt und, soweit die Angaben vollständig waren, im Folgenden verwertet worden sind.

Was zunächst das Alter anbelangt, in welchem diese Geschwülste im Magen-Darmkanal zur Beobachtung kommen, so ergiebt sich aus meiner kleinen Statistik von 11 Fällen mit Altersangabe, dass diese Lipome nur bei Erwachsenen bisher angetroffen wurden. Der jüngste damit behaftete Patient war 23, der älteste 83 Jahre alt. Das Kindesalter scheint demnach ganz unbeteiligt zu sein. Bei den Erwachsenen sind wiederum die mittleren Lebensjahre am meisten vertreten, unter den 11 Fällen gehören 8 in die 40er und 50er Jahre.

Was die Dauer des Bestehens der Lipome betrifft, bis sie zur Beobachtung kamen, eine Frage, die in mancher Richtung interessant wäre, so fand ich darüber nur in den wenigsten Fällen Notizen. Den Erscheinungen nach zu schliessen bestand der Tumor in einem Fall seit 3, in einem anderen seit 5 Jahren, bei einer 83-jährigen Frau vielleicht noch länger („seit Jahren"). In anderen Fällen ist über die Dauer entweder gar nichts erwähnt oder traten die Erscheinungen ganz akut auf, ohne dass vorher die geringsten verdächtigen Magendarmsymptome dagewesen wären. — In einer weiteren Reihe von Fällen, wo sonst nichts Näheres angegeben ist, ergiebt sich wenigstens aus der Grösse der beobachteten Geschwülste, die meist eine sehr beträchtliche ist, dass man teilweise eine weit zurückreichende Entstehungszeit annehmen muss. In mehreren Krankengeschichten ist die Rede von einer birn-, bezw. orangen-, ja in zwei sogar von mannsfaustgrossen Geschwülsten. Man wird nicht fehlgehen, wenn man entsprechend dem langsamen Wachstum der Lipome der Hautdecken für solche weitgehende Entwicklung auch im Darm eine Reihe von Jahren ansetzt. Im Gegensatz zu diesen umfangreichen Tumoren ist die Zahl der kleineren Geschwülste nur eine geringe, das kleinste haselnussgrosse fand sich im Magen, das

von Dr. Steinthal im Dünndarm gefundene hatte Walnussgrösse erreicht.

Die beiden Geschlechter scheinen ziemlich gleichmässig mit dem Leiden behaftet zu sein. Unter 10 Kranken, bei denen entsprechende Angaben vorhanden sind, befinden sich 5 Männer und 5 Weiber.

In Betreff des Sitzes der Tumoren bin ich nach meiner Zusammenstellung zu einem von der oben erwähnten Angabe Virchow's etwas abweichenden Ergebnis gekommen. Virchow schreibt, dass dieselben im Magen und oberen Teil des Dünndarms am häufigsten seien. Unter 18 Fällen meiner Kasuistik, welche diesbezügliche Angaben enthalten, finde ich jedoch nur einen einzigen, den von Virchow selbst, erwähnten Fall, in dem sich eine kleine Lipomgeschwulst im Magen lokalisiert hatte[1]). Weitere ausführlich berichtete Fälle von Sitz der Geschwulst im Magen habe ich nicht auffinden können, obwohl in verschiedenen Lehrbüchern davon die Rede ist und schon Rokitansky (1846) sie hier mehrfach gesehen zu haben scheint. — Im Duodenum ist sie ebenfalls sehr selten, nur Meckel berichtet einen derartigen Fall. — Im weiteren Verlauf des Dünndarms ist sie 4mal als beobachtet erwähnt und zwar 2mal in dessen oberem Abschnitt, dem Jejunum, 1mal im Ileum; 1mal war die Stelle im Dünndarm nicht genau zu bestimmen, vielleicht aber weisen die in der betr. Krankengeschichte angeführten Peyer'schen Drüsenhaufen doch ebenfalls auf tiefer gelegene Dünndarmabschnitte hin. — Die übrigen 12 Fälle hatten alle ihren Sitz im Dickdarm, Coecum und Rectum eingeschlossen. Es lässt sich das schon im voraus aus ihren grossen Dimensionen schliessen, und thatsächlich sind auch alle die grösseren von Hühnerei- bis Mannsfaustgrösse im Dickdarm gefunden worden. Aus dem letzteren Grunde wie nach den klinischen Erscheinungen sind auch noch 2 weitere Fälle (Castelain, Brohl), bei denen der Sitz nicht genannt ist, sicher zu den Dickdarm-Lipomen zu rechnen, so dass die Zahl der letzteren (im ganzen 14) mehr als das Doppelte von den in den oberen Darmabschnitten vorkommenden beträgt. Das stimmt allerdings auch nicht ganz mit der Angabe von Nothnagel, dass ihr Lieblingssitz das Rectum sei, dann das untere Ileum und erst in letzter Linie die anderen Darmabschnitte folgen. — Die Lipome stehen so in einem

1) Bei dieser Gelegenheit mag, wenn auch nicht direkt hierher gehörig, doch wenigstens der Nachbarschaft halber der Fall von Meckel angeführt werden, der ein Lipom im unteren Ende der Speiseröhre vorfand.

gewissen Gegensatz zu den Myomen des Magendarmkanals, welch' letztere in den höheren Teilen verhältnismässig häufiger gefunden werden (s. Steiner. Diese Beiträge Bd. 22).

Einen Grund für dieses Ueberwiegen der Lipome im Dickdarm konnte ich in meinem Krankengeschichtenmaterial nicht auffinden, ebensowenig irgend welche verwertbaren Angaben für die Aetiologie der Darmlipome überhaupt, zumal da mir nur wenige Originalarbeiten zur Verfügung standen. Leider liegen auch nur in wenigen Fällen genauere histologische Untersuchungen vor (Castelain, Clos, Link, Steinthal), und auch aus diesen lässt sich für die Entstehungsursache nichts entnehmen.

Was die Beziehungen der Lipome zur Darmwand anbelangt, so kann man wie bei den Myomen zunächst unterscheiden zwischen äusseren und inneren, d. h. zwischen solchen, die ihre Hauptentwicklung von der Darmwand nach der freien Bauchhöhle und solchen, die sie nach dem Darmlumen zu genommen haben. Klinisch wichtiger und offenbar auch häufiger sind die inneren, von denen unten hauptsächlich noch die Rede sein soll. Von den äusseren finde ich unter meinen 22 Fällen nur 2 Beispiele, beide von Virchow erwähnt und abgebildet, der übrigens noch weitere gesehen zu haben scheint; nach seiner Ansicht haben sie sich aus den Appendices epiploicae entwickelt, welche anfangs flach, subserös entstehend, allmählich polypös werden und bei stärkerem Wachstum sich in einen langen Stiel ausziehen können. Es ist wohl denkbar, dass solch ein langgestieltes äusseres Darmlipom auch einmal zu innerer Einklemmung Veranlassung geben kann, indem das ganze Gebilde sich um eine Darmschlinge herumlegt oder durch eine Mesenteriallücke schlüpfend, den betr. Darm abknickt. Doch fand ich kein derartiges Vorkommnis erwähnt. Die Geschwülste können sich durch Abdrehung oder Atrophie ihres dünnen Stieles ablösen und fallen dann als freie Körper in die Bauchhöhle, wo sie sklerosieren oder verkalken können (Virchow). — Nicht eigentlich hieher gehörig, aber doch in gewissem Zusammenhang mit den äusseren Darmlipomen stehend und deshalb erwähnenswert ist der Fall von Värnewyck. Eine scheinbar im Darm selbst entstandene faustgrosse Lipomgeschwulst — sie hing aus dem After heraus — erwies sich bei der Operation und mikroskopischen Untersuchung als hervorgegangen aus dem retrorektalen Bindegewebe, es wurden alle Darmschichten vollständig erhalten gefunden und die Geschwulst hing nur durch eine Bindegewebsschicht mit der Darmwand zusammen. Nur hatte, während

sonst derartige Tumoren eher dem Damm zuwachsen und diesen vorwölben, diese Geschwulst die hintere Rectumwand in das Lumen hereingedrängt und konnte so ein Lipom des Rectum selbst vortäuschen.

Viel häufiger und besonders auch vom klinischen Standpunkt aus wichtiger als die äusseren sind die inneren Darmlipome. Von ihnen soll allein noch im Folgenden die Rede sein.

Ihren feineren Bau schildern die 4 vorliegenden Berichte (s. oben) ziemlich gleichmässig als übereinstimmend mit dem des gewöhnlichen Lipoms der Hautdecken. Die Geschwülste bestehen aus Fettzellen und enthalten daneben nur noch einige Bindegewebsfasern und Gefässe. Bei einigen ist ein lappiger Bau, sowie eine dünne Geschwulstkapsel erwähnt. Die Konsistenz ist gewöhnlich weich.

Ihre Ausgangsstelle im Darm ist verschieden. Es ist ein Fall beschrieben, in welchem ein Lipom des Coecum ähnlich den äusseren Lipomen sich subserös gebildet, sein Hauptwachstum aber nach dem Lumen des Darmes zu gerichtet hatte (Marchand). In der Regel jedoch scheint die Ausgangsstelle die Submucosa zu sein. Ich fand 5 Fälle, in denen sie ausdrücklich als solche genannt ist, und Virchow, Nothnagel, Treves und andere Autoren machen dieselben Angaben. Nur ein Berichterstatter nennt endlich als primären Ursprungsort die Mucosa (Link). Die inneren Lipome sitzen der Darmwand bald mit breiter Basis auf, lappige oder zottige Auswüchse bildend, bald bilden sie birnförmige oder kugelige, nur leicht gestielte Geschwülste, bald — und das ist der häufigste Fall — sind sie nach Art der Polypen nur noch durch einen lang ausgezogenen Stiel mit der Darmwand im Zusammenhang, der Daumendicke und mehrere Centimeter Länge erreichen kann. Unter meinen 20 Fällen fand ich 9 mit Stielung. Gerade die mit Stiel versehenen Lipome führen oft zu den interessantesten klinischen Erscheinungen, worüber weiter unten noch ausführlicher berichtet werden soll.

In der Regel bleiben die Geschwülste in einfacher Zahl; nur in einem Fall (Sangalli bei Virchow) fand ich doppeltes Auftreten berichtet, hier haben sie dann auch entsprechend ausgesprochenere Erscheinungen verursacht.

In keinem der unten aufgeführten Beispiele ist irgend eine Thatsache gemeldet, wonach die Lipome im Darm ihrem sonstigen gutartigen Charakter entgegen irgendwie Neigung zu Malignität gezeigt hätten. Es ist auch nirgends von einer regressiven Veränderung die Rede, der die Geschwülste ausgesetzt wären (abgesehen von den Fällen äusserer Darmlipome, bei denen Virchow Verhärtung und

Verkalkung beobachtet hat). Sie bewahren also vollständig wie die Lipome der äusseren Hautdecken ihren gutartigen Charakter, was sie selber betrifft, dagegen können sie für ihren Träger auf andere Weise sehr bösartig werden, durch ihre Beziehungen zum Darm, bezw. durch die Veränderungen ihrer Lage zu demselben und deren Folgen. Dass die äusseren Darmlipome zu Darmeinklemmung Anlass geben können, ist schon oben erwähnt. Häufiger sind die inneren die Ursache schwerer Störungen der Darmpassage, vor allem die polypösen Formen. Schon wenn die Geschwulst eine gewisse Grösse erreicht hat, wird sie natürlich das Lumen des Darms mehr oder weniger verlegen, oft so stark, dass es zu schweren Ileuserscheinungen kommt. Namentlich im Dickdarm, wo die grossen Formen ihren Hauptsitz haben, und besonders in seinen unteren Partien, im S romanum und Rectum, pflegen sie dem Kotdurchgang erhebliche Hindernisse zu bereiten, zumal in diesen Darmabschnitten, wo die Kotmassen oft schon stark eingedickt sind. Und es ist wohl nur der hervorragenden Ausdehnungsfähigkeit des Darmes zuzuschreiben, dass in dem Fall von Link trotz des mannsfaustgrossen Tumors die Passage immer wieder offen blieb. Bei den gestielten Formen des Dickdarms ist hier jedoch häufig eine Art Naturheilung beobachtet worden (in 6 meiner Fälle) derart, dass der Stiel allmählich durchriss und der Tumor durch den After ausgestossen wurde, oder dass wenigstens der Tumor bei der Ausstossung seinen Stiel hinter sich herzerrte, so dass die schliessliche künstliche Abtragung des Stiels mit Leichtigkeit geschehen konnte. In anderen Fällen aber führen gerade die gestielten Formen zu weit schlimmeren Folgen, entweder zu Vorfall des Rectums, wenn sie tiefer sitzen, oder was noch unheilvoller ist, zu Darminvagination mit allen ihren gefürchteten Ausgängen. Den Vorgang der Entstehung der Invagination selbst kann man sich in solchen Fällen leicht vorstellen.

Unter meinen 20 Fällen innerer Lipome finde ich 9, also fast die Hälfte, mit Invagination verbunden und zwar zum Teil in sehr ausgedehnter Weise. In unserem Fall war ein 50 cm langes Darmstück eingestülpt, anderemale erreichte die Invagination enorme Längen, so betrug bei Ninaus die Länge des entfalteten Darmstücks 120 cm, bei Studsgaard gar noch mehr, 128 cm, die Länge der Invagination selbst 52 cm. Interessant ist, dass in dem Fall Marchand (Invaginatio ileo-coecalis) nach der Anamnese ein Fall auf die Lendengegend der anderen Seite den ersten Anlass zu der Invagination gab, deren weitere Ausbildung dann ihrerseits durch das Lipom begünstigt wurde; so erklärt wenigstens der Beobachter selbst den Hergang.

Der Sitz der Invagination war dem Vorkommen der Lipome entsprechend in der grösseren Zahl der Fälle im Dickdarm, bloss dreimal ist der Dünndarm, darunter je einmal das Jejunum bezw. Ileum speziell genannt; nur einmal war sie eine ileo-coecalis, dagegen fand sie sich viermal in den unteren Teilen des Dickdarms, Colon descendens, Flexur und Rectum, einmal endlich ist nichts Näheres hierüber angegeben.

In dem Fall von Sangalli, wo im Colon descendens zwei submucöse Lipome sassen, darunter ein hühnereigrosses gestieltes, führte die Invagination schliesslich zum Prolaps. Die Ausgänge in den anderen Fällen von Invagination waren, soweit sie berichtet sind, dieselben, wie sie auch sonst bei Invagination vorkommen. In fünf Fällen bildete sie die direkte oder indirekte Todesursache; entweder waren die Patienten schon vor der Operation so erschöpft, dass sie dem Eingriff vollends erliegen mussten, oder bestanden als Folge der Invagination schon so weit vorgeschrittene Veränderungen am Darm und Bauchfell (Adhäsionen, Gangrän, Peritonitis), dass der operative Eingriff nur unvollkommen ausgeführt werden konnte. In zwei von den obigen fünf Fällen, in denen sich wegen Unmöglichkeit, die Invagination zu lösen, die Darmresektion als notwendig erwiesen hatte, erfolgte der Tod noch nachträglich an Peritonitis. Gegenüber von diesen verhältnismässig häufigen tödlichen Ausgängen sind die berichteten Heilungen bei Invagination selten. In einem Fall erfolgte spontane Abstossung und Abgang des invaginierten, 120 cm langen Darmstücks mit dauernd gutem Endresultat, in einem anderen gelang die Reposition der Invagination durch Wassereinläufe ins Rectum nach Abtragung des tief sitzenden Lipoms, in den zwei letzten Fällen endlich ist über den Endausgang der Invagination nichts Näheres erwähnt.

Nach Besprechung dieser mehr pathologisch-anatomischen Verhältnisse gehe ich über zur Schilderung der klinischen Bilder, welche die verschiedenen Darmlipome darbieten können, Von den seltenen äusseren Lipomen sehe ich hiebei ganz ab, nachdem sie oben kurz besprochen worden sind. Die Symptome der inneren Lipome können sich je nach ihrem Sitz sehr verschieden gestalten. Bei dem einen erwähnten Magenlipom ist hierüber nichts genannt als das eine, dass es in der Nähe des Pylorus sass, da es aber nach der Abbildung nur haselnussgross und nicht gestielt war, so verursachte es wohl im Leben keine besonderen Erscheinungen; es ist jedoch nicht ausgeschlossen, dass ein derartig lokalisiertes Magenlipom, namentlich wenn es gestielt ist,

vorübergehend Erscheinungen von Pylorusverengerung erzeugen kann, wie dies in der anfangs citierten Arbeit von den Myomen als thatsächlich vorgekommen berichtet ist. Dasselbe dürfte der Fall sein bei hochsitzenden Duodenallipomen; wiederum können Duodenallipome in der Gegend der Papille wohl einmal zu Gallenstauung oder Retention von Pankreassaft führen, doch ist bei dem sehr seltenen Vorkommen auch über diese Möglichkeit nichts berichtet. Eine genaue Diagnose bei Sitz im Magen und Duodenum kann wohl nur zufällig gestellt werden.

Viel wichtiger sind in klinischer Beziehung die tiefer im Darmkanal sitzenden Lipome. Von den im Dünndarm sitzenden ist in dieser Hinsicht nicht viel erzählt, was sich bei ihrer relativen Seltenheit leicht erklärt. Nur das eine ist hervorzuheben, dass bei ihnen meist rasch die akutesten Erscheinungen eintreten und vor allem, dass sie in 3 von den berichteten 4 Fällen zu Invagination geführt haben (siehe oben), dass also die Lipome hier eine sehr bedrohliche und meist lebensgefährliche Erkrankung bilden. In einem Fall (Steinthal) traten die Erscheinungen ganz akut, ohne irgend welche Vorboten auf, mit Kolikschmerzen beginnend und rasch sich steigernd bis zum Erbrechen und zu weiteren Zeichen vollständigen Darmverschlusses. Und in 2 von den 3 Fällen von Dünndarm-Invagination trat trotz operativen Einschreitens der Tod ein, da rasch peritonitische Erscheinungen eingesetzt hatten. Nur in einem Fall (Ninaus) war der Ausgang ein günstiger, indem nach 26tägigem Krankheitsverlauf der anfangs ganz das Bild des akuten Ileus dargeboten hatte, das invaginierte Dünndarmstück spontan abging. Die Gefahr, in der der Kranke geschwebt hatte, war deshalb natürlich nicht geringer gewesen als in den beiden anderen mit Tod ausgegangenen Fällen.

Können somit Lipome im Dünndarm in den meisten Fällen sehr gefährlich für den Träger werden, so liegen die Verhältnisse bei Sitz des Lipoms im Dickdarm wieder günstiger, die Erscheinungen sind weniger stürmisch, die Ausgänge erfreulicher, oft spontan, oft auch durch die Möglichkeit eines einfachen und wirksamen therapeutischen Eingreifens. Meist geht hier der Entdeckung der Geschwulst eine Reihe länger dauernder, leichterer oder auch schwerer Krankheitssymptome vorher, seltener (Marchand) tritt die Geschwulst plötzlich als Ursache von Darmverschluss u. s. w. in die Erscheinung. Das ist auch leicht erklärlich: bei dem weiten Lumen des Dickdarms muss eine Geschwulst schon eine beträchtliche Grösse erreicht haben, um den Durchgang des Darminhalts in erheblicher

Weise hemmen zu können, auf der anderen Seite ist selbst bei grossen Geschwülsten die Ausdehnungsfähigkeit der Darmwanduug noch eine so grosse, dass sie bei Andrängen von Kot ausweichen und so den Durchgang öffnen kann. So sind auch in ein und demselben Fall die Krankheitserscheinungen oft sehr veränderlich, bald verschwinden sie ganz, bald treten sie in beängstigender Weise auf, besonders bei den gestielten Formen, wo das Lipom seinen Platz ändern kann. Bei solchen Kranken sind deshalb alle Abstufungen von Perioden des Wohlbefindens und leichtem Unwohlsein an bis zu den schlimmsten Collapszuständen in wechselnder Folge vertreten. In vielen Fällen handelte es sich um jahrelang dauernde, hartnäckige Stuhlverstopfung, die allen Abführmitteln trotzte. In anderen wechselte die Verstopfung in längeren Zwischenräumen mit schweren Durchfällen ab, hie und da in letzteren Fällen waren den Fäces auch Schleim und Blut beigemischt. Bald litt hiedurch, von leichter Indigestion abgesehen, das Allgemeinbefinden nicht erheblich, bald traten bedrohliche kachexieähnliche Zustände auf mit Abmagerung und starkem Verfall. Endlich in einer weiteren Reihe von Fällen traten bald langsam, chronisch sich entwickelnd, bald ohne jede Vorboten plötzlich die heftigsten Erscheinungen des Darmverschlusses auf, Kolikschmerzen, Erbrechen, akuter Kräfteverfall. In 5 von den hiebei verwertbaren 10 Dickdarmlipomfällen kam es zur Bildung einer Invagination. In einzelnen Fällen von tiefem Sitz der Geschwulst im Rectum bestand neben den anderen Symptomen noch ein lästiger Tenesmus mit häufigem Abgang von Blähungen. Speziell möge in diesem Zusammenhang noch der Fall Morel (Brohl) erwähnt werden, in welchem 3 Jahre lang jeden Morgen 5 Minuten lang wehenähnliche Schmerzen genau über der Symphyse beobachtet wurden, die im letzten Jahr noch sich steigerten und auch mittags auftraten.

Entsprechend diesem im Ganzen mehr chronischen Verlauf und günstigerem Symptomenkomplex sind auch die Ausgänge der Dickdarmlipome in der Mehrzahl günstiger als bei höher sitzenden Darmlipomen, und die wenigen schlimmen Ausgänge kommen alle auf Rechnung der gleichzeitigen Invagination zu stehen; von den 5 obengenannten Fällen von Invagination endigten, soviel ich aus meinen Angaben entnehmen kann, 3 tödlich (und zwar alle nach operativen Eingriffen, bei denen aber von vornherein die Prognose ungünstig gestellt werden musste). Von den übrig bleibenden 9 Fällen von Dickdarmlipomen ist in 3 nichts weiter über den Ausgang erzählt,

6 dagegen endigten, wie zum Teil ausdrücklich hervorgehoben wird, in volle Genesung durch mehr oder weniger spontanen Abgang der Geschwulst, d. h. genauer: in 4 Fällen ging die ganze Geschwulst von selbst per anum ab, in 2 weiteren kam sie wenigstens an einem Stiel hängend im After zum Vorschein und konnte leicht vollends entfernt werden.

Die Prognose der Darmlipome ist also, wie aus dem Vorhergehenden sich ergiebt, meist ungünstig zu stellen bei Sitz des Tumors im Dünndarm, günstiger im Dickdarm und besonders in dessen unteren Partien, — also im allgemeinen je tiefer desto günstiger, günstig für die Spontanheilung, günstig aber namentlich auch für die Möglichkeit einer Diagnose und einer wirksamen Therapie.

Eine genaue Diagnose ist naturgemäss sehr schwierig zu stellen und, so viel ich aus meinen Fällen ersehe, auch nie gestellt worden, obwohl die Erscheinungen in einzelnen derselben jahrelang bestanden. Zwar ist in seltenen Fällen, wo die Erscheinungen auf einen akuten oder chronischen Darmverschluss hindeuteten, durch die Bauchdecken oder per rectum ein Tumor als die wahrscheinliche Ursache gefühlt worden. Und in einzelnen dieser Fälle sprach auch das ganze Aussehen des Kranken, das oft unvermutete Auftreten der Krankheitserscheinungen für den gutartigen Charakter des Tumors; andererseits kann auch bei längerem Bestehen der Symptome ausgesprochene Kachexie vorhanden sein. Aber auch gesetzt den Fall, dass vielleicht die Gutartigkeit der Geschwulst ziemlich sicher gestellt ist, so ist doch damit für deren genauere Bestimmung nichts gegeben; es kann zwar ein Lipom, es kann aber ebenso gut ein Myom oder auch eine beginnende Invagination für sich allein oder im Anschluss an eine der beiden Geschwülste vorhanden sein. Ganz abgesehen davon, dass auch Carcinome, die lange vorher latent geblieben waren, plötzlich ähnliche Erscheinungen hervorrufen können. Wo die Zeichen für einen höher gelegenen Darmverschluss sprechen, wird man kaum einmal an unsere im Darm so seltene Geschwulstform denken, schon eher bei Anzeichen von Dickdarmverschluss; namentlich bei öfterem Wechsel von Zuständen des Wohlbefindens mit solchen schwerster Ileuserscheinungen, bei jahrelanger chronischer Verstopfung, die allen Mitteln trotzt, wird man nach Ausschluss anderer Möglichkeiten auch an ein Dickdarmlipom und speziell ein gestieltes als Ursache denken und entsprechend untersuchen müssen. In einzelnen Fällen mag es dann gelingen, einen Tumor durch die Bauchdecken zu tasten (Link), noch eher wird vielleicht eine Unter-

suchung per rectum mit Finger oder Speculum hie und da einmal zu einer richtigen Diagnose führen. Immer ist aber auch im Dickdarm ein Lipom ein so seltenes Vorkommnis, dass man fast sicher erst bei Gelegenheit einer Operation oder Sektion oder bei spontanem Abgang die Natur des Tumors erkennen wird.

In therapeutischer Hinsicht ist es ja auch meist nicht sehr von Belang für das erste Handeln, ob man in einem solchen zweifelhaften Fall eine gutartige oder bösartige Geschwulst finden wird. Bei stürmisch verlaufenden Fällen wird man, wenn per rectum nichts nachzuweisen ist, wie bei jedem anderen Darmverschluss rasch eingreifen und je nach Bedarf die Laparotomie mit Entfernung des Hindernisses oder nur die Colostomie machen müssen. In chronischen Fällen aber mit leichterem Verlauf wird man entweder ohnedies gar nicht operativ einschreiten, oder wenn man nach längerer nutzloser innerer Behandlung doch sich zur Operation entschliesst, so wird der Befund bei der Operation selbst für das weitere Handeln massgebend sein. Diese Vermutung finde ich bestätigt durch diejenigen meiner Krankengeschichten, in welchen es zu einer grösseren Operation kam. In keinem der 5 Fälle, wo von einem grösseren Eingriff berichtet ist, ist die genaue Diagnose vorher gestellt worden, bei allen 5 wurde die Laparotomie vorgenommen, darunter in 2 ein invaginiertes Darmstück mit samt dem Lipom reseciert, in den 3 anderen nur ein künstlicher After angelegt, weil das Hindernis nicht gefunden wurde; auch in diesen 3 Fällen handelte es sich um eine Invagination. Nebenbei gesagt, endigten alle diese 5 Fälle von Laparotomie mit Tod; die Gründe für diese schlechten Endresultate sind weiter oben auseinandergesetzt. Etwas besser steht es in diagnostischer und therapeutischer Hinsicht mit den Fällen, wo man durch die Verstopfung, die damit verbundenen Schmerzen u. s. w. aufmerksam gemacht, schliesslich einen Tumor per rectum nachweisen kann. Sind Blutungen, wie es hie und da vorkommt, durch ihn hervorgerufen, so kann ja differentialdiagnostisch auch Myom, Carcinom oder Invagination in Betracht kommen und je nachdem die Therapie verschieden sein. Es werden sich aber diese drei Möglichkeiten unter Berücksichtigung aller Umstände leicht ausschliessen lassen, wenn die Geschwulst nicht zu hoch sitzt und überhaupt eine genaue rectale Untersuchung mit Finger und Speculum noch gestattet.

In diesem Falle ist auch die Therapie eine verhältnismässig einfache: entweder, wenn es spontan zum Abgang der meist gestielten Geschwulst aus dem After kommt, so muss nur noch der

Stiel mit einer oder mehreren Ligaturen abgebunden und abgetragen werden, oder man muss vorher sich die bewegliche Geschwulst mit oder ohne Narkose herabholen und ebenfalls abtragen. Zu bemerken ist in derartigen Fällen mit Stielbildung nur das eine, dass in dem Stiel eine Falte des Bauchfells mit herabgezogen sein kann, auf die man achten muss, worauf Tédenat aufmerksam macht. Im Uebrigen kann bei Anheftung der Geschwulst ohne Stiel gelegentlich auch einmal eine Resektion des Rectums etc., überhaupt die Operationsmethoden bei Carcinom des Rectums notwendig werden: bei meinen wenigen Fällen ist nichts darüber genannt.

Im Ganzen betrachtet sind also die Lipome des Magendarmkanals bei ihrer Seltenheit mehr vom pathologisch-anatomischen als vom klinischen Standpunkt aus interessant. Immerhin muss sowohl der innere Mediciner als der Chirurg wissen, dass sie vorkommen und nicht nur zu den schlimmsten Komplikationen führen, sondern auch zu schwierigen Eingriffen Anlass geben können. —

Kasuistik.

Zum Schluss folgen die Krankengeschichten im Auszug, chronologisch geordnet.

1. Meckel erwähnt ein Lipom im Duodenum, ferner eines im Colon. Weiter erwähnt er einen Fall, wo ein Lipom eine Invagination erzeugt hatte.

2. Virchow erwähnt ein Lipom des Magens, submucös, nahe am Pylorus, haselnussgross (mit Abbildung). Weiter führt er den Fall von Sangalli an, wo im Colon descendens zwei submucöse Lipome sassen, eines hühnereigross und gestielt und wo dadurch Invagination und schliesslich Prolaps erfolgt war. Ferner bildet er ein über haselnussgrosses, gestieltes, polypöses Lipom des Jejunum ab. Ebenso zwei Lipomata epiploica des Colon, einen flach aufsitzenden subserösen Fettlappen und einen gestielten. Endlich bildet er zwei freie Fettkörper der Bauchhöhle ab, beide aus Lipomen entstanden und innen verkalkt (Virchow, krankhafte Geschwülste 1863, I. Band).

3. Castelain: Mann von 43 Jahren, im Allgemeinen gesund, nur an habitueller Stuhlverstopfung leidend, die durch leichte Purgantien gewöhnlich beseitigt wurde. Erkrankte an Appetitlosigkeit, häufiger Brechneigung, Schmerzhaftigkeit des Bauches, Stuhlverstopfung mit Tenesmus. Schwacher Puls. Auf Abführmittel etwas Erleichterung, aber keine Stuhlentleerung. Einige Tage später Fieber, starker Verfall, Abgang von weisslichem, blutigem Schleim, keine Fäcalentleerung. In der ersten Woche langsam stetige Besserung, aber Fortdauer der Stuhlverstopfung. Anfang der 4. Woche Abgang einer grossen Geschwulst per anum, 12 cm lang,

6 cm dick, von derber Konsistenz, an der Oberfläche von lappigem Bau, von einer ziemlich festen Membran umgeben. 2—3 cm langer, ziemlich dünner Stiel. Die mikroskopische Untersuchung zeigt, dass die Geschwulst aus Fettzellen mit einigen Bindegewebsfasern und Gefässen besteht.

4. Ninaus: 32jähriger Mann, hatte in den letzten Monaten wiederholt an kolikartigen Schmerzen in der Coecalgegend gelitten. Kurz nach einer Mahlzeit aus Mehlbrei heftige Schmerzen im Bauch, der aufgetrieben war. Auf Abführmittel kein Stuhlgang. Am folgenden Tag Erbrechen, allmählich sich steigernd, fäkulenten Geruch annehmend. Am 5. Tag heftiges Erbrechen, 30mal im Tag. Am 8. Tag Stuhlgang mit Blut vermengt, am 10. Tag ebenso, aber mit Eiter. Von da ab rasch zunehmende Besserung, nur noch Schmerzen in der Blinddarmgegend und täglich 5 bis 7 sehr übelriechende Stühle. Erst 26 Tage nach Anfang der Krankheit ging mit dem Stuhlgang ein grosses Darmstück ab, ein fast vollständig erhaltener Dünndarmabschnitt 120 cm lang, 10—12 cm breit, weich und schlaff. Ueberall Spuren von Darmzotten und Peyer'schen Drüsenhaufen zu erkennen. Der Dünndarmabschnitt war grösstenteils geschlossen, geht auf der einen Seite in einen thalergrossen abgeschnürten Teil mit lappiger, jedoch glatter Wandung und doppelter Dicke über, der sich als ein vom submucösen Gewebe ausgehendes polypöses Lipom auswies. Der Verfasser betrachtet diese Neubildung als die eigentliche Veranlassung zur Entstehung der Intussusception. Nach einem Jahr noch einmal heftige Kolik mit Verstopfung, in der Blinddarmgegend Empfindlichkeit und vermehrte Resistenz, jedoch ging alles gut vorüber. Patient war nachher niemehr ganz gesund.

5. Albrecht: Patient 51 Jahre alt, bekam Leibschmerzen, dann Durchfall, täglich zuletzt 15mal, schleimig mit etwas Blut. Kräfteabnahme, bis nach ca. 6 Wochen eine birngrosse, dünngestielte Geschwulst ausgestossen wurde, darauf rasche Genesung. Es war ein Lipom, dessen Entstehungsstätte der Verfasser aus anatomischen und klinischen Gründen im Colon ascendens oder descendens sucht.

6. Vois: Ein Fall von Lipom im Rectum mit Invagination des Darms. Der Tumor wurde als gänseeigrosse Geschwulst gefühlt, war schmerzlos; er konnte mit dem Finger ganz umgangen werden, ein Stiel erstreckte sich aufwärts und nach vorn. Nachdem ein Band um den Stiel befestigt war, wurde der Tumor durch den Anus hervorgezogen. Die unterste Hälfte war fest und knorrig, die obere Hälfte von glatter Schleimhaut bedeckt. Die Schleimhaut wurde ringsherum gelöst und der Tumor leicht entfernt, nur ein schmaler Stiel musste durchschnitten werden. Beinahe gar keine Blutung. Die Invagination wurde durch Wassereingiessungen reponiert.

7. Brohl-Tuffier: Fall von Invagination des S romanum in das Rectum. Bei einer 43jährigen fettleibigen Frau bestand seit 9 Monaten zunehmende Neigung zu hartnäckiger Verstopfung, seit 4 Monaten Schmer-

zen in der linken Leistengegend, welche ins Bein ausstrahlten. Die rectale Untersuchung wies einen Tumor nach, welcher die höher gelegenen Darmteile herabzog. Laparotomie in der linken Leistengegend. Man fand eine 6 cm lange Invagination der Flexur in das Rectum, die sich aber nicht durch Zug lösen liess. Es wurde deshalb ein künstlicher After nach Littré angelegt. Tod am 5. Tag. Bei der Sektion fand sich ausgedehnte Peritonitis, die im kleinen Becken eitrig war. Die Serosaflächen der Invagination waren verklebt; jedoch gelang es durch energischen Zug, sie noch zu heben. Ihre Ursache war ein orangengrosses, birnförmiges Lipom, das gestielt submucös im unteren Teil des S romanum sass.

8. Clos. Fall von Darminvagination: Es fand sich ein Lipom im unteren Teil der Flexur in einem invaginierten Darmstück bei einer 45j. Frau, welche an Ileus erkrankt und trotz Anlegung eines künstlichen Afters gestorben war. Die Geschwulst, vom Umfang einer Orange, sass der Rectalwand ziemlich beweglich wie der Schlegel einer Glocke auf, war von intakter Schleimhaut überzogen und bestand aus einem bindegewebigen, mit zahlreichen Fettzellen ausgefüllten, etwas blutreichen Netzwerk.

9. Tédenat: Bei Besprechung der Lipome hebt der Verfasser hervor, dass sie im Rectum ebenso wie an anderen Körperteilen grosse Tendenz zur Stielung haben. Sie ziehen dann nicht nur das Rectum herab, sondern enthalten zuweilen auch eine Einstülpung des Bauchfells, ein Umstand, der bei Operationen wohl zu beachten ist. 4 Beobachtungen von Lipomen, darunter zwei eigene.

10. Brohl (referiert über Morel): Eine 40jährige Frau klagte, sie habe seit 5 Jahren jeden Morgen nach dem Frühstück weheähnliche Schmerzen, die 5 Minuten anhielten und genau über der Symphyse ihren Sitz hatten, seit einem Jahr seien die Schmerzen heftiger und auch nach dem Mittagessen aufgetreten. Die Regeln hatten nach dem Auftreten der Schmerzen aufgehört. Die Vaginal- und Rectaluntersuchung ergab nichts Besonderes. Es traten lästige Blähungen auf, und die Kranke entleerte ein umfangreiches Lipom aus dem After.

11. Treves (von Afezou berichtet): 83jährige Frau, die jahrelang an Indigestion, Kolikanfällen und mit Durchfall abwechselnder Verstopfung gelitten hatte. Letztere wurde schliesslich so ausgesprochen, dass Stuhlgang nur auf Klystiere erfolgte. Einen Tag nach einer Untersuchung des Darms ging eine weiche Masse ab, die als polypöses Lipom erkannt wurde. Darauf waren alle Unterleibsleiden mit einemmal verschwunden, und der Stuhlgang wurde wieder regelmässig.

12. Link: 45jähriger Mann, schwächlich gebaut, gut genährt, vorher nie ernstlich krank, litt seit seinem 40. Jahre an häufiger Darmobstruktion. Vor 3 Jahren heftige Darmblutungen, deren Ursache Hämorrhoidalknoten waren, die deshalb abgetragen wurden. Patient erholte sich sichtlich und blieb ein Jahr hindurch gesund. Vor 2 Jahren abermals

Stuhlverstopfung und häufiger Stuhldrang. Die Untersuchung des Unterleibes ergab eine Kotanhäufung im Darm, jene des Mastdarms mit Finger und Spiegel ergab ein negatives Resultat. Ab und zu Ricinusöl, schliesslich ging Patient vor einem Jahr aus eigenem Antrieb nach Karlsbad. Auf der Rückreise wurde in der Wiener Klinik ein Tumor im linken Hypogastrium entdeckt, etwa mannsfaustgross, glatt, weich elastisch, in der linken Darmbeingrube liegend, anscheinend mit dem Colon descendens zusammenhängend und beschränkt beweglich. Die Konsistens, die glatte Oberfläche und Beweglichkeit, sowie das durchaus nicht kachektische Aussehen des Patienten sprachen gegen Malignität des Tumors. Diagnose nicht sicher gestellt. In der Folge an dem Tumor weder ein Wachstum noch eine andere Veränderung wahrnehmbar. Merkwürdigerweise seit der Rückkehr von Karlsbad stets regelmässiger Stuhlgang. Eines Tages wurde der Arzt plötzlich zu dem Patienten gerufen, der von einer heftigen Darmblutung befallen sei. Am After hing ein grosser blutender Tumor, welcher aus dem Mastdarm vorgefallen, mit einem daumendicken Stiel an der stark vorgezogenen invertierten Darmschleimhaut hing; heftige Bauchschmerzen. Abtragung des Tumors ohne Narkose. Der Tumor war mannsfaustgross ovoid geformt, weich elastisch, mit einer derben, von keinen Gefässen überzogenen Kapsel überkleidet, und sass mit einem Stiel an der Darmschleimhaut. Unterbindung des Stiels in zwei Partien, Umschneidung der Kapsel über der Ligatur und stumpfe Ausschälung des Tumors. Die Bauchschmerzen hörten vollständig auf. Seither normaler Stuhl und Wohlbefinden. Mikroskopisch ein reines Lipom, von der Mucosa des Darms ausgegangen. Dass der Tumor das Lumen des Darmes nicht vollständig verschlossen hatte, ist wohl nur auf die Art zu erklären, dass die elastische Darmwand den Kotmassen auswich. Sehr interessant hätte sich die Laparotomie gestaltet, denn man hätte das Darmrohr spalten müssen, um zu dem Tumor zu gelangen.

13. Studsgaard: 42jährige Frau, Invagination des Jejunum durch ein polypöses Lipom. Laparotomie. Desinvagination unmöglich, daher die ganze Geschwulst durch Resektion entfernt. Die Invagination hatte eine Länge von 52 cm, die Länge des entfalteten Darmstückes betrug 128 cm. Tod nach 5 Tagen an Peritonitis.

14. Marchand: Kräftiger 23jähriger Mann, Fall auf die linke Lendengegend. In der Nacht nach dem folgenden Tag Erbrechen, darauf die Erscheinungen des Ileus. Erst nach 5 Tagen kam Patient in die Klinik. Gleich am Abend die Laparotomie gemacht, doch war es nicht möglich, das Hindernis, welches für eine innere Einklemmung gehalten wurde, zu beseitigen. Ein Stück des stark ausgedehnten Dünndarms, welcher einriss, wurde reseciert, die Enden in die Wunde eingenäht. Tod nach 2 Stunden. Bei der Sektion fand sich das invaginierte Colon transversum, in welchem der untere Teil des Ileum verschwand, die Flexura lienalis und der obere Teil des Colon descendens waren enorm angeschwollen,

die Flexura sigmoidea eng, aber auffallend dickwandig. Nach Aufschneidung des Colon descendens kam eine wurstförmige Masse zum Vorschein, deren unteres faustgrosses Ende unregelmässig gelappt erschien. Nach der Eröffnung des inneren Rohres stellte sich heraus, dass diese Masse fast ganz solid war und aus gewuchertem Fettgewebe bestand, welches der Hauptsache nach sich subserös entwickelt hatte. An der invaginierten Aussenseite des Colon, sowie der des eingeschlossenen unteren Endes des Ileum ebenfalls reichliche Fettwucherungen. Umfangreiches subseröses Lipom, welches sich in der Wand des Coecum und des angrenzenden Teils des Colon ascendens dicht an der Valvula Bauhini entwickelt hatte. Hiedurch war die durch den Unfall herbeigeführte Invagination jedenfalls begünstigt worden. Eine Reposition der letzteren war nur unvollkommen ausführbar.

Litteratur.

Brohl. Zur Aetiologie und Statistik der Lipome. Dissertat. Würzburg. 1886. — Esmarch. Krankheiten des Mastdarms und Afters. Deutsche Chirurgie. Liefg. 48. Stuttgart 1887. — Grosch. Studien über das Lipom. Deutsche Zeitschrift für Chirurgie. Bd. 26. 1887. — Koch. Ueber Lipome. Dissert. Kempten 1895. — Krause. Zur Kasuistik der Lipome. Dissert. Greifswald 1896. — Lücke. Lehre von den Geschwülsten. Pitha-Billroth. Handbuch der Chirurgie. 1869. Bd. 2. — Nothnagel. Spez. Path. und Therapie. Die Erkrankungen des Darmes. 1898. — Steiner. Ueber Myome im Magen und Darmkanal. Beiträge zur klin. Chirurg. 1898. — Treves. Darmobstruktion. 2. Ausgabe. Leipzig 1888. — van Vaernewyck. Einige interessante Fälle von Lipombildung. Berlin 1868. — Virchow. Die krankhaft. Geschwülste. Berlin 1863. — Castelain. Lipome de l'intestin Gaz. hebd. 1870. Nr. 20. — Ninaus. Ueber einen Fall von Invagination u. s. w. Sitzungsbericht des Vereins der Aerzte in Steiermark. 1871. — Albrecht. Spontan gelöstes und ausgestossenes Lipom des Darmkanals. Petersburger med. Wochenschr. 1880. Nr. 9. — Vois. Lipom i Rectum med. Invagination af Tarmen. Norsk Magazin for Lagevidenskab 1881. — Tuffier. Invagination de S'iliaque dans le rectum. Lipom de l'intestin. Le progrès méd. Siehe auch Brohl. 1882. — Clos. De l'invagination intestinale etc. provoquée par le lipom de l'intestin. Thèse. Paris 1883. — Tédenat. Tumeurs du rectum. Montpellier méd. 1885. — Studsgaard. Einige Fälle von Darmresektion. Nord. med. arkiv 1894. — Link. Mannsfaustgrosses Lipom des Colon descendens. Wiener klin. Wochenschr. 1890. Nr. 13. — Marchand. Demonstration eines Präparats von Invagination. Berliner klin. Wochenschr. 1896. 6. — Meckel. Handbuch der pathol. Anatomie. Leipzig 1816. — Rokitansky. Handbuch der pathol. Anatomie. Bd. 3. 1846.

AUS DER

HEIDELBERGER CHIRURGISCHEN KLINIK

DES PROF. DR. CZERNY.

XX.

Ueber einen Fall von sogenannter Sarcomatosis cutis.

Von

Dr. **Hermann Kaposi,**
Volontärassistent der Klinik.

(Mit 1 Abbildung.)

Die Erkrankungsformen, welche unter dem Namen „Sarcomatosis cutis" beschrieben werden, kommen an dermatologischen Kliniken nicht allzu selten zur Beobachtung und sind daher klinisch gut bekannt. Ueber ihre pathologisch anatomische Stellung aber sind die Ansichten noch geteilt, und äthiologisch sind dieselben noch ganz unaufgeklärt. Wie der Name besagt, wird diese Krankheit von Manchen mit den Sarkomen anderer Organe in Analogie gebracht und zwar von den Einen ihre Zugehörigkeit zu den echten Rundzellen- oder Spindelzellensarkomen oder auch zu den Lymphosarkomen behauptet, während Andere sie mit den leukämischen, resp. pseudoleukämischen Tumoren in Beziehung bringen.

Die Sarcomatosis cutis teilt dieses Schicksal mit der ihr sicher verwandten Mycosis fungoides, deren Beziehung zu den obengenannten Drüsentumoren ebenfalls oft aufgestellt und bestritten worden

ist. Kaposi (1) hält an dem sarkomähnlichen Charakter beider fest und möchte für beide, sowie für seine Lymphodermia perniciosa wegen der bis jetzt unmöglichen Fixierung ihrer pathologisch anatomischen Stellung den provisorischen Namen der „sarkomähnlichen" (sarkoiden) Geschwülste vorschlagen, ein Name, der sowohl die Aehnlichkeit mit den echten Sarkomen, als auch die vielfache Verschiedenheit von denselben in sich schliesst. Die Schwierigkeit der Entscheidung liegt darin, dass das Vergleichsobjekt, die Lymphdrüsentumoren, in typischen Fällen oft ganz fehlt, und dass es ausserdem ebenfalls noch kein feststehendes ist, indem auch hier das klinische Bild bei sehr ähnlichem histologischen Befund ein differentes sein kann.

Es kann natürlich nicht meine Absicht sein, durch Mitteilung meines einen Falles in einer Frage eine Entscheidung treffen zu wollen, über die Berufenere oft diskutiert haben, ohne eine Einigung zu erzielen. Da aber auf einem strittigen Gebiete mit der Zahl der klinisch und anatomisch gut beobachteten Fälle unsere Erfahrung wachsen muss, so gewinnt auch eine kasuistische Mitteilung an Wert, besonders wenn sie einen Fall betrifft, der gleichsam an der Grenze der strittigen Gebiete steht, indem ein zweifellos anfangs primär in der Haut beginnender Tumor, dessen Propagation in derselben unter unseren Augen sich vollzog, schliesslich mit metastatischen Tumoren der inneren Organe sich kombinierte, die pathologisch-anatomisch das Bild des Lymphosarkoms ergaben. —

Die Krankengeschichte ist kurz folgende:

Ein 51jähriger Herr, der aus gesunder Familie stammt, bemerkte im November 1897 die ersten Zeichen seiner Erkrankung. Er hatte nie schwere Krankheiten durchzumachen, hat zwei gesunde Kinder. Seit ca. 15 Jahren hatte er öfter Magenbeschwerden; nach Genuss schwerverdaulicher Speisen stellte sich oft Druckgefühl und geringe Schmerzhaftigkeit ein, mitunter Pyrosis, aber nie Erbrechen und Aufstossen; nach einigen Tagen fühlte er sich stets wieder ganz wohl. Im genannten Monat nun bemerkte er in der Haut seiner linken Wade mehrere anfangs erbsen- dann haselnuss- und schliesslich nussgrosse Knötchen und Knoten von braunroter Farbe, ganz schmerzlos. Zugleich schwoll der linke Hoden bis zur Gänseeigrösse an. Eben wegen der absoluten Schmerzlosigkeit befragte er Niemanden, und im Verlaufe von 6—8 Wochen sollen sowohl die Hodengeschwulst als die Hautknoten verschwunden gewesen sein; an Stelle der letzteren blieben mehrere braunrote Flecken zurück. Er soll dann ganz gesund gewesen und auch seinem Beruf als Lehrer nachgegangen sein bis zum Sommer 1898, also fast ein halbes Jahr. Da ent-

wickelte sich nun neuerdings eine Anschwellung des linken Hodens, ferner eine Geschwulstbildung auf der linken Schulter, die immer grösser wurde und sich auch auf die Haut des Oberarms ausbreitete. Auch an anderen Körperstellen entstanden ähnliche Geschwülste, die aber sämtlich ganz schmerzlos waren. Erst jetzt entschloss er sich ärztlichen Rat einzuholen. Sein Leiden wurde anfangs als luetisch angesehen und ihm daher Jodkalium verordnet. Im Herbst 1898 trat er in Behandlung der hiesigen Klinik.

Status: Ueber mittelgrosser, kräftig gebauter Mann. Kleine Struma. Ueber den Lungen nichts Krankes zu finden. Herz gesund, im Abdomen ebenfalls nichts nachweisbar, namentlich sind Leber und Milz nicht vergrössert. Keine Dämpfung über dem Sternum. Kein Albumen, kein Zucker. Rote Blutkörperchen 4,500000, weisse 30000, Hämoglobin (Fleischl) 85 %, auch das gefärbte Trockenpräparat ergiebt kein geändertes Verhältnis zwischen den eosinophilen und neutrophilen Leucocyten.

Auf der linken Schulter (s. Fig.) sitzt eine mächtige Geschwulst von

elliptischer Gestalt; der Längsdurchmesser beträgt 16 cm. Die Mitte

zeigt eine centrale Depression, während die Ränder wallartig aufgeworfen sind, sodass das Ganze einem flachen Kuchen ähnelt. Die Farbe ist braunrot, die Konsistenz derb; nirgends eine Enucleation, die Epidermis stellenweise schilfernd. Die Umgebung dieses grossen Tumors ist gerötet, infiltriert. Die Schwellung reicht nach vorne bis an die Clavicula, nach hinten bis an den Rhomboideus. Nach aussen und unten von der grossen Geschwulst finden sich mehrere isolierte blaurote Knoten von Haselnuss- und Wallnussgrösse. Der ganze linke Arm, Ober- Unterarm und Hand, ist ödematös; an der Hinterseite des Oberarms ein apfelgrosser, den früheren ganz gleichender Tumor, in seiner Umgebung mehrere kleinere. Unter dem linken Pectoralis ist eine derbe Infiltration zu tasten, die mit einem faustgrossen Drüsenpacket der linken Axilla zusammenzuhängen scheint. Im rechten Kopfnicker eine wallnussgrosse Infiltration, ebenso im linken Vastus internus. Der linke Hoden ist über hühnereigross, und auch der linke Samenstrang ist als gut daumendicker Strang nach oben bis an den Leistenring zu verfolgen. An der Aussenseite der linken Wade finden sich drei ungefähr markstückgrosse, von der ersten Affektion herrührende braunrote Pigmentflecke. In der Haut der rechten Wade mehrere haselnussgrosse, den beschriebenen identische Knötchen. Die kleineren Knoten sind mit der Haut auf der Unterlage verschieblich; sämtliche Geschwülste sind vollkommen schmerzlos.

Zur histologischen Untersuchung wurde aus dem Schultertumor ein Stück excidiert. Der anatomische, später noch näher zu schildernde Befund, zusammen mit dem klinischen Bilde berechtigte zu der Diagnose Sarcomatosis cutis, und als solche wurde der Fall auch im Heidelberger ärztlichen Verein vorgestellt. Da ein grosser Teil der beschriebenen Fälle auf Arseninjektionen geheilt worden war, so wurde diese Therapie auch hier versucht. Mit wenigen Milligrammen beginnend stieg man bald bis 0,02 Natr. arsenicosum. Anfangs subkutan, dann in den grossen Tumor. Zugleich wurde innerlich Solutio Fowleri gereicht. Nach ca. 14tägiger Behandlung zeigte sich ein deutliches Kleinerwerden der Tumoren. Es stellte sich aber leider eine hämorrhagische Nephritis ein mit Albumen, reichlichem Blut und Cylindern, sodass mit Arsen ausgesetzt werden musste. Während dieser Zeit vergrösserten sich die Geschwülste wieder. Als nach Ablauf der Nierenaffektion wieder einige Zeit injiciert worden war, zeigte sich anfangs wieder ein Rückgang der Geschwülste; bald aber reagierten sie nicht mehr auf Arsen; sie wuchsen zusehends, es kam an einigen Stellen zu Ulceration, neue Hautpartien wurden ergriffen, während die beim Eintritt bestandenen Drüsen sich wohl vergrösserten, ohne dass aber neue Drüsengebiete befallen wurden. Im weiteren Verlaufe kam es dann zu beiderseitigem Hydrothorax, zu Ascites, Oedem der Beine, und am 14. III. 99 erfolgte der Exitus.

Sektion (Dr. Feldbausch): Ueber mittelgrosser Mann von kräftigem Körperbau, Oedem des linken Armes, beider Beine, Penis und Scro-

tum. Die ganze linke Schultergegend ist von einem schmutzig-grünlichen Schorf bedeckt. An beiden Halsseiten, besonders links sind dicke Drüsenpakete zu sehen. Auf der linken Brusthälfte sind einige isolierte, kirschbis nussgrosse Tumoren zu fühlen; auf dem rechten Oberschenkel ist gleichfalls eine nussgrosse Drüse zu fühlen. Der linke Hoden ist zu einem kleinapfelgrossen Tumor angeschwollen, die Schilddrüse ist beträchtlich vergrössert. Der Leib etwas aufgetrieben und gespannt. Im Abdomen findet sich etwa 500 cm^3 einer trüben serösen Flüssigkeit. Das Zwerchfell steht links an der 6. Rippe, rechts am unteren Rand der 5. In der linken Pleurahöhle etwa 2000 cm^3 seröse Flüssigkeit, rechts 1500 cm^3 einer solchen. Die Lungen sind ziemlich stark komprimiert. Im Herzbeutel nur eine geringe Menge seröser Flüssigkeit. Das Herz etwas hypertrophisch, die Muskulatur gut entwickelt. Die Aortenklappen mässig verdickt. Die Schliessungslinie der Mitralis gleichfalls verdickt. Die Sehnenfäden etwas verdickt und verkürzt. Lunge in den unteren Abschnitten atelektatisch. Milz vergrössert, blutreich, weich. Die Nierenkapsel lässt sich nicht leicht abziehen, die Nieren sind sehr blutreich und mit zahlreichen Cysten durchsetzt. Metastasen nicht sicher nachweisbar; Leber etwas vergrössert, keine Metastasen, dagegen in der Gallenblase mehrere bis kirschkerngrosse Metastasen. Im Magen und Darm nichts Besonderes. Längs der Aorta zieht ein fast 2 Finger dicker Strang infiltrierter Drüsen, der sich dann nach links hin in den Leistenkanal fortsetzt und kontinuierlich in den kleinapfelgrossen Hoden übergeht. Am Knochenmark keine Veränderung. Die Schilddrüse ist fast ganz sarkomatös degeneriert.

Anatomische Diagnose: Sarkomatose der Haut, mit Metastasen in den Halsdrüsen, Inguinaldrüsen, in der Thyreoidea, dem Hoden, Gallenblase und den Lymphdrüsen längs der Wirbelsäule. Ascites, Hydrothorax beiderseits, Atelektase in den unteren Lungenpartieen, Stauungsniere (Metastase?), Milztumor, Fettinfiltration der Leber, Metastasen in der Gallenblase, Endocarditis valvulae mitralis et aortae. Oedeme.

Die histologische Untersuchung sowohl der intra vitam excidierten als der post mortem gewonnenen Hauttumoren ergab nun folgendes Bild. Der Sitz der Geschwulst ist das mittlere und untere Corium; zwischen spärlichem retikulären Stützgewebe findet sich eine dichte, das Grundgewebe oft ganz verdeckende Rundzellen-Anhäufung von lymphoidem Charakter. Die meisten haben einen grossen bläschenförmigen Kern, in dem mehrere Kernkörperchen sichtbar sind, andere haben einen den Lymphocyten gleichenden diffus sich färbenden Kern, in einer geringen Zahl sind mehrere Kerne (2—7) zu sehen. Der Protoplasmaleib ist nur als schmaler Saum sichtbar. Man kann alle Stadien der Mitose auffinden. Die gleichen Rundzellen finden sich angehäuft um die Schweiss- und Talgdrüsen, sowie um die Haarfollikel. Die obersten Teile der Cutis, die Papillen und die Epidermis zeigen normalen Bau; nur ganz vereinzelt kann man zwischen den Bindegewebsbündeln der subpapillären Schicht

dünne Reihen von Rundzellen erkennen.

In den Metastasen der inneren Organe finden wir die oben beschriebenen Rundzellen wieder. Die erkrankten Lymphdrüsen sind durchsetzt von diesen Zellen und lassen weder Follikel noch Lymphstränge mehr erkennen; der Hoden ist in einen lymphoiden Tumor umgewandelt, die Hodenkanälchen sind von der massenhaften Zellinfiltration vollkommen verdeckt und nur an vereinzelten Stellen erkennbar. In der Leber waren zwar makroskopisch keine Metastasen zu sehen, aber das Mikroskop kann doch um einige Gallengänge mehr oder minder dicht angehäufte lymphoide Zellen auffinden; dagegen ist die Gallenblase dicht von Zellmassen durchsetzt. In der Niere konnte ausser parenchymatöser Veränderung nichts entdeckt werden. In Erinnerung an die Angaben von eosinophilen Zellen in Lymphosarkomen, die Goldmann (2), Kauter (3), Dietrich (4) u. A. gemacht haben, wurden auch hier die Granula zu färben gesucht, aber mit negativem Erfolge. Ebenso negativ blieben die Färbungen auf eventuelle Bakterien. Da öfter der Zusammenhang der Lymphdrüsentumoren mit Tuberkulose behauptet worden ist, wurde auch darauf geachtet, es konnten aber nirgends Tuberkel gefunden werden. Es waren überhaupt weder Tuberkel- noch andere Riesenzellen zu sehen.

Wie bereits oben kurz erwähnt, haben jene Autoren, welche die Sarcomatosis cutis mit den Lymphdrüsengeschwülsten in Analogie zu bringen suchen, mit der grossen Schwierigkeit zu kämpfen, dass zwar das histologische Bild dieser Tumoren ein ziemlich gut gekanntes ist, dass aber das klinische ein verschiedenes sein kann. Dem entsprechend ist ja auch die Nomenklatur eine schwankende. Je nachdem mehr die allgemeine Drüsenschwellung prävaliert oder die Infiltration der Umgebung und die Wucherung auf die Nachbargebilde hervortritt, spricht man von malignen Lymphomen [Billroth (5), Winiwarter (6)], oder von Lymphosarkom [Virchow (7), Kundrat (8)], Trousseau gebraucht den Ausdruck Adenie. Von Cohnheim (9), der den negativen Blutbefund im Vergleich zu den leukämischen Tumoren in den Vordergrund stellte, stammt die Bezeichnung pseudoleukämische Tumoren oder kurz Pseudoleukämie. Wir hören ferner von einer Hodgkin'schen Krankheit, von malignen Lymphosarkomen, aleukämischer Adenie, Anaemia splenica, kurz eine Menge Namen, die unmöglich alle Typen vorstellen können. Es ist daher nicht ganz leicht, sich zurecht zu finden; dazu kommt noch, dass die Namen auch oft durcheinander gebraucht werden. So liest man öfter das Krankheitsbild des Lymphosarkoms unter dem Namen malignes Lymphom beschrieben.

Die pathologische Anatomie hat wohl die histologische Ver-

wandtschaft der Drüsentumoren festgestellt, stets findet sich der gleiche Befund: lymphoide Rundzellen zwischen retikulärem Bindegewebe, aus deren Verhältnis die harten und weichen Formen resultieren. Eine Differentialdiagnose kann aber das histologische Bild nicht geben, dazu muss das klinische mit herangezogen werden, und das erfordert, dass man vor allem zwei Typen unterscheidet: das maligne Lymphom und das Lymphosarkom.

Unter malignem Lymphom verstehen wir eine Erkrankung der Lymphdrüsen, welche histologisch charakterisiert ist durch eine reine Hypertrophie und Hyperplasie der Lymphdrüsen, wobei in einer Reihe der Fälle die Struktur aus Lymphfollikeln und Lymphsträngen noch deutlich erkennbar bleibt [Lymphadenom im engeren Sinn Ziegler (10)], in anderen Fällen aber das Reticulum von den Zellmassen ganz verdeckt wird; die Drüsenkapsel wird aber als Grenze noch respektiert. Klinisch beginnt eine Drüsengruppe (manchmal mehrere zugleich), am häufigsten sind es die Cervical- und die Axillardrüsen, zu schwellen, die nächstgelegenen folgen und nach einiger Zeit ist eine allgemeine Drüsenschwellung vorhanden. In gutartigen Fällen kann dieses Bild viele Jahre stationär bleiben, in anderen aber entstehen Tumoren von lymphadenoidem Bau auch in anderen Organen, in der Leber, Milz, im Verdauungstrakt und unter fortwährender Kachexie erfolgt der Tod. Der Blutbefund ist negativ (daher Pseudoleukämie; Hodgkin's disease). Diese Form der Drüsenerkrankung ist der Arsentherapie zugänglich.

Als zweiten Typus möchte ich das Lymphosarkom dem vorgenannten entgegenstellen. Histologisch findet man auch hier mehr weniger dichtes retikuläres Stützgewebe mit eingelagerten lymphoiden Zellen, und auch klinisch ist der Beginn in einer Drüsengruppe identisch dem vorigen Typus, aber den wesentlichen Unterschied bildet das schrankenlose Wachstum; die Drüsenkapsel wird durchbrochen, die nächste Umgebung infiltriert, die nächste Drüsengruppe wird befallen, auch hier schrankenloses Wachstum und Aufgehen der Gewebe in der Aftermasse, und in relativ kurzer Zeit geht der Kranke zu Grunde. Kundrat (8), der auf Grund 50 genau untersuchter Fälle eine schöne Schilderung dieser bösartigen Erkrankung entwirft, erzählt von einem Falle, in dem „sämtliche Weichteile an der linken Seite des Halses, Nerven und Arterien, von der Haut bis an die Wirbelsäule, von der Schädelbasis bis an die Pleurakuppe, samt der linksseitigen Pharynxwand, dem linken Gaumenbogen, der linken Tonsille von einer weissen,

starren Aftermasse substituiert waren, welche auch die Trachea umscheidete und bis an das Mediastinum herabgriff". Dass diese Form von der ersten, welche ihre Grenze in der Drüsenkapsel findet, geschieden werden muss, ist verständlich, ebenso dass hier das Arsen keine Heilerfolge aufzuweisen hat. Zwischen diesen beiden „Typen" giebt es nun Uebergänge, insofern als ein lange stationär bleibender Tumor plötzlich rascher wächst und die Umgebung inficiert (ein malignes Lymphom wird zum Lymphosarkom), aber in typischen Fällen muss man wohl klinisch die beiden Formen trennen.

In unserem Fall nun war zuerst das Krankheitsbild zu beobachten, wie es Kaposi (1) als Sarcomatosis cutis beschrieben hat. „In der Subcutis beginnende (wie das histologische Bild es zeigte, und wie man an den unter unseren Augen neu entstehenden Knoten erkennen konnte) erbsengrosse, dann bis nussgrosse und noch grösser werdende Tumoren, schmerzlos, von braunroter Farbe, halbkugelförmig vorspringend, ferner handtellergrosse, flachkuchenförmige Plaques". Ein Teil hatte sich spontan rückgebildet, ein anderer war unter Arseninjektionen kleiner geworden — auch dies eine Beobachtung, die von Kaposi (1) und Anderen [Köbner (11), Touton (12)] gemacht wurde. Ein Teil der Fälle blieb geheilt.

Unser Fall, soweit er die Hautaffektion allein betrifft, entspricht daher vollkommen der angeführten Schilderung von Sarcomatosis cutis. Bei unserem Kranken fanden sich aber schon bei seinem Eintritt in das Krankenhaus Lymphdrüsenschwellungen am Hals, ferner Tumoren in der Achselhöhle, und auch der linke Hoden war in einen Tumor verwandelt, so dass Herr Geheimrat Czerny von allem Anfang an die Prognose ungünstig stellte.

Ob die Hautaffektion sicher das primäre war, lässt sich natürlich nicht genau angeben; Patient, der ein sehr intelligenter Mann war, gab genau an, dass zuerst in der Haut der linken Wade die Knötchen entstanden seien, dass dann der linke Hode grösser wurde, dass aber beides spontan sich rückgebildet habe. Erst nach 6 Monaten vollständigen Wohlbefindens sei dann die Geschwulstbildung auf der linken Schulter entstanden und im Anschluss daran die Achseldrüsenschwellung u. s. f.

Wäre die Hautaffektion nicht dagewesen, so wäre die Erkrankung als ein gewöhnliches Lymphosarkom aufzufassen; die Hautaffektion für sich genommen, entspricht wieder dem Bilde der Sarcomatosis cutis. Die Logik erforderte es daher, die beiden Erkrankungsformen zu identificieren. Dennoch darf dieser Schluss nicht gemacht

werden, denn meinem einen Fall stehen viele andere gegenüber, bei denen eine Uebereinstimmung nicht zutraf, und ich glaube daher, dass erst weitere ähnliche Beobachtungen abgewartet werden müssen, um dieser schon so oft diskutierten Frage mit genaueren und sicheren Beweisen von neuem näher treten zu dürfen. —

Litteratur.

1) Kaposi. Pathologie und Therapie der Hautkrankheiten. 5. Aufl. 1899.
2) Goldmann. Centralblatt für allgem. Patholog. III. 1892.
3) Kauter. Ibid. 1894. Bd. V.
4) Dietrich. Beiträge zur klin. Chir. XVI. pag. 377.
5) Billroth. Virch. Archiv. Bd. XXI.
6) Winiwarter. Archiv für klin. Chir. Bd. XVIII. 1875.
7) Virchow. Die krankhaften Geschwülste. 1865.
8) Kundrat. Wiener klin. Wochenschr. 1893. Nr. 12.
9) Cohnheim. Virchow's Archiv. Bd. XXXIII. 1865.
10) Ziegler. Lehrbuch der path. Anatomie. 9. Aufl. 1898.
11) Köbner. Archiv für Dermatol. und Syphil. Bd. I. 1869. p. 369.
12) Touton. Ibid. XXV. 1893. pag. 187. Suppl.

AUS DER

HEIDELBERGER CHIRURGISCHEN KLINIK

DES PROF. DR. CZERNY.

XXI.

Ueber die Kropfoperationen an der Heidelberger Klinik in den Jahren 1888—1898.

Von

Dr. **Arnold Schiller.**

(Mit 1 Abbildung.)

Seitdem vor 10 Jahren die umfassende Arbeit von Hochgesand[1]) über die Kropfoperationen der Heidelberger Klinik erschienen ist, ist, abgesehen von einzelnen kasuistischen Mitteilungen, kein Bericht über das reiche einschlägige Material der Czerny'schen Klinik publiciert worden. Es erschien deshalb wünschenswert, mit Rücksicht auf die Erfahrungen der letzten Jahre und den Wechsel mancher Anschauungen gerade auf diesem Gebiete, das Thema wieder aufzunehmen und unter vergleichender und ergänzender Heranziehung der schon früher veröffentlichten Fälle statistisch und, wo nötig, auch kasuistisch zu bearbeiten. Dies ist der Zweck nachstehender Abhandlung. Für die gütige Anregung dazu und die Ueberlassung des klinischen Materiales sage ich Herrn Geheimrat Czerny, für die der pathologisch-anatomischen Daten Herrn Geheimrat Arnold meinen wärmsten Dank.

1) Hochgesand. Die Kropfoperationen an der chirurgischen Klinik zu Heidelberg in den Jahren 1878—88. Diese Beiträge. Bd. VI. S. 647. 1890.

Der Stoff ist so angeordnet, dass nach einer statistischen Betrachtung des gesamten, auch des ambulanten Strumamateriales der Klinik, die operierten Fälle, gesondert in gutartige Strumen, Strumitiden, Basedowstrumen und maligne Kröpfe, epikritisch beleuchtet werden. Den Schluss bilden kurze Auszüge aus den Krankengeschichten, wobei einzelne besonders wichtige Fälle etwas ausführlicher behandelt sind.

In den Jahren 1888—1898 wurden in der Ambulanz der Heidelberger chirurgischen Klinik 869 Kropfkranke beobachtet gegen 809 in den 10 Jahren vorher. Von diesen litten 33 oder 3,8% an malignen, 6 oder 0,7% an Basedowstrumen, bei 14 oder 1,8% handelte es sich um akute oder subchronische Entzündungszustände der Kropfgeschwulst, der Rest entfällt auf gutartige Kröpfe. Von all diesen Kranken wurden 283 oder 32,5% einer operativen Behandlung unterworfen, während man sich in dem vorhergehenden Dezennium nur in 64 Fällen oder 7,9% dazu hatte entschliessen können.

Von diesen 869 Patienten waren 224 (= 25,8%) männlichen, 645 (= 74,2%) weiblichen Geschlechtes; das letztere ist also dreimal stärker an der Erkrankung beteiligt.

Die überwiegende Mehrzahl der Patienten stammte aus den mehr oder weniger intensiven Kropfgegenden der Pfalz, des Odenwaldes und des Neckarthales.

Ueber das Lebensalter der erkrankten Personen giebt folgende Tabelle Auskunft:

Lebensalter	männlich	weiblich	Verhältn. der Zahlen
1—10	23	24	1 : 1
11—20	111	293	1 : 2,6
21—30	38	167	1 : 4,4
31—40	11	65	1 : 6
41—50	21	50	1 : 2,4
51—60	11	32	1 : 3
61—70	5	8	1 : 1,6
71—80	2	3	1 : 1,5
81—90	2		
ohne Angabe		3	
Sa.	224	645	1 : 3

Daraus ergiebt sich ein kontinuierliches Absinken der Zahl der erkrankten Personen vom 2. Lebensjahrzehnt ab, und zwar ein von Anfang an so rapides, dass es sich durch die Höhe der Bevölkerungsziffern für die einzelnen Altersjahrzehnte nicht erklären lässt:

eine neue Illustration zu der alten Erfahrung, dass das Pubertätsalter einen abnorm hohen Prozentsatz zu diesen Kranken stellt. Noch ein anderes interessantes Moment scheint aus der vorstehenden Tabelle hervorzugehen, nämlich dass das enorme Ueberwiegen des weiblichen Geschlechts bei diesem Leiden mit der Geschlechtsfunktion in einem gewissen Zusammenhang stehen muss. Denn während sich — im Gegensatz zu der Beobachtung von Bergeat[1]) — im 1. Lebensdecennium das Verhältnis unserer Erkrankten männlichen Geschlechtes zu denen weiblichen noch auf 1 : 1 stellt, ändert es sich in

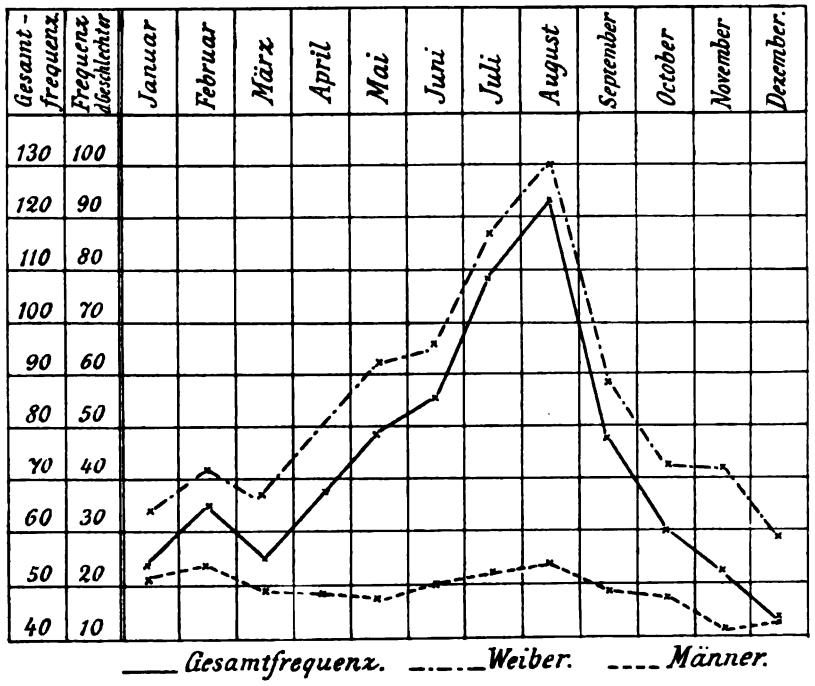

den folgenden 3 Jahrzehnten zur Zeit der intensivsten Geschlechtsfunktion desselben wieder mehr zu Ungunsten des weiblichen Geschlechts, um sich mit dem allmählichen Erlöschen der Geschlechtsfunktion desselben wieder mehr dem Zustande vor der Pubertät zu nähern. —

Sehr eigenartige und, soviel ich übersehe, bisher noch nicht genauer beobachtete Verhältnisse veranschaulicht die vorstehende Curvenzeichnung, in der einmal sämtliche beobachteten Strumafälle der letzten 10 Jahre (Gesamtfrequenz) und dann die Frequenz der

1) H. Bergeat. Ueber 300 Kropfoperationen an der Bruns'schen Klinik. Diese Beiträge. Bd. VX. S. 639. 1894.

männlichen und weiblichen Kranken getrennt für die einzelnen Monate dargestellt sind. Dabei ergiebt sich ein plötzliches starkes Ansteigen der von März bis Juni allmählich sich erhebenden Kurve für die Monate Juli und August und ein rapides Abfallen für die Herbst- und Wintermonate. Dies Verhalten der Kurve für die Gesamtfrequenz wird augenscheinlich nur von der der weiblichen Kropfkranken bestimmt, während die der männlichen nur geringe, wenn auch gleichsinnige Abweichungen von der Abscisse zeigt. Um über die Bedeutung dieser Erscheinung vielleicht zu einem orientierenden Urteil zu kommen, wurde einerseits die Zahl der eine Operation erfordernden Strumen für die einzelnen Monate bestimmt und andererseits das Verhältnis der Zahl der Strumakranken zu der beobachteten Krankenzahl überhaupt.

Dabei stellte sich heraus, dass von den in den Monaten des Maximums beobachteten Kröpfen gerade die relativ wenigsten operiert wurden, nämlich:

im Januar	44 %	Juli	33 %
„ Februar	39,3%	August	22 %
„ März	41,8%	September	32,3%
„ April	29,4%	Oktober	45 %
„ Mai	43 %	November	39,2%
„ Juni	25,8%	Dezember	32,5%

Das würde für die in den Sommermonaten beobachteten Strumen schliessen lassen, dass es verhältnismässig leichte Fälle ohne sehr viel Beschwerden, vielleicht zum grössten Teil weiche hyperplastische Kröpfe gewesen sind, die ja auf die zunächst inaugurierte interne Behandlung mit Jod oder Thyreoidin am besten reagieren. Allerdings wird die Bedeutung der niedrigen Zahlen im April, Juni und August dadurch eingeschränkt, dass in diesen Monaten infolge äusserer Verhältnisse der Belagraum der Klinik vermindert ist und nur wirklich dringliche Fälle Aufnahme finden.

Berechnet man andererseits das prozentuale Verhältnis der Strumakranken der Jahre 1888—1898 zu dem Krankenzugang überhaupt für die einzelnen Monate, so ergeben sich folgende Zahlen:

Januar	1,2%	Juli	2,1%
Februar	1,2%	August	2,6%
März	1,1%	September	1.8%
April	1,5%	Oktober	1,5%
Mai	1,4%	November	1,3%
Juni	1.6%	Dezember	1,2%

Damit dürfte der Beweis erbracht sein, dass die eigenartige Erscheinung nicht auf äusseren Zufälligkeiten beruht, sondern dass der Zugang von Kropfkranken in der heissen Jahreszeit nicht nur absolut, sondern auch im Verhältnis zum Krankenzugang überhaupt gesteigert ist. —

Ich kann mir nicht versagen, auf das eigentümliche Wechselverhältnis im zeitlichen Auftreten gerade der leichten oder eben erst beginnenden Kröpfe oder wenigstens einer plötzlichen Steigerung ihres Wachstums mit dem der Tetanie hinzuweisen, einer Krankheit, deren bisher immer noch nicht sicher erkundete ätiologische Pfade doch mehr und mehr auf einen Funktionsmangel der Schilddrüse hinzulaufen scheinen. Denn die Tetanie tritt bekanntlich gehäuft namentlich in den Wintermonaten auf, und auch bei einigen unserer Fälle postoperativer Tetanie war wenigstens eine Verschlimmerung in der kalten Jahreszeit zu konstatieren.

Es liegt mir fern, aus dem mitgeteilten Faktum weitergehende Schlüsse ziehen zu wollen, bevor es durch Nachuntersuchungen ganz sicher gestellt ist. Jedenfalls scheint es aber doch ganz dazu angethan, die früher gangbare Lehre, dass die Jahreszeit in der Pathogenese des Kropfes eine nicht zu unterschätzende Rolle spiele[1]), was Ewald[2]) in der neuesten monographischen Bearbeitung der Schilddrüsenerkrankungen als „von vornherein unhaltbar" bezeichnet, einigermassen zu stützen, obschon die Art eines solchen Zusammenhanges ebenso dunkel und hypothetisch ist, wie es leider von der Aetiologie des Kropfes überhaupt bis heute gesagt werden muss[3]).

1. Gutartige Strumen.

Wegen Struma benigna wurden im letzten Dezennium im Ganzen 236 Personen operiert, nämlich 233 mit Entfernung des Kropfes, 2 mit Punktion und Injektion von Jodtinktur, 1 mit Tracheotomie.

Von den 233 Patienten, bei denen blutige Kropfoperationen gemacht wurden, waren 67 (= 28,1%) männlichen, 166 (71,9%) weiblichen Geschlechts.

1) St. Lager (Études sur le crétinisme etc.) sagt pag. 7: dans nos climats, la tumeur (sc. goître) augmente généralement en été et diminue en hiver.

2) Ewald. Die Krankheiten der Schilddrüse in Nothnagel's Handbuch. S. 60. 1896.

3) Am ehesten würde sich die Erscheinung mit der Hypothese einer zymotischen Ursache der Kropfentwickelung in Einklang bringen lassen und dann vielleicht auf Schwankungen des Grundwasserstandes in den heissen Monaten zu beziehen sein.

Dem Lebensalter nach geordnet, standen im Alter

von	1— 5	Jahren	1	männlichen	1	weiblichen	Geschlechts
„	6—10	„	1	„	2	„	„
„	11—15	„	6	„	5	„	„
„	16—20	„	23	„	40	„	„
„	21—25	„	11	„	36	„	„
„	26—30	„	6	„	26	„	„
„	31—35	„	3	„	14	„	„
„	36—40	„	6	„	14	„	„
„	41—50	„	7	„	15	„	„
„	51—60	„	2	„	12	„	„
	über 70	„	1	„	1	„	„
			Sa. 67	männlichen	166	weiblichen	Geschlechts

Von ätiologischen Momenten ist Heredität des Uebels 52mal angegeben, zumeist war die Mutter die Kropfträgerin gewesen. 8 Kröpfe waren kongenital. In 27 Fällen ist Wochenbett und Schwangerschaft als ursächlich notiert, 2mal direkt der Eintritt der Menses, einmal der Geschlechtsverkehr. Die bedeutsame Rolle der Geschlechtsfunktion, speziell der Geschlechtsreife, in der Aetiologie des Kropfes (s. oben) erhält damit eine weitere Bestätigung, ebenso wie durch die Entstehungszeit der Struma, die nach den Ermittelungen bei 224 Fällen 31mal ins erste, 121mal ins zweite, 41mal ins dritte, 13mal ins vierte, 14mal ins fünfte und nur 3mal ins sechste Lebensjahrzehnt zurückreichte.

Von 5 Kranken wurde das landesübliche Tragen von Lasten auf dem Kopfe, von einem Anstrengung beim Flötenblasen als Ursache beschuldigt. 8mal schloss sich die Kropfentwickelung direkt an eine Infektionskrankheit an, und zwar handelte es sich je einmal um Scharlach und Diphtherie, je zweimal um Angina, Pneumonie, Influenza, also stets um solche mit vorwiegender Beteiligung der Luftwege. Eine gleichzeitige Erkrankung an Lungentuberkulose liess sich in 14 Fällen klinisch nachweisen, während in 24 eine hereditäre Anlage dazu bestand. Ich erwähne dies, weil noch vor 50 Jahren die Lehre, dass Kropf und Tuberkulose sich gegenseitig ausschlössen, in Ansehen stand, bis sie von Hamburger[1]) darauf reduziert wurde, dass zwar die Tuberkulose bei Kropf bestehen könne, aber die schwere Phthise nicht vorkomme, weshalb er Tuberkulösen in

1) Hamburger. Ueber die Beziehungen zwischen Struma und Tuberkulose. Prager Vierteljahrschr. 1852. Bd. 34. S. 75.

den Anfangsstadien geradezu das Trinken von Kropfbrunnen empfahl. Im Lichte unserer heutigen durch die Arbeiten von Bier gewonnenen Anschauungen über die hemmende Einwirkung der Stauungshyperämie bei tuberkulösen Prozessen hat dies nichts Ueberraschendes mehr an sich, denn zweifellos besteht eine solche in den Lungen bei den meisten Fällen von Struma. Wir werden später noch einmal darauf zurückzukommen haben. —

Was den anatomischen Charakter der operierten Kröpfe anbelangt, wie er sich — in den meisten Fällen bei mikroskopischer Untersuchung — nach der Operation darstellte, so ergab sich:

Struma parenchymatosa und hyperplastica 38mal (bei 4 Enucleationen und 34 Strumektomien). Davon waren als Strumae par. vasculosae 2 anzusprechen, 3 als par. fibrosae. Diese bestanden seit resp. 5, 22 und 45 Jahren, zwei von ihnen wiesen ausgesprochene hyaline Degeneration auf. 3 weitere Fälle zeigten nach 1-, 7-, 45jähr. Krankheitsdauer ausgedehnte Verkalkungsprozesse, 1 Geschwulst (nach 25 Jahren) mucinöse Degeneration des Zwischenbindegewebes, eine andere hämorrhagische Infiltration,

Als Strumae parenchymatosae colloides sind 49 bezeichnet (3 Enucleationen, 46 Strumektomien). Unter diesen zeigte je eine hyaline Entartung der Grundsubstanz, der Gefässe, traumatische Hämorrhagie. Einmal fand sich nach 3jährigem Bestehen fibröse Wucherung und Verkalkung, ein andermal nach 7jähriger Dauer und früheren Entzündungsprozessen Ossifikation.

In 88 Fällen (2 Punktionen, 47 Enucleationen und 39 Strumektomien) wurde die Geschwulst als Struma parenchymatosa cystica diagnosticiert. Ein hämorrhagischer Inhalt fand sich in 5 Cysten. Einmal liess die Balgwand intrakanalikuläre Wucherung, ein anderes Mal hyaline Degeneration erkennen, Fibröse Prozesse fanden sich in 4 Fällen (zweimal nach 4, je einmal nach 10 und 22 Jahren), während 6 Fälle (nach 2, 6, 12, 15, 56jähriger Dauer) Verkalkung aufwiesen.

Schliesslich wurde 38mal (bei 8 Enucleationen und 30 Strumektomien) der Befund einer Struma colloides cystica erhoben. 3mal enthielt die Cyste altes Blut, während die Wandung je einmal hyalin und fettig entartet war, sowie einmal fibröse Neubildung (seit 2 Jahren), 3mal aber Verkalkung (nach 3, 5, 20jähr. Bestehen) zeigte.

20 Fälle entbehren einer eingehenderen anatomischen Deutung. Selbstverständlich bestehen zwischen den hier als Haupttypen angeführten Formen keine scharf markierten Grenzen, sondern sie sind

durch zahlreiche Uebergänge mit einander verbunden.

Von Interesse ist es, dass die Hauptdomäne der Enucleation danach noch immer der einfache Cystenkropf ist, während sie bei den übrigen Kropfformen viel seltener zur Ausführung kam als die Strumektomie, die komplicierteren Verhältnissen, wie sie z. B. der allmähliche Uebergang des strumösen in das normale Schilddrüsengewebe mit sich bringt, besser gewachsen ist. —

Die alte Regel, dass sich mit dem längeren Bestande eines Kropfes derselbe mehr und mehr involviert, wie es z. B. durch die Bindegewebswucherung und die Verkalkung zum Ausdruck kommt, wird zwar durch unsere Fälle im Ganzen bestätigt, erleidet aber doch einige Ausnahmen.

Hinsichtlich des Sitzes der Kropfgeschwulst in den verschiedenen Partieen der Schilddrüse erwies sich als erkrankt der rechte Lappen allein 79mal, der linke 49mal, der mittlere 18mal, rechter und linker 37mal, rechter und mittlerer 12mal, linker und mittlerer 4mal, alle 3 Lappen 25mal.

Strumös entartete Nebenschilddrüsen wurden 5 operiert, nur in 1 Falle bestand keine gleichzeitige Hyperplasie der Schilddrüse; 3 waren alliierte Nebenkröpfe, von denen 2 lateral (175, 170), 1 median (233) sass. 2mal war keinerlei Verbindung der medianen Nebenstruma mit der Schilddrüse erweislich (115, 216).

Eine abnorme Entwickelungsrichtung der Struma wurde in 32 Fällen angetroffen und zwar nur retrosternal in 17 (davon einmal als Taucherkropf), nur retroclavikular in 6, beides vereinigt in 2 Fällen, davon einmal als Taucherkropf. Eine retrooesophageale Wachstumsrichtung fand sich dreimal, in 4 Fällen wucherte der Kropf zwischen Trachea und Oesophagus, einmal umgab er in Form einer 8 beide Organe. —

Was die durch die Geschwulst verursachten Störungen betrifft, so herrschen natürlich die des Atmungsapparates vor. Subjektive Atemnot und Oppressionsgefühl finden sich bei den Operierten 166 Mal notiert, in 17 Fällen kam es zu oft wiederholten Malen zu schweren, meist Nachts auftretenden Erstickungsanfällen, die mehrfach noch vor der Operation des Kropfes die Tracheotomie nötig machten. Bei 2 Patienten war eine charakteristische Zwangshaltung des Kopfes, deren sie sich bewusst waren, vorhanden.

Objektiv fand sich als Ursache der Dyspnoe in 36 Fällen eine seitliche Verschiebung der Trachea oder des Kehlkopfes, 37mal be-

stand eine erhebliche Kompression der Trachea, und 29mal erwies sich dieselbe als hochgradig erweicht. Einmal muss wohl die durch den Druck des Kropfes verursachte doppelseitige Posticusparese die Schuld an der Atemnot getragen haben, während in einer weiteren Zahl von Fällen die Dyspnoe wohl als cardialen Ursprungs anzusehen ist.

Von sonstigen am Kehlkopf beobachteten pathologischen Erscheinungen ist bei 2 Fällen Heiserkeit ohne laryngoskopisch wahrnehmbare Nervenfunktionsstörung notiert. Sie dürfte wohl als Folge der 22mal gefundenen, manchmal bis zum Katarrh gesteigerten Stauungshyperämie des Larynx anzusehen sein. In 11 Fällen fanden sich motorische Störungen in Gestalt einer Rekurrensparese, zweimal einer Posticusschwäche, die in dem einen der Fälle doppelseitig war.

Dass zwischen den anderen Störungen seitens der Respirationsorgane wie Husten (8mal), Katarrh (5mal), Emphysem (2mal) und dem Kropfleiden ein engerer Zusammenhang besteht, ist zwar sehr wahrscheinlich, aber nicht mit Sicherheit zu erweisen.

Eine Behinderung des Schlingaktes durch den Druck der Geschwulst findet sich 32mal verzeichnet; in dem einen Falle verschwand die Erscheinung beim Aufrichten des Oberkörpers oder beim Vorwärtsbeugen. In einem Falle hatte die zur Schluckstörung führende Vorbuchtung der Pharynxwand durch die cystische Struma zur Annahme eines Abscesses und zur Incision desselben seitens des Hausarztes verleitet. Eine kaum stillbare Blutung war die Folge des Eingriffes gewesen.

Auf Störungen im Cirkulationsapparate zu beziehende Klagen wurden mehrfach laut. 4 Patienten wurden durch ein Pulsationsgefühl in der Struma gequält, 37 durch Herzklopfen, das bei einer Anzahl sicher organische Herzaffektionen zur Ursache hatte. 5 litten an Kopfkongestionen, an Hitzegefühl, 8 an Kopfschmerzen, während 10 Neigung zu Schwindelanfällen bekundeten. Objektiv liess sich bei 66 eine Veränderung der Herzthätigkeit konstatieren, und zwar wies dieselbe alle Abstufungen von der Accentuation des 2. Pulmonaltons an bis zu den schwersten Insufficienzerscheinungen auf. Nur in einigen wenigen Fällen handelte es sich um ausgesprochene Klappenfehler. Einmal bestand die durch die rechtsseitige Kropfgeschwulst gesetzte Cirkulationsstörung in einem temporären Oedem der rechten Hand.

Ueber Schmerzen durch die Geschwulst klagten 12 Kranke, bei

3 von ihnen strahlten die Schmerzen ins Ohr aus, eine Erscheinung, die nach Moritz Schmidt[1]) auf eine reflektorische Reizung des aus dem Ganglion jugulare n. vagi abgehenden Ramus auricularis zu beziehen ist. — 4 Kranke empfanden ein lästiges Druckgefühl durch den Tumor, 3 anderen war das Herabziehen des Kopfes durch denselben lästig. Bei einem dieser letzteren schon seit Kindheit bestehenden Fälle von Kropf war die Schwere desselben mit grosser Wahrscheinlichkeit als Ursache einer starken Kyphose des oberen Wirbelsäulenabschnittes anzuschuldigen. Einen analogen Fall beschreibt Bardeleben[2]).

Cretinoide Zustände kamen 4 Mal zur Beobachtung, einmal war der Kropf mit Taubstummheit ohne organischen Befund am Ohr und ohne Intelligenzstörung kompliciert.

Schliesslich war in 4 Fällen ein deutlicher, wenn auch mässiger Grad von Exophthalmus ohne sonstige Basedowsymptome zu konstatieren.

Aus diesem Sündenregister des Kropfes ergiebt sich in den weitaus meisten Fällen die Indikation für ein chirurgisches Eingreifen. Nur vereinzelt wurde dasselbe aus rein kosmetischen Gründen und dann nur auf ausdrücklichen Wunsch der Patienten unternommen. Immerhin ist auch diese Indikation bei der guten Operationsprognose gerade solcher unkomplicierter Fälle nicht ohne Bedeutung, wie sie ja auch von Reverdin[3]) und Kocher[4]) in ihren letzten Veröffentlichungen anerkannt wird.

Behandlung: Von den in den letzten 10 Jahren zur Beobachtung gekommenen 825 gutartigen Strumen gaben im Ganzen 236 oder 28,7% Ursache zum chirurgischen Eingreifen, und zwar handelte es sich dabei um 2 Punktionen und Jodinjektionen, 64 Socin'sche Enucleationen, 174 Strumektomieen (an 169 Patienten), 1 Tracheotomie. 1 Patient ging schon vor Beginn der Operation in der Chloroformnarkose zu Grunde.

Die weitaus meisten, überhaupt beobachteten Fälle wurden bis 1894 incl. mit Jodpräparaten innerlich und äusserlich behandelt, vom

---

1) Schmidt. Die Krankh. der oberen Luftwege. 2. Aufl. Berlin 1897. S. 46.

2) v. Bardeleben. Ueber Kropfexstirpation. Berliner klin. Wochenschrift. 1886. Nr. 4.

3) Reverdin. Rapport sur le traitement chirurgical du goître. 12. Congrès français de chirurgie. Paris. Oct. 1898.

4) Kocher. Eine neue Serie von 600 Kropfoperationen. Korrespondenzblatt für Schweizer Aerzte. 1898. Bd. 28. Nr. 18.

Jahre 1895 ab mit Thyreoidintabletten. — Offenbar ist diese letztere Behandlungsmethode erfolgreicher als die Jodtherapie, die trotz strengerer Indikationsstellung in früheren Jahren dem chirurgischen Messer ein weiteres Gebiet überlässt. Dies ergiebt sich aus folgender Tabelle. Es wurden operiert von den zur Beobachtung gekommenen Strumen zur Zeit

der Jodtherapie	der Thyreoidintherapie
1888 18%	1895 35%
1889 29%	1896 37%
1890 26%	1897 34%
1891 33%	
1892 38%	
1893 48%	
1894 49%	

Von den operierten Fällen waren 5 einmalige, 1 zweimaliges Recidiv nach Strumektomie, 5 Recidive nach Punktion und Jodinjektion. —

Was die einzelnen Operationsmethoden anbelangt, so wird über ihre Nachteile und ihre Erfolge bei Besprechung der erzielten Resultate gehandelt werden müssen. Als Quintessenz dieser Erfahrungen ergiebt sich zahlenmässig, dass die Punktion eines Kropfes mit nachfolgender Jodinjektion zu den obsoleten Eingriffen zu zählen ist, ebenso wie die Incision und Drainage einer Kropfcyste. Die erstere Operation wurde nur noch in den beiden ersten Jahren der letzten Dekade und auch da nur je einmal ausgeführt, die letztere gar nicht mehr, während sie im ersten Jahrzehnt je 19 und 3 Mal ausgeführt wurden.

Als Strumektomieen fassen wir alle diejenigen Fälle von Kropfoperationen zusammen, denen im Verhältnis zur Enucleation nach Socin eine grössere Dignität wegen der Rekurrensverletzungen, des Freimachens der Trachea, des Fortfalles grösserer Partieen von Thyreoideagewebe etc. zukommt. Dies geschah, um eine zu sehr ins Einzelne gehende Gruppierung zu vermeiden. Es sei deshalb hier bemerkt, dass ausser den halbseitigen und sonstigen partiellen Strumektomieen, sowie einer anscheinend totalen, 7 Socin'sche Enucleationen mit vorgängiger Unterbindung der Vasa thyreoidea, 3 Mikulicz'sche Resektionen, dann 8 mit Resektion kombinierte Enucleationen sich befinden, zahlreicher anderer kombinierter Modi procedendi, die sich je nach Lage des Falles als notwendig herausstellten, nicht zu gedenken. Dem Umstande, dass in dieser Gruppe

die Anpassung an den speziellen Fall am entschiedensten zum Ausdrucke kommt, ist es wohl zuzuschreiben, dass sie sowohl die numerisch stärkste (174 an 169 Pat.) ist, als auch das stabile Element unter den Kropfoperationsmethoden repräsentiert, da sie in der ersten Hälfte des Jahrzehnts ebenso oft (86mal) wie in der zweiten (88mal) ausgeführt wurde. Nur 22 Mal ist sie in dem Zeitraume, den die Hochgesand'sche Arbeit umfasst, in Anwendung gekommen.

Dagegen ist das Terrain, das früher die Punktion und Jodinjektion beherrschte, der modernen Enucleation nach Socin zugefallen und ist noch im Wachsen begriffen. Denn während die intraglanduläre Ausschälung im ersten Dezennium nur 5 Mal erscheint, finden wir sie 64 Mal im zweiten, davon 20 Mal im ersten, 44 Mal im zweiten Lustrum.

Eine rein symptomatische Operation, die Tracheotomie, wurde durch Asphyxie infolge Druckes einer Struma bei einer Gravida veranlasst.

In 9 Fällen mussten die Luftwege während der Kropfexcision eröffnet werden, und zwar einmal wegen destruierender Kehlkopfphthise (Nr. 158), 8mal wegen plötzlicher Asphyxie (Nr. 72, 113, 136, 163, 166, 209, 226, 232). In einem weiteren Falle musste wegen plötzlicher Asphyxie im Beginn der Narkose die Tracheotomie gemacht werden, ohne dass es gelungen wäre, den Patienten zu retten.

Bezüglich der bei den Strumaoperationen befolgten Technik ist, nachdem die Frage wohl im wesentlichen als zur Zeit entschieden anzusehen ist, nur weniges zu bemerken. Bis Ende 1891 wurde ausschliesslich unter antiseptischen Cautelen operiert, seitdem aseptisch. Nur wird nach Auswaschung der Wundhöhle mit Kochsalzlösung, sofern nicht das Platzen einer Cyste oder sonstige Zufälle eine antiseptische Ausspülung wünschenswert machen, meist mit Jodoformgaze locker tamponiert, die Nahtlinie mit derselben bedeckt und erst darüber ein grosser aseptischer Verband angelegt.

Zur Narkose wird Morphiumchloroformkombination verwandt, wenn der Zustand des Herzens es erheischt, auch Aether. Neuerdings wird auch, besonders seit 1898, öfter unter Cocaïnanästhesie gearbeitet und zwar mit recht befriedigendem Resultate. Auch Kocher[1]) hat ja, wie aus seiner letzten Publikation hervorgeht, zur Lokal-

1) Kocher 1898 l. c.

anästhesie gegriffen, und auch Reverdin[1]) und Socin[2]) wenden sie neuerdings fast ausschliesslich an.

Die Schnittführung wird den gerade gegebenen Verhältnissen angepasst, selbstverständlich mit thunlichster Berücksichtigung des kosmetischen Resultates. Am häufigsten ward der Hautschnitt dem vorderen Sternocleidomastoideusrande entlang geführt, in den letzten Jahren aber war der Kragenschnitt im Ganzen bevorzugt. Aber auch mediane Schnitte, der Kocher'sche Lappenschnitt, sowie nach unten konvexe, vorwiegend längs gerichtete Bogenschnitte oder V-förmige sind öfter verzeichnet. Nach querer Durchtrennung der sternolaryngealen Muskeln, erforderlichenfalls auch des Sternocleidomastoideus wird der Kropf, je nach dem speziellen Falle mit oder ohne vorgängige Luxation, entfernt. Ein Aufsuchen des N. recurrens in jedem Falle, wie es z. B. Riedel[3]) empfiehlt, wird nicht prinzipiell ausgeführt. In einigen Fällen von Strumektomie kam die von Bose[4]) für die Enucleation empfohlene elastische Ligatur an der Resektionsstelle zur Verwendung. Ein besonderer Vorteil war davon nicht zu bemerken, da nach Lösung des Schlauches mehrfach stärkere, selbst arterielle Blutung aus dem versorgten und vernähten Resektionsstumpf beobachtet wurde. — Auf exakte Blutstillung durch Ligaturen wird grosser Wert gelegt. Die Zahl derselben ist grossen Schwankungen unterworfen; die höchste bei halbseitigen Strumektomieen angegebene Zahl betrug 120, die niederste 12. Das Unterbindungsmaterial ist kein ganz einheitliches; sowohl Seide als Catgut verschiedener Präparation wird verwandt, in der letzten Zeit anscheinend mehr das letztere. Was man vorzieht von beiden, scheint einfach Geschmackssache; denn bei beiderlei Material erlebt man Ligatureiterungen.

Wie schon bemerkt, wird fast ausnahmslos drainiert, mit Jodoform-Docht oder -Gaze. Der Drain wird am 1. bis 2. Tag p. op. etwas vorgezogen und gekürzt, am 3. durch ein Drainrohr von Gummi ersetzt. Nähte und Drainage werden am 5. Tag entfernt und statt des Bindenverbandes ein solcher von Heftpflasterstreifen angelegt.

Operationsresultate: Unter dieser Behandlung heilten,

1) Reverdin l. c.

2) Socin. Diskussion über das Referat von Reverdin. Ref. Münch. med. Wochenschr. 1898. Nr. 48.

3) Riedel. Die chirurg. Behandlung der Basedow'schen Krankheit. In Penzoldt-Stintzing Handbuch der Therapie. 1898. Bd. V.

4) Bose. Die künstliche Blutleere bei Ausschälung von Kropfknoten. Centralbl. für Chir. 1889. Nr. 1.

bei Einrechnung aller, auch der komplicierten Fälle, die Enucleationen durchschnittlich in 11 Tagen, die Strumektomieen in 14, die beiden Fälle von Punktion und Jodinjektion in 6 Tagen. Nach Ausschluss der komplicierteren Fälle ergeben sich Werte, die nur wenig höher sind wie die von Socin[1]) angegebenen mit 5 bis 6 Tagen.

Die 64 Enucleationen heilten sämtlich, ebenso die 5 Hochgesand'schen Fälle. Mortalität von 0%.

Von den 174 Strumektomieen führten 5 = 2,8% zum Tode (Nr. 106, 140, 147, 218, 226). Rechnet man dazu die 22 Strumektomieen der 1. Dekade mit 1 Todesfalle, so ergiebt sich für diese Operation eine Mortalität von 3% bei gutartigen Strumen.

Für die Gesamtheit der Excisionen bei gutartigen Kröpfen (265 Fälle) berechnet sich die Letalität also auf 2,3%, nach Einrechnung des Chloroformtodesfalls auf 2,7%.

Eine Vergleichung dieser Werte mit den Durchschnittszahlen der grossen Reverdin'schen[2]) Sammelstatistik ergiebt bei gleicher Gruppierung der Operationen für die Strumektomieen der Czerny'schen Klinik ein um 2,25 geringeres Mortalitätsprozent, für die Enucleationen beträgt es um 0,78 weniger.

Von unseren 5 operativen Todesfällen sind 4 auf eine Pneumonie zurückzuführen, einer (Nr. 147) erfolgte unter den Symptomen einer Vergiftung. Die Operation war hier antiseptisch ausgeführt worden: Auswaschung der Wunde mit Sublimatlösung, Tamponade mit Jodoformgaze. Klinisch erschien das binnen 2 Tagen zum Tode führende Krankheitsbild als Jodoformvergiftung, deren ungünstiger Verlauf der Herzschwäche bei bestehender Mitralinsufficienz und Myodegeneration zuzuschreiben war. Es waren bis zu Hallucinationen gehende Aufregungszustände vorhanden, auch konnte am Tage nach der Operation Jod im Urin nachgewiesen werden. Anatomisch dagegen sprach der Sektionsbefund mehr für eine Sublimatintoxikation, besonders die Diphtherie des Colon, während die übrigen Befunde auch mit der klinischen Diagnose vereinbar sein würden. Nebenbei bemerkt, konnte ich in der Litteratur nirgends eine eingehendere pathologisch-anatomische Schilderung der Jodoformvergiftung finden, weder bei Högyes[3]) noch bei Kobert[4]) oder Jaksch[5]), sodass die Frage, ob

1) Socin l. c.
2) Reverdin l. c.
3) Högyes. Archiv für experiment. Pathologie u. Pharmakologie. Bd. X.
4) Kobert. Toxicologie 1893.
5) v. Jaksch. Die Vergiftungen in Nothnagel's Handbuch. Bd. 1.

Sublimat- oder Jodoform-Vergiftung oder beides zugleich vorlag, offen bleiben muss.

Dagegen zeigen die Fälle 106, 140, 218, 226 als Todesursache eine Pneumonie, die 3mal beide Unterlappen, einmal nur einen betraf. Bei 2 dieser Fälle war ausserdem eine starke Bronchitis vorhanden, die vielleicht die Ursache der Pneumonie war. Der unglückliche Verlauf der letzteren erklärt sich daraus, dass bei 3 der Verstorbenen ausgesprochene Klappenfehler, bei dem 4 nur eine Herzmuskelentartung bestand.

Von den bei der Sektion erhobenen Nebenbefunden ist als interessant zu erwähnen im Fall 147 eine mediane accessorische Nebenschilddrüse an der Incisur des Thyreoidknorpels, ferner der Zustand des Wundgebietes, das in 3 Fällen eine weitgehende hämorrhagische Infiltration des benachbarten Bindegewebes bis tief in das Mediastinum hinein erkennen liess, das Verhalten der Trachea, die sich mit Ausnahme von Fall 218 stets als erweicht und komprimiert erwies. In Fall 226 war ein diphtheritischer Belag der Trachealschleimhaut (Thyreotomie!) vorhanden, von dem aspirierte Teile möglicherweise die doppelseitige Pneumonie hervorgerufen hatten; wenigstens lässt der gleichzeitig vorhandene akute Milztumor an einen solchen Zusammenhang denken. Schliesslich wurde in 2 Fällen (147, 218) eine auffallend grosse, persistierende Thymus, davon einmal mit deutlicher Hyperplasie des gesamten lymphatischen Apparates konstatiert, ein Befund, der auch in dem gleich näher zu besprechenden Falle von Tod in der Narkose, ferner in je einem Falle von malignem und Basedowkropf, also 5mal im Ganzen, erhoben wurde. Diese Thymushyperplasie scheint schon öfter bei Struma, besonders aber bei Morbus Basedowii das Interesse der Autoren erregt zu haben. In dem Sammelreferat von Sorgo[1]) ist sie unter 27 postoperativen Todesfällen bei Basedow 5mal erwähnt.

Der Narkosentodesfall betraf einen 21jähr. Mann, den das Wachstum einer seit 5 Jahren beschwerdelos bestehenden rechtsseitigen Struma dazu bestimmte, sich operieren zu lassen. Die inneren Organe schienen gesund. Im Beginn der Narkose, nach Verbrauch von 2—3 gr Chloroform trat plötzlich bei Fortdauer von Puls und Respiration Cyanose auf. Dieselbe wich nach Wegnahme der Maske sofort, wiederholte sich aber plötzlich, nachdem wenige Tropfen einzeln weitergegeben worden waren. Diesmal setzte Puls und Atmung aus. Künstliche Atmung liess den Puls

1) J. Sorgo. Die operative Therapie der Basedow'schen Krankheit. Centralblatt für die Grenzgeb. etc. 1898. Bd. 1. Nr. 6—10.

wieder erscheinen, wenn auch schwach, und Pat. machte auch einige spontane Atemzüge. Es wurde nun versucht, durch Tracheotomie, Campferinjektionen, Atemmuskelfaradisation, schliesslich auch durch intravenöse Injektion von Nebennierenextrakt den Patienten ins Leben zurückzurufen, ohne dass es jedoch gelungen wäre. Die Sektion wies ausser Hyperämie der Lungen, interstitiellem Emphysem der linken (künstliche Atmung!) und Oedem der rechten, eine leichte Dilatation des linken Herzens infolge einer alten Endocarditis und Stauungserscheinungen seitens Milz, Leber, Nieren, Magendarmkanals, eine grosse 11 cm lange, 5 cm breite und 105 gr schwere Thymus nach, die sich mikroskopisch als einfach hyperplastisch erwies.

Die Frage, was in diesem Falle den Tod verursacht hat, lässt augenscheinlich nur zwei Antworten zu. Entweder ist die Todesursache in der Persistenz der grossen Thymus zu sehen, oder aber in einem Glottiskrampf, der als Reflexvorgang durch die Narkose aufzufassen wäre. Eine Entscheidung dieser Frage ist zur Zeit bei dem augenblicklichen Stand der Lehre vom Thymustod nicht möglich. Aber es will uns scheinen, dass mit Rücksicht auf den häufigen Befund einer Thymus persistens bei Kropf, die Lehre vom Kropftod nach dieser Richtung hin einer Revision und Erweiterung bedürftig wäre[1]).

Ein zweiter Fall von Kropftod betraf eine 36jährige 9 para, die, im 7. Monat gravid, wegen hochgradiger Atemnot durch eine grosse, doppelseitige Struma von ihrem Arzt zur Klinik gebracht wurde. Sofort wurde zur Tracheotomie unmittelbar über dem Jugulum, seitlich von dem strumösen Mittellappen geschritten. Aber schon während des Hautschnittes unter Morphiumwirkung (1,5 cg) wurde die Cyanose beängstigend. Bei der wegen der starken Blutung sehr erschwerten Ablösung des Kropfes reisst eine starke Vene ein, was die Ausführung der tiefen Tracheotomie unmöglich macht. Während der nun nötig gewordenen Tamponade tritt völlige Asphyxie mit Krämpfen im Gesicht und den Extremitäten ein. Deshalb wird unter starken Blutverlusten der Mittellappen halbiert und Cricotomie gemacht. Da aber trotz Anwendung einer langen Canüle die Atmung immer noch stark dyspnoisch bleibt, wird unter Anlegung seitlicher Massenligaturen der Mittellappen ganz durchtrennt und noch die tiefe Tracheotomie gemacht. Das während der zweimaligen Eröffnung in die Trachea eingeflossene Blut wird mit einer Spritze möglichst aspiriert. Anfangs ging alles gut, die Pat. erholte sich, aber am 5. Tage p. op. trat plötzlich ohne eigentlichen Collaps der Exitus ein. Sofort wurde der Kaiserschnitt an der Toten ausgeführt, um das nachweislich noch

1) Gluck. Thymus persistens bei Struma hyperplastica. Berliner klin. Wochenschr. 1894. S. 670.

lebende Kind zu retten. Dasselbe zappelte nur wenig, die Nabelschnur pulsierte nicht mehr. Das Kind hatte zwar 1/4 Stunde lang Herzschlag, war aber durch keinerlei Bemühung zum Atmen zu bringen. Es war männlichen Geschlechts und zeigte eine grosse doppelseitige Struma, im Endocard waren Hämorrhagien.

Die Sektion, bei der ausser Hydrops meningeus Graviditätshyperplasie von Herz und Leber, Nierenstauung mit Dilatation der Ureteren und Nierenbecken gefunden wurde, klärte den Tod der Mutter nicht auf. Die Kanüle war durchgängig. Auf die die Gynaekologen noch beschäftigende Streitfrage, ob der Kaiserschnitt an der Sterbenden oder an der Toten auszuführen sei, an der Hand unseres Falles näher einzugehen, würde uns hier zu weit führen.

Interessant ist der Befund einer grossen doppelseitigen Colloidstruma bei dem 7monatigen Foetus. Wie diese intrauterine Erkrankung zu erklären ist, ist schwer zu sagen. Bemerkenswert ist jedenfalls, dass die anderen Kinder der Frau keinen Kropf hatten, obwohl der ihrige in jeder Gravidität eine erhebliche Zunahme gezeigt hatte. Am leichtesten wäre es noch durch die so moderne, allerdings noch durch nichts bewiesene Infektionstheorie der Entstehung des Kropfes zu erklären. Man müsste dann aber annehmen, dass sich bei den früheren Schwangerschaften die Placenta für das inficierende Agens als undurchgängig erwiesen hätte, während dies in der letzten nicht der Fall war.

Wir gehen nun über zur Besprechung einer Reihe von im Gefolge der Operation auftretenden Störungen, die den Heilungsverlauf verzögerten. Als solche seien zunächst erwähnt die Nachblutungen, die sich in 15 Fällen, 3mal nach Enucleation, 12mal nach Strumektomie, verzeichnet finden. Die Erklärung für diese relativ häufige Erscheinung liegt u. E. hauptsächlich in der völligen Unmöglichkeit, das Wundgebiet absolut ruhig zu stellen. Jedes Erbrechen nach der Chloroformnarkose, jeder Hustenstoss bei der oft vorhandenen Affektion der Luftwege, jedes Aufsteigen des Kehlkopfes beim Schluckakte, jede Kopfbewegung muss durch Zerrung an der Wunde eine Nachblutung erheblich begünstigen. Eine Sonderstellung nimmt dabei der Fall 189 ein, der auch der einzige war, bei dem die Nachblutung einen lebensgefährlichen Charakter annahm.

Bei dieser Patientin, die im Maserninkubationsstadium operiert wurde, trat am Tage nach dem Abfall des dreitägigen Floritionsfiebers am 11. Tage p. op. beim Stuhlgang eine starke Nachblutung auf, die ebenso wie zwei kleinere Nachblutungen aus gleicher Veranlassung am 15. und 16. Tage auf Tamponade stand. Am 18. Tage p. op. ohne Veranlassung starke,

arterielle Blutung aus dem Gebiete der Art. thyr. sup., durch Kompression der Carotis und Tamponade gestillt, da ein Fassen und Ligieren oder Umstechen des aufgesuchten blutenden Stumpfes wegen sofortigen Durchschneidens des Fadens in dem morschen Gewebe unmöglich war. Nach Transfusion von 750 ccm Kochsalzlösung erholte sich die äusserst ausgeblutete Pat. wieder etwas. Aber 4 Tage später bekam sie infolge Aufsitzens und Lachens eine neue kolossale Blutung aus dem Gebiete der unteren Schilddrüsenarterie. Schon bewusstlos und mit Krampferscheinungen durch Verblutung wurde sie durch Ligatur der Thyreoidea inf. an der Abgangsstelle von der Subclavia, künstliche Atmung und Kochsalztransfusion gerettet und endgiltig geheilt.

Der Fall beweist zur Evidenz, wie bei einer schweren Allgemeinerkrankung, zumal einer, die wie Masern eine Alteration der Gefässwände mit sich bringt (hämorrhagische Masern!), der normale Verschluss der Gefässe durch Verzögerung der Organisation der Thromben ausbleiben kann. Wenigstens lässt sich keine plausiblere Erklärung für die fünfmal bei den geringsten Blutdrucksteigerungen am 11.—22. Tage nach der Operation wiederkehrende Blutung geben, da sicher ein lokaler Prozess an der Wunde, der einen Zerfall von Thromben möglich gemacht hätte, nicht vorlag.

Eine weitere Komplikation der Nachbehandlung bedingten die Fälle von Tracheotomie bei der Operation, bei deren einem (Nr. 163) das durch Decubitalgeschwürsbildung in der Trachea erschwerte Decanülement die Heilung verzögerte. Zwei weitere Fälle mussten noch während der Nachbehandlung tracheotomiert werden, Nr. 137 wegen Fortdauer einer schon vor der Operation bestehenden Dyspnoe bei Tracheomalacie (Ansaugung der nicht mehr geschienten Trachea?). In dem ganz ähnlich liegenden Fall 187 waren schon bei der Operation die zusammengesunkenen Trachealwände durch Nähte an die umgebenden Muskeln fixiert worden, wodurch eine Tracheotomie vermieden wurde. Dagegen musste sie bei Nr. 126 noch nach 4 Wochen p. op. wegen Abknickung der Luftröhre durch Narbenverziehung ausgeführt werden. Das Decanülement gelang trotz sorgfältigster specialistischer Behandlung (Aetzung der Granulationen, Dilatation nach Schrötter) überhaupt nicht.

Störungen des Wundverlaufes durch Eiterung finden sich 7mal bei Enucleationen, 20mal bei Strumektomieen. In der überwiegenden Mehrzahl der Fälle handelte es sich um die Abstossung von Unterbindungsfäden oder versenkten Nähten, wobei zwischen Catgut und Seide kein wesentlicher Unterschied bestand. 2mal war eine Resek-

tionsstumpfnekrose Ursache der Eiterung, 1mal die Zersetzung eines Hämatoms.

Erkrankungen der Luftwege wurden während der Nachbehandlung mehrfach beobachtet; nämlich Bronchitis 4mal nach Enucleationen, 16mal nach Strumektomieen, Pneumonie je 1- und 8mal, 4mal mit tötlichem Ausgang. In der Lokalisation der Pneumonieen liess sich keine Bevorzugung der operierten Seite erkennen, so dass eine trophische Schwäche des Lungengewebes, etwa durch Läsion des betreffenden Vagus, schwerlich als ursächlich in Frage kommen dürfte, eine Ansicht, die ja schon Rotter[1]) bekämpft. In einer Anzahl von Fällen handelt es sich wohl dabei um die Fortbildung eines schon vor der Operation bestehenden Reizzustandes der Lungen, während in andern die Narkose durch Verwendung von Aether wegen des Herzzustandes, oder durch Erbrechen und Aspiration während derselben, schliesslich auch (in 3 Fällen) die physiologischen Folgen der Tracheotomie, wie der Zutritt nicht genügend feuchter oder erwärmter Luft, als Ursache der Lungenentzündung anzuschuldigen sind. Endlich dürften einige dieser Erkrankungen vielleicht hypostatischer Natur gewesen sein.

Schluckbeschwerden und besonders Schmerzen beim Schlingakt finden sich nach der Operation nur 21mal vermerkt (8mal nach Enucleation, 13mal nach Strumektomie). Zum Teil dürften sie wohl auf die 5mal vorhandene Angina zu beziehen sein. Die Ansicht Riedel's[2]), dass die Schlingbeschwerden in allen Fällen vorhanden seien und auf Ablösung des Kropfes vom Oesophagus beruhen, wird durch unsere Fälle nicht bestätigt, da sie sich einmal nur bei einer Minderzahl von Fällen finden, und zweitens bei Enucleationen, wo doch dieses Moment nicht vorliegen kann, relativ noch häufiger wie nach Strumektomie. Auch die Ansicht Jankowski's[3]), dass die Deglutinationsstörungen Folge einer durch Läsion der versorgenden Nerven gesetzten mangelhaften Epiglottisfunktion seien, scheint für die überwiegende Mehrzahl der Fälle nicht richtig zu sein. Reverdin[4]) hält sie für bedingt durch den bei Zerrungen der Wunde durch den Schluckakt auftretenden Wundschmerz. Ein paarmal beruhten sie

1) J. Rotter. Die operative Behandlung des Kropfes. 1885. Archiv für klin. Chir. Bd. 31. S. 683.

2) Riedel l. c.

3) Jankowski. Lähmungen der Kehlkopfmuskeln nach Kropfexstirpation. Deutsche Zeitschrift für Chir. Bd. 22. S. 164.

4) Reverdin l. c.

höchst wahrscheinlich einfach auf dem Drucke eines Hämatoms.

Von sonstigen Erscheinungen während des Heilungsvorganges sind in einem Falle Schwindelanfälle zu erwähnen, die am Nachmittag des Operationstages auftraten und vielleicht als Folge der geänderten Cirkulationsverhältnisse im Schädelraum zu deuten wären. In 3 Fällen trat Asphyxie auf, ausser in den beiden schon erwähnten Fällen 126 und 137 bei Nr. 72, wo die Anfälle auf Verstopfung der Kanüle beruhten. Die Notwendigkeit einer freien Kanülenatmung war dabei durch eine doppelseitige Posticuslähmung bedingt.

Wir kommen nun bei der Besprechung der durch die Kropfoperation gesetzten Störungen zu einer Gruppe derselben, die schon in das Gebiet der Dauererfolge übergreift, das sind die laryngealen Motilitätsstörungen und die Tetanie.

Was die Stimmbandlähmungen betrifft, so ist in 4 Fällen eine vorübergehende, nur wenige Tage anhaltende Heiserkeit zu erwähnen, die schon vor der Entlassung wieder völlig normalen Verhältnissen Platz gemacht hatte. Vermutlich ist dieselbe stets durch leichte Recurrensstörung, infolge einer Infiltration der Umgebung des Nerven z. B. nach Strumektomie, zu erklären, wenigstens deckte die in dem einen Fall 85 vorgenommene Spiegeluntersuchung eine phonische Stimmbandlähmung auf. Dies kam nur nach Strumektomie zur Beobachtung, nie nach Enucleation, ebenso wie in den übrigen 9 Fällen von paretischen oder paralytischen Zuständen der Recurrentes. 7mal handelte es sich bei der Entlassung um einseitige Stimmbandlähmungen, 3mal rechts und 4mal links (Nr. 74, 87, 114, 157, 190, 200, 214), 2mal um doppelseitige (Nr. 72, 113). Im Fall 72 hatte eine einseitige Parese schon vor der Operation bestanden, bei der Entlassung liess sich eine doppelseitige Posticuslähmung konstatieren. In den übrigen Fällen handelte es sich stets um phonische Lähmungen. Ein Durchschneiden des betreffenden Recurrens war, wenn der Nerv überhaupt zu Gesicht kam, durch sorgfältige Präparation vermieden worden; nur bei Nr. 190 ist der vorher sorgfältig geschonte Nerv bei Stillung einer profusen Blutung aus dem Gebiete der A. thyr. inf. möglicherweise mit unterbunden worden. Bei Nr. 74 konnte schon bei der Entlassung keine deutliche Stimmstörung mehr nachgewiesen werden, da das linke Stimmband durch Hinüberschwingen über die Mittellinie sich gut an das paretische rechte anlegte.

Anders als bei der Entlassung stellen sich die Verhältnisse der Kehlkopfstörungen nach den eingezogenen Erkundigungen dar. Leider

liegen zumeist nur die schriftlichen Berichte der Operierten vor, ohne dass eine neue Spiegeluntersuchung möglich gewesen wäre.

Fall 72 mit doppelseitiger Posticuslähmung starb nach 1¾ Jahr „an seinem Kropfleiden" durch Erstickung. Es wäre wohl möglich, dass der Tod durch die respiratorische Lähmung erfolgt ist.

Nr. 113 kam wegen hochgradiger Atemnot nach 2 Jahren wieder zur Klinik, wo die Tracheotomie nötig wurde. Seitdem war über die Kranke nichts mehr zu erfahren, ebensowenig wie über Nr. 114, dessen bei der Entlassung einseitige phonische Recurrensparese 1 Jahr nach der Operation ebenfalls in eine doppelseitige Postikuslähmung übergegangen war.

In Fall 223 hatte sich nach der Entlassung, bei der der Kehlkopf noch normal befunden worden war, eine Lähmung des rechten Stimmbandes mit Kompensation durch das linke entwickelt. Die Stimme war ausgesprochene Fistelstimme, nicht heiser; nach 9 Monaten erhebliche Besserung. Nr. 87 war nicht zu ermitteln.

In 2 Fällen wurde totale Aphonie gemeldet, die bei Nr. 200 nach 20monatiger Lähmung des linken Recurrens durch Galvanisierung erheblich gebessert wurde, auch bei Nr. 78 nach 2jähriger Dauer bis auf eine leichte Heiserkeit Abends zurückging.

Zweimal äusserten sich die Beschwerden nur in einer raschen Ermüdbarkeit der Stimmwerkzeuge (Nr. 155 und 172).

Nur bei Nr. 190 und 214 besteht noch andauernde Heiserkeit, bei dem letzteren ist aber möglicherweise das Recidiv die Ursache.

Dagegen ist bei 7 Operierten die Heiserkeit mehr weniger rasch vorübergegangen. Nr. 74, 107 (allmählich!), 108 (4 Wochen p. op.), 157 (nach 1 Jahr), 168 (nach 1 Jahr nach Ausstossung einiger Ligaturen), 187 (nach 2 Jahren), 188 (bald nach der Operation).

Die Beeinträchtigung des Larynx in irgend welcher Form ist also bei den Strumektomieen nicht eben selten; es ergiebt sich aus unseren Zahlen ein Prozentualverhältnis von 10,34. Diese Zahl bleibt zwar um ein Drittel hinter den seiner Zeit von Jankowski[1]) aus der Litteratur zusammengerechneten 14,03%, und den 12,6% für Strumektomieen, 4,1% für Enucleationen von Sulzer[2]) zurück, übertrifft aber andererseits die Zahl Kocher's[3]) (7%) und Bergeat's[4]) (6,3% für Strumektomieen, 1,13% für Enucleationen). Nebenbei bemerkt, beruhten die 2 von Hochgesand mitgeteilten Recurrens-

1) Jankowski l. c.

2) Sulzer. Bericht über 200 Kropfoperationen (Kantonspital Münsterlingen). Deutsche Zeitschrift für Chir. 1892. Bd. 36. S. 193.

3) Kocher. 1000 Kropfoperationen. Verhandl. des Kongr. der deutschen Gesellschaft für Chir. 1895.

4) Bergeat l. c.

läsionen nach Enucleation darauf, dass dieser Autor den Begriff der Enucleationen in weiterem Sinne fasst. Echte intraglanduläre Enucleationen befinden sich unter seinen Fällen nur 5, keiner davon hatte Recurrensstörungen. Unter seinen 22 Strumektomieen dagegen finden sie sich 3mal, also in 14%.

Der ziemlich übereinstimmenden Ansicht der Autoren, dass die Hauptzahl der motorischen Larynxstörungen nicht auf einer operativen Läsion des Recurrens, sondern auf Schädigung des Nerven durch Hämatom, Infiltration in der Wunde, Narbenzug etc. zurückzuführen sei, können wir uns nur anschliessen. Dafür spricht schon die spontane Heilung, manchmal erst, nachdem der Reiz, den einige herauseiternde Ligaturen hervorriefen, mit Ausstossung derselben verschwand, ferner auch der Uebergang der phonischen Lähmung in die respiratorische, bei welch letzterer ja nur ein Teil der Recurrensfasern betroffen ist.

Tetanie trat bei unseren Fällen im Ganzen 4mal auf (Nr. 83, 97, 105, 113) und zwar einmal am Abend des Operationstages, zweimal am 2., einmal am 3. Tage p. op. In allen Fällen waren grössere Partien der entarteten Schilddrüse entfernt worden, zweimal war der unvergrösserte Isthmus, je einmal ein pflaumen- und mandelgrosses Stück eines Seitenlappens zurückgeblieben. Im Fall 105 waren schon 2 Strumektomieen vorausgegangen. Eine Prädilektion bestimmter Monate für das Einsetzen der postoperativen Tetanie, wie wir sie bei der idiopathischen für die Frühlings- und Wintermonate kennen, besteht anscheinend nicht. Sie entstand nur einmal im März, ferner je einmal im Juni, August, Oktober. Seit dem Jahre 1891 sind operative Tetaniefälle nicht mehr zur Beobachtung gekommen, nur einmal ein leichtes operatives Myxödem (Nr. 187). Als besonders interessant und für die Pathogenese des Leidens vielleicht nicht ohne Bedeutung ist die bei Nr. 105 gemachte Beobachtung, dass mit der Entleerung eines kleinen Ligaturabscesses die Erscheinungen zurückgingen, und dass die Krämpfe dann jedesmal durch die Ausspülung der Abscesshöhle ausgelöst wurden. Eine analoge Beobachtung findet sich bei v. Frankl-Hochwart[1]).

Die Nachforschungen bei diesen Patienten führten z. T. zu recht interessanten Ergebnissen, nur über Fall 83 blieben alle Nachforschungen erfolglos. Der Fall 113 konnte auch nur 2 Jahre lang nach der Operation beobachtet werden.

1) v. Frankl-Hochwart. Die Tetanie in Nothnagel's Handb. Bd. XI.

Bei dieser Pat. war 2 Monate nach ihrer Entlassung die Tetanie so heftig aufgetreten, dass man sich zu dem Versuch einer operativen Heilung durch Transplantation menschlicher Schilddrüse nach dem Vorgange von v. Eiselsberg[1]) entschloss. Es wurde deshalb nach Einschnitt in der Linea alba ein dem Patienten Nr. 130 entferntes Schilddrüsenadenom in 2 Hälften geteilt und jederseits im präperitonealen Gewebe seitlich vom Rectus abdominis implantiert, die Wunde geschlossen und drainiert. Die ganze Operation war aseptisch ausgeführt worden. Der Versuch misslang aber völlig. Die transplantierte Drüse wurde nekrotisch, die Tetanie besserte sich nicht, statt dessen entwickelte sich eine ziemlich schwere Sepsis, die erst nach Entfernung der beiden transplantierten Stücke mühsam zur Heilung gebracht werden konnte, worauf sich die Tetanie spontan besserte. Im Dezember 1893 war die Kranke (sie suchte damals Hilfe wegen Dyspnoe durch doppelseitige Postikuslähmung) seit 1 Jahr von Krämpfen verschont geblieben. Myxoedemsymptome waren nicht nachzuweisen. Seitdem war nichts mehr über sie zu erfahren.

Dagegen entwickelte sich in den beiden andern Fällen (Nr. 97 und 105) die Tetanie weiter zum operativen Myxödem, und das gleiche schwere Krankheitsbild, ohne vorangehende Tetanie, kam ferner im Falle 187 zur Beobachtung.

Die Pat. 97 bot mancherlei sehr interessante Erscheinungen dar. Sie hatte eine sehr schwere Tetanie gehabt mit Schlingkrämpfen und gewissen Reflexstörungen, besonders Fehlen der Lichtreaktion der Pupillen und der Patellarreflexe während der Krämpfe; mit Nachlass der letzteren traten auch die Reflexe wieder ein. Schon während der Tetanie wurde Albuminurie ohne Formelemente konstatiert, die vor der Operation nicht bestanden hatte. Nach der Entlassung nahm die Intelligenz der Kranken rasch ab, sie schlang gierig, verlor aber trotzdem dauernd an Gewicht. Nach einigen Monaten bildete sich ein Strumarecidiv aus, und gleichzeitig gingen die Erscheinungen etwas zurück. Die Tetanie aber dauerte fort, und es kam nun zur Linsenstaarbildung auf beiden Augen. Bei der Operation des einen konnte eine Albuminurie nicht nachgewiesen werden. Im Sommer des nächsten Jahres nahm die Kachexie rasch zu, die Haut wurde trocken und spröde, Haare und Nägel fielen aus. Im Herbst 1891, 1¼ Jahr nach der Operation ging die Kranke an akuter Nephritis zu Grunde.

Sehr bemerkenswert ist in dem Krankheitsbilde das Vorhandensein von Schlingkrämpfen, die bei Tetanie ein recht seltenes Vorkommen bilden[2]). Das Auftreten von Albuminurie bei dieser Krank-

1) v. Eiselsberg. Ueber erfolgreiche Einheilung der Katzenschilddrüse in die Bauchdecken. Wiener klin. Wochenschr. 1892. S. 85.

2) v. Frankl-Hochwart l. c. S. 134.

heit ist sowohl klinisch von Falkenberg[1]) und Harley[2]), als auch experimentell von Tizzoni[3]) und Herzen[4]) mehrfach beobachtet worden. Im Lichte der bisher am besten gestützten Lehre von einer Intoxikation als Ursache von Tetanie und Cachexia thyreopriva hat dieses Symptom nichts Auffallendes an sich. In unserem Falle hat es aber eine weitergehende Bedeutung, da die akute Nephritis, die schliesslich die Szene beendete, mit grosser Wahrscheinlichkeit als eine akute Exacerbation einer schon längere Zeit bestehenden cyklischen Albuminurie anzusehen ist.

Von grossem Interesse ist ferner das Auftreten einer doppelseitigen Katarakt bei der Patientin. Die Entstehung derselben lässt drei verschiedene Erklärungsmöglichkeiten zu. Entweder handelt es sich dabei um eine Ernährungsstörung der Linse infolge von Albuminurie, wie sie auch bei der cyklischen Form derselben beobachtet ist, oder die beiden pathologischen Erscheinungen sind nicht einander subordiniert, sondern coordiniert, beides Folgen einer zur Tetanie führenden Intoxikation, oder schliesslich könnte die Linsentrübung durch einen mit den Tetanieanfällen gleichzeitig einhergehenden Ciliarmuskelkrampf[5]) bedingt sein, der durch zeitweilige Aufhebung der Ernährungszufuhr zur Linse zu einer Schrumpfung ihrer centralen Partien führte[6]). Welche dieser drei Erklärungsmöglichkeiten das Richtige trifft, wage ich bei dem derzeitigen Stand der Frage nicht zu entscheiden.

Erwähnenswert ist noch der Rückgang der tetanischen und kachektischen Symptome in zeitlichem und wohl auch genetischem Zusammenhange mit der Ausbildung eines Strumarecidivs, wie das ja öfter beobachtet worden ist.

In dem Falle 187, wo ein mässiges operatives Myxödem ohne voraufgehende Tetanie einsetzte, war ein hühnereigrosser colloider Anteil der Struma zurückgeblieben. 3 Jahre p. op. lassen sich nach Mitteilung des Hausarztes Gedächtnisschwäche, Abnahme der In-

1) Falkenberg. Zur Exstirpation der Schilddrüse. Verhandlg. des X. Kongr. für innere Medicin. Bd. X. 1891.

2) Harley. The pathology of myxoedema as illustrated in a typical case. Med. chir. Transact. vol. 67. pag. 189.

3) Tizzoni. Sugli effetti remoti d. tiroidectomia nel cane. Arch. per l. sc. med. 1890. Bd. 14. S. 315.

4) Herzen. A quoi sert la thyroide? Sem. méd. 1886.

5) Kunn. Ueber Augenmuskelkrämpfe bei Tetanie. Deutsche med. Wochenschr. 1897. Nr. 26.

6) Peters. Tetanie und Staarbildung. Bonn 1898.

telligenz und Stumpfheit bei der vorher geistig sehr regen und lebhaften Frau nachweisen, ferner klagt sie über Schwindel, Schlafsucht, rasche Ermüdbarkeit, ziehende Gliederschmerzen, Herzklopfen und Engigkeit, ohne dass ein Recidiv oder Kehlkopfstörungen nachweisbar wären.

Mancherlei Interessantes bietet auch der Fall 105[1]).

Bei demselben traten binnen wenigen Monaten die Symptome des Myxoedema operativum, stets mit ausgesprochener Tetanie einhergehend, zu Tage, ferner myotonische Erscheinungen und einmal auch ein mehrere Minuten dauernder Schwindelanfall mit Schmerzen in der linken Schläfe und Unfähigkeit den linken Arm zu heben. 10 Tage später bestand eine rasch vorübergehende Parese der ganzen linken Körperhälfte. Seit 8 Jahren dauern die Erscheinungen der Tetanie, Myotonie und thyreopriven Kachexie, die letzteren besonders in der psychischen Sphäre nur angedeutet, in wechselnder Stärke fort. In den Wintermonaten sind die Beschwerden stärker als im Sommer, wo der Patient fast völlig als Maurer arbeitsfähig ist. Durch Thyreoidinbehandlung, immer in mehrwöchigen Kuren, hat er stets bedeutende Besserung; auch hat sich ein kleiner Rest von Schilddrüsengewebe in letzter Zeit wieder vergrössert. Bemerkenswert ist, dass der Pat. nie schwitzt, ausser während der Thyreoidinkuren. Einmal hätte er sich nach Zahnextraktion beinahe verblutet. Dies Ereignis, das auch einmal von Davies[2]) beobachtet wurde, ist nicht weiter auffällig, seit durch Schneider's[3]) Untersuchungen der Nachweis erbracht ist, dass die Fibrinmenge im Blute Myxödematöser abnorm niedrig ist.

Die durch die Excision erzielten Dauerresultate bei gutartigen Strumen konnten leider nur bei einer geringen Anzahl früherer Patienten von uns selbst kontrolliert werden, bei einer weiteren Gruppe besorgten dies in dankenswertester Weise die Hausärzte. In der überwiegenden Masse aber mussten wir uns mit den Angaben von Laien, der Patienten selbst, ihrer Angehörigen oder der Heimatsbehörden begnügen, was den diesbezüglichen Zahlen natürlich nur den Charakter annähernder Werte verleiht. Die Anfragen erstreckten sich deshalb nur auf die sinnfälligsten Störungen: Recidiv, Beeinträchtigung von Stimme und Atmung, sonstige Beschwerden. Auch

1) Siehe auch bei Hoffmann. Archiv für Psychiatrie und Nervenkrankheiten. 1892. Bd. 23. S. 597.

2) Davies. The haemorrhagic tendency in myxoedema. Lancet. 14. Jan. 1888.

3) Schneider. Die Zusammensetzung des Blutes der Frauen, verglichen mit derjenigen der Männer, nebst einer Analyse des Blutes von drei an Myxödem erkrankten Frauen. Inaug.-Diss. Dorpat 1891.

die Hochgesand'schen Fälle wurden weiter verfolgt und sind am Schluss jedes Abschnittes aufgeführt. Die Kehlkopfnervenstörungen, sowie die thyreopriven Erscheinungen sind bereits im vorigen Abschnitt im Zusammenhang mit den unmittelbaren Operationsresultaten besprochen worden.

Von unsern 174 Strumektomieen an 169 Patienten sind nach Abzug der 5 an den Folgen der Operation Gestorbenen und von 23, über die alle Nachforschungen vergeblich blieben, 105 recidivfrei am Leben, 11 ohne Recidiv gestorben, während 30 mit Recidiv leben.

Ueber die Beobachtungszeit seit der Operation giebt folgende Tabelle Aufschluss:

Beobachtungszeit	ohne Recidiv	mit Recidiv
bis 1 Jahr	5	4
2 „	12	3
3 „	15	2
4 „	13	4
5 „	10	4
6 „	14	3
7 „	14	2
8 „	8	3 (1 vorübergehd.)
9 „	6	2
10 „	6	2 (1 temporär)
11 „	2	1
Sa.	105	30

Von den 146 in Betracht kommenden Fällen sind also mit Einrechnung der 11 an interkurrenten Krankheiten Gestorbenen 116 oder 79,4% recidivfrei geblieben, während sich bei 30 oder 20,6% wieder eine Struma bildete.

Von den Recidiven zwangen 5 zu einem neuen Eingriff und zwar zweimal nach $^1/_4$ Jahr, je einmal nach 3, 4, $5^1/_2$ Jahren. Zwei dieser Recidivoperationen wurden bei einem Patienten (Nr. 105) ausgeführt. Von den noch unoperierten Recidiven verursachen 5 Atemnot, 1 Schluckbeschwerden, 1 Heiserkeit. 6 ohne Recidiv Gebliebene klagen über Atembeengung, je einer über Druckgefühl am Halse, Schluckbeschwerden, Zittern im Arm der operierten Seite, allgemeine Nervosität, Fettsucht.

Bei der Patientin 86, der wegen Verdachtes eines Struma maligna die ganze Schilddrüse bis auf einen winzigen Rest entfernt worden war, ohne dass sich ein operatives Myxödem gezeigt hätte, bildete sich nach traumatischer Splitterfraktur eines Unterschenkels eine Pseudarthrose mit starker Calluswucherung aus. Dieselbe ward in der Klinik zur Kon-

solidierung gebracht. Das anfängliche Ausbleiben einer solchen könnte an eine Beeinträchtigung der Gesamtkonstitution durch die Strumectomia totalis denken lassen, wenn nicht die starke Calluswucherung und die prompte Heilung bei geeigneter Behandlung dagegen sprächen.

In 7 Fällen ist nachträgliche Ausstossung von Ligaturen vermerkt, 3mal ohne Angabe des seit der Operation verflossenen Zeitraumes, je einmal nach $^1/_4$ und 4 Jahren, zweimal nach $1^1/_2$ Jahren.

Von den 11 seit der Operation Verstorbenen gingen 2 noch an den Folgen derselben zu Grunde, der eine an Erstickung durch doppelseitige Postikuslähmung (Nr. 72) nach $1^3/_4$ Jahr, die andere an operativem Myxödem mit Nephritis (Nr. 97) nach $1^1/_4$ Jahr. Die Todesfälle der anderen erfolgten bei Nr. 92 durch Anämie, Herzschwäche und Thrombose der A. pulmonalis nach Myomotomie (nach 4 Wochen), bei je einer an Masernpneumonie nach 3 Monaten, an Diabetes (nach $2^1/_2$ Jahren), bei 2 an Puerperalfieber (nach $4^1/_2$ bezw. 8 Jahren), bei 4 an Lungentuberkulose (nach $^1/_3$, $2^1/_2$, $3^1/_2$ Jahren, bald nach der Operation). Ob das z. T. schnelle Fortschreiten der Phthise mit der Entfernung der Struma im Zusammenhang steht, wie Hamburger[1]) es will, und wie wir es nach unsern modernen Anschauungen durch den Wegfall der Stauungshyperämie der Lungen, dieses Gegengewichtes gegen die Ausbreitung des phthisischen Prozesses, erklären könnten, mag dahingestellt bleiben.

Von den 22 Strumektomieen der 1. Dekade[2]) sind von den nach Abzug eines Todesfalles und 5 nicht zu ermittelnden verbleibenden 16 Fällen 5 gestorben, nämlich H 30 nach $2^1/_4$ Jahr an akuter Miliartuberkulose bei bestehendem operativen Myxödem, H 43 nach $2^1/_2$ Jahren „an ihrem Kropfleiden", H 42 nach 7 Jahren an Peritonitis, H 24 nach 3 Jahren an Herzwassersucht, H 22 nach mehreren Jahren an unbekannter Krankheit. Von den 11 Ueberlebenden hatten zwei ein Recidiv, von denen das eine (H 33, Nr. 213 der vorliegenden Arbeit) nach 11 Jahren zur Recidivoperation zwang. 9 blieben ohne Recidiv. Die anfangs bestehende Heiserkeit ist in 3 Fällen wieder geschwunden (H 46, 23, 24), zwei boten Erscheinungen von operativem Myxödem (H 40, 47), die aber nach 11 und 12 Jahren erheblich zurückgegangen sind. —

Die Beobachtungsdauer der Hochgesand'schen Fälle ergiebt sich aus folgender Uebersicht:

1) Hamburger l. c.

2) H mit Zahl bedeutet die Nr. des Falles in der Hochgesand'schen Arbeit.

Beobachtungsdauer	ohne Recidiv	mit Recidiv
bis 4 Jahre	—	1
11 „	1	—
12 „	2	1
13 „	3	—
15 „	2	—
19 „	1	—
Sa.	9	2

Unter Zusammenrechnung dieser Fälle der 1. Dekade, zu denen noch von den an intercurrenten Krankheiten Gestorbenen 4 ohne und 1 mit Recidiv hinzutreten, mit denen der 2. Dekade erhalten wir also für die 192 Strumektomieen 159 = 82,9% ohne Recidiv, und 33 oder 17,1% mit einem solchen.

Was die Dauerresultate unserer Enucleationen betrifft, so waren von den nach Abzug von 11 Unermittelten verbleibenden 53 Fällen 44 recidivfrei geblieben, 8 nicht, 1 starb 5 Monate p. op. recidivfrei an Tuberkulose. 2 der Patienten klagten über Atemnot, ohne dass ein Recidiv bestand, bei zweien wurde nachträglich (nach 6 Wochen und 7 Jahren) eine Ligatur ausgestossen.

Die Beobachtungszeit seit der Operation betrug

	ohne Recidiv	mit Recidiv
bis 1 Jahr	1	2
„ 2 Jahre	8	2
3 „	9	1
4 „	8	0
5 „	3	0
6 „	4	2
7 „	3	1
8 „	4	—
9 „	2	—
10 „	1	—
11 „	1	—
Sa.	44	8

In der 1. Dekade war 5mal Socin'sche Enucleation gemacht worden. Einer (H 25) war nicht mehr zu ermitteln, eine (H 31) war 5 Jahre recidivfrei, ist dann ausgewandert, 2 (H 45, 34) blieben seit 11 und 13 Jahren ohne Recidiv, bei 1 (H 38) musste nach 4 Jahren Enucleation eines Recidivs gemacht werden (Nr. 6).

Aus den in Betracht kommenden 56 Fällen von Enucleation berechnen sich somit 16,1% Recidive.

Was schliesslich die Behandlungsmethode mit Punktion und

Jodinjektion betrifft, so sind unsere beiden Fälle seit 10 resp. 11 Jahren ohne Recidiv und Beschwerden geblieben.

Von den 19 Punktionen mit Jodinjektion und den 3 Incisionen der 1. Dekade blieben bei 6 alle Nachforschungen erfolglos, 14 blieben recidivfrei, 2 = 12,5% nicht. 2 der so Operierten berichteten über Atemnot, 1 über allmonatliches Aufbrechen und 5tägiges Nässen der Punktionsöffnung.

Der seit der Operation verflossene Zeitraum beträgt

	ohne Recidiv	mit Recidiv
bis zu 11 Jahren	1	1
12 „	2	1
13 „	1	—
15 „	2	—
16 „	1	—
17 „	1	—
18 „	2	—
19 „	3	—
21 „	1	—
Sa.	14	2

Die wichtigsten Punkte in der chirurgischen Behandlung gutartiger Strumen in den letzten 20 Jahren lassen sich also kurz in folgender Tabelle vereinigen.

	Strumekt.	Enucleat.	Punkt. Injekt.	Incision
Zahl der Operationen	196	69	21	3
Mortalitätsprozent	3%	—	—	—
Tracheotomie	9	—	—	—
Tetanie	5	—	—	—
Myxödem	6	—	—	—
Recurrensstörungen	20	—	—	—
Recidive	17,1%	16,1%	12,5%	—

2. Strumitis.

14 Fälle von entzündlichen Zuständen akuten und subakuten Charakters der Schilddrüse kamen zur Beobachtung, die sich gleichmässig auf beide Geschlechter verteilen.

3 der Erkrankten standen im dritten, einer im vierten, je 3 im fünften, sechsten und siebenten, einer im neunten Lebensjahrzehnt.

Nur bei Nr. 7 wurde eine anscheinend normale Schilddrüse von der Entzündung betroffen, in den übrigen Fällen hatte sich dieselbe in einer strumös entarteten Partie etabliert. Meist handelte es sich dann um schon viele Jahre lang bestehende Kröpfe, nur zweimal

waren sie erst 2 Jahre alt. Ihrem anatomischen Charakter nach waren es 10 Cysten, 2 Colloidkröpfe, 1 Struma fibrosa.

Die Entzündungsprozesse werden 10mal als eitriger, 2mal als eitrig-jauchiger Natur beschrieben, 2mal waren es nekrotische Vorgänge. Aetiologische Momente für die Infektion finden sich bei Nr. 1 und Nr. 13 in einer Punktion mit nachfolgender Jodinjektion, bei Nr. 14 (Pneumokokkeninfektion!) in einer Probepunktion. Bei Nr. 6 handelte es sich wahrscheinlich um eine Metastase von einer Angina follicularis aus, bei Nr. 2 war vielleicht der primäre Herd in den puerperalen Genitalien zu suchen, bei Nr. 5 war die Infektion zweifellos von einer durch das Reiben der Kleidungsstücke über der zapfenförmig vorspringenden Struma verursachten Hautabschürfung ausgegangen. Der Kranke Nr. 7 bezog seine eitrige Thyreoiditis auf Erkältung, entstanden durch das Vertauschen des gewohnten Stehkragens mit einem den Hals freilassenden Umlegekragen. In den übrigen 7 Fällen fehlt jeder ätiologische Anhalt.

Die Symptome lassen sich in zwei Gruppen scheiden, einmal in solche, die teils von dem Kropf an sich, teils von dem Sitz der Entzündung abhängig sind, und dann in die durch die Infektion als solche verursachten Allgemeinerscheinungen. Als der ersten Gruppe angehörig ist zu nennen die manchmal selbst zu Erstickungsanfällen führende Atemnot, die Heiserkeit, die in 5 Fällen bestand und zumeist auf eine Recurrensparese bezogen werden musste. Ferner Schluckbeschwerden, bestehend in Schmerzen, Hindernisgefühl, einmal (Nr. 6) auch in Verschlucken, wenn der Kopf nicht stark nach rechts geneigt wurde. Dies Symptom deutet, wie ich schon in einer früheren Arbeit[1]) ausführte, mit grosser Wahrscheinlichkeit auf einen Ausfall der Funktion der Epiglottis hin. Interessanter Weise fand sich in dem Falle noch eine weitere Motilitätsstörung im Kehlkopf in Gestalt einer linksseitigen Posticuslähmung. Die spontanen und Druckschmerzen, die auch einigemale ins Ohr ausstrahlten, erklären sich durch den hohen Druck, unter dem der Abscess steht, wenigstens fehlten sie stets, wenn es schon zum Durchbruch gekommen war und bestanden intermittierend bei einem Fall von intermittierender Fistel (Nr. 11). Die Allgemeinerscheinungen äusserten sich fast stets in Fieber, Kopfschmerz, Abgeschlagenheit, mehrmals wurde Diarrhoe und Albuminurie beobachtet. —

Die eingeschlagene Behandlung bestand 6mal in Strumektomie,

1) Schiller. 2 Fälle von primärem, malignem Tumor der Epiglottis. Berliner klin. Wochenschr. 1898. Nr. 40, 41.

wobei 3mal die bestehenden Fistelgänge beim Hautschnitt mit umschnitten wurden, während in einem Falle ausgedehnte entzündliche Verwachsungen die Wegnahme eines Teiles der sternolaryngealen Muskeln nötig machten. Dasselbe geschah bei Nr. 9, wo gleichzeitig der nekrotische strumöse Mittellappen exstirpiert und eine eitrig entzündete Cyste der rechten Kropfhälfte enucleiert wurde. In 4 Fällen wurde die intraglanduläre Ausschälung der entzündeten Struma gemacht, doch erwies sie sich wegen der Verwachsungen als recht schwierig und blutig, so dass 3mal die vorgängige Unterbindung der Schilddrüsengefässe der kranken Seite nötig wurde. Schliesslich kam noch eine einfache Incision und zwei Punktionen zur Ausführung. Die eine der letzteren betraf einen 83jährigen Mann; am Tage nach dem Eingriff brach die Geschwulst an anderer Stelle auf und entleerte grosse nekrotische Massen. Dadurch war der Patient ans Bett gefesselt, es entwickelte sich rasch eine hypostatische Pneumonie, der er am 7. Tage p. op. erlag. Der Fall war von vornherein aussichtslos gewesen.

Die Anzeigen, nach denen verfahren wurde, waren kurz die folgenden: Bei schlechtem Allgemeinzustande und hohem Alter des Kranken begnügte man sich zur Entlastung der Luftwege von dem Druck der entzündeten Struma mit der Punktion des Eiterherdes. Die Incision kam nur einmal bei Abscedierung einer nicht strumös veränderten Schilddrüse in Anwendung. In den übrigen Fällen wurde ein radikaleres Verfahren eingeschlagen, und zwar, so lange es wegen der entzündlichen Verwachsungen möglich war, die Enucleation des Kropfes. Erwies sich dabei die Blutung als sehr heftig, so wurde zur Unterbindung der Schilddrüsengefässe der kranken Seite geschritten. War die Ausschälung auch dann noch zu schwer oder liess sich dies von vornherein vermuten, so wurde, um eine Verunreinigung der Wunde durch ein eventuelles Platzen der eitrigen Cyste zu vermeiden, die Strumektomie vorgenommen oder auch beide Verfahren kombiniert. Vorhandene Fisteln wurden tamponiert und umschnitten. —

Die durchschnittliche Heilungsdauer bei den auf Entfernung der entzündeten Struma gerichteten Eingriffen betrug 15 Tage; die durch Punktion entleerte Kropfcyste brauchte 6 Tage, der incidierte Schilddrüsenabscess 10 Tage zur Heilung. —

Eine Störung des Heilungsverlaufes war in zwei Fällen durch Entwickelung einer Bronchitis, dreimal einer Pneumonie, die bei zwei Patienten hypostatischen Charakters war und bei dem 83jähr. Greise zur Todesursache wurde, während sie bei Nr. 14 klinisch und

bakteriologisch sich als metastatische croupöse Pneumokokkenpneumonie darstellte, wie es von Heddaeus[1]) eingehender nachgewiesen worden ist.

Stimmstörungen kamen bei 3 Operierten zur Beobachtung (Nr. 9, 13, 14), 2mal hatte die Recurrensparese schon vor der Operation bestanden. Stets ist die Heiserkeit später völlig geschwunden, bei Nr. 9 nach 1/4, bei den beiden andern nach 1/2 Jahr.

Von den 13 Patienten, die die Strumitis überstanden, waren 2, darunter der mit Schilddrüsenabscess, nicht mehr zu ermitteln. Einer starb nach 6 Jahren ohne Kropfrecidiv an Wassersucht. Von den Ueberlebenden mit Kropfexcision hat einer ein geringes Recidiv, auch die punktierte eitrige Krofcyste hat sich wieder gebildet. 8 sind recidivfrei am Leben und haben mit Ausnahme von Nr. 10 keinerlei Beschwerden gehabt. Diese Nr. 10 litt 1/4 Jahr p. op. längere Zeit an Schlingstörung. Von einem angeblich in Kehlkopfhöhe sitzenden Hindernis war mit der Sonde nichts zu fühlen, so dass man eine Lähmung der Oesophagusmuskulatur, entweder centralen (hysterischen) oder peripheren Ursprungs (Nervenläsion durch Narbenprozesse!) anzunehmen gezwungen ist. —

3. Morbus Basedowii.

Im Ganzen waren es 4 Fälle von Basedow'scher Krankheit, die ein chirurgisches Eingreifen berechtigt erscheinen liessen, während der Zustand bei 2 weiteren ambulatorischen Patientinnen auch von interner Therapie Besserung erwarten liess.

Alle 4 Operierten waren weiblichen Geschlechts, 2 von ihnen standen im 3., 2 im 5. Lebensjahrzehnt. Bis auf eine gehörten sie der wohlhabenden Klasse an. Drei von ihnen waren ledig, eine schon lange Jahre verwitwet. Bei der Patientin Nr. 1 hatte schon vor der Erkrankung eine hochgradige, durch ein Examen gesteigerte Nervosität (Hysterie?) bestanden; auch Nr. 2 war hereditär neuropathisch belastet und hatte schon viele Jahre vor der Basedowerkrankung einen mehrmonatigen psychischen Depressionszustand (Melancholie) gehabt. In der Familie von Nr. 3 war der Kropf erblich, und auch bei der Patientin bestand derselbe schon lange, bevor Basedowsymptome dazutraten. Demnach zeigen auch unsere wenigen Fälle immerhin die Bedeutung der erblichen Anlage zu Kropf und

1) A. Heddaeus. Ein Fall von akuter Strumitis durch Diplococcus Fränkel-Weichselbaum mit sekundärer metastatischer Pneumonie. Münchener med. Wochenschr. 1896. Nr. 21.

neuropathischen Zuständen, die sicherlich, wie auch Möbius betont, in der Aetiologie des Basedow nicht zu unterschätzen ist. Ein auslösendes Moment war bei unseren Kranken mit Ausnahme von Nr. 2, wo Struma und Morbus Basedowii sich im Anschluss an einen heftigen Bronchialkatarrh entwickelte, nicht zu eruieren.

Während im 2. und 3. Falle die schweren Erscheinungen des Morbus Basedow an sich die Indikation zum chirurgischen Eingriffe boten, der demgemäss in der auch von Kocher[2]) als Normalverfahren bezeichneten Unterbindung von allerdings nur 2 Schilddrüsenarterien bestand, wurde derselbe bei der 1. und 4. Patientin wesentlich mitbedingt durch die Tracheostenose infolge des Druckes der Struma, die sich bei Fall 1 sogar zu Erstickungsanfällen steigerte. Bei diesen beiden Patientinnen musste deshalb die Kropfgeschwulst entfernt werden, was bei dem Cystenkropf bei Nr. 1 durch Enucleation, bei dem parenchymatösen bei Nr. 4 durch Strumektomie geschah. Die letztere Patientin bekam aber kurz vor Schluss der Operation eine Asphyxie, die zu beseitigen trotz sofortiger Tracheotomie und künstlicher Atmung nicht gelang. Die Sektion wies als Todesursache Lufteintritt in die Venen und das rechte Herz nach und stellte ausserdem das Vorhandensein einer akuten verrucösen Endocarditis und einer grossen persistierenden Thymus fest. Nach der Krankengeschichte lässt sich vermuten, dass die Luftaspiration nicht die Ursache der Asphyxie gewesen ist, diese eher durch die grosse Thymus bedingt war, und dass erst bei der künstlichen Atmung zu ihrer Behebung die Luftansaugung und damit der Tod erfolgt ist.

Was die übrigen Resultate anbelangt, so konstatiert der Bericht, des Hausarztes bei Nr. 1 eine nun schon seit $5^1/_2$ Jahren anhaltende ganz bedeutende Besserung, die der Patientin die Ausübung ihres anstrengenden Berufes als Volksschullehrerin ermöglicht. Bei dem vor 3 Jahren operierten Fall Nr. 2 stellt der detaillierte Bericht des behandelnden Arztes völlige Heilung fest. — Dagegen war bei der Patientin Nr. 3 die anfängliche Besserung nur ganz vorübergehend; sie ging 1 Jahr nach der Operation an ihrem schon seit lange bestehendem Herzleiden zu Grunde.

4. Maligne Strumen.

In den letzten 10 Jahren kamen in der Heidelberger chirurgi-

1) J. Möbius. Die Basedow'sche Krankheit. Nothnagel's Handbuch etc. Bd. 22. 1896.

2) Kocher. Die Schilddrüsenfunktion im Lichte neuerer Behandlungsmethoden verschiedener Kropfformen. Korr.-Bl. f. Schweizer Aerzte. 1895. Bd. 25. 1.

schen Klinik und Ambulanz im Ganzen 49 Fälle von Struma maligna zur Beobachtung. Von diesen konnten nur 27 oder 56 % mit einiger Aussicht auf Radikalheilung operiert werden gegen 11 von 31 oder 35,5 % in 1878/88. Danach dürfte die bisher gangbare Lehre von der Seltenheit der Struma maligna keine Berechtigung mehr haben, denn ein in 20 Jahren an einer Klinik in mässig kropfreicher Gegend 80mal beobachtetes Leiden verdient füglich nicht mehr das Prädikat „selten".

Von unseren 49 Patienten waren 24 männlichen, 25 weiblichen Geschlechts. Die überwiegende Beteiligung des letzteren an der gutartigen strumösen Entartung der Schilddrüse erstreckt sich also nicht auch auf die maligne Degeneration des Kropfes, während andererseits auch Kaufmann's[1]) Ansicht von der häufigeren Erkrankung der Männer dadurch, nur relativ genommen, eine Bestätigung erfährt.

Folgende Tabelle giebt Aufschluss über den Einfluss des Alters auf die Krankheit bei beiden Geschlechtern und auf die Operabilität.

Alter	männlich	weiblich	zusammen	Inoperabel	operabel
1—10	1[2])	—	1	—	1
11—20	—	2	2	—	2
21—30	1	3	4	—	4
31—40	1	2	3	—	3
41—50	4	5	9	2	7
51—60	10	9	19	11	8
61—70	4	1	5	4	1
71—80	3	3	6	5	1
Ca.	24	25	49	22	27

Diese Zahlen lehren, dass auf die 4 ersten Lebensjahrzehnte nur $^1/_5$ der Fälle, und zwar lauter operable, entfallen, während von den $^4/_5$ der nächsten 4 Dezennien nur 17, also nicht einmal die Hälfte, einem radikalen Eingriff unterzogen werden konnten.

Der anatomische Charakter der malignen Strumen ist in 30 Fällen durch mikroskopische Untersuchung aufgeklärt. Bei 3 unoperiert zur Sektion gekommenen Fällen fand sich stets Carcinom, bei den 27 Operierten 4mal Carcinom, 23mal Sarkom, was im Gegensatz zu den sonst gangbaren Anschauungen[3]) mit den s. Z. von v. Volk-

1) Kaufmann. Die Struma maligna. Deutsche Zeitschr. für Chirurgie. Bd. 11. S. 401.

2) Metastatisch.

3) Ewald l. c. S. 41.

mann[1]) geäusserten in Uebereinstimmung steht. Im spezielleren lassen sich die 4 operierten Carcinome bei Nr. I und 5 (im 5. resp. 3. Lebensdezennium) als medulläres Drüsencarcinom, bei Nr. 2 (im 5. Lebensjahrzent) als malignes Adenom, bei Nr. 26 (im 6. Dezennium) als Carcinoma lymphangiectodes mit hyaliner Degeneration unterscheiden.

Unter den Sarkomen sind als Spindelzellsarkome bezeichnet 3 (Nr. 20, 24, 27), als Rundzellensarkome 2 (N. 4 und 25, als Angiosarkome 2 (Nr. 12 und 19), als Endotheliom Nr. 14, als Myxosarkome 2 (Nr. 9 und 10). Bei den 13 übrigen Sarkomen sind die feineren Strukturverhältnisse nicht näher erläutert.

Mit Ausnahme von Fall 22, Schilddrüsenmetastase eines primären Tonsillarsarkoms, waren es stets primäre Neoplasmen, fast ausnahmslos auf dem Boden einer strumös entarteten Schilddrüse erwachsen.

Die operierten Tumoren sassen 12mal rechts, 10mal links, 3mal beidseitig, 2mal in accessorischen Strumen. Von den accessorischen Strumen war die eine (Nr. 19) im Zusammenhang mit der rechten Submaxillardrüse. Der Sitz der anderen ist aus der Krankengeschichte nicht genügend sicher zu entnehmen.

Aetiologische Momente, wenn man als Beginn der malignen Degeneration das Einsetzen eines rapiden Wachstums ansehen mag, würden sich zweimal in dem Anschluss an einen heftigen Influenzaanfall, je einmal an Wochenbett und einen heftigen Katarrh ergeben. Auffallend häufig finden sich Sarkome in retrosternal oder retroclavicular entwickelten Strumen, nämlich 7mal, 1mal (Nr. 8) sass der intrathoracische Tumor sogar unmittelbar auf dem Arcus aortae zwischen Truncus anonymus und Carotis. Da mehrfach nur die so abnorm gelagerte Partie eines grossen Kropfes sarkomatöse Degeneration aufwies, so wird man wohl trotz der Bedenken Braun's[2]) der Ansicht Kaufmann's[3]) beipflichten müssen und in den abnormen Ernährungsbedingungen solcher Strumaabschnitte ein begünstigendes Moment für die Entwickelung maligner Geschwülste sehen.

Das öfter auf die maligne Degeneration hindeutende raschere Wachstum bestand nur 1mal angeblich seit 3 Jahren, dagegen 3mal seit 1 Jahre, je 1mal seit 6 und 5, 3mal seit 4, 5mal seit 3 Mo-

1) 11. Kongress der deutschen Gesellschaft für Chir. 1882. Ref. Deutsche med. Wochenschr. 1882. S. 339.

2) Braun. Beitrag zur Kenntnis der Struma maligna. Archiv für klin. Chir. 1882. Bd. 28. S. 344.

3) Kaufmann l. c.

naten, während es je 1mal seit 8, 6, 5, 4, 2 Wochen angegeben wurde. In den übrigen Fällen konnten die Kranken keine präzisen Angaben machen.

Was die Symptomatologie betrifft, so war auch hier das konstanteste Moment, das die Patienten fast ausnahmslos zum Arzte trieb, die Tracheostenose, die sich bei zweien zu ausgesprochenen, besonders nächtlichen Erstickungsanfällen steigerte. Relativ selten (2mal) wurden Herzbeschwerden geklagt, obwohl 6mal am Herzen eine verschieden starke Abweichung von der Norm konstatiert werden konnte. Dysphagie bestand 7mal, aber nur 1mal äusserte sie sich in Verschlucken. 6mal wurden phonische Lähmungen eines Stimmbandes gefunden, 1mal mit anderseitiger Posticuslähmung kombiniert. 2 Fälle von Stauungskatarrh und einer von Oedem der Epiglottis und Taschenbänder neben andern Oedemen vervollständigen das Bild der intralaryngealen Störungen. In 11 Fällen fand sich Verdrängung von Larynx oder Trachea oder beider, 5mal bestand eine Erweichung und Kompression der Trachea, die einmal kurze Zeit nach der Strumektomie den Luftröhrenschnitt nötig machte.

Lokale Stauungsödeme kamen 2mal zur Beobachtung. 11 Patientinnen klagten über heftige, oft besonders nächtliche Schmerzen, bald am Hals lokalisiert, bald auf den Arm oder den Kopf oder ins Ohr ausstrahlend. Mehrfach war stärkere Kachexie vorhanden. 2mal bestand Fieber, das eine Mal wohl auf gleichzeitiger Strumitis beruhend, im andern Falle ohne andere Ursache als die Krebsentwickelung, wie es ja auch sonst mehrfach beobachtet ist[1]).

Die Beweglichkeit der Geschwulst auf der Unterlage, seltener schon beim Schluckakt, erwies sich 11mal als beschränkt, 3mal waren die grossen Halsgefässe nicht pulsierend zu fühlen, in 3 Fällen endlich war schon klinisch eine Lymphdrüseninfektion nachweisbar.

Welch enormen Schwierigkeiten die klinische Diagnose der Struma maligna, zumal zu einer Zeit, wo noch an operative Behandlung zu denken ist, unterliegt, geht schon daraus hervor, dass sie nur in der Hälfte der Fälle mit annähernder Sicherheit gestellt werden konnte, während bei der andern Hälfte Struma benigna, 2mal Strumitis und bei der submaxillaren Str. aberrata vereitertes Dermoid angenommen wurde.

In allen Fällen blieben mehr weniger grosse Partien gesunden Schilddrüsengewebes zurück, stets wurde Strumektomie gemacht, nur bei Nr. 16 schien die Enucleation mit vorgängiger Unterbindung der Schilddrüsengefässe die Entfernung alles Krankhaften zu garantieren.

1) Ewald l. c. S. 49. Kaufmann l. c. S. 422. 473.

Aber gerade hier wies die Sektion 10 Tage später das Unzulängliche dieses Eingriffes nach, da die Geschwulst bereits in die Vena jugularis int. eingewuchert war. Die Schwierigkeiten der Operationen bei maligner Struma werden illustriert durch die Thatsache, dass nicht weniger als 5mal die Resektion der V. jug. int. nötig wurde, 1mal musste der Tumor mühsam von der rechten Pleura mediastinalis abpräpariert werden, oder ein Teil der Submaxillardrüse wurde reseciert, bald musste Carotis und Vagus aus der Geschwulstmasse herauspräpariert werden. Oder die benachbarten Lymphdrüsen und die bedeckenden Muskeln waren erkrankt und verlangten gebieterisch die Exstirpation. Auch die Mühseligkeit, die Geschwulst aus retrosternalem oder gar schon intrathorakalem Bett herauszuholen, war nicht gering. Derartige Komplikationen liessen schliesslich doch in 5 Fällen eine radikale Entfernung alles Krankhaften als unmöglich erscheinen (Nr. 7, 10, 15, 21, 24).

Von den nicht mehr operablen Patienten wurde bei zweien eine Probeincision gemacht, drei andern durch Tracheotomie vorübergehende Linderung verschafft. —

Von den 27 Strumektomierten gingen 4 an den Folgen der Operation zu Grunde (15% Mortalität). Rechnet man 3 Fälle, wo Recidivoperation gemacht wurde, doppelt, so ermässigt sich die Zahl sogar auf 13,3% gegen eine Mortalität von über 50% im 1. Dezennium. Die Todesursache war zweimal (Nr. 3 und 21) Collaps am Operationstage, bei Nr. 16 Herzschwäche bei ausgedehnter Thrombose der Venen der ganzen oberen Körperhälfte, bei Nr. 17 Lungenödem und Sepsis.

Ein besonderes Interesse nimmt Nr. 3 in Anspruch wegen der kongenitalen Aplasie des linken Schilddrüsenlappens, der Hyperplasie der Hypophyse und des bestehenden Zwergwuchses. Die später sarkomatös degenerierte rechtsseitige Struma parenchymatosa, durch das durchaus nicht so häufige Vorhandensein einer starken A. thyr. ima ausgezeichnet, darf mit ziemlicher Wahrscheinlichkeit als eine vikariierende Zunahme des Schilddrüsengewebes aufgefasst werden, ebenso wohl im Hinblick auf die klinischen und experimentellen Beobachtungen von Rogowitsch[1]), Pisenti und Viola[2]), Hofmeister[3]) und Schöne-

1) Rogowitsch. Die Veränderungen der Hypophyse nach Entfernung der Schilddrüse. Ziegler's Beitr. zur path. Anat. 1879. Bd. 4.

2) Pisenti u. Viola. Beitrag zur normalen und path. Histologie der Hypophyse und bez. der Verhältnisse zwischen Hirnanhang und Schilddrüse. Centralbl. f. die med. Wissensch. 1890. S. 218.

3) Hofmeister. Experimentelle Untersuchungen über die Folgen des Schilddrüsenverlustes. Diese Beiträge 1894.

mann[1]) die Vergrösserung der Hypophyse. Auch in dem Befund von Zwergwuchs dürfen wir wohl eine klinische Bestätigung der experimentellen Resultate Hofmeister's bei relativer Athyreosis sehen. Die Ursache des Collapses ist hier in der hochgradigen Anämie zu sehen, während bei Nr. 21 möglicherweise auch die Persistenz der Thymus mit in Betracht kommt. Wichtig und interessant ist dabei noch, dass sich auch der retroclaviculare Abschnitt der anderseitigen Struma als sarkomatös erwies, und das Einwuchern eines wallnussgrossen Knotens in die V. cava sup., was natürlich — leider zu spät — den Fall zu einem inoperablen stempelte. Woher bei Nr. 17 die foudroyante Sepsis stammte, die nach 36 Stunden ohne Temperatursteigerung zum Tode führte, ist bei dem unverdächtigen Aussehen der Wunde nicht leicht zu sagen. Trotzdem wird wohl Mangels sonstiger Anhaltspunkte ein Fehler in der Asepsis angeschuldigt werden müssen. Dagegen hätte die Pat. Nr. 16 trotz des Zustandes ihres Herzens den Eingriff wohl überstanden, wenn nicht durch den Druck des Tumors nicht schon vorher irreparable lokale Veränderungen des Cirkulationssystems bestanden hätten. Auch dieser Fall wäre in Anbetracht des bei der Sektion gefundenen Geschwulstthrombus in der V. jugularis int. besser unoperiert geblieben. Die weitgehende Thrombose der oberen Venenstämme ist bei maligner Struma kein so seltener Befund; konnte doch Braun[2]) nicht weniger als 11 Fälle dieser Art zusammenstellen.

Die durchschnittliche Heilungsdauer nach dem Eingriff betrug auch hier 14,5 Tage.

Von den Erscheinungen während der Nachbehandlung ist 3mal Recurrensstörung, die vorher nicht bestanden hatte, zu erwähnen; einer dieser Patienten starb bald an Recidiv, 2 konnten nicht weiter verfolgt werden. Ueber Schluckbeschwerden klagten 8. Fieber hatten 6: Bei zwei war es durch Bronchitis und Pneumonie, bei einem durch ein rasch verjauchendes und in 2 Monaten zum Tode führendes Recidiv bedingt, nur 3mal musste es auf die Wunde bezogen werden.

Von besonderem Interesse ist hier die Frage der Dauerheilung. In dieser Beziehung haben die Nachforschungen bei nach Abzug von 4 nicht Aufzufindenden und der 4 Gestorbenen verbleibenden 19 ergeben, dass 4 bisher ohne Recidiv am Leben sind und zwar Nr. 25 seit $3^1/_2$ Jahren, Nr. 18 seit 4 Jahren, Nr. 14 seit $4^3/_4$ Jahren, Nr. 12 seit 5 Jahren. Zu diesen 4 Sarkomfällen tritt noch die Pat. Nr. 2 mit malignem Adenom, die nach $3^1/_2$ Jahren ohne Recidiv einem Unterleibsleiden erlag. 3 der Geheilten, von denen einer nach seiner Ent-

1) Schönemann. Hypophyse u. Thyreoidea. Virch. Arch. 1892. Bd. 129.
2) Braun l. c. S. 335.

lassung $^1/_4$ Jahr heiser war, hatten keinerlei Beschwerden, die vierte klagte über Atemnot.

Diese 5 Fälle würden den auffallend günstigen Prozentsatz von 27,4% Dauerheilungen geben bei einem sonst als hoffnungslos geltenden Uebel[1]), wenn nicht zwei Recidive nach $4^1/_2$ Jahren den Zeitpunkt, von dem ab von Dauerheilung die Rede sein kann, hinausschöben. Ueber diesen sind erst 2 unserer Fälle hinaus. Doch kommen zu ihnen noch 3 Fälle von Struma sarcomatosa der Hochgesand'schen Arbeit (Nr. 2, 3, 4). Nr. 2 starb nach $7^3/_4$ Jahren recidivfrei an interkurrenter Krankheit, Nr. 3 lebt seit 13 Jahren ohne Recidiv, ist herzleidend, Nr. 4 lebt seit 11 Jahren recidivfrei mit etwas Atemnot und Aphonie wegen doppelseitiger Postikuslähmung.

Von unseren übrigen 14 Fällen erlagen nach Ausscheidung von Nr. 22, dessen vermeintliches operiertes Recidiv eines sekundären Schilddrüsensarkoms sich mikroskopisch als gutartige Thyreoideawucherung herausstellte, sämtlich einem Recidiv. Der Zeitraum seit der Operation betrug bei einem Sarkom 6 Wochen, 3 Sarkomen 2 Monate, einem Sarkom 3, einem Sarkom und Carcinom 5, je einem Sarkom 9 und 11 Monate, bei einem Sarkom $6^1/_2$ Jahre. Bei diesem hatte sich das Recidiv nach $4^1/_2$ Jahren eingestellt. Ein ebenfalls nach $4^1/_2$ Jahren recidivierendes Carcinom führte 6 Monate nach Recidivoperation nach $5^1/_2$ Jahren zum Tode. Auch bei einem Sarkom konnte die nach 4 Monaten gemachte Recidivoperation, ebensowenig wie die bei einem Carcinom nach 4 Wochen ausgeführte den bald erfolgenden Tod des Patienten aufhalten.

Für Sarkome und Carcinome gesonderte Durchschnittszahlen aufzustellen, hätte bei der geringen Zahl der Fälle keinen Wert. Doch scheint die noch neuerdings[2]) viel citierte Behauptung Lücke's[3]), dass die Struma carcinomatosa einen um das Doppelte langsameren Verlauf habe als die Struma sarcomatosa, durch unsere Beobachtungen nicht gestützt. Im Ganzen kann man sagen, dass das Leben bei recidivierenden operierten Strumen noch durchschnittlich 15 Monate nach der Operation erhalten blieb; lässt man allerdings, wie wohl richtiger, die beiden excessiven Fälle von Recidiv-

---

1) Rotter. Die operative Behandlung des Kropfes. Archiv für klin. Chir. 1885. Bd. 31. S. 683.

2) Schmalbach. Beitrag zur Kasuistik der Struma maligna. Inaug.-Dissert. Würzburg 1893. — Seiffert. 2 Fälle von malignen Neubildungen in alten Strumen. Inaug.-Dissert. Würzburg 1890.

3) Lücke. Die Krankheiten der Schilddrüse in Pitha-Billr. Stuttg. 1875.

tod nach $5^1/_2$ und $6^1/_2$ Jahren beiseite, so beträgt diese Zeit im Durchschnitt nur $4^1/_2$ Monat. Das würde für die recidivierenden Fälle keinen grossen Gewinn bedeuten, selbst wenn man mit Lücke die Krankheitsdauer bei Struma maligna auf weniger als 1 Jahr veranschlagt. Aber man darf zur Erklärung dieses Faktums nicht vergessen, dass bei 7 von den 27 operierten Fällen die anatomische Unmöglichkeit einer radikalen Entfernung alles Krankhaften durch die Operation oder Sektion. erwiesen wurde, und dass dann natürlich der Eingriff einer raschen Progression und Verjauchung Thür und Thor öffnet. —

Sollen unsere Resultate bessere werden, als es bisher der Fall war, so muss erstens eine möglichst sichere Frühdiagnose und zweitens eine bestimmtere Entscheidung über die Frage der Operabilität als bisher ermöglicht werden. In ersterer Beziehung ist es bemerkenswert und leider sehr dazu angethan, übertrieben Erwartungen, die die obigen Zahlen erwecken könnten, einzudämmen, dass von unsern 5 recidivfrei gebliebenen Fällen nur 1 mit annähernder Wahrscheinlichkeit als Struma maligna klinisch zu erkennen war, und von den 3 Hochgesand'schen Fällen bestenfalls 2. Bei sicher diagnosticierter Struma maligna ist also leider die Prognose jetzt nur um weniges besser, als sie vor 15 Jahren von Braun[1]) und Bircher[2]) angegeben wurde.

Ebensowenig lässt sich für die Entscheidung, ob ein maligner Schilddrüsentumor noch operabel ist, ein sicheres klinisches Merkmal anführen. Bei sicheren Metastasen, bei ausgedehnten lokalen Venenthrombosen wird man natürlich nicht operieren, ebenso dürfte der Fortfall des Carotidenpulses, wie ihn eine starke Umwucherung der grossen Halsgefässe mit sich bringt, gegen eine Radikaloperation sprechen. Dagegen ist Unbeweglichkeit des Tumors auf der Unterlage, Fehlen der Kehlkopfbewegung beim Schluckakte, ferner Verwachsung mit den grossen Halsgefässen bei noch fühlbarem Carotispuls nicht ohne weiteres als Kontraindikation anzusehen. Denn 2 der Hochgesand'schen Fälle sind recidivfrei geblieben, obgleich bei dem einen eine Resektion der V. jugularis int., bei dem andern eines Stückes vom Oesophagus ausgeführt werden musste, und ein 4 Jahre recidivfrei gebliebener Fall Gussenbauer's[3]) hatte sogar

1) Braun l. c.

2) Bircher. Die malignen Tumoren der Schilddrüse. Volkmann's Sammlung klin. Vorträge. Nr. 222. 1882.

3) Pietrzikowski. Prager med. Wochenschr. 1882. S. 453.

die Resektion eines Teiles der Trachea erfordert.

Eine gewisse prognostische Bedeutung könnte vielleicht, wenn ausgedehntere Nachuntersuchungen unsere bisher noch zu kleinen Zahlen bestätigen sollten, der Recurrenslähmung zukommen. Dieselbe fand sich bei den noch operierten 27 Patienten 7mal, davon nur 2mal bei recidivfrei Gebliebenen, bei 16 inoperablen, bei denen eine Angabe darüber vorliegt, 10mal (25% gegen 65%).

Schliesslich wäre es auch nicht undenkbar, dass eine Verbesserung der operativen Endresultate aus der Möglichkeit einer Hintanhaltung des operativen Myxödems durch Schilddrüsenfütterung und einem dadurch gerechtfertigten radikaleren Vorgehen resultieren könnte.

Anhang. Krankengeschichten.

I. Gutartige Strumen.

1. Enucleationen.

1. K. K., 26j. Bauersfrau von Dossenheim. Mutter kropfleidend. Seit 6 Jahren langsam gewachsene Str. par. colloides links. Leichte Atembeschwerden. Heiserkeit. Träge Aktion des linken Stimmbandes. 6. I. 88 Enucleation intrakapsulär. Sehr starke Blutung. Tamponade. 30. I. geheilt entlassen. Juli 98 kein Recidiv, keine Beschwerden.

2. A. Z., 22j. Maurerstochter von Wiesenbach. Seit 3 Jahren gewachsene mediane Struma cystica ohne Störungen, nur bei Anstrengung Atembeengung. 6. 11. 89 Enucleation. Andauernde Eiterung. 12. I. 90 entlassen. Juli 98 nicht zu ermitteln.

3. M. G., 29j. Schreinersfrau von Ziegelhausen. Mutter kropfleidend. Seit 8 Jahren diffuse Halsschwellung, in drei Schwangerschaften rasch gewachsene rechsseitige, grosse Struma cystica multilocularis mit Verschiebung des Kehlkopfes nach links. Atembeengung bei Anstrengung. 25. VI. 89 Enucleation. 9. VII. 89 geheilt entlassen. Juli 98 ohne Recidiv, ohne Beschwerden.

4. V. M., 15j. Bäckerlehrling von Lorsch. Seit 8 Jahren allmähliches Wachstum einer linksseitigen Struma cystica mit Verdrängung des Larynx. Stenotische Atmung. 19. X. 89 Enucleation. 30. X. 89 geheilt entlassen. Juli 98 ist Soldat gewesen, ohne Recidiv, keinerlei Beschwerden.

5. Ch. G., 48j. Lokomotivführer von Bammenthal. Seit 36 Jahren kontinuierlich gewachsene, rechtsseitige Struma cystica calcificans. 10. IX. 90 Enucleation mit Stielbildung. Reaktionslose Heilung. 25. IX. 90 Entlassung. Juli 98 ohne Recidiv, keinerlei Beschwerden.

6. B. K., 17j. Magd von Mauer. Familiäre Belastung. Seit 2 Jahren entstandene rechtsseitige Struma cystica mit leichter Atembeengung bei

Anstrengung. 13. II. 86 Enucleation. Völlige Heilung. 22. II. 86 Entlassung. 1/2 Jahr später linksseitiges Recidiv, zuletzt rasch gewachsen mit Atemnot und Herzklopfen. 14. XI. 90 Enucleation. 25. XI. 90 Entlassung. Juli 98 verheiratet, hat Kinder, recidivfrei, ohne Beschwerden.

7. E. M., 17j. Magd von Böhl. Seit 3 Jahren entwickelte, rechtsseitige Struma cystica. 23. I. 90 Enucleation nach Punktion. 1. II. 90 Entlassung. Juli 98 recidivfrei, völlig gesund.

8. S. F., 23j. Fräulein von Odenheim. Seit 5 Jahren entwickelte linksseitige Struma cystica ohne Beschwerden. 5. V. 91 Enucleation. 12. V. 91 geheilt entlassen. Juli 98 verheiratet, hat Kinder. Recidivfrei ohne Beschwerden.

9. J. F. H., 75j. Kaufmann von Pforzheim. Seit 55 Jahren nussgrosse, seit 6 Jahren rasch gewachsene Struma colloides cystica rechts, Colloidkropf im Mittellappen. Starke Dyspnoe und Schwindel. Herzarythmie. 13. XI. 91 Enucleation der rechtsseitigen Struma. 21. XI. 91 geheilt entlassen. Juli 98 nicht zu ermitteln.

10. M. R., 47j. ledige Privatiere aus Gernsbach. Seit 2 Jahren Entwicklung einer linksseitigen Struma parenchymatosa colloides mit Schluck- und Atemstörung durch substernale Lagerung. 18. XI. 91 Enucleation. Tiefe Höhle bis gegen die Wirbelsäule. 30. XI. 91 geheilt entlassen. Juli 98 lineäre, nur im unteren Abschnitt etwas keloide Narbe. Daselbst vor 14 Tagen Ligaturabscess. Kein Recidiv oder Beschwerden.

11. P. S., 21j. Näherin, ledig, von Schriesheim. Seit 2 Jahren sehr rasch wachsende, rechtsseitige Struma par. cyst. mit Atemnot und Herzklopfen. 10. VI. 91 Enucleation. 18. VI. 91 geheilt entlassen. Juli 98 kein Recidiv, keine Beschwerden.

12. J. Sch., 20j. Töpfer, ledig, von Friedrichsfeld. Seit 1 Jahr Zunahme des Halsumfanges, seit 3 Wochen Auftreten einer rechtsseitigen Struma parench. 28. XI 91 Enucleation. 8. XII. 91 geheilt entlassen. Juli 98 Hals wieder etwas dicker geworden, keine Beschwerden.

13. L. S., 18j. ledige Magd von Neckarelz. Seit 4 Jahren langsam wachsende, mediane Struma colloides cystica mit Atembeengung und Herzklopfen bei Anstrengungen. Schiefstand des Kehlkopfes. Zurückbleiben des rechten Stimmbandes. 21. VII. 92 Enucleation. 29. VII. 92 völlig geheilt entlassen. Juli 98 geringe Verdickung des Halses. Keinerlei Beschwerden.

14. A. R., 27j. ledige Magd von Mundelfingen. Seit 5 Jahren Entwicklung einer rechtsseitigen, seit 1/2 Jahr auch linksseitigen Struma par. colloides cystica mit Verkalkung. Atembeschwerden. 24. VIII. 92 Enucleation beiderseits. 11. IX. 92 Entlassung. Juli 98 nicht zu ermitteln.

15. K. M., 16j. ledige Näherin von Edenkoben. Seit 4 Monaten entwickelte, linksseitige Struma par. cystica ohne Beschwerden. 11. V. 92 Enucleation. 15. V. 92 geheilt entlassen. Juli 98 nicht zu ermitteln.

16. A. G., 23j. Mädchen von Handschuchsheim. Seit 11 Jahren wach-

sende, linksseitige Struma par. cyst. mit geringer Atembeengung. 12. VII. 92 Enucleation. 17. VII. 92 entlassen. Juli 98 kein Recidiv, keine Beschwerden.

17. F. K., 15j. Taglöhner von Walldorf. Seit 4 Jahren im Anschluss an Diphtherie mediane Struma fibrosa cyst. mit leichter Trachealstenose. 14. V. 92 Enucleation. 30. V. 92 glatte Heilung. Entlassung. Juli 98 ist augenblicklich Soldat ohne alle Beschwerden oder Recidiv.

18. W. O., 25j. lediger Fabrikarbeiter von Schriesheim. Seit Kindheit bestehende, nussgrosse Struma par. cyst. des Mittellappens, seit einem Vierteljahr rasch wachsend. Soldat gewesen. Seit 5 Jahren Atemnot und Herzklopfen. 21. I. 92 Enucleation. Starke Blutung. Tamponade. Mehrfach arterielle Nachblutungen, durch Tamponade gestillt. 5. II. 92 geheilt entlassen. Juli 98 kein Recidiv, keine Beschwerden.

19. L. D., 22j. ledige Näherin von Rappenau. Seit 1 Jahr entwickelte linksseitige Struma par. colloides mit Atembeengung. 2. VIII. 93 Enucleation. 9. VIII. 93 geheilt entlassen. Juli 98 kein Recidiv, keine Beschwerden.

20. L. G., 18j. ledige Fabrikarbeiterin von Oestringen. Seit 4 Jahren entwickelte Struma cystica rechterseits mit Atembeengung und Herzklopfen bei Anstrengungen. 9. VI. 93 Enucleation. 18. VI. 93 geheilt entlassen. Juli 98 kein Recidiv, keine Beschwerden.

21. K. M., 26j. lediges Fräulein von Fleimlingen. Seit 9 Jahren allmählich anwachsende, rechtsseitige Str. par. cyst. mit Atembeengung bei Anstrengungen und Schwindelanfällen. 31. V. 93 Enucleation. 13. VI. 93 geheilt entlassen. Juli 98 nicht zu ermitteln.

22. M. K., 49j. Fräulein von Schwetzingen. Vitium cordis. Seit 5 Jahren, kurz vor Klimax, begann sich eine Struma par. cyst. des rechten und Mittellappens zu entwickeln. 1. III. 93 Enucleation beider Cysten. 8. III. 93 geheilt entlassen. Juli 98 Recidiv im Mittellappen mit geringen Atembeschwerden.

23. A. B., 21j. ledige Magd von Siglingen. Seit 5 Jahren entwickelte, rechtsseitige Struma par. cyst. mit Trachealstenose. Jodinjektion ohne Erfolg. 19. I. 94 Enucleation, blutig wegen Adhäsionen. 3. II. 94 geheilt entlassen. Juli 98 verheiratet, zwei Kinder. Kein Recidiv, keine Beschwerden.

24. C. M., 35j. Frau aus Sofia. Seit Wochenbett vor 8 Jahren entstandene, rechtsseitige Struma par. colloides cyst. mit Schmerzen und Atemnot. 9. X. 94 Enucleation. 15. X. 94 geheilt entlassen. Juli 98 nicht zu ermitteln.

25. P. Z., 14j. Mädchen von Kusel. Seit 3 Jahren entwickelte, rechtsseitige Struma cystica mit Atembeschwerden. 7. XII 94 Enucleation. 22. XII. 94 geheilt entlassen. Juli 98 kein Recidiv, beschwerdefrei.

26. B. R., 18j. ledige Büglerin von Schlierbach. Eine Tante, eine Schwester kropfleidend. Seit 5 Monaten bestehende Struma cystica des

Mittellappens mit Atembeschwerden und Herzklopfen bei Anstrengung. 30. VIII. 94 Enucleation. 8. IX. 94 geheilt entlassen. Juli 98 nicht zu ermitteln.

27. A. W., 20j. Fräulein von Lambsheim. Seit einem Jahr entwickelte, rechtsseitige Struma par. cyst. mit hyaliner Degeneration. Atem- und Schluckbeschwerden. 15. VI. 90 Enucleation. 23. VI. 90 geheilt entlassen. Juli 98 nicht zu ermitteln.

28. M. M., 26j. ledige Büglerin von Ziegelhausen. Tuberc. pulmon. Seit 12 Jahren langsam wachsende Struma par. cystica des Mittellappens ohne Beschwerden. 8. X. 94 Enucleation. 17. X. 94 geheilt entlassen. 25. III. 95 † an Phthise.

29. K. K., 20jähr. Dienstmädchen von Sinsheim. Ulcus ventriculi. Schwindel. Seit 10 Tagen entstandene, nussgrosse Struma par. cystica des Mittellappens. 17. X. 94 Enucleation. 25. X. 94 geheilt entlassen. Juli 98 verheiratet, wegen Endometritis in Klinik. Narbe kaum sichtbar, kein Recidiv, keine Beschwerden.

30. J. H., 17j. Taglöhner von Nussloch. Seit 2 Jahren nach Scharlach entstandene Struma par. cyst. des Mittellappens mit teilweise substernaler Entwickelung. Tracheostenose. 27. VII. 94 Enucleation. 5. VIII. 94 geheilt entlassen. Juli 98 kein Recidiv, keine Beschwerden.

31. B. D., 36j. ledige Bauerntochter von Edingen. Seit 4 Jahren allmählich gewachsene Struma par. cyst. des Mittellappens mit Atembeschwerden. Tracheostenose. Exophthalmus. Kein Basedow. Punktion vor 14 Tagen. 13. III. 94 Enucleation. 22. III. 94 geheilt entlassen. Juli 98 Wohlbefinden, kein Recidiv.

32. L. B., 26j. lediger Kirchendiener von Ziegelhausen. Seit 7 Jahren entwickelte Struma par. cyst. des Mittellappens mit Atemnot. Stimme etwas heiser. 5. XII. 94 Enucleation. 20. XII. 94 geheilt entlassen. Juli 98 beschwerdefrei, kein Recidiv. Beiderseits daumendicker Schilddrüsenlappen.

33. H. S., 23j. lediger Konditor von Schweinfurt. Seit 10 Jahren durch Fall Deviation des Septum narium mit Atembehinderung. Seit 5 Jahren linksseitige Struma par. cyst. 19. IV. 94 Enucleation. 26. IV. 94 geheilt entlassen. Juli 98 kein Recidiv. 6wöchige Fädeneiterung nach der Entlassung.

34. J. H., 40j. verh. Schneider von Karlsruhe. Seit 13 Jahren bestehende, linksseitige Struma cystica mit Atem- und Schluckbeschwerden. 9. V. 95 Enucleation. 20. V. 95 geheilt entlassen. Juli 98 kein Recidiv, keine Beschwerden.

35. K. M., 25j. Fräulein von Hoerdt. Struma cystica. 24. IV. 95 Enucleation. 6. V. 95 geheilt entlassen. Juli 98 kein Recidiv, völliges Wohlbefinden.

36. A. S., 38j. Taglöhner von Ziegelhausen. Eine Schwester strumös. Seit 9 Jahren bestehende Str. colloides mit Erweichung und beginnender

Nekrose. Atem- und Schluckbeschwerden. 7. III. 95 Enucleation. Retrosternale Entwickelung. 15. III. 95 geheilt entlassen. Juli 98 glatte Narbe. Kein Recidiv, keine Beschwerden.

37. E. W., 19j. ledige Näherin von Philippsburg. Seit 3 Jahren gewachsene Struma cystica des Mittellappens mit Atembeschwerden. 3. IX. 95 Enucleation. 11. IX. 95 geheilt entlassen. Juli 98 recidiv- und beschwerdefrei.

38. M. M., 46j. Landwirtsfrau von Bauerbach. Seit 9 Jahren im Anschluss an Wochenbett linksseitige Struma par. cystica mit geringer Atembeengung. 20. VII. 95 Enucleation. 28. VII. 95 geheilt entlassen. Juli 98 kein Recidiv, keine Beschwerden.

39. K. G., 32j. Taglöhnersfrau von Schönbrunn. Schon während der Mädchenzeit bestehende leichte, während vier Graviditäten erheblich gewachsene, rechtsseitige Struma cystica colloides mit Schleimgewebe in der Wandung. Geringe Atembeengung. 28. X. 95 Enucleation. 9. XI. 95 geheilt entlassen. Juli 98 leichtes Recidiv, ohne Beschwerden, nur ab und zu Mattigkeit.

40. L. G., 29j. Feldarbeiter, ledig, von Altenbach. (Mutter kropfig, starb an Geisteskrankheit.) Phthise; seit 3 Jahren entwickelte, rechtsseitige Struma colloides partim cystica mit geringer Atembeengung. 9. VIII. 95 Enucleation. 20. VIII. 95 Heilung mit etwas Catguteiterung; entlassen. Juli 98 kein Recidiv, beschwerdefrei. Narbe etwas adhärent.

41. B. H., 18j. Dienstmädchen von Schlierbach. Seit 2 Jahren entwickelte, rechtsseitige Struma cystica multilocularis partim calcificans mit Atembeengung und Heiserkeit. 25. IV. 95 Enucleation. 5. V. 95 geheilt entlassen. Stimme heller. Juli 98 kein Recidiv, keine Beschwerden. Narbe kaum sichtbar. Mittellappen haselnussgross.

42. Th. H., 48j. Gastwirt von Bargen. (Vater und Geschwister kropfleidend.) Seit 26 Jahren allmählich zunehmende Struma par. rechts und in der Mitte, Struma par. cystica links mit starker Nervosität und Herzklopfen seit 4 Monaten. Kein Exophthalmus (Basedow?). 13. IX. 95 Enucleation der Cyste. 19. IX. 95 Entlassung. Juli 98 nicht zu ermitteln.

43. K. B., 22j. Magd von Schöllweiler. Seit einem Jahr entstandene linksseitige Struma cystica ohne Beschwerden. 10. IX. 96 Enucleation unter Cocaïnanästhesie. 7 Tage lang Fieber über 38 und 39° ohne septische Erscheinungen. Wundeiterung. 28. IX. 96 geheilt entlassen. Juli 98 kein Recidiv, beschwerdefrei.

44. A. D., 31jähr. ledige Gefängnisaufseherin von Kisslau. (Eine Schwester kropfleidend.) Vor 10 Jahren durch starke Anstrengung entstandene, rechtsseitige Struma par. cystica fibrosa mit Atembeengung. 20. VII. 96 Enucleation. 7 Tage lang Fieber (zersetztes Hämatom). 31. VII. 96 geheilt entlassen. Juli 98 Narbe frei, kaum sichtbar. Linker Schilddrüsenlappen etwas vergrössert, beschwerdefrei.

45. J. R., 31j. Kaufmannsfrau von Mosbach. Seit 5 Jahren beson-

ders unter dem Einfluss der Wochenbetten entstandene, diffuse Vergrösserung der Schilddrüse mit Struma adenomatosa im Mittellappen. Atemnot. 6. II. 96 Enucleation der Struma des Mittellappens. 11. II. 96 geheilt entlassen. Juli 98 kein Recidiv (Rückbildung?). Geringe Atembeschwerden.

46. L. S., 21j. Schreiner von Unterheimbach. (Eine Schwester strumös.) Seit 1½ Jahren z. T. retrosternal entwickelte Struma cystica im Mittellappen mit Schluck- und Atembeschwerden. 18. IX. 96 Enucleation. 5. X. 96 geheilt entlassen, ohne Beschwerden. Juli 98 ist zur Zeit Soldat und völlig beschwerdefrei.

47. B. H., 24j. Mechanikersfrau von Heidelberg. (Mutter und eine Base strumös.) Seit Kindheit bestehende, seit ¾ Jahren nach Puerperium rasch gewachsene, linksseitige Struma polycystica mit Schluck- und Atembeschwerden. 19. VI. 96 Enucleation. 29. VI. 96 geheilt entlassen. Juli 98 völliges Wohlbefinden, kein Recidiv.

48. M. K., 25j. Ablösersfrau von Ersingen. Seit 4 Jahren entwickelte, rechtsseitige Struma colloides cystica mit Atembeschwerden. 3. III. 96 Enucleation. 14. III. 96 geheilt entlassen. Juli 98 kein Recidiv, keine Beschwerden.

49. K. S., 58j. Witwe von Guttenbach. Nach der letzten Entbindung vor 19 Jahren entwickelte, linksseitige Struma cyst. und Struma par. im Mittellappen. Tracheostenose. 6. V. 96 Enucleation der Cyste. Am 17. V. 39,7 Bronchitis. 24. V. 96 geheilt entlassen. Juli 98 Mittellappen unverändert. Kein Recidiv, keine Beschwerden.

50. J. W., 20j. Schlosser von St. Wendel. Seit 4 Jahren entstandene Struma cystica rechterseits mit Atembeengung und etwas Verdrängung des Larynx. 16. VI. 96 Enucleation. 36. VI. 96 geheilt entlassen. Juli 98 kein Recidiv, keine Beschwerden.

51. J. M., 17j. Tüncher von Hochhausen. Seit 6 Jahren entwickelte, rechtsseitige Struma cyst. haemorrhagica, z. T. retrosternal mit Atembeschwerden. 12. III. 97 Enucleation. 28. III. 97 nach starker Bronchitis mit Fieber geheilt entlassen. Nov. 98 kein Recidiv, keine Beschwerden.

52. J. W., 16j. Landwirt von Viernheim. Mutter und 2 Geschwister strumös. Seit 3½ Jahren entwickelte Struma hyperpl. links mit Verdrängung der Trachea nach rechts und Atemnot. 2. XII. 97 Enucleation. 12. XII. 97 geheilt entlassen. Juli 98 kein Recidiv, keine Beschwerden.

53. L. V., 17j. Mädchen von Kesshofen. Zwei Tanten strumös. Seit 2 Jahren entstandene Str. cyst. des Mittellappens mit Verdacht auf sarcomatöse Degeneration. Atembeschwerden. 16. XI. 97 Enucleation. 25. XI. 97 geheilt entlassen. Juli 98 geringes Recidiv ohne Beschwerden.

54. K. Sch., 30j. Frau von Zweibrücken. Seit 10 Jahren entwickelte Str. par. cyst. links ohne Beschwerden. Fibroadenom der linken Mamma. 17. XI. 96 Enucleation beider Geschwülste. 25. XI. 96 geheilt entlassen.

Juli 98 geringes Strumarecidiv ohne Beschwerden.

55. B. R., 24j. Fabrikarbeiterin von Singen. Seit langen Jahren bestehende Str. par. links ohne Beschwerden. 24. VIII. 97 Enucleation. 28. VIII. 97 geheilt entlassen. Juli 98 Recidiv ohne Beschwerden.

56. L. F., 30jähr. Arbeitersfrau von Ludwigshafen. Seit 22 Jahren durch Tragen auf dem Kopf entstandene Str. cyst. rechts, hyp. links. Atemnot. Schmerzen in der Herzgegend. Hysterie, Endometritis. 20. VII. 97 Enucleation. Curettement. 12. IX. 97 geheilt entlassen. Lig.-Eiterung. Juli 98 kein Recidiv, keine Beschwerden (im März vaginale Uterusexstirpation wegen unstillbarer Blutungen).

57. J. K., 32j. Bauer von Würzbach. Seit 4 Jahren bestehende Str. cyst. rechts ohne Beschwerden. 10. VII. 97 Enucleation. 18. VII. 97 geheilt entlassen. Juli 98 nicht zu ermitteln.

58. J. Sch., 50j. Kaufmann von Pforzheim. Eine Schwester strumös. Seit 5 Jahren bestehende Str. cystica rechts ohne Beschwerden. Leichter Exophthalmus. 16. VI. 97 Enucleation. 27. VI. 97 geheilt entlassen. Juli 98 kein Recidiv, keine Beschwerden.

59. J. W., 16j. Maurerslehrling von Dossenheim. Seit 2 Jahren entstandene Str. cyst. rechts ohne Beschwerden. 12. V. 97 Enucleation. 18. V. 97 geheilt entlassen. Juli 98 kein Recidiv, keine Beschwerden.

60. S. V., 16j. Cigarrenarbeiterin von Neulussheim. Seit einem Jahr entstandene Str. cyst. rechts mit Atembeschwerden. Tubercul. pulmon. 11. V. 97 Enucleation. 17. V. 97 geheilt entlassen. Juli 98 nicht zu ermitteln.

61. P. B., 18j. Fabrikarbeiter von Neuburgweier. Seit einem Jahr bestehende Struma cyst. rechts. Atemnot. Stechen auf der Brust. Herzklopfen nach Bronchialkatarrh vor 3 Jahren. 29. IV. 97 Enucleation. 10. V. 97 geheilt entlassen. Juli 98 kein Recidiv. Atembeschwerden (Katarrh!).

62. S. H., 46j. Kaufmannsfrau von Friesenheim. Seit 20 Jahren bestehende Str. coll. cyst. links mit Atemnot und Herzklopfen. 28. III. 97 Enucleation. 2. IV. 97 geheilt entlassen. Juli 98 nicht zu ermitteln.

63. J. V., 25j. Fabrikarbeiterin von Groetzingen. Seit 2 Jahren entwickelte Struma coll. cyst. fibrosa rechts mit Atembeengung. 5. III. 97 Enucleation. 13. III. 97 geheilt entlassen. Juli 98 kein Recidiv, keine Beschwerden.

64. M. B., 28j. Frau von Baierthal. Seit 16 Jahren entstandene Str. parench. cyst. rechts. 8. V. 96 Enucleation. 18. V. 96 geheilt entlassen. Juli 98 kein Recidiv, keine Beschwerden.

2. Strumektomieen.

65. K. F. B., 23j. Gärtner von Heidelberg. Vor 4 Jahren durch Husten bei Typhus und Pneumonie entstandene Struma par. cystica des

rechten und mittleren Lappens mit hochgradigen Atem- und Schluckbeschwerden, auch anfallsweise. Verdrängung und Kehlkopf und Trachea. Laryngitis. 1. XII. 88 Exstirpation des rechten und Mittellappens. Hintere Partie des r. Lappens zwischen Wirbelsäule und Oesophagus. 15. XII. 88 geheilt entlassen. Juli 98 kein Recidiv, keine Beschwerden.

66. M. W., 21j. Frl. von Waldenburg. Mutter strumös. Seit 6 Jahren bestehende, linksseitige Struma par. mit Herzklopfen und Atemnot. 28. VI. 88 Exstirpation des l. Lappens. 12. VII. 88 geheilt entlassen. 24. I. 93 an Kindbettfieber gestorben. Kein Recidiv oder Beschwerden.

67. E. G., 26j. Frl. von Ludwigshafen. Seit 6 Jahren entwickelte rechtsseitige Struma cystica mit Verkalkung, linksseitige Str. par. Verschiebung des Kehlkopfs nach links. 7. VIII. 88 Exstirpation des rechten Lappens. 15. VIII. 88 geheilt entlassen. Juli 98 Fadeneiterung. Kein Recidiv, keine Beschwerde. Verheiratet.

68. K. E., 20j. led. Schuster von Neckarelz. Seit 3 Jahren durch Flötenblasen entstandene Str. par. des Mittellappens ohne Beschwerden. 28. IV. 88 Exstirpation des Mittellappens. 4. V. 88 geheilt entlassen. Juli 98 kein Recidiv, keine Beschwerden.

69. H. G., 57j. Bahnhofsverwalter von Kusel. Seit 10 Jahren entstandene Str. par. coll. cystica mit Verdrängung des Kehlkopfs und Laryngitis. 26. VII. 88 Exstirpation des rechten Lappens. 5. VIII. 88 geheilt entlassen. Juli 98 kein Recidiv oder Beschwerden.

70. K. H., 38j. Schuhmachersfrau von Medard. Tbc. Seit 3 Jahren entwickelte linksseitige Str. cyst. mit Atembeengung und ins Ohr ausstrahlenden Schmerzen. Teilweise retrosternale Entwicklung. Verdrängung der Trachea nach rechts. 21. XI. 88 Exstirpation. 8. XII. 88 geheilt entlassen. Juli 98 ab und zu vorübergehende Anschwellung der Schilddrüse mit leichter Atembeengung.

71. P. K., 24j. led. Schuster von Nüstenbach. Seit 8 Jahren entwickelte beiderseitige Str. par. cystica mit Atembeschwerden. Juni 88 rechtsseitige Strumektomie in Baden-Baden. 14. IX. 88 linksseitige Strumektomie. 24. IX. 88 geheilt entlassen. Juli 98 nicht zu ermitteln.

72. N. K., 15j. Taglöhnerssohn von Elmstein bei Lamprecht. Mutter und Bruder strumös. Stupidität, auch körperlich zurückgeblieben. Seit 5 Jahren entstandene linksseitige Struma colloides cystica (endemisch) mit nächtlichen Erstickungsanfällen, Atemnot und Parese des linken Stimmbandes. Kopf wird nach rechts gedreht gehalten. 3. III. 88 Exstirpation des l. Lappens. Plötzliche Asphyxie: Tracheotomie. Trachea erweicht. — Während des Heilungsverlaufs Wundeiterung unter mässigem Fieber (9 Tage lang). Am 8. III. 88 Erstickungsanfall, der nach Einführung einer Schlundsonde statt der Kanüle behoben wird. 13. III. 88 abermaliger Erstickungsanfall, durch Schlundsonde behoben. Einführung einer besonders angefertigten langen Kanüle. 20. IV. 88 Kanüle weg. 30. IV. 88 entlassen mit doppelseitiger Posticuslähmung. 20. XII. 89 „an seinem

Kropfleiden" gestorben. Genaueres nicht zu ermitteln.

73. M. B., 22j. Dienstmädchen von Niederhofen. Seit 7 Jahren entwickelte Str. par. colloides linkerseits mit Atembeschwerden im Liegen und Parese des linken Stimmbandes (Schwäche der Stimme). 11. I. 88 Strumektomie links. 20. I. 88 geheilt entlassen. Juli 98 verheiratet. Kein Recidiv, keine Beschwerden mehr.

74. P. K., 19j. led. Knecht von Reihen. Seit 6 Jahren bestehende rechtsseitige Str. cystica ohne Beschwerden. 6. IX. 88 rechtsseitige Strumektomie mit Schonung des Recurrens, der zu Gesicht kam. 15. 9. 88 entlassen. Wunde geheilt. Paralyse (Kadaverstellung) des rechten Stimmbandes. Sprache laut, aber rauh. Juli 98 keine Beschwerden mehr, kein Recidiv.

75. M. S., 37j. Witwe von Pirmasens. Vor 17 Jahren seit Schwangerschaft entwickelte mannskopfgrosse, über das Sternum herabhängende Str. colloides aller 3 Lappen mit Atembeschwerden. Herabziehen des Kopfes durch das Gewicht der Struma. Chronische Hyperämie der Kehlkopfschleimhaut, minimale Parese der Postici, Parese des linken Stimmbandes. 9. VI. 88 Exstirpation des rechten und linken Lappens mit Zurücklassung des kleinorangegrossen mittleren. 1. VII. 88 geheilt entlassen. Kleine Nachblutung nach der Operation. Juli 98: Seit 2 Jahren wieder starkes Wachsen des Mittellappens. Keine Beschwerden.

76. F. R., 37j. Taglöhner von Darsberg. Seit 2 Monaten entstandene rechtsseitige Struma mit Schmerzen in Hals und Nacken bei Kopfbewegen. Laryngitis chronica. Parese des rechten Postikus. 20. X. 88 Strumektomie, wegen der allseitigen Verwachsungen, besonders mit der Vena jugularis, sehr erschwert. Schonung derselben und des Recurrens. Mässige Nachblutung. 14. XI. 88 geheilt entlassen. 16. II. 89 an Lungenschwindsucht gestorben.

77. B. S., 25j. Frl. von Heddesheim. Struma colloides. Enorme Anschwellung nach Sturz auf die Struma von einer Scheuer herab am 13. II. 88. 25. II. 88 Strumektomie extrakapsulär. Auch extrakapsuläre Blutung. Heilung. Juli 98 nichts zu ermitteln.

78. E. W., 39j. Frau von Mundenheim. Struma par. colloides fibrosa calcificans linkerseits. 17. VII. 88 Strumektomie (Recidivoperation nach Strumektomie 85). 90 Rec. rechts mit Schluckbeschwerden und starker Heiserkeit. 2 Jahre lang Aphonie. Ende 89 eiterten ein paar Ligaturen heraus. Juli 98 kleine rechtsseitige Struma. Nur abends etwas heiser. Stimme nicht mehr aphonisch.

79. K. Sch., 19j. Schlosser von Brätzingen. Mutter strumös. Seit $2^1/_2$ Jahren entwickelte gefässreiche Str. colloides aller 3 Lappen mit Atemnot. Kehlkopfhyperämie. 2. VIII. 89 Strumektomie beider Seitenlappen. Der etwas retrosternale Mittellappen bleibt zurück. 19. VIII. 89 geheilt entlassen. Juli 98 nichts zu ermitteln.

80. S. M., 19j. Dienstmagd von Sandhausen. Seit Geburt mit Atem-

beschwerden und Schmerzen bestehende Str. par. des linken Lappens mit leichter Parese des l. Stimmbandes und Vorwölbung der Trachealwand. Erstickungsanfall. 30. X. 89 Exstirpation des hinter der Trachea seitlich vom Oesophagus sitzenden Knotens. 5. XI. 89 geheilt entlassen. Juli 98: kein Recidiv; ausser Engigkeit bei Treppensteigen keine Beschwerden.

81. S. N., 52j. Viehhändlersfrau von Teschenmoschel. Seit 2 Monaten entstandene linksseitige Str. par. mit Atembeengung. 30. XI. 89 Resektion des linken Lappens. 15. XII. 89 geheilt entlassen. Juli 98: kein Recidiv, keine Beschwerden.

82. R. N., 19j. Mädchen von Dorndiel. Seit 7 Jahren bestehende Str. par. calcificans des rechten und linken Lappens mit Atembeengung. 12. IV. 89 Strumektomie mit Zurücklassung des oberen linken Lappens. 28. IV. 89 geheilt entlassen. — 1897 an Kindbettfieber gestorben. Kein Recidiv.

83. M. H., 20j. Dienstmädchen von Kleinhausen. Seit 2 Jahren entstandene beiderseitige Str. par., links cystica haemorrhag. mit Atembeschwerden. Psoriasis. 1. III. 89 Exstirpation des rechten und linken Lappens, der mittlere mit Art. thyr. inf. dextra bleibt. 4. III. 89 Tetanie. (Krämpfe im r. Arm, Facialisphänomen und Trousseau.) Behandlung mit Bädern, Elektrizität, Bromnatrium. Seit 9. III. keine Anfälle mehr. 23. III. 89 entlassen. Beiderseits noch Facialisphänomen. Juli 98: nicht zu ermitteln.

84. S. E., 21j. Mädchen von Neukirchen. Seit 6 Jahren entstandene, mannskopfgrosse, überhängende Struma coll. aller 3 Lappen mit Atembeschwerden und Herabziehung des Kopfes. I. XII. 88 Exstirpation des rechtsseitigen Kropfabschnittes. Heilung durch 7tägige Pneumonie verzögert. 19. XII. 88 geheilt entlassen. 22. 2. 89 Entfernung der linken Kropfhälfte mit Zurücklassung eines pflaumengrossen Abschnitts an der Trachea. Die hintere Partie erstreckte sich hinter den Oesophagus. 4. III. 89 geheilt entlassen. Juli 98: kein Recidiv, keinerlei Beschwerden.

85. E. B., 30j. led. Wirtin von Wimpfen. Mutter strumös. Seit 8 Jahren entstandene rechtsseitige Str. par. mit centraler Degeneration. Atembeschwerden. 11. IX. 89 Strumektomie (intrakapsulär). 25. IX. 89 geheilt entlassen. Sofort nach der Operation war eine vorübergehende rechtsseitige Stimmbandparese vorhanden gewesen. Juli 98: verheiratet. Kein Recidiv, keine Beschwerden, keine Heiserkeit.

86. M. H., 34j. Strassenwartsfrau von Hördt. Seit 6 Jahren bestehende, sehr grosse Str. par. coll. sämtlicher Lappen mit Atemnot, Schlingbeschwerden, Heiserkeit. Graviditas mens. VII. Vom rechten Lappen ausgehende cystische Vorwölbung der Pharynxwand, vom Arzt unter kolossaler venöser Blutung incidiert. Starke Venektasien, besonders auf dem Manubrium sterni. Zur Verbesserung der Cirkulationsverhältnisse, und da doch Frühgeburt bei etwaiger Operation wahrscheinlich ist, wird die-

selbe künstlich eingeleitet. Nach der Entbindung bedeutende Erleichterung der Cirkulation. 18. XII. 89 wegen Verdachts auf Malignität typische Totalexstirpation der Struma unter relativ geringer Blutung. 4. I. 90 p. p. geheilt entlassen. Juli 98: Keinerlei Anzeichen von thyreopriven Erscheinungen. Kein Recidiv, keine Heiserkeit. Lag im Frühjahr 98 in der Klinik wegen Pseudarthrose nach komplicierter Splitterfraktur des Unterschenkels. Starke Calluswucherung. Heilung.

87. K. K., 31j. Wagnersfrau von Dennweiler. Mutter strumös. Seit 17 Jahren langsam gewachsene Struma coll. rechts, par. im Mittellappen ohne Beschwerden. Beginnende linksseitige Recurrenslähmung. Gravidität. 24. I. 89. Strumektomie mit Zurücklassung eines Teils des linken Lappens. Heilung durch Pneumonie verzögert. 11. II. 89 Entlassung. Juli 98: nicht zu ermitteln.

88. M. C., 24j. Frl. von Münsingen. 6. IX. 89 Strumektomie. 13. IX. 89 geheilt entlassen. Juli 98: kleines regionäres Recidiv ohne alle Beschwerden.

89. J. M., 60j. Witwe von Baden-Baden. Seit 12 Jahren entstandenes Adenom der Schilddrüse. 29. VII. 89. Strumektomie. 8. IX. 89 geheilt entlassen. Juli 98: nicht zu ermitteln.

90. M. M., 56j. Witwe von Heidelberg. 10. V. 89 Strumektomie. 18. V. 89 entlassen. Juli 98: völlig gesund, ohne Recidiv, ohne Beschwerden.

91. Frau P., 47j. Kaufmannsfrau von Heilbronn. Geisteskrank. 4. X. 89 Strumektomie. 7. XII. 89 entlassen. Jan. 90 an Masern und Schluckpneumonie gestorben.

92. M. S., 33j. Frl. Seit Kindheit kleine Str. par. mediana, seit März 89 Wachsen der Seitenlappen. 29. X. 89 Strumektomie. Heilung. 25. XI. 89 Myomotomie. 4. XII. 89 Exitus. Sektion: Strumektomienarbe etwas adhärent. Schilddrüsenrest (4 : 2 : 1½ cm) vorhanden. Todesursache: Anämie. Thrombose der Venen des Plexus pampiniformis und des grossen Netzes. Thrombose der V. hepatica und A. pulmonalis. Myocarditis.

93. M. J., 37j. Schneiderswitwe von Schriesheim. Seit 30 Jahren langsam gewachsene rechtsseitige Str. cyst. colloides ohne Beschwerden. 5. XI. 90 halbseitige Strumektomie. 12 Ligaturen. 12. XI. 90 geheilt entlassen. Juli 98: kein Recidiv, keine Beschwerden.

94. K. E., 29j. Kaufmannswitwe von Bretten. Seit 16 Jahren langsam gewachsene Str. par. colloid. cystica haemorrhag. beiderseits ohne Beschwerden ausser Heiserkeit seit 8 Wochen. Tbc. Kehlkopf normal. 4. VIII. 90 Strumektomie mit Zurücklassung des kleinkastaniengrossen Mittellappens. Der Tumor, z. T. retrosternal, beiderseits je 1 Zapfen zwischen Trachea und Oesophagus und zwischen diesen und Wirbelsäule sendend. Bei Ablösung von der vom 4.—7. Knorpel erweichten säbelscheidenförmigen Trachea plötzliche Cyanose. Starker Blutverlust. Campher. 120 Ligaturen. Glatte Heilung mit vorübergehender Aphonie. 19.

VIII. 90 Entlassung. Juli 98: kein Recidiv, keine Beschwerden.

95. E. D., 23j. Mädchen von Hardheim i. O. Seit 5 Jahren entwickelte Str. par. haemorrh. des rechten und Mittellappens mit geringer Atemnot. 23. V. 90 Strumektomie. L. Lappen bleibt. Tracheallumen Schrägspalt. 2. VI. 90 geheilt entlassen. Juli 98: verheiratet. Im 1. Wochenbett Entstehung einer linksseitigen Struma ohne Beschwerden. Narbe lineär.

96. J. A., 17j. Steinbrecher von Dilsberg. 1 Bruder strumös. Seit 1 Jahr entwickelte Str. par. rechts und im Mittellappen mit Atem- und Schluckbeschwerden. Intelligenz und Gedächtnis defekt. 20. XI. 90 Strumektomie. L. Lappen bleibt. 3. XII. 90 geheilt entlassen nach fieberhafter Angina. Juli 98: war Soldat, verheiratet. Kein Recidiv, keine Beschwerden.

97. Chr. S., 36j. Mädchen von Ziegelhausen[1]). Seit 22 Jahren entstandene Str. par. aller 3 Lappen mit starker Atemnot. Druck auf den Kropf macht Aphonie. 14. VI. 90 Strumektomie mit Zurücklassung eines pflaumengrossen Restes des linken Lappens. Z. T. retrosternale Entwickelung. Trachea erweicht, säbelscheidenförmig. Am Abend Ziehen in beiden Vorderarmen. 16. VI. Schmerzen. Typischer Tetanieanfall besonders in der oberen Körperhälfte. Die Anfälle folgen sich in den nächsten Tagen mit stets grössern Schmerzen und fast ohne Intervalle, betreffen auch die Beine. 21. VI. Oedem beider Hände. 24. VI. Albuminurie ohne Formelemente. 28. VI. Schlingkrämpfe. 30. VI. 90 auf die medicinische Klinik verlegt. Wunde geheilt. Dort wurde schwere Tetanie mit Fehlen der Lichtreaktion der Pupillen und der Patellarreflexe, die mit Nachlass der Krämpfe wiederkehrten, konstatiert. Die Kranke wurde stupid, still und nach der Entlassung simpelhaft. Sie ass gierig grosse Mengen Speise, magerte aber trotzdem ab. Vom November 90 ab gingen die Erscheinungen etwas zurück, gleichzeitig bildete sich ein Strumarecidiv aus. Die Tetanie dauerte fort und während des Winters kam es zur Staarbildung auf beiden Augen. Das rechte wurde im Frühjahr 91 operiert, ein Linsenrest blieb zurück. Keine Albuminurie. Im Sommer 91 Zunahme der Kachexie. Haut trocken, spröde; Haar- und Nägelausfall. Herbst 91 an akuter (exacerbierender) Nephritis gestorben.

98. J. W., 54j. led. Haushälterin von Konstanz. Mutter strumös, starb im Erstickungsanfall. Seit 5 Jahren entstandene linksseitige Str. par. colloid. mit Atemnot und Verdrängung der Trachea nach rechts. 26. XI. 90 Strumektomie. Die Struma erstreckt sich weit hinter Trachea und Sternum. R. Thyreoidealappen bleibt. 11. XII. 90 geheilt entlassen. Juli 98: nicht zu ermitteln.

---

1) Veröffentlicht von Prof. J. Hoffmann. Kasuistische Mitteilungen aus der Heidelberger med. Klinik. Deutsche Zeitschrift für Nervenheilkunde. 1897. Bd. 9. S. 278 ff.

99. E. L., 31j. led. Kaufmann von Jagstfeld. Seit 13 Jahren bestehende Str. par. des mittleren, Str. cystica des rechten Schilddrüsenlappens ohne alle Beschwerden. 13. X. 90 Enucleation der rechten, Exstirpation der mittleren Struma. 21. X. 90 geheilt entlassen. Juli 98: kein Recidiv, keine Beschwerden.

100. L. G.. 12j. Knabe von Steinbach. Vater strumös. Seit 3 Jahren entstandene Str. colloid. cystica links mit Atembeschwerden und Vorbuchtung der linken Trachealwand. 11. VIII. 90 Exstirpation der Struma. Es bleibt der rechte und ein Teil des linken Lappens. Trachea in grosser Ausdehnung erweicht, sagittal komprimiert. Narkose anfangs sehr schwer wegen Dyspnoe. Heilung verzögert durch Ligatureiterung und Ekzem des Halses. 15. IX. 90 entlassen. Juli 98: kein Recidiv, keine Beschwerden.

101. A. B., 26j. Frl. von Schriesheim. Strumektomie am 12. II. 90. Glatte Heilung. 27. II. 90 entlassen. Juli 98: nicht zu ermitteln.

102. J. L., 22j. Mädchen von Bretten. 20. V. 90 Strumektomie. 30. V. 90 geheilt entlassen. Juli 98: kein Recidiv, keine Beschwerden.

103. E. O., 28j. Mädchen von Neckarsteinach. Seit 17 Jahren entwickelte Str. par. des linken und Mittellappens. 23. VIII. 90 Strumektomie, es bleibt der rechte Lappen zurück. 2. IX. 90 geheilt entlassen. Juli 98: nicht zu ermitteln.

104. G. S., 37j. Frl. von Ludwigshafen. Seit 17 Jahren im Mittellappen, seit 7 Jahren links bestehende Struma par. mit Atemnot und Heiserkeit. 25. VIII. 90 Strumektomie. 7. IX. 90 geheilt entlassen. Juli 98: nicht zu ermitteln.

105. V. R., 17j. Taglöhner von Eppelheim[1]). 1883 und 1885 bereits partielle Strumektomieen ohne Anfallserscheinungen. 1888 Recidiv. Str. par. hyalinea. 6. VIII. 90 erneute Strumektomie: es bleibt nur ein mandelgrosser Anteil des rechten Lappens zurück. Säbelscheidentrachea. 9. VIII. 90 Parästhesieen und Krampf in Armen und Beinen. 16. VIII. 90 transferiert auf die medicinische Klinik: Ausgesprochene Tetanie. Nach Entleerung eines kleinen Fadenabscesses hinter der Narbe Rückgang der Erscheinungen. Auslösung von Krämpfen durch Ausspülen der Abscesshöhle. 26. VIII. 90 mit nur noch leicht gesteigerter Nervenerregbarkeit entlassen. Wohlbefinden bis Dezember 90. Wiedereintritt 15. XII. 90. Klagen über Ohrensausen, Schwere der Zunge, Reizerscheinungen im Gesicht. Lippen und wulstig verdicktes Zahnfleisch livid, Gesicht gedunsen, nicht ödematös. Deutliche Tetanie. 22. XII. 90 Schwindelanfall von mehreren Minuten mit Stechen in der linken Schläfe und Unfähigkeit, den linken Arm zu heben. 2. I. 91 grosse Schwäche der l. Körperhälfte. Zunahme der Tetanie bei Fehlen der Patellarreflexe, ausserdem myotonische Sym-

1) Veröffentlicht von Prof. J. Hoffmann. Vortrag auf der 16. Wanderversammlung der süddeutschen Neurologen und Irrenärzte. Archiv f. Psychiatrie und Nervenkrankheiten 1892. Bd. 23. S. 597.

ptome. 13. III. 91 entlassen. Im Mai 91 Wechsel der Fingernägel. 1 Jahr arbeitsunfähig. Im Sommer meist Befinden besser als im Winter. Febr. 92 vorübergehende Steifigkeit. Nach einer Zahnextraktion beinahe Verblutung. Dann war Patient arbeitsfähig. Jan. 95 Tetanie, erhebliche Besserung auf Thyreoidin. Ebenso Nov. 95. Abnahme der Gedunsenheit des Gesichts. Intelligenz unverändert. Ostern 96 wieder Tetanie, durch Hammelschilddrüse erhebliche Besserung. Facialisphänomen geschwunden. 9. VIII. 98 Narbe nicht adhärent. Trachea leicht palpabel, rechts von ihr in Schildknorpelhöhe ein wallnussgrosser (in letzter Zeit erst vergrösserter) Kropfknoten. Gesicht noch gedunsen, besonders Lippen. Intelligenz ungestört. Schwitzen fehlt, tritt nur nach Thyreoidin auf. — Also Tetanie, Myotonie, Myxödem.

106. K. G., 40j. Taglöhnersfrau von Oberscheidenthal. Seit 25 Jahren bestehende rechtsseitige Str. par. coll. mit hyaliner Degeneration der Gefässe. Atem- und Schluckbeschwerden, Herzklopfen, Heiserkeit (Larynxhyperämie, Schwäche des rechten Stimmbandes). 30. V. 91 Morph.-Chlorof.-Aethernarkose. Exstirpation der Schilddrüse wegen Verdachts auf Malignität bis auf einen kirschengrossen Rest rechts. Unter Ansteigen der Temperatur auf 39,5 und des Pulses auf 120 am 4. VI. 91 Tod an Pneumonie. Sektion: Ausgedehnte Schluckpneumonie beiderseits. Umgebung der Wunde ausgedehnt hämorrhagisch infiltriert. Trachea weich, links vorgewölbt. Herzmuskel brüchig.

107. M. L., 15j. Mädchen von Iggelheim. Seit 9 Monaten bestehende Str. par. coll. rechts mit Atem- und Schluckbeschwerden und Heiserkeit. Parese des r. Stimmbandes. Kopfweh. 15. X. 91 Strumektomie mit Schonung des N. recurrens. Struma reicht hinten zwischen Wirbelsäule und Oesophagus, unten hinter die Clavicula. 29. X. 11 geheilt entlassen, etwas heiser. Juli 98: kein Recidiv, keine Beschwerden. Die anfängliche Heiserkeit verlor sich allmählich; trotzdem Stimme noch schwach.

108. P. M., 21j. Gipser von Ziegelhausen. Seit 3 Jahren entstandene Str. par. beiderseits mit Atemnot. 17. II. 91 Strumektomie mit Zurücklassung des die Trachea umgreifenden linken Lappens. 1. III. 91 geheilt entlassen. Juli 98: 4 Wochen nach der Operation heiser, kein Recidiv, keine Beschwerden.

109. L. Sch., 22j. Dienstmädchen von Pforzheim. Seit 2 Jahren bestehende rechtsseitige Str. hyperplast. coll. et cystica mit Atembeschwerden und Kopfschmerzen. 15. IX. 91 Strumektomie rechts. Retroclaviculare Entwickelung. 29. IX. 91 geheilt entlassen. Juli 98: nicht zu ermitteln.

110. E. Sch., 21j. Frl. von Engen. Schon seit langer Zeit bestehende Struma cystica des Mittellappens mit Atembeschwerden. 28. I. 91 Strumektomie. 3. II. 91 geheilt entlassen. Juli 98: verheiratet. 1896 kleines Recidiv, auf Jodsalbe verschwunden. Ab und zu Atemnot bei Anstrengungen. Bisweilen Schmerzen an der Narbe.

111. E. W., 29j. Tünchersfrau von Ludwigshafen. Im Wochenbett

entstandene (vor 5 Jahren) linksseitige Struma colloid. cystica mit Atemnot. 26. II. 91 Strumektomie. Glatte Heilung. 9. III. 91 entlassen. Juli 98: kein Recidiv, keine Beschwerden.

112. J. H., 58j. Tünchersfrau von Neckarbischofsheim. Seit 27 Jahren bestehende rechtsseitige Struma coll. cyst. mit Anfällen von Atemnot, Schluckbeschwerden, Heiserkeit. Vitium cordis. Kehlkopf nach links verlagert, Motilität ungestört. 23. III. 91 Strumektomie, z. T. retrosternale Entwickelung. I. 4. 91 geheilt entlassen. Juli 98: kein Recidiv oder Heiserkeit. Anfälle von Atemnot (Vitium!).

113. B. M., 16j. Mädchen von Friedrichsfeld. Seit 1 Jahr bestehende Str. hyperplast. vascul. aller 3 Lappen mit Atemnot und Erstickungsanfällen. 21. X. 91 Strumektomie. Rechts conischer Zapfen zwischen Trachea und Oesophagus, ebenso links. Deshalb beide Seitenlappen reseciert. Trachea sehr weich, Säbelscheide durch Kompression vom Mittellappen her. Deshalb Entfernung desselben bis auf einen mit den beiden Seitenstümpfen verbundenen Rest. Tracheotomia inf. Verlauf: 23. X. 91 Abends: Tetanie, die mit geringen Schwankungen bis 5. I. 92 anhält. 28. X. 91 Kanüle entfernt. Sehr hartnäckige Trachealfistel. Erst am 14. XII. 91 wird deshalb konstatiert eine linksseitige Paralyse, rechtsseitige Parese des Recurrens. 21. I. 92 Entlassung. — 14. III. 92 Wiederaufnahme wegen Tetanie. 17. III. 92 Versuch einer Transplantation eines hyperplastischen Schilddrüsenadenoms der Pat. Nr. 128 in den properitonealen Raum beiderseits unter den Rectis abdominis. Die Tetanie verschwindet nicht; es entwickelt sich aber eine schwere Sepsis, die erst nach Entfernung der total nekrotischen transplantierten Schilddrüse und ziemlich starker Eiterung unter täglichem Verbandwechsel und prolongierten Bädern zur Heilung kommt. 14. V. 92 Entlassung. Tetanieanfälle sehr selten. — 14. XII. 93 Wiederaufnahme wegen der Trachealstenose. Krämpfe bis auf eine 6wöchige Periode vor 1 Jahr geschwunden. Gesicht etwas gedunsen. Intelligenz intakt. Seit 4 Wochen Nachts stärkere Atemnot. Beiderseitige Posticusparese. Tracheotomie, geheilt entlassen. Juli 98: nicht zu ermitteln.

114. J. H., 31jähr. Schiffersfrau von Speyer. Mutter strumös. Seit 11 Jahren rechtsseitige, seit 6 Jahren linksseitige Struma colloid. cystica mit Atembeschwerden, in Gravidität rasch gewachsen. 30. V. 91 Strumektomie. Es bleibt nur ein Teil des linken Lappens zurück. 20. VI. 91 Entlassung. Heilung durch Nachblutung kompliciert. Parese des einen Recurrens. 92 bestanden mehrfach Erstickungsanfälle, nachdem die gleich nach der Operation aufgetretene Aphonie zu Weihnachten 91 plötzlich über Nacht verschwunden war. Durch ein Pulver wurden die Anfälle koupiert. Im August 92 laryngoskopisch totale beidseitige Postikuslähmung. Wallnussgrosses linksseitiges Strumarecidiv. Schmerzen im linken Hypochondrium. Juli 98: nicht zu ermitteln.

115. M. K., 23j. Schiffersfrau von Rheingönnheim. Seit 10 Jahren

bestehende rechtsseitige Str. colloid. cystica mit Atembeengung. 24. VI. 91 rechtsseitige Strumektomie. 4. VII. 91 geheilt entlassen. Juli 98: Recidiv links mit starker Tracheostenose und Atembeschwerden.

116. M. F., 25j. Landwirt von Waldmühlbach. Seit 10 Jahren bestehende rechtsseitige Str. par. cystica ohne Beschwerden. 19. X. 91 Strumektomie rechts. 25. X. 91 geheilt entlassen. April 92 kein Recidiv, glatte Narbe; keine Beschwerden. Juli 98: kein Recidiv, keine Beschwerden.

117. B. W., 23j. Cigarrenmacherin von Nussloch. Tbc. Seit 5 Monaten bestehende Str. colloid. cystica in einer medianen Nebenschilddrüse ohne Beschwerden. 17. IX. 91 Strumektomie des Tumors, der mit der anscheinend normalen Schilddrüse keine Verbindung besitzt, dagegen einen fingerdicken Stiel nach dem Schildknorpel, und dem Larynx aufgelagert ist. 24. IX. 91 geheilt entlassen. Juli: 98 kein Recidiv, keine Beschwerden.

118. L. F., 18j. Schneider von Feldrennach bei Wiesloch. Seit einiger Zeit bestehende Str. cyst. des linken Lappens, z. g. T. substernal entwickelt. 89 auswärts Incision der Cyste, also Recidiv. Körperlich und geistig schlecht entwickelt. Heimat Kropfgegend, Familie frei. Atem- und Schluckbeschwerden. 13. I. 91 Enukleation nach Unterbindung der linken Art. thyr. inf. in halbsitzender Stellung mit überstrecktem Hals. Da sich in den nächsten 8 Tagen hohes remittierendes Fieber (über 40°) einstellt, so muss die Wunde eröffnet werden. Heilung unter feuchten Verbänden. 9. II. 91 entlassen. Juli 98: nicht zu ermitteln.

119. E. M., 29j. Taglöhnersfrau von Speyer. Eine Tante strumös. Seit dem 6. Lebensjahre mit Stillständen entwickelte linksseitige Struma cystica ohne Beschwerden. 3. IX. 91 aseptische Enucleation nach Unterbindung der linksseitigen Schilddrüsengefässe. 17. IX. 91 geheilt entlassen. Juli 98: kein Recidiv, keine Beschwerden.

120. W. St., 43j. Landwirt von Gauersheim. Hernia inguinal. ext. dextra. Seit 1½ Jahren bestehende rechtsseitige Struma cystica mit Atembeschwerden. 5. VI. 91 Strumektomie rechts. Verkleinerung der Bruchpforte rechts. 12. VI. 91 alles p. p. geheilt. Entlassung. Juli 98: kein Recidiv, keine Beschwerden.

121. T. G., 19j. Schlosser von Kaiserslautern. Str. cyst. 10. VIII. 92 Strumektomie. 23. VIII. 92 geheilt entlassen. Juli 98: kein Recidiv, keine Beschwerden. War 2 Jahre Unteroffizier bei der Infanterie.

122. B. W., 16j. Fabrikarbeiterin von Walldorf. Seit 4 Jahren entstandene rechtsseitige Str. par. colloides mit retroclavikularer und retrosternaler Entwicklung. Geringe Atembeschwerden. 7. V. 92 Strumektomie rechts; doch bleibt ein Rest des rechten Lappens zurück. 16. V. 92 geheilt entlassen. Juli 98: kein Recidiv, keine Beschwerden.

123. E. St., 54j. Witwe von Kusel. Seit 40 Jahren bestehende beidseitige Str. par. et interstitialis mit hyaliner Degeneration. Kopfweh, Schwindel, Kongestionen, Herzklopfen. Tbc. 25. VI. 92 Strumektomie beiderseits. Es bleibt ein kleiner Rest links. 11. VII. 92 geheilt ent-

lassen. Juli 98 kein Recidiv, keine postoperative Störung. Wirbelerweichung.

124. L. W., 5j. Mädchen von Rohrbach bei Eppingen. Sei kurzer Zeit bestehende rechtsseitige Str. par. colloid. ohne Beschwerden. 8. 4. 92 Strumektomie rechts. 16. IV. 92 geheilt entlassen. Juli 98: kein Recidiv; geistig und körperlich normale Entwickelung. Bei Anstrengung Atemnot und Röcheln. Beim Sprechen zeigt sich, „dass am Hals nicht alles in Ordnung ist".

125. K. F. B., 21j. Maschinentechniker von Buchen. Seit Kindheit bestehende rechtsseitige Str. par. mit Atembeengung. 7. VII. 92 rechtsseitige Strumektomie. 14. VII. 92 geheilt entlassen. Juli 98: kein Recidiv, keine Beschwerden.

126. J. K., 37j. Graveur von Königsbach. Schon vor 17 Jahren ärztlich konstatierte rechtsseitige Str. par. cystica. Seit 1 Jahr Atemnot. Vor 3 Wochen an einem Tage zwei Erstickungsanfälle. Am nächsten Tag beim Einsteigen ins Coupé nach Heidelberg Asphyxie. Tracheotomia sup. in Pforzheim. Atmung ohne Canüle gut. Larynx intakt. Trachea, Säbelscheide, nach links verdrängt, erweicht. 31. VIII. 92 Strumektomie, keine retrosternale Entwickelung. Wunde nicht genäht wegen Gefahr der Nachblutung. Canüle fortgelassen. Kopf im Verband durch Schusterspäne und Stärkebinde fixiert. 2. IX. 92 Wundnaht, die aber, da sich durch Infektion der Wunde von der Trachealfistel aus Fieber entwickelt, am 4. IX. wieder entfernt wird. Feuchte Tamponade. 27. IX. 92 starke Dyspnoe. Sofortige Tracheotomie. Dabei zeigt sich die Trachea durch Narbengewebe ganz nach rechts verzogen. 26. X. Als Ursache der andauernden Wundeiterung wird ein zurückgebliebenes Stück Jodoformdocht entfernt. Ausschabung. 15. XI. 92 Fistel verheilt. Trachea mit Schrötter'schen Dilatatoren erweitert. Trotz mehrfacher Aetzung der Granulationen keine erhebliche Besserung der Inspiration. Exspiration und Sprechen normal. 27. I. 93 entlassen mit Canüle. Juli 98: nicht zu ermitteln.

127. F. X. S., 22j. Schreiner von Windschläg. Seit 2 Jahren entwickelte beiderseitige Str. par. coll., rechts cystica retroclavicularis bei sehr tiefem Sitze der Schilddrüse. Atembeschwerden. 8. II. 92 rechtsseitige Strumektomie. 4. III. 92 geheilt entlassen. Juli 98 kein sichtbares Recidiv. Musste seinen Beruf wegen häufigen Drückens unten im Hals aufgeben.

128. F. S., 20j. Fräulein von Flinsbach. Mutter strumös. Seit 1 Jahr dicker Hals, seit 8 Wochen akut unter Schmerzen entstandene rechtsseitige Str. coll. cystica mit Atemnot und Heiserkeit. 20. VII. 92 Strumektomie rechts. 26. VII. 92 geheilt entlassen. Juli 98: kein Recidiv, keine Beschwerden. Vor 2 Jahren Ligaturabscess.

129. A. R., 27j. Amtsaktuar von Ettlingen. Tbc. Im 20. Jahr wieder verschwundene Struma. Militärdienst. Seit 14 Tagen entzündliche Erscheinungen in einer rechtsseitigen Str. par. colloid. mit Ossifikationen.

Schluckbeschwerden. Fieber. Nach Aufhören derselben unter feuchten Umschlägen am 4. IV. 92 rechtsseitige Strumektomie. Retroclaviculare Entwickelung. 11. IV. 92 geheilt entlassen. Juli 98: nicht zu ermitteln.

130. R. L., 23j. Goldschmiedsfrau von Pforzheim. Vor 2 Jahren nach Abort im zweiten Monat entstandene rechtsseitige Str. hyperplast. simplex mit Atemnot und Schlingbeschwerden. Kehlkopf intakt. 17. III. 92 rechtsseitige Strumektomie. Es fehlte der l. und m. Lappen, deshalb Rest vom r. zurückgelassen. 29. III. 92 geheilt entlassen (Ligatureiterung). Juli 98: kein Recidiv, keine Beschwerden.

131. P. H., 18j. Fabrikarbeiter von Eichenberg. Mutter an Kropf erstickt. Zwei Schwestern, ein Bruder strumös. Kongenitale rechtsseitige Str. par. coll. cystica mit Atembeschwerden. Etwas kretinische Degeneration (Intelligenz, Sprache, Schädelform). 29. VII. 92 rechtsseitige Strumektomie. Die linke Schilddrüsenhälfte ebenfalls strumös entartet, etwas retroclavicular. 6. VIII. 92 geheilt entlassen. Juli 95: Seit 2 Jahren stark gewachsenes linksseitiges Recidiv mit vorwiegend retroclavicularer und retrosternaler Entwickelung, Kompression und Verdrängung der l. Halsgefässe nach hinten, der Trachea nach rechts. Atembeschwerden gering. Auf Thyreoidin keine Besserung. Juli 98: Zustand unverändert.

132. J. B., 21j. Schneider von Auerbach. Seit 4 Jahren entwickelte beiderseitige Str. hyperplast. colloides mit Atembeengung. 15. I. 92 rechtsseitige Strumektomie. Heilung verzögert durch zwei starke Nachblutungen, die durch Tamponade gestillt werden, da das blutende (venöse) Gefäss nicht zu finden ist. Ligatureiterung. 5. II. 92 geheilt entlassen. Juli 98: Hals wieder dicker. Keine Beschwerden.

133. S. A., 19j. Kaufmann von Wiesloch. Grossmutter strumös. Seit 7 Jahren beiderseitige Str. par. coll. Seit 2 Jahren Herzklopfen. 23. XI. 92 rechtsseitige Strumektomie. 2. XII. 92 geheilt entlassen. Juli 98: kein Recidiv, keine Beschwerden.

134. E. B., 46j. Landwirtsfrau von Elsenz. Seit 28 Jahren bestehende rechtsseitige Str. par. cyst., seit 2 Jahren linksseitig (im Anschluss an Influenza). Schluckbeschwerden. Schmerzen. Vitium cordis. Atembeengung. 2. VI. 92 Strumektomie beiderseits. 9. VI. 92 Entlassung. Juli 98: kein Recidiv, keine Beschwerden, trägt alle Lasten auf dem Kopf.

135. L. B., 20j. Dienstmädchen von Forst. Seit 6 Wochen rechtsseitige Str. par. coll. mit Atembeengung. 9. II. 92 rechtsseitige Strumektomie. 17. II. 92 geheilt entlassen. 1. VII. 95 an Lungenschwindsucht gestorben.

136. M. H., 12j. Mädchen von Mosbach. Schon lange bestehende rechtsseitige Struma hyperplast. coll. mit sehr starker Dyspnoe. 11. XI. 92. Während der typ. rechtsseitigen Strumektomie plötzliche Asphyxie, durch Tracheotomie behoben. Glatte Heilung. 1. XII. 92 entlassen. Juli 98: kein Recidiv, völlig gesund und arbeitsfähig.

137. W. L., 10j. Knabe von Handschuchsheim. Kongenitale Struma

hyperplast. beider Lappen, mit starker Dyspnoe, Heiserkeit, Laryngoskopie unmöglich. 26. X. 92 Strumektomie rechts. Erweichung und starke Kompression der Trachea. Die Dyspnoe dauert nach der Operation an und zwingt Abends zur Tracheotomie. Glatte Heilung. 24. XI. 92 entlassen. Juli 98: kein Recidiv, keine Beschwerden (auch Heiserkeit nicht). Keine Entwickelungsstörung.

138. B. W., 15j. Mädchen von Baierthal. Seit 4 Jahren entstandene Str. cystica colloid. aller 3 Lappen mit Atembeengung. 15. VI. 92 Strumektomie. L. Lappen bleibt. 23. VI. 92 nach Ligatureiterung geheilt entlassen. Juli 98 kein Recidiv, keine Störungen.

139. E. W., 19j. Dienstmädchen von Waldwimmersbach. Seit 1 Jahr Str. hyperplast. coll. links, bei der Periode anschwellend. Atembeengung, Herzklopfen, Schlingbeschwerden. 26. II. 92 Strumektomie. Der rechte Lappen bleibt zurück. 6. III. 92 Entlassung. Juli 98: kein Recidiv, keine Beschwerden.

140. E. T., 17j. Mädchen von Eppelheim. Seit 4 Jahren entstandene polycystische Struma hyperplast. fibrosa mit retroclavicularer Entwickelung des Mittellappens. Atembeschwerden. 4. V. 92 Strumektomie mit Zurücklassung eines eigrossen Anteils der linken Struma. 5. V. mässige Nachblutungen. Am 6. V. entwickelt sich unter Ansteigen der Temper. eine ausgedehnte Pneumonie, an der am 8. V. 92 der Tod erfolgt. Sektion: Diffuse eiterige Bronchitis. Lobuläre und lobäre Infiltration beider Unterlappen. Frische fibrinöse Pleuritiden. Hämorrhagien der Serosae. Trachea erweicht. Blutige Infiltration des mediastinalen und periösophagealen Bindegewebes bis zum Pericard. Herzmuskel dünn, blassbraun, epicardiale Blutungen.

141. K. M., 46j. Taglöhnersfrau von Sipperfeld. Seit 1 Jahr entstandene rechtsseitige Str. hyperplast. colloid. mit Tracheostenose. 11. I. 92 rechtsseitige Strumektomie. Die Geschwulst buchtet unterhalb des dritten Trachealringes die Trachea stark ein. Mässige Nachblutung. Stichkanaleiterung. 13. II. 92 entlassen. Juli 98 kein Recidiv, keinerlei Beschwerden bis auf etwas Engigkeitsgefühl im Hals.

142. F. K., 54j. Hausierer von Ladenburg. Seit 21 Jahren linksseitige seit $2^1/_2$ Jahren auch rechtsseitige Str. par. cystica et fibrosa mit starker Atembeengung, die seit 72 zu 13 Erstickungsanfällen sich gesteigert hat. Glottis schief, gut beweglich. Larynx hyperämisch. 7. X. 92 linksseitige Strumektomie. Trachea säbelscheidenförmig, nach rechts verdrängt. Teilweise retrosternale Entwickelung. 22. XI. 92 geheilt entlassen. Juli 98: kein Recidiv, keine Erstickungsanfälle mehr; nur bei starker Anstrengung noch etwas Lufthunger.

143. A. W., 18j. Schneider von Epfenbach. Mutter strumös. Seit 8 Jahren bestehende rechtsseitige Str. par. coll., links Str. coll. cystica mit Atem- und Schluckbeschwerden. Stimmbänder normal, Kehlkopf hyperämisch. 13. XII. 92 links Enucleation. Rechts Strumektomie. 3. I. 93

geheilt entlassen. Juli 98: kein Recidiv, keine Beschwerden.

144. C. M., 30j. Bauersfrau von Elsenz. Seit 5½ Jahren bestehende Str. cystica des Mittel- und des linken Lappens. Leichte Atembeschwerden. 17. VIII. 92 Enucleation der mittleren, Exstirpation der linken Struma. 26. VIII. 92 geheilt entlassen. Juli 98 kein Recidiv, keine Beschwerden.

145. K. R., 16j. Fabrikarbeiter von Schlierbach. Seit 1½ Jahren bestehende linksseitige Struma hyperplast. cystica mit Atembeschwerden. 19. I. 93 Strumektomie links. 2. II. 93 geheilt entlassen. Juli 98: nicht zu ermitteln.

146. E. G., 19j. Bureaupraktikant von Wildberg. Seit 17 Jahren rechtsseitige Struma parench. mit Herzklopfen und Atemnot. Die Grösse des Tumors soll in direkter Beziehung zu den Mondphasen stehen. Etwas Heiserkeit. 11. IV. 93 rechtsseitige Strumektomie. 19. IV. 93 geheilt entlassen. Juli 98: kein Recidiv, ab und zu Schmerzen in der Narbe. Ist noch etwas heiser, aber Reserveoffizier geworden, also beim Kommandieren nicht behindert.

147. F. Sch., 37j. Bauersfrau von Weingarten. Seit 7 Jahren linksseitige, seit ¾ Monat im Anschluss an Angina auch rechtsseitige Str. par. coll. mit Atembeschwerden und Heiserkeit durch Stauungshyperämie des Larynx. Mitralinsufficienz, Enteroptose. 30. V. 93 rechtsseitige Strumektomie in Morph.-Chlor.-Aeth.-Narkose. Wundhöhle mit Sublimat ausgewaschen mit Jodoformgaze tamponiert. Abends Puls beschleunigt, intermittierend. Pat. stark erregt. 31. V. 93 unter Ansteigen der Temperatur auf 38,8, des Pulses auf 140 wird die Pat. desorientiert, halluciniert, macht Fluchtversuche. Puls aussetzend. Morph. Aether. Strophantus ohne Erfolg. 2 Uhr Nachts Exitus (Jod im Urin). — Sektion: Persistente Thymus bis zur halben Höhe des Herzbeutels. Str. coll. links. Mediane Nebenschilddrüse an der Incisur des Schildknorpels. Trachea von rechts her abgeflacht und verdrängt. Endocarditis mitralis. Hämorrhagieen des Epi- und Pericards. Milzinfarkte. Nephritis par. acuta. Diphtherie des Colon (Sublimat?) Faltennekrosen der Magenschleimhaut.

148. A. E., 19j. Näherin von Neustadt a. H. Seit 13 Jahren bestehende Str. par. cystica rechts mit Atembeengung und Schwindelanfällen. Schiefstand des Larynx. Verdrängung der Trachea. 21. VII. 93 rechtsseitige Strumektomie. 29. VII. 93 geheilt entlassen. Juli 98: kein Recidiv, keine Beschwerden.

149. M. G., 37j. Arztwitwe von Pforzheim. 4 Geschwister strumös. Seit 23 Jahren bestehende Str. hyperplast. colloid. aller 3 Lappen mit rel. Atemnot. 8. XII. 93 Strumektomie des r. und mittleren Lappens. Säbelscheidentrachea. 21. XII. 93 geheilt entlassen. Juli 98: geringe Zunahme des Halsumfanges. Keine Beschwerden bis auf rasche Ermüdbarkeit der Stimme (Lehrerin!).

150. A. G., 20j. Mädchen von Obrigheim. Seit 2 Jahren bestehende

beidseitige Str. hyperplast. colloides mit lokalen Schmerzen. 12. VII. 93 geheilt entlassen. Juli 98: die linke Struma nicht verkleinert; keine Beschwerden.

151. S. H., 28j. Mädchen von St. Martin. Seit 12 Jahren bestehende rechtsseitige Str. cystica calcificans mit Atemnot und asthmatischen Anfällen, Herzklopfen, Schwindel, Kopfschmerz, Gefühl von Schwere am Hals. Endometritis fungosa. 13. I. 93 rechtsseitige Strumektomie. Excochleatio uteri. 2. II. 93 geheilt entlassen. Juli 98: kein Recidiv, keine Beschwerden.

152. M. H., 25j. Magd von Küfferthal. Seit Kindheit bestehende rechtsseitige Str. par. cyst. hämorrhag. mit Herzklopfen. 12. IV. 93 Strumektomie rechts. Trachea erweicht. 23. IV. 93 geheilt entlassen. nach Ligatureiterung. Juli 98: kein Recidiv, keine Beschwerden. Verheiratet.

153. M. H., 16j. Mädchen aus Magdeburg. Seit 3 Jahren entstandene beiderseitige Str. hyperplast. colloid., im Anschluss an Lungen- und Rippenfellentzündung rasch gewachsen, mit Atemnot, Alkoholinjektionen ohne Erfolg. 22. VII. 93 rechtsseitige Strumektomie mit elastischer Ligatur. Säbelscheidentrachea. 2. VIII. 93 geheilt entlassen. Juli 98 nicht zu ermitteln.

154. M. H., 17j. Mädchen von Kaiserslautern. Seit Kindheit bestehende linksseitige Str. par. cystica haemorrhag. mit Kongestionen und Schwindel. 25. VII. 93 linksseitige Strumektomie. 1. VIII. 93 geheilt entlassen. Juli 98. Seit 1/4 Jahr geringes Recidiv rechts ohne Beschwerden.

155. E. J., 23j. Dienstmädchen von Offenau. Seit 1/4 Jahr bestehende Str. hyp. coll. partim cystica medial und rechts, z. gr. T. retrosternal entwickelt. Atemnot, Herzklopfen, Schluckbeschwerden, Kopfschmerzen. 15. VIII. 93 Strumektomie des r. und m. Lappens. 25. VIII. 93 geheilt entlassen. Juli 98: kein Recidiv. Atembeengung; rasche Stimmermüdbarkeit.

156. M. K., 53j. Kaufmannsfrau von Pforzheim. Mutter strumös. Seit 6 Jahren durch körperliche Ueberanstrengung entstandene rechtsseitige Str. par. cyst. mit Atem- und Schluckbeschwerden. 23. II. 93 Strumektomie rechts. 5. III. 93 nach Ligatureiterung geheilt entlassen. Juli 98: kein Recidiv, keine Beschwerden.

157. F. S., 17j. Schneider von Eppelheim. Seit 4 Monaten entstandene rechtsseitige Str. par. mit Atembeengung. 16. III. 93 Strumektomie rechts. 1. IV. 93 mit rechtsseitiger Recurrensparese geheilt entlassen. Juli 98: kein Recidiv, keine Beschwerden. Die Heiserkeit (Recurrenslähmung) nach 1 Jahre verschwunden.

158. K. F. H., 44j. Landwirt von Schöllbronn. Seit 1/4 Jahr aufgetretene rechtsseitige Struma cystica mit Atembeengung und Druckgefühl. Vorgeschrittene Lungen- und Kehlkopfphthise. 9. VIII. 93 Strumektomie rechts. Tracheotomie wegen der Larynxtbc. 2. IX. 93 mit Canüle entlassen. Kurze Zeit nach der Operation starb Pat. daheim an Phthise.

159. K. A., 10j. Mädchen von Gaiberg. Seit 3 Jahren bestehende linksseitige Str. par. cystica mit Atmungsbeschwerden. 27. IX. 93 Strumektomie links. Trachea erweicht. 3. X. 93 geheilt entlassen. Juli 98: kein Recidiv, keine Beschwerden. Normale geistige und körperliche Entwickelung.

160. M. St., 20j. Schuster von Zuzenhausen. Seit 3/4 Jahren entwickelte linksseitige Str. par. coll. cyst. mit intrakanalikulären Wucherungen. Atembeengung. 6. X. 93 linksseitige Strumektomie, z. T. retrosternale Entwickelung. 15. XI. 93 Heilung durch kleine Nachblutung und Ligatureiterung kompliciert. Entlassung. Juli 98 kein Recidiv, keine Beschwerden.

161. E. M., 21j. Dienstmädchen von Unterkessach. Seit 5 Jahren entstandene Struma par. links ohne Beschwerden. 16. I. 93 Strumektomie links mit Zurücklassung eines Teiles des l. und des r. Lappens. Trachea erweicht und komprimiert. 26. I. 93 geheilt entlassen. April 95 an Diabetes gestorben. Hat kein Recidiv oder Störungen nach der Operation gehabt.

162. M. K., 20j. Dienstmädchen von Heidelberg. 20. II. 93 Strumektomie. 5. III. 93 geheilt entlassen. Juli 98 nicht zu ermitteln.

163. M. O., 41j. Maurersfrau von Heidelberg. Seit 10 Jahren bestehende Str. cystica aller 3 Lappen. Atembeschwerden, seit 10 Tagen durch Bronchitis gesteigerte chronische Asphyxie. 27. II. 94 sofortige Freilegung der nach links neben die Wirbelsäule verlagerten säbelscheidenförmigen Trachea durch Resektion der mittleren Struma. Tracheotomie. (Lange Canüle.) 2. III. 94 nach erheblicher Besserung des Zustandes rechtsseitige Strumektomie. 4. III. kurze Canüle, am 9. III. wieder Wechsel wegen Decubitalgeschwürs hinten. 11. III. Canüle weg. Aseptischer Verband und Tamponade. 18. III. 94 geheilt entlassen. Juli 98: kein Recidiv, keine Beschwerden.

164. E. Ch., 17j. Näherin von Glanmühlbach. Seit 3 Jahren unter 1 1/2 Jahr andauernden Halsschmerzen entstandene beiderseitige Struma par. mit Atembeengung und Schluckbeschwerden. 30. VI. 94 Strumektomie rechts. 28. VII. 94 Entlassung. Heilung verzögert durch Stielnekrose. Juli 98: kein Recidiv, keine Beschwerden.

165. M. B., 24j. Mädchen von Iggelheim. Mutter strumös. Seit 12 Jahren bestehende Str. par. aller 3 Lappen mit Atemnot, Kongestionen und Kopfschmerz. 25. IX. 94 Strumektomie. L. Lappen bleibt. Trachea erweicht, Säbelscheide, nach links verlagert. 6. X. 94 geheilt entlassen. Juli 98: 14 Tage p. op. heiser. Jetzt kein Recidiv, keine Beschwerden. Narbe glatt.

166. M. E., 15j. Mädchen von Heidelberg. Seit 3 Jahren Struma hyperplast. colloid. cystica aller 3 Lappen. Husten. Atemnot ohne Anfälle. 19. X. 94 Strumektomie. Linker Lappen bleibt. Asphyxie: zusammengesunkene Säbelscheidentrachea. Tracheotomie. Verlauf: 6. Tag Canüle

entfernt. Husten. Klagen über Herzklopfen (Bleichsucht!). 30. XI. 94 geheilt entlassen. 95 machte Pat. wegen linken Recidivs auswärts eine neue Strumektomie durch. Danach langwierige Fadeneiterung. Juli 98: Recidivfrei, keine Beschwerden, nur „etwas nervös".

167. K. D., 25j. Dienstmädchen von Kleinhausen. Seit 8 Jahren entstandene rechtsseitige Str. hyperplast. coll. mit Gefühl von Schwere und Unbehagen am Hals. 19. V. 94 Strumektomie rechts. 3. VI. 94 geheilt entlassen. Juli 98: kein Recidiv, keine Beschwerden.

168. K. B., 31j. Bauersfrau von Feudenheim. Grossvater strumös. Seit sehr langer Zeit bestehende Str. hyp. colloides mit Atembeengung. Erkrankung aller 3 Lappen und des Lobus pyramidalis. 10. I. 94 Strumektomie des r. und m. Lappens und des L. pyramidalis. 27. I. 94 geheilt entlassen. Juli 98: 1 Jahr lang dauernde Heiserkeit, mit Abstossung von 8—9 Ligg. aufhörend. Recidiv der linken Seite mit etwas Atemnot.

169. L. R., 45j. Goldschmiedsfrau von Pforzheim. Schon als Kind dicker Hals. Vor einem Jahr plötzliche Anschwellung mit ins Ohr ausstrahlenden Schmerzen. Seitdem anwachsende Str. par. fibrosa calcificans rechts mit Atemnot, Schluckbeschwerden und nach dem Ohr ausstrahlenden Schmerzen. 6. XI. 94 Strumektomie rechts, Trachea nach links verdrängt. 15. XI. 94 geheilt entlassen. Juli 98: einige Wochen p. op. Catgutfadeneiterung. Kein Recidiv, keine Beschwerden.

170. A. M., 41j. Bauersfrau von Münzesheim. Vor 18 Jahren im Puerperium entstandene Str. coll. cystica des r. und m. Lappens mit Atembeschwerden, zeitweiligem Herzklopfen und vorübergehender Schwellung der r. Hand. 29. VI. 49. Strumektomie. L. Lappen bleibt. Trachea erweicht, Säbelscheide. 12. VII. 94 geheilt entlassen. Juli 98 ganz kleines Recidiv links, keine Beschwerden.

171. K. J., 16j. Dienstmädchen von Mosbach. Seit 8 Jahren bestehende Str. hyperpl. colloides aller 3 Schilddrüsenlappen. Atemnot, Schluckbeschwerden, Kopfschmerzen. 14. VII. 94 Strumektomie. R. Lappen bleibt. Säbelscheidentrachea erweicht. 12. VIII. 94. Nach Catgutligatureiterung geheilt entlassen. Juli 98 kein Recidiv, keine Beschwerden.

172. M. F., 47j. Frl. von Pforzheim. Seit Kindheit „dicker Hals", seit 7 Jahren Str. hyp. coll. cystica einer l. oberen alliierten Nebenschilddrüse. Druckgefühl am Hals. 16. VII. 94 Strumektomie. R. Lappen und Isthmus bleibt. 26. VII. 94 geheilt entlassen. Juli 98: kein Recidiv, keine Beschwerden bis auf leichte Ermüdbarkeit der Stimme.

173. E. R., 35jähr. Näherin von Siegelsbach. Mutter strumös. Seit 10 Jahren bestehende Str. hyperpl. colloid. cyst. links mit Atemnot und Kopfkongestionen. 11. IX. 94 Strumektomie links. Trachea erweicht, komprimiert und rechts verdrängt. 19. IX. 94 geheilt entlassen. Juli 98 Recidiv rechts ohne Beschwerden.

174. M. N., 21j. Küferstochter von Weingarten. Grossmutter und Mutter strumös. Kongenitale, vorwiegend rechtsseitige Str. par. mit Atem-

beschwerden und Schmerzen, bes. bei Witterungswechsel. 12. II. 94 Strumektomie rechts. 24. II. 94 geheilt entlassen. Juli 98 Recidiv links mit leichter Atemnot, seit 1. Puerperium.

175. M. G., 27j. Fabrikarbeitersfrau von Hemsbach. Tante strumös. Seit 13 Jahren bestehende, seit Verheiratung rasch gewachsene Struma colloid. cystica beiderseits mit Atemnot und Herzklopfen. 20. VIII. 94 Strumektomie rechts. Retroclavicul. Entwickelung. Säbelscheidentrachea. 31. VIII. 94 geheilt entlassen. Juli 98: kein Recidiv, keine Beschwerden.

176. M. E., 25j. Mädchen von Bellheim. Vater, dessen Mutter und Schwester und zwei Brüder strumös. Seit 9 Jahren entstandene Struma coll. cystica links; Str. par. rechts mit Herzklopfen, Atemnot, Husten und Heiserkeit (linksseitige Recurrensparese). 8. VIII. 94 Strumektomie links. 24. VIII. 94 geheilt entlassen. Juli 98: Wachstum der r. Struma. Atembeengung. Kitzel im Hals. Keine Heiserkeit mehr.

177. B. H., 51j. Bauersfrau von Otterstadt. Seit 35 Jahren bestehende Struma aller 3 Lappen. Vor 4 Wochen plötzlich rasch gewachsene Str. coll. cyst. links und einer durch einen federkieldicken Fortsatz damit zusammenhängenden über der Mitte der Clavicula gelegenen Nebenschilddrüse. Atemnot, Schluckbeschwerden, Druckgefühl. 9. IV. 94 Exstirpation der Nebenschilddrüse, des linken und mittleren Lappens. Trachea erweicht, Säbelscheide, nach rechts verlagert. 20. IV. 94 geheilt entlassen. Juli 98 kein Recidiv, keine Beschwerden.

178. J. H., 37j. Landjäger von Herschweiler. Seit 1 Jahr entstandene Str. cystica rechts mit Schluckbeschwerden. 31. I. 94 Enucleation der Cyste nach Unterbindung der rechtsseitigen Schilddrüsengefässe. 9. II. 94 geheilt entlassen. Juli 98: kein Recidiv, keine Beschwerden.

179. G. K., 48j. Stationsverwalter von Gundersheim. Mutter und 1 Schwester strumös. Seit 3 Jahren entstandene Str. colloid. cyst. mit hyaliner Degeneration des Zwischengewebes und centraler Nekrose des Mittellappens. Atemnot. Herzklopfen. 24. X. 94 Strumektomie des Mittellappens. Trachea sagittal verengt. 6. XI. 94 geheilt entlassen. Juli 98: kein Recidiv. Atemnot und Herzklopfen durch Schrumpfniere.

180. J. K., 2½j. von Handschuchsheim. 7. I. 94 Strumektomie einer Str. congenita. Juli 98: kein Recidiv, keine Beschwerden. Körperliche und geistige Entwickelung normal.

181. J. H., 21jähr. Mädchen von Worms. 9. IV. 94 Strumektomie. 18. VI. 94 geheilt entlassen. Juli 98 kein Recidiv, keine Beschwerden. Narbe nicht sichtbar.

182. K. W., 32j. Arbeitersfrau von Bobstadt. Seit 3 Jahren (durch Lasttragen auf dem Kopf) entstandene rechtsseitige Str. coll. calcificans cyst. mit Husten und Atemnot. 16. II. 95 Strumektomie rechts. Trachea erweicht, nach links dislociert, Säbelscheide. 3. III. 95 geheilt entlassen. Juli 98: kein Recidiv, keine Beschwerden.

183. A. Sch., 28j. Mädchen von Weiher. Seit 15 Jahren entstandene

Str. par. cyst. haemorrhagica des Isthmus und links mit Atemnot, Schluckbeschwerden, nach dem Ohr ausstrahlenden Schmerzen, Herzklopfen (Mitralinsufficienz), Kopfweh, Hitzegefühl. Parese d. l. Stimmbandes. 16. V. 95 Strumektomie links. 29. V. 95 geheilt entlassen. Juli 98: kein Recidiv, keine Beschwerden. Verheiratet.

184. B. G., 16j. Mädchen von Seckenheim. Seit 5 Jahren entstandene Str. par. links ohne Beschwerden. 29. XI. 95 Strumektomie l. 20. XII. 95 geheilt entlassen. Juli 98: kein Recidiv, keine Beschwerden.

185. M. K., 28j. Fabrikarbeiterin von Ziegelhausen. Mutter strumös. Halbkretinismus. Seit 15 Jahren entstandene Str. par. cyst. calcific. r., Str. fibr. links mit Verdrängung der Trachea nach links, Atemnot, Heiserkeit, Herzklopfen. 19. VII. 95 Strumektomie rechts, Trachea erweicht, Säbelscheide. 1. VIII. 95 geheilt entlassen. Juli 98 kein Recidiv, keine Beschwerden.

186. K. R., 52j. Schustersfrau von Hochhausen. Seit Sturzgeburt vor 20 Jahren bestehende Str. coll. cystica calcificans mit fettiger Degeneration links. Atembeengung. Luxatio hum. dextr. 2. XII. 95 Einrichtung des paretischen rechten Armes. 11. XII. 95 Strumektomie l. 22. XII. 95 entlassen. Juli 98 Arm noch gelähmt. Kein Recidiv, keine Beschwerden.

187. S. P., 38j. Maurersfrau von Neustadt a. H. Schwester und eine Tochter strumös. Seit 13 Jahren im 3. Wochenbett entstandene Str. coll. cyst. aller 3 Lappen, der Isthmus Taucherkropf, die seitlichen Abschnitte tief retroclavicular entwickelt, nach aussen wenig vortretend. Atemnot. Husten. Larynxhyperämie. 18. XI. 95 Strumektomie mit Zurücklassung einer hühnereigrossen oberen Partie des l. Lappens. Erweichte Säbelscheidentrachea, durch seitliche Nähte am Sternocleido offen gehalten. Von der Clavicula herrührende Schnürfurche des rechten Lappens. 7. XII. 95 glatte Heilung. Entlassen, keine Heiserkeit. Jan. 97 kein Recidiv. Gedächtnisschwäche, Schwindel, Kopfschmerz, Lähmung des rechten Stimmbandes. Juli 98 Kehlkopfmotilität intakt. Kein Recidiv. Gedächtnisschwäche und Intelligenzabnahme, Schwindel, Schlafsucht, Ermüdbarkeit, ziehende Gliederschmerzen. Herzklopfen, Atembeengung.

188. A. M., 25j. Mädchen von Ziegelhausen. Seit 4 Jahren entstandene rechtsseitige Struma par. colloid. mit Atembeschwerden. 26. VI. 95 Strumektomie rechts. 1. VII. 95 geheilt entlassen. Juli 98: kein Recidiv, keine Beschwerden; war kurze Zeit p. op. noch etwas heiser.

189. M. H., 19j. Fabrikarbeiterin von Pirmasens. Seit 2 Jahren mit Angina entstandene Str. par. coll. links ohne Beschwerden. Verbreiterung des Herzens nach links, systol. Geräusch. 31. X. 95 Strumektomie links. Verlauf: 7. XI. Masernexanthem, nachdem schon am 4. Fieber bestand (Spitalsepidemie). Nach 3 Tagen Abblassung und Fieberabfall. 11. XI. Nach Stuhlgang starke Nachblutung der Strumawunde. Tamponade. 15. und 16. XI. nach Stuhlgang wieder kleinere Nachblutungen. Tamponade. 18. XI. Profuse art. Nachblutung aus Art. thyr. sup. (Stehen auf Kom-

pression der Carotis) Fassen, Ligatur und Umstechung wegen sofortigen Durchschneidens unmöglich. Tampon. 750 ccm Kochsalztransfussion. 22. XI. nach Aufsitzen und Lachen art. und ven. starke Nachblutung, die erst nach doppelter Lig. der Thyr. inf. an der Abgangsstelle von der Subclavia steht. 600 ccm Kochsalztransfusion. Anämisches Fieber (?) 21. XII. 95 geheilt entlassen. Juli 98: kein Recidiv, keine Beschwerden.

190. L. A., 18j. Dienstmädchen von Meckesheim. Kongenitale Str. par. coll. links, mit Eintritt der Menses stärker geschwollen. Atembeengung, Herzklopfen. 6. XII. 95 Strumektomie l. Recurrens geschont. 21. XII. 95 mit linksseitiger Recurrensparese entlassen. Juli 98: Heiserkeit erheblich gebessert, noch nicht ganz verschwunden. Kein Recidiv.

191. J. H., 48j. Dienstfrau von Leonbrunn. Mutter strumös. Seit 30 J. entstandene Str. par. colloid. links und rechts mit Atemnot, Schwindel, Heiserkeit. 17. X. 95 Strumektomie. Linker Lappen bleibt. Erweichte Säbelscheidentrachea. Heilung durch starke Bronchitis und Angina verzögert. 16. XI. 95 entlassen. Juli 98: nicht zu ermitteln.

192. W. Sch., 73j. Witwe von Wiesloch. Seit 25 Jahren entstandene rechtsseitige Sr. par. mit schleimiger Degeneration des Zwischenbindegewebes. Atembeschwerden, Heiserkeit, Emphysem. 16. IX. 95 Strumektomie rechts. Heilung durch Bronchitis und lobul. Pneumonie verzögert. 2. X. 95 entlassen. 9. III. 98 an Lungen- und Kehlkopftbc. gestorben.

193. L. L., 19j. Dienstmädchen von Mückenloch. 1 Schwester strumös. Seit 1 Jahr bestehende rechtsseitige Struma cystica mit Atemnot, Schluckbeschwerden, Husten. 18. IV. 95 Resektion nach Mikulicz. L. Lappen geblieben. 30. IV. 95 geheilt entlassen. Juli 98: nicht zu ermitteln, stand bis vor 1 Jahr in Heidelberg im Dienst.

194. M. G., 10j. Mädchen von Rippenweier. 10. VII. 95 Strumektomie. 23. VII. 95 entlassen. Juli 98 Recidiv, in Behandlung bei einem Kurpfuscher.

195. K. D., 40j. Kaufmannsfrau von Frankfurt. Str. par. colloides. 6. XII. 95 Strumektomie. 17. XII. 95 geheilt entlassen. Juli 98: kein Recidiv, keine Beschwerden; starke Fettsucht.

196. E. H., 33j. Frl. von Heppenheim. Seit 4 Jahren bestehende Str. par. cyst. calcificans aller 3 Lappen mit Atemnot und Erstickungsanfall. 9. V. 95 Strumektomie. 21. V. 95 geheilt entlassen. Juli 98: kein Recidiv, keine Beschwerden.

197. B. K., 19j. Mädchen von Weiher. Str. cyst. rechts. 22. X. 95 Strumektomie. 2. XI. 95 geheilt entlassen. Juli 98: nicht zu ermitteln.

198. J. L., 31j. Fabrikarbeiter von Heidelberg. Vater und Schwester strumös. Seit 10 Jahren bestehende Str. parench. rechts (mit Verdacht auf Malignität). 31. V. 95 Strumektomie. 10. VI. 95 geheilt entlassen. Juli 98: kein Recidiv, keine Beschwerden.

199. J. R., 21j. Taglöhner von Mückenloch. Struma cystica rechts. 24. X. 95 Strumektomie rechts. 9. XI. 95 geheilt entlassen. Juli 98: nicht zu ermitteln, da ausgewandert.

200. M. T., 27j. Schultheissenfrau von Freudenstein. Seit der Pubertät bestehende doppelseitige Str. coll. beiderseits mit Atemnot und Bronchitis. 16. V. 96 Strumektomie links. 25. V. 96 geheilt entlassen. Recurrensparese l. Juli 98: der zurückgelassene Schilddrüsenanteil geschrumpft. Seit Januar 98 unter elektr. Behandlung Stimme fast ganz klar. Keine Beschwerden.

201. S. W., 43j. Bauersfrau von Ladenburg. Seit vielen Jahren bestehende Str. par. coll. beiderseits mit Atemnot. 8. VIII. 96 Strumektomie l. Heilung durch Angina follicul. verzögert. 18. VIII. geheilt entlassen. Juli 98 rechte Seite stark weitergewachsen. Schmerzen. Atemnot. Neue Operation nötig.

202. R. W., 29j. Aktuar von Boxberg. 1 Schwester strumös. Seit 12 Jahren bestehende Struma par. coll. aller 3 Lappen mit Atemnot und Erstickungsanfällen. Jodinjektionen erfolglos. 4. VIII. 96 Strumektomie rechts. Trachea erweicht, Säbelscheide. Heilung nach Entleerung eines vereiterten Hämatoms mit Fieber. 19. VIII. 96 Entlassung. Juli 98: kein Recidiv, keine Beschwerden.

203. E. B., 19j. Dienstmädchen von Bilfingen. Mutter, ein Bruder und mehrere Verwandte mütterlicherseits strumös. Kongenitale, seit 5 J. gewachsene Str. par. coll. beiderseits mit Atemnot, Zittern. Aorteninsufficienz. Heiserkeit ohne Parese, Hyperämie des Larynx. 18. VII. 96 Strumektomie. R. Lappen bleibt. 31. VII. 96 nach Ligatureiterung geheilt entlassen. Juli 98: kein Recidiv, keine Beschwerden.

204. J. B., 17j. Mädchen von Otterstadt. Seit 10 Jahren entstandene Str. coll. beiderseits mit Atemnot, Herzklopfen, Verdrängung des Kehlkopfs nach rechts. 7. IX. 96 Strumektomie links. Heilung durch linksseitige Pneumonie (Erbrechen bei der Operation!) gestört. 25. IX. 96 entlassen. Juli 98: Recidiv rechts, keine Beschwerden.

205. K. H., 20j. Mädchen von Kirrlach. Mutter und eine Schwester strumös. Seit 7 Jahren bestehende Str. par. cystica rechts mit Atemnot. Taubstummheit. 21. VII. 96 Strumektomie rechts. 2. VIII. 96 geheilt entlassen. Juli 98: kein Recidiv, starke Abmagerung, etwas Atemnot.

206. K. S., 17j. Mädchen von Ehrstädt. Kongenitale, seit Pubertät gewachsene Str. par. coll. cyst. des rechten und Mittellappens mit Atemnot, Herzklopfen, Neigung zu Katarrhen. 6. VI. 96 Resektion nach Mikulicz. Linker Lappen bleibt. 20. VI. 96 nach Nachblutung geheilt entlassen. Juli 98 kleines Recidiv l. ohne Beschwerden.

207. H. D., 38j. Kaufmannsfrau von Eberbach. Seit 2 Jahren in Gravidität entstandene, linksseitige Str. par. coll. ohne Beschwerden. 16. IV. 96 Resektion der Struma aus dem l. Lappen. Heilung durch leichte Bronchitis gestört. 28. IV. 96 entlassen. Juli 98: kein Recidiv, keine Beschwerden. Jucken an der Narbe.

208. S. E., 23j. Fabrikarbeiterin von Baierthal. Mutter strumös. Seit 8 Jahren bestehende doppelseitige Str. coll. cyst. ohne Beschwerden.

13. VII. 89 Strumektomie r. 29. VII. 89 geheilt entlassen. Seit einem Jahr Recidiv ohne Beschwerden. Verdrängung der Trachea nach rechts. 26. II. 96 Strumektomie links. Der hintere obere Abschnitt bleibt. Retrosternale Entwickelung. 11. III. 96 geheilt entlassen. Juli 98: kein Recidiv, keine Beschwerden. Verheiratet.

209. E. G., 26j. Mädchen von Pforzheim. Tuberc. pulm. Cricotomienarbe nach Croup vor 20 Jahren. Mässige Atembeschwerden bis Dez. 95. Damals Erstickungsanfall, seither bemerkte Str. par. aller drei Lappen, retrosternale Entwickelung des Mittellappens. 14. II. 96 Resektion des Mittellappens. Wegen plötzlicher Asphyxie tiefe Tracheotomie. 20. II. 96 Canüle weg. 9. III. 96 geheilt entlassen. Juli 98: kein Recidiv, keine Beschwerden.

210. A. Sch., 15j. Landwirt von Nussbach. Seit $1^1/_2$ Jahren entstandene Str. hyp. colloid. rechts mit Herzklopfen. Albuminurie. 31. X. 92 Strumektomie rechts. 14. XI. 92 geheilt entlassen. Juli 98: l. Lappen etwas substernal entwickelt, geringe Atembeschwerden.

211. J. F., 50j. Weichenwärter von Bruchsal. Seit 4 Jahren Str. par. cyst. links mit Verdrängung des Larynx. 9. V. 96 Strumektomie links. 18. V. 96 geheilt entlassen. Juli 98: kein Recidiv, keine Beschwerden.

212. K. O., 28j. Mädchen von Kirrweiler. Str. par. coll. links mit Atemnot. 23. V. 96 Strumektomie links. 2. VI. 96 geheilt entlassen. Juli 98: kein Recidiv, keine Beschwerden.

213. J. W., 53j. Frau von Münzesheim. 28. V. 96 Strumektomie. 11. VI. 96 geheilt entlassen. Juli 98: Recidiv der anderen Seite ohne Beschwerden.

214. K. W., 28j. Landwirt von Moosbrunn. Str. par. cyst. links mit Atembeschwerden. 8. VII. 96 Strumektomie links. 16. VII. 96 geheilt entlassen. Juli 98: Recidiv der anderen Seite mit noch bestehender Heiserkeit.

215. M. W., 45j. Etuismachersfrau von Pforzheim. Mutter strumös. Vor 22 Jahren im Wochenbett entwickelte Str. par. colloid. cyst. rechts ohne Beschwerden. 22. V. 97 Resektion nach Mikulicz. 3. VI. 97 nach vorübergehender Heiserkeit und Schwindel geheilt entlassen. Juli 98: kein Recidiv, keine Beschwerden.

216. F. St., 60j. Witwe von Ludwigshafen. Seit 2 Jahren entstandene, median in Schildknorpelhöhe gelegene Str. par. cyst. aberrata mit Atemnot, auch in Anfällen, Kopfschmerzen, Husten, Heiserkeit, Bronchitis. 11. III. 97 Strumektomie. 16. III. 97 geheilt entlassen. Juli 98: kein Recidiv, keine Beschwerden.

217. L. R., 44j. Haushälterin von Ibbenbüren. Seit einem Jahr entwickelte Str. hyp. cyst. beiderseits mit Atemnot und subjektivem Pulsationsgefühl. 11. VIII. 97 Strumektomie rechts und Unterbindung der linken oberen Schilddrüsengefässe. 23. VIII. 97 geheilt entlassen. Nov. 98 nicht zu ermitteln.

218. M. H., 26j. Fabrikarbeiterin von Hornberg. Seit 2 Jahren bestehende Str. par. vasculosa rechts, seit 4 Wochen links und im Mittellappen. Atemnot, Kopfweh, Schwindel, Schluckschmerzen, Herzklopfen bei Aorteninsufficienz und Stenose. Husten. 28. I. 97 (M.-Chl.) Strumektomie rechts. Abends Temp. 39,5, Puls 120. Bronchitis. Pneumonie des rechten Unterlappens. Nachts Tod an Herzschwäche. — Sektion: Str. par. links. Blutige Infiltration des unteren Wundwinkels, des Jugulums, vorderen Mediastinum, der hinteren Pharynxwand. Alte deformierende Endocarditis valv. aortae. Schwielige und fettige Myodegeneratio cordis. Hypertrophie beider Ventrikel, links stärker. Bronchitis, Bronchopneumonie rechts unten. Alte kreidige Narbe in der r. Spitze. Akuter Milztumor. Cyanotische Niereninduration. Hyperplasie des ganzen Lymphapparates. Grosse, persistente Thymus.

219. E. C., 20j. Mädchen von Wiesenbach. Seit 3 Jahren entwickelte Str. coll. cyst. links ohne Beschwerden. 20. VIII. 97 Strumektomie links. 24. VIII. 97 geheilt entlassen. Juli 98 kein Recidiv, keine Beschwerden.

220. P. F., 38j. Taglöhner von Neckarau. Schwester strumös. Seit 2 Jahren entwickelte Str. par. cyst. des Mittellappens mit Atembeschwerden. Punktion erfolglos. 21. IV. 97 Strumektomie. 30. IV. 97 geheilt entlassen. Juli 98: kein Recidiv, keine Beschwerden.

221. F. R., 18j. Putzmacherin von Heidelberg. Seit einem Jahr entstandene Str. par. fibrosa mit hyaliner Degeneration der Bindegewebsbalken. Atemnot. Larynxhyperämie. 13. I. 97 Strumektomie. 20. I. 97 geheilt entlassen. Juli 98: kein Recidiv, keine Beschwerden, ausser nervösem Kopfschmerz.

222. W. Sch., 16j. Kaufmann von Walldürn. Seit 5 Wochen entstandene, vom rechten Lappen ausgehende Str. par. retrosternalis (Goître plongeant) mit Atemnot und Schluckbeschwerden. 23. XI. 97 Strumektomie rechts. 29. XI. 97 geheilt entlassen. Juli 98: seit einigen Wochen medianes Recidiv mit Atemnot und Zittern im r. Arm.

223. H. Sch., 15jähr. Kaufmann von Speyer. Mutter strumös. Seit $1^1/_2$ Jahren entstandene Str. par. rechts mit Atembeschwerden und Heiserkeit (Hyperämie, keine Motilitätsstörung). Teilweise retrosternale Entwickelung. 26. X. 97 Strumektomie rechts. Der Recurrens mit Struma verwachsen, präpariert und geschont. 5. XI. 97 nach fieberhafter Bronchitis entlassen. Juli 98 kein Recidiv. Rechter Recurrens gelähmt. Kompensation vom l. Fistelstimme, nicht heiser.

224. S. H., 24j. Näherin von Weiher. Mutter strumös. Seit 2 Jahren entwickelte Str. par. cyst. rechts, par. links mit Atembeschwerden. 19. X. 97 Strumektomie rechts. 20. X. 97 nach fieberhafter Bronchitis geheilt entlassen. Juli 98 kein Recidiv, keine Beschwerden.

225. J. B., 36j. Kaufmannsfrau von Dillstein. Mutter strumös. Seit 13 Jahren entwickelte Str. par. coll. aller drei Schilddrüsenlappen. Vor mehreren Jahren Jodeinspritzung ohne Erfolg. Atembeschwerden mit

Erstickungsanfall. 1. IX. 97 Strumektomie des r. und mittleren Lappens. Bose'sche Ligatur. Trachea erweichte Säbelscheide. 16. IX. 97 nach Eiterung durch Stumpfnekrose geheilt entlassen. Juli 98: kein Recidiv, keine Beschwerden. L. Lappen kaum sichtbar.

226. L. R., 26j. Mädchen aus Wallhalben. Seit 16 Jahren entwickelte Str. par. coll. aller 3 Lappen bis zum Proc. xiph. herabhängend. 1800 gr schwer. Starke Kyphose der Wirbelsäule. Systolisches Blasen an der Herzspitze. Verstärkter zweiter Pulmonalton. Puls klein. 10. VIII. 97 Strumektomie r. und m. Bose'sche Ligatur. Starke Blutung. Asphyxie. Thyreotomie; künstliche Atmung. Puls sehr schwach. Kochsalzinfusion. Unter zunehmender Pulsfrequenz und Entwicklung einer doppelseitigen Pneumonie (Temp. bis 41°) am 12. VIII. 97 Exitus. — Sektion: Pneumonie beider Unterlappen. Verdickung der Aortaklappen. Myocarditis. Akuter Milztumor. Magenkatarrh. Perihepatitis, Perisplenitis chronica, Pericarditis villosa. Diphtherie der Trachealschleimhaut.

227. R. B., 18j. Mädchen von Oestringen. Seit Kindheit entwickelte Str. par. rechts ohne Beschwerden. 2. VII. 97 Strumektomie r. 11. VII. 97 geheilt entlassen. Juli 98: kein Recidiv, keine Beschwerden. Ligatureiterung nach 1/4 Jahr.

228. M. L., 29j. Steinbrechersfrau von Waldhilsbach. Seit 7 Jahren entstandene Str. par. coll. haemorrh. rechts mit Atemnot und Erstickungsanfall. 2. V. 97 Strumektomie r. 13. V. 97 nach fieberhafter Angina geheilt entlassen. Juli 98: kein Recidiv, keine Beschwerden.

229. F. J. M., 40j. Bäcker von Heidelsheim. Seit 9 Jahren bestehende Str. par. cyst. haemorrhag. rechts und im Mittellappen mit Atembeschwerden und Herzklopfen. 21. IV. 97 Strumektomie r. und m. 30. IV. 97 geheilt entlassen. Juli 98 kein Recidiv, keine Beschwerden. Seit 3 Tagen Ligaturfistel.

230. K. W., 16j. Mädchen von Plankstadt. Seit Kindheit bestehende Str. par. coll. cyst. rechts ohne Beschwerden. 9. III. 97 Strumektomie r. 15. III. 97 geheilt entlassen. Juli 98 kein Recidiv, keine Beschwerden.

231. H. K., 16jähr. Maler aus Neustadt a. H. Vater strumös. Seit 2 1/2 Jahren entwickelte Struma coll. cyst. r. und im Mittellappen. Atemnot, Verdrängung der Trachea nach links. Dilatatio cordis. Nephritis chron. 10. III. 97 Strumektomie r. und m. Bose'sche Ligatur. 3. IV. 97 nach Nachblutung und Ligatureiterung geheilt entlassen. Juli 98: kein Recidiv, keine Beschwerden.

232. K. G., 33j. Bahnarbeitersfrau von Heddesheim. Seit 17 Jahren entstandene Str. coll. fibr. rechts, seit 1/2 Jahr nach Influenza links, ohne Beschwerden, jedoch mit 1 Erstickungsanfall. Kompression der Trachea. 7. III. 97 Strumektomie r. Tiefe Tracheotomie wegen Asphyxie. 12. III. Canüle weg. Bronchitis. 27. III. 97 geheilt entlassen. Juli 98: kein Recidiv, l. Lappen unverändert.

233. L. Sch., 20j. Dienstmagd von Michelbach. Seit 3 Jahren nach

Influenza Str. par. beiderseits, seit 1 Jahr am Zungenbein alliierte Str. coll. mit dem Proc. pyramidalis in Zusammenhang. Keine Beschwerden. 11. I. 97 Strumektomie. 18. I. 97 geheilt entlassen. Juli 98: kein Recidiv, keine Beschwerden; verheiratet.

3. Punktion und Jodinjektion.

234. M. D., 13j. Knabe von Eberbach. Seit 4 Jahren entstandene rechtsseitige Str. cystica mit Atembeschwerden. 19. VI. 88 Punktion. Injektion von Tct. Jodi und Aqua aa. 24. VI. 88 entlassen. Juli 98: kein Recidiv, keine Beschwerden.

235. L. C., 26jähr. Dienstmagd von Weidenthal. Seit 9 Jahren bestehende rechtsseitige Str. cystica mit Atembeschwerden. 16. V. 89 Punktion und Jodinjektion. 23. V. 89 entlassen. Juli 98: kein Recidiv, keine Beschwerden.

II. Strumitis.

1. H. B., 35j. Metzgermeister von Speyer. Grossmutter und Mutter strumös. Seit 10 Jahren bestehende rechtsseitige Str. cystica. 3malige Punktion und Jodinjektion. Nach der letzten vor 2 Monaten enorme Schwellung, die allmählich erst abnahm. Starke nach dem r. Ohr und Kopf ausstrahlende Schmerzen, Fieber, Gewichtsabnahme um 30 Pfd. in 2 Monaten. Bedeckende Haut normal, abhebbar; Trachea nach links verschoben. Druckschmerz. Albuminurie. 6. XII. 88 Entleerung des eitrigen Cysteninhalts und Enucleation des Balges nach vorgängiger Unterbindung der Gefässe. 22. XII. 88 Entlassung. Die Heilung war unter antiseptischer Behandlung normal. Keine Albuminurie mehr. Juli 99: kein Recidiv, keinerlei Beschwerden. Stimme völlig normal. Narbe glatt.

2. K. D., 24j. Schiffersfrau von Schlierbach. Seit 7 Jahren bestehende Str. cystica links, par. coll. rechts. Atembeschwerden. Am 14. III. 90 Entbindung, danach Rückgang der angeschwollenen Struma. Am 6. Tag p. partum hohes Fieber, starke Hals- und Kopfschmerzen. Haut gerötet. Strumitis. Punktion. 27. III. 90 Punktion entleert nur hämorrhag. Cysteninhalt. Unter feuchten Verbänden Fieberabfall. 2. IV. 90 geheilt entlassen. Juli 98: Struma besteht noch ohne Beschwerden.

3. K. W., 62j. Taglöhner von Wiesenbach. Seit Kindheit bestehende seit 4 Monaten rasch gewachsene Str. parench. cystica calcific. necrotica, die vor 5 Wochen zuerst und seitdem mehrfach venöses Blut entleerte. Heiserkeit. 3. IV. 91 Strumektomie rechts nach Tamponade der Fistel. Gewebe der Umgebung so schwartig verändert, dass die Muskeln vom Kehlkopf zum Sternum z. T. mitgenommen werden mussten. Da mehrfach plötzliche Fiebersteigerungen auftraten, Verband mit essigsaurer Thonerde. Hypostase der Lungen. 2. V. 91 geheilt entlassen. Juli 98: kein Recidiv, keine Beschwerden.

4. W. B., 48j. Handelsmann von Gondelsheim. Vater und Mutter strumös. Seit 24 Jahren bestehende Str. cystica calcificans links. Vor 2 Jahren Entzündung: Incision. Seitdem Eiterfistel, in letzter Zeit stärker secernierend. Keine Beschwerden. 15. III. 92 Elliptische Umschneidung der Fistel und Strumektomie links. 24. III. 92 geheilt entlassen. 19. V. 98: an Wassersucht gestorben. Er war recidiv- und beschwerdefrei.

5. A. P., 83j. Schneider von Ilvesheim. Seit 10 Jahren entstandene Str. cystica links, Str. coll. haemorrhag. rechts. Zapfenförmiger Fortsatz der l. Struma. Daselbst Hautabschürfung und Entzündung. Fieber. 16. XI. 93 Punktion. Entleerung von 250 ccm Cysteninhalt (atherombreiartig). Feuchter Verband. Nachts spontaner Aufbruch: Entleerung grosser nekrotischer Gewebsmassen. 23. XI. 93 Tod an Hypostase. — Sektion: Str. cyst. necrotic. l., coll. haemorrh. r. Deviation und Kompression der Trachea von l. vorn nach r. hinten. Schlaffe Greisenpneumonie.

6. Dr. G., 54j. Arzt von Offenbach. Seit Kindheit oft Anginen mit Schwellung am Halse. Seit 8 Jahren bestehende Str. cystica links, bei Angina stets angeschwollen, seit 8 Wochen Wachstum, seit 8 Tagen nach Angina Atemnot, Heiserkeit, starke Schluckbeschwerden, bes. Verschlucken, wenn der Kopf nicht rechts geneigt wird. Schmerzen dabei. Schiefstand und Verdrängung des Kehlkopfs nach rechts. Posticuslähmung links. Drüsenschwellungen. 11. II. 93 Enucleation der linken Str. cystica inflamm. purul. nach Unterbindung der Schilddrüsengefässe links. Nichts malignes. 23. II. 93 geheilt entlassen. Juli 98: kein Recidiv, versieht seine Praxis.

7. H. H., 24j. Student von Tunis. Seit 8 Tagen bestehende rechtsseitige Thyreoiditis mit Schmerzen, spontan, beim Schlucken und auf Druck. Mässiges Fieber. 19. V. 94 Incision. Entleerung dicken Eiters. Unter feuchten Verbänden Heilung. 29. V. 94 geheilt entlassen. Juli 98: nicht zu ermitteln.

8. M. G., 65j. Bauersfrau von Altenbach. Seit einigen Jahren bestehende rechtsseitige Str. colloid., vor 4 Monaten Aufbruch, seitdem Eiterentleerung. 25. VII. 94 Elliptische Umschneidung der Fistelöffnung. Enucleation nach Unterbindung der rechten Schilddrüsengefässe. Str. coll. purul. 3. VIII. 94 geheilt entlassen. Juli 98: kein Recidiv, völliges Wohlbefinden.

9. S. B., 48j. Bauersfrau von Kleingemünd. Seit 2 Jahren bestehende Str. hyp. coll. cystica mit Verkalkung des rechten und Mittellappens. In letzter Zeit stärker gewordene Atemnot, Kopfschmerzen, Appetitmangel, Verdauungsstörungen, Albuminurie. Recurrensparese rechts. Schluckbeschwerden, Vorwölbung der rechten Pharynxwand. Strumitis. 3. IX. 94 Exstirpation des entzündeten Mittellappens. Enucleation der rechten Cyste. Trachea geknickt, nach links verdrängt. Die entzündeten Muskeln mit excidiert. 19. IX. 94 geheilt entlassen mit Recurrensparese r. Heiserkeit. Juli 98 Geringes Recidiv. Kopfweh. Heiserkeit $^1/_4$ Jahr p. op. geschwunden.

10. L. K., 52jähr. Bauersfrau von Zuzenhausen. Seit 20 Jahren im 2. Wochenbett entstandene Str. cyst. links, parench. des mittleren Lappens. Seit 6 Wochen Zunahme der Atembeschwerden, Schmerzen, Fieber, spontane Eiterentleerung. 18. VIII. 94 Strumektomie nach Umschneidung der Fisteln. Der isolierte rechte Lappen bleibt zurück. 4. IX. 94 geheilt entlassen nach vorübergehenden Schluckbeschwerden. 16. IX. 94 Wiederaufnahme wegen Unmöglichkeit des Schluckens. Hindernis in Kehlkopfhöhe. Sondierung anstandslos. Reflektorischer Spasmus oder Lähmung von der sehr empfindlichen Larynx- und Bronchialschleimhaut aus. 19. IX. 94 geheilt entlassen. Juli 98: kein Recidiv, keine Störung.

11. E. M., 68j. Witwe von Münzesheim. Seit der Pubertätszeit bestehende Str. fibrosa mit Verdacht auf Sarkom des rechten und Mittellappens. Vor 7 Monaten Strumitis, Incision; seitdem intermittierende Fistel. Schmerzen nur, wenn die Fistel geschlossen ist. 7. XI. 95 Strumektomie, l. Lappen bleibt. 19. XI. 95 nach starker Bronchitis geheilt entlassen. Juli 98 kein Recidiv, keine Beschwerden.

12. E. G., 52j. Witwe von Hammelbach. Strumitis bei Str. cystica. 15. III. 94 Strumektomie. 25. III. 94 geheilt entlassen. Juli 98: nicht zu ermitteln.

13. Ch. R., 28j. Bauersfrau von Ersingen. Str. cystica. Punktion und Jodinjektion. Strumitis danach. 16. IX. 95 Strumektomie. 29. IX. 95 geheilt entlassen. Heiserkeit. Juli 98: kein Recidiv, Heiserkeit nach $^1/_2$ Jahr p. op. völlig geschwunden, keine Beschwerden.

14. K. F. M., 48jähr. Landwirt von Ispringen[1]). Seit 2 Jahren bestehende rechtsseitige Str. par. cystica, parench. links mit Atembeschwerden; seit einigen Wochen rasches Wachstum, Erstickungsanfälle, erschwerte Expektoration. Vor 8 Tagen Probepunktion rechts: danach Schmerzen, Fieber, vermehrte Atemnot. 17. I. 96 Enucleation der vereiterten Cyste rechts unter Schleich'scher Anästhesie. Heilungsverlauf durch Pneumonie des rechten Mittellappens kompliciert. Im Strumaeiter und Sputum Diplococcus lanceolatus. 7. II. 96 entlassen. Heiserkeit. Recurrenslähmung rechts. Juli 98 kein Recidiv, Heiserkeit nach $^1/_2$ Jahr p. op. verschwunden, keine Beschwerden.

III. Morbus Basedowii.

1. M. H., 28jähr. led. Lehrerin von Baden-Baden. In der Familie kein Kropf, keine Nervenleiden. Vom 10.—17. Jahre starke Chlorose, mit 15 Jahren plötzlich Schielen des rechten Auges nach innen, Schieloperation. Vom 20.—25. Jahr fast täglich nervöses Erbrechen. Seit 2 Jahren Str. par. cyst. links, während der Periode anschwellend, hart, mit Atembeschwerden, die sich zu Asthmaanfällen steigern, Herzklopfen, Zittern,

1) Ausführlich publiciert von Heddaeus. Ein Fall von akuter Strumitis durch Diplococcus Fränkel-Weichselbaum mit sekundärer metastatischer Pneumonie. Münchener med. Wochenschr. 1896. Nr. 21.

Augenzucken, nervöser Erregbarkeit und Unruhe. 4. I. 93 Enucleation der Cyste. 11. I. 93 Atembeschwerden und Erstickungsgefühl verschwunden. Aug. 98: nach Mitteilung des Hausarztes anhaltende erhebliche Besserung, versieht die Stelle einer Volksschullehrerin.

2. Th. C., 49j. Pfarrerswitwe von Darmstadt. Mütterlicherseits neuropathisch belastet. Vor 14 Jahren nach dem Tode des Gatten mehrere Monate Melancholie. Seit Herbst 94 nach Bronchialkatarrh Muskelzittern Unruhe, Herzklopfen, Schlaflosigkeit, Gedächtnisabnahme, Abmagerung, Struma hyperplast. vascul., bes. rechts. Die letztere auf Thyreoidin gebessert. Exophthalmus. 29. V. 95 Unterbindung der Thyreoidealgefässe rechts (sup. und inf.). Vom 4. Tag p. op. ab Abnahme der Unruhe und Schlaflosigkeit. 12. VI. 95 Entlassung. Juli 98 Bericht des Hausarztes: Keine nervösen Erscheinungen mehr, keine Tachycardie, statt der starken Abmagerung etwas Embonpoint, jugendliche Haltung, keine weitere Zunahme der Schilddrüse, kein Exophthalmus, also völlige Heilung.

3. M. D., 43j. Frl. von Kaiserslautern. Vater und mehrere Geschwister strumös. Vor 20 Jahren Polyarthritis. Schon lange bestehende Str. hyperpl. bes. dextra, seit 10 Monaten rasch gewachsen mit Herzklopfen, Exophthalmus, Unruhe. Seit 3 Jahren Periode ausgeblieben. Mitralinsufficienz. 18. IV. 96 Unterbindung der Art. et Vena thyr. sup. und inf. dextra. 27. IV. 96 gebessert entlassen. Die Besserung war nur ganz vorübergehend. Mai 97 Tod an Herzlähmung infolge der Mitralinsufficienz.

4. G. W., 23j. Mädchen von Heidelberg. Morbus Basedowii mit Str. parench. 19. IX. 90 Strumektomie. Säbelscheidentrachea. Plötzliche Asphyxie. Tracheotomie, künstliche Atmung ohne Erfolg. Exitus. — Sektion: Lufteintritt in die Venen und das rechte Herz. Akute verruköse Endocarditis. Grosse Thymus.

IV. Maligne Strumen.

1. G. K., 49j. Bauer von Mittelkinzig. Seit 6 Jahren allmählich, seit 1 Jahr rapid gewachsene rechtsseitige Struma carcinomatosa mit Atembeschwerden, auch nächtlichen Erstickungsanfällen, Schluckbeschwerden, Herzklopfen, Kopfkongestionen, Schmerzen und Heiserkeit (phonische Lähmung rechts, respiratorische links). Verdrängung des Larynx. 13. XI. 88 halbseitige Exstirpation (weil zuerst Str. par. angenommen). 27. XI. 88 geheilt entlassen. Im Frühjahr 93 Auftreten einer neuen rechtsseitigen Geschwulst mit Atemnot, Schluckbeschwerden, Heiserkeit durch r. Recurrenslähmung. 8. IX. 93 Recidivoperation: Abpräparieren des Knotens rechts von Trachea und Larynx, sowie von der Scheide der grossen Gefässe, Auslösung eines Zapfens zwischen Trachea und Oesophagus. Starke Blutung. Trachea erweichte Säbelscheide. Trotz der fortdauernden Atemnot durch Zusammenfallen der Trachea keine Tracheotomie. Nachmittags asphyktischer Anfall, hohe Tracheotomie. Collaps. Anfangs fieberloser Verlauf. Am 7. Tage Pneumonie rechts mit 3tägigem Fieber. De-

cubitalgeschwür. 8. X. 93 geheilt mit Canüle entlassen. 17. VI. 94 an Recidiv gestorben.

2. R. K., 45j. Schreinersfrau von Rohrbach. Seit 1½ Jahren rechts malignes Adenom der Schilddrüse, seit 4 Wochen rapid gewachsen mit Atemnot. Husten durch chron. Bronchitis. Kehlkopf intakt. 4. X. 88 partielle Strumektomie. Heilung durch starke Bronchitis verzögert. 25. X. 88 geheilt entlassen. 22. VI. 92 an einem „Unterleibsleiden" gestorben.

3. M. S., 23j. Mädchen von Schlierbach. Eine Tante Zwergin. Zwergwuchs (126 cm Höhe, 39½ kg Gewicht). Keine rachitischen Zeichen mit Ausnahme vorspringender Tubera parietalia. Fehlen der Axillar- und Schamhaare. Periode seit 6 Jahren regelmässig, stark. Intelligenz normal. Seit 13 Jahren entwickelte rechtsseitige Str. sarcomatosa ohne wesentliche Beschwerden, Schwirren über der Geschwulst. 19. II. 91 Exstirpation der besonders nach oben stark verwachsenen Geschwulst. Starke Blutung aus den varicös erweiterten Gefässen, auch Thyreoidea ima. Trachealkompression. Nach der Operation nicht zu behebender Collaps, der Abends zum Tode führt. — Sektion: Zwergwuchs ohne cretinistische Entwicklungsstörungen. Synostose der Schädelnähte, grosse Dicke der Knochencorticalis. Epiphysenlinien normal. Kongenitale Kleinheit des l. Schilddrüsenlappens mit Enge der Art. thyr. sup. (4 mm Umfang gegen 8 mm rechts). Auffallend grosse Hypophyse, die Proc. clinoidei überragend. Herz normal. Grosse Anämie. Gehirn reich an Windungen, ohne Veränderung.

4. J. K., 24j. Küfer von Heitersbach. Seit 5 Jahren gewachsene Struma sarcomatosa rechts (Rundzellensarkom) mit Cystenbildung. Seit 5 Tagen Entzündung in derselben mit Schüttelfrost, Atemnot, Schmerzen und Heiserkeit. 28. VII. 91 Strumektomie. Starke Verwachsungen. Nach vorübergehenden Schluckschmerzen und eitriger Sekretion mit Fieber geheilt entlassen am 11. VIII. 91. Juli 98: nichts zu ermitteln.

5. E. L., 30j. Arbeitersfrau von Diehlheim. Schon lange bestehender dicker Hals. Seit Entbindung vor 4 Monaten rasch unter Fiebererscheinungen gewachsene Struma carcinomatosa rechts mit Schmerzen, Atemnot, Schluckbeschwerden. 18. VII. 91 Strumektomie rechts, leicht. Heilung mit anhaltenden Schluckschmerzen und Heiserkeit. 28. VII. 91 entlassen. 25. VIII. 91 ausgedehntes Halsdrüsenrecidiv links wird exstirpiert. N. accessorius mit reseciert. Grosse Gefässe intakt. 12. IX. 91 entlassen. Tod nach 3 Monaten an Recidiv.

6. K. N., 42j. Arbeitersfrau von Ludwigshafen. Seit längerer Zeit bestehende, seit 3 Jahren gewachsene Struma sarcomatosa cystica links mit Atemnot, Schlingbeschwerden, Verdrängung der Trachea und Kehlkopf nach rechts. 27. VIII. 91 Strumektomie mit Excision der Jugularis ext. Wallnussgrosser Anteil des r. Schilddrüsenlappens bleibt zurück. Schwäche. Aphonie. Schluck- und Atembeschwerden. Kein Fieber. 8. IX. 91 entlassen. Juli 98: nicht zu ermitteln.

7. C. S., 51j. Bauersfrau von Klein-Villars. Seit 12 Jahren bestehende, seit 6 Wochen rasch gewachsene Struma sarcomatosa (zahlreiche Zellteilungen, partielle Nekrose) mit nach dem Arm und dem Kopf ausstrahlenden Schmerzen, Abmagerung, Albuminurie. Atembeengung. 7. II. 91. Versuch der Strumektomie. Resektion der thrombosierten V. jugularis. Da die Umwucherung der Carotis und des Vagus die radikale Entfernung unmöglich erscheinen lässt, werden die erreichbaren Massen ausgeschabt. Tamponade. Naht. 22. II. 91 Entlassung. Es bestehen noch Schluckbeschwerden und Atemnot. 2 Monate später (14. IV. 91) ging die Kranke an doppelseitigem Recidiv mit starken Blutungen zu Grunde.

8. J. H., 41j. Knecht von Reisen b. Weinheim. Seit 23 Jahren bestehende, seit einigen Wochen rasch gewachsene Struma sarcomatosa rechts, substernal entwickelt, mit Atemnot, Druckgefühl und in Kopf und Schulter ausstrahlenden Schmerzen. Recurrensparese rechts. 8. V. 91 Exstirpation des rechten und mittleren Lappens mit Entfernung des retrosternalen, 10 cm abwärts reichenden, dem Arcus aortae aufliegenden Tumors, der die Trachea nach links und hinten drängte. Tamponade der Wundhöhle. In den ersten Tagen nach der sehr eingreifenden Operation etwas Schluckbeschwerden, mässige Sekretion aus der mediastinalen Höhle. 28. V. 91 entlassen, Axillardrüsen rechts infiltriert. Fieber nur in den ersten 6 Tagen. — $4^1/_2$ Jahre blieb Patient völlig gesund, dann trat aber ein Narbenrecidiv mit Schmerzen in Brust und r. Schulter ein, die Axillar- und Cervicaldrüsen schwollen beiderseits an. Das Gesicht wurde eigentümlich gedunsen, nicht ödematös. Urin normal, keine Tetanie. Im Januar 97 trat Heiserkeit und Atemnot auf; am 19. XI. 97 ging Pat. an „Lungenblutung“ zu Grunde.

9. Ch. P., 48j. Schmied von Albersbach. Mutter und 3 Geschwister strumös. Seit frühester Jugend linksseitige Struma, seit 3 Monaten Wachstum einer rechtsseitigen Struma hyperplastica colloides sarcomatosa, stellenweise mit myxomatöser Degeneration und Nekrose. Starke nach dem Ohr ausstrahlende Schmerzen, Ertaubung, Schwindel, Abmagerung. 31. III. 92 Strumektomie mit Zurücklassung eines Restes vom l. Lappen und Isthmus. Trachea erweichte Säbelscheide. 16. IV. 92 nach vorübergehenden Schluckschmerzen und fieberlosem Verlauf geheilt entlassen. Juli 98 nichts zu ermitteln.

10. L. H., 59j. Bauer von Malsch. Seit 2 Jahren entstandene, seit 10 Wochen rapid gewachsene linksseitige Struma myxosarcomatosa mit Drüsenmetastasen. Schwäche, Schmerzen, Abmagerung, Verdrängung der Trachea nach rechts. 5. VII. 92 Strumektomie mit Resektion der Jugularis in- und externa, Auslösung der schon infiltrierten Carotis und des Vagus, Exstirpation der degenerierten tiefen Halsfascie und Lymphdrüsen. Recurrentes geschont. Vorübergehende Schluckbeschwerden. 16. VII. 92 geheilt entlassen. Schon am Ende des Monats war ein inoperables Drüsenrecidiv zu konstatieren, dem Pat. nach 4 Wochen erlag.

11. C. B., 60j. Bauersfrau von Rathkirchen. Seit Pubertät bestehende linksseitige Struma polycystica inflammata purulenta rechts, seit mehreren Monaten Rötung, Schwellung und Schmerz. Atembeengung. Mitralinsufficienz. 10. IV. 93 Strumektomie rechts. 20. IV. 93 geheilt entlassen. Im August trat die Pat. wieder ein mit einem rechtsseitigen Narbenrecidiv, das auch den malignen Charakter der primären erweichten Struma aufdeckte. Str. sarcomatosa. 10. VIII. 93 Exstirpation der Reste des rechten und des substernal entwickelten Mittellappens. Zurücklassung des l. Lappens. 22. VIII. 93 geheilt entlassen. Die Pat. ging bald danach an Recidiv mit Atemnot und völliger Heiserkeit zu Grunde.

12. K. Sch., 37j. Magd von Konken. Seit 3 Jahren entstandene, zuletzt rapid gewachsene Struma angiosarcomatosa rechts mit Atemnot, Herzklopfen und Heiserkeit durch Lähmung des rechten Recurrens. Schwäche, Abmagerung. 10. VIII. 93 Strumektomie rechts mit Zurücklassung des Isthmus und l. Lappens. Recurrens freipräpariert. Trachea erweicht, komprimiert, verdrängt. Bose'sche Ligatur. 22. VIII. 93 geheilt entlassen. Schluckbeschwerden vorübergehend. Juli 98: kein Recidiv. Hals noch etwas dick; Engbrüstigkeit.

13. J. H., Taglöhner von Altlussheim. Seit 4 Monaten entwickelte Struma par. cyst. sarcomatosa links mit Atemnot, Schluckbeschwerden, Schmerzen ins linke Ohr ausstrahlend und Heiserkeit (Recurrenslähmung links). 24. VII. 93 Strumektomie links. Die Struma ist z. g. T. substernal entwickelt. Je eine mit der Trachea und der Jugularis int. verwachsene Partie wird zurückgelassen. Trachea war komprimiert. 2. VIII. 93 geheilt entlassen (Fieber durch Sekretretention). VI. XI. 93 ging der Pat. an Recidiv qualvoll zu Grunde, er war völlig aphonisch und konnte in der letzten Lebenswoche weder feste noch flüssige Nahrung schlucken.

14. B. St., 20jährige ledige Büglerin von Ziegelhausen. Seit 4 Jahren langsam und stetig trotz mehrfacher Jodinjektionen entwickelte Struma maligna (Endotheliom) mit Nekrose der fibrösen Partieen. Atemnot, etwas belegte Stimme (Parese des linken Recurrens). Verdrängung der Trachea. 17. XI. 93 Strumektomie des linken und mittleren Lappens. Trachea erweichte Säbelscheide. 9. XII. 93 geheilt, aber heiser entlassen. Juli 98: Heiserkeit hielt noch $^1/_2$ Jahr an. Kein Recidiv, keine Beschwerden.

15. H. H., 41j. Arbeiter von Göllheim. Vater und 2 Brüder strumös. Seit 14 Jahren durch Lastenheben entstandene, seit 2 Monaten nach Erkältung und starkem Katarrh rascher gewachsene linksseitige Struma sarcomatosa mit Kopfschmerz, Schlaflosigkeit, Heiserkeit (l. Recurrens total paralytisch), leichtem Verschlucken. 13. II. 93. Strumektomie links gelingt vorn leicht, nach hinten und seitlich starke Verwachsungen, so dass die Entfernung nicht ganz im Gesunden stattfinden kann. 26. II. 93 geheilt entlassen. Es bestehen noch Schmerzen und Atemnot. 19. IV. 93 an Recidiv gestorben.

16. M. F., 40jähr. Frau von Edingen. Seit 9 Jahren rechtsseitige Str. cystica, seit 14 Tagen linksseitige, rasch wachsende Str. sarcomatosa mit starker Atemnot, Oedem der linken Mamma und des linken Armes, Oedem der Epiglottis und falschen Stimmbänder, Parese des linken Recurrens. Mitralinsufficienz. 15. III. 93 Enucleation der etwas retroclavicular und retrosternal entwickelten Struma sarcomatosa, Enucleation der rechten Cyste nach vorgängiger Unterbindung der Schilddrüsengefässe. Tracheostenose. 19. V. 93 Wunde geheilt, aber andauernde Atemnot und Pulsschwäche. 24. V. 93 Asphyktischer Anfall, Tracheotomie. Trachea stark nach rechts verzogen. Abends Exitus an Herzschwäche. — Sektion: Sarkom der Schilddrüse, Thrombose der Halsvenen, der Vv. jugul. int., subclav., axillares, anonymae, cava sup.. Tumorgewebe teils hämorrhagisch, teils mehr markig, teils fettähnlich. Tumorknoten in die linke Jugularis int. eingewachsen. Kompressionsatelektase des l. u. Lungenlappens bei pleuritischem Exsudat, chronischer Milztumor.

17. P. Sch., 53j. Bauersfrau von Hohstadt. Seit 47 Jahren bestehende Struma, die später zurückging, dann aber wieder wuchs. Beiderseitige Struma polycystica coll. mit sarkomatöser Degeneration. Heiserkeit, erschwerte Kopfbeweglichkeit. Regionäre Drüsenmetastasen rechts. 9. III. 93 Strumektomie beiderseits mit Zurücklassung eines nussgrossen Abschnittes rechts. Tracheostenose. 10. III. 93 Exitus durch Lungenödem. — Sektion: Septischer Milztumor, beginnende Myodegeneratio cordis. Nephritis par. et interstitialis. Eitrig-fibrinöse Pericarditis. Strumawunde gereinigt mit hämorrhag. Wandungen.

18. E. K., 19j. Mädchen von Edingen. Seit 3 Jahren allmählich entstandene Str. par. cyst. mit sarkomatöser Degeneration und Nekrose. Atemnot. 3. VII. 94 Strumektomie l. 24. VII. 94 geheilt entlassen. Juli 98: kein Recidiv, völlig beschwerdefrei.

19. K. N., 71j. Witwe von Steinheim. Seit 5 Wochen im Anschluss an Influenza entstandene accessorische, submaxillar gelegene Struma angiosarcomatosa rechts mit starken Zerfallserscheinungen. Schlucken und Atmen erschwert. (Klinische Diagnose: Vereiterte submaxillare Dermoidcyste.) 30. V. 94 Exstirpation mit Resektion eines Teils der Submaxillardrüse. Keine Verbindung mit der normalen Schilddrüse. 9. VI. 94 geheilt entlassen. 3. XI. 94 an einem rasch wachsenden verjauchenden Recidiv gestorben.

20. F. J. H., 55j. Landwirt von Steinbach. Vater strumös. Seit 1 Jahr entstandene, zuletzt rapid gewachsene Struma sarcomatosa fusocellularis rechts mit Atemnot, Verdrängung von Larynx und Oesophagus und Schluckbeschwerden. Stauung im oberen Körperkreislauf. 13. VII. 95 Exstirpation des rechten und Mittellappens ohne Schwierigkeit. 29. VII. 95 geheilt entlassen. Heiserkeit durch Paralyse des rechten Recurrens. Juli 98: nicht zu ermitteln.

21. K. M., 46j. Arbeitersfrau von Maulbronn. Seit langen Jahren

bestehende, seit 1/2 Jahr rasch gewachsene rechtsseitige Str. colloides calculosa mit sarkomatöser Degeneration eines intrathoracalen Abschnittes. Erstickungsanfälle. Herzklopfen. 27. III. 96 sehr schwierige und blutige Strumektomie rechts. Beim Hervorheben des Tumors aus dem Mediastinum Einreissen der V. jugularis int. rechts. Doppelseitige Unterbindung. Mühsame Abtrennung von der rechten Pleurakuppe. Gegen Schluss der Operation starker Collaps, auch durch Kochsalzinfusion von 400 ccm in die V. saphena nicht behoben. Tod 1/2 Stunde p. op. — Sektion: Retroclaviculärer Abschnitt der linken Struma auch sarkomatös. Einwucherung eines wallnussgrossen Tumorabschnittes in die Cava sup. Dilatation und Hypertrophie des r. Herzens und des l. Ventrikels. Grosse persistente Thymus. Schwellung der Bronchialdrüsen.

22. E. Ph., 4j. Knabe von Bulach. Seit 3 Jahren nach Anginen Mandelhypertrophie. Vor 1 Jahr Tonsillektomie links. Seit 6 Monaten Sarcoma tonsillae rechts, seit 3 Monaten Sarcoma tonsillae links, Struma sarcomatosa metastatica. 2. XII. 96 Tonsillotomie rechts. 8. XII. 96 Strumektomie rechtsseitig. — 29. XI. 98 Wiederaufnahme wegen erneuten Wachtums des Schilddrüsenrestes zu beiden Seiten des Larynx. Narbe glatt, verschieblich. 1. XII. 98: Schnitt in der alten Narbe, Entfernung dreier in Narbengewebe eingebetteter Geschwulstknoten. Anatomische Untersuchung ergiebt Struma hyperplastica mit Verdacht auf Sarkom. Glatte Heilung. 18. XII. 98 entlassen. Der stehengebliebene linke Lappen seit der Operation erheblich geschrumpft.

23. G. V., 65j. Bauer von Spechbach. Seit 1/4 Jahr rasch gewachsene Str. par. sarcomatosa retrosternalis links, cystica rechts mit Atembeschwerden. 11. IX. 97 Strumektomie links. Oberer Pol bis zur Wirbelsäule. 20. IX. 97 geheilt entlassen. 30. VI. 98 an stark gewuchertem jauchenden Recidiv gestorben.

24. A. R., 51j. Bauer von Kronau. Mutter und eine Schwester strumös. Seit 1/4 Jahr entwickelte beiderseitige Struma sarcomatosa fusocellularis mit Schmerzen, Schlaflosigkeit, Atemnot. 28. X. 97 Strumectomia totalis mit Resektion der l. V. jugul. int. Zurücklassung eines Geschwulstabschnittes im vorderen Mediastinum. Trachea total erweicht. In der ersten Zeit ging alles gut, dann entwickelte sich hypostatische Pneumonie, der mediastinale Tumor begann zu wuchern, stark zu bluten neben der Canüle und zu jauchen. Es entwickelte sich hohes Fieber, dem Patient am 24. XII. 97 erlag. — Sektion: Jauchig zerfallenes Sarkom, das sich auf claviculare und mediastinale Lymphdrüsen fortsetzt. Metastatische Tumoren und Abscesse in beiden Lungen. Lobuläre Pneumonieen, Bronchitis. Thromben in Aesten der linken Lungenarterie. Pleuritis beiderseits. Geringer akuter Milztumor, Anämie, Hämorrhagien der Magenschleimhaut.

25. M. W., 23j. Mädchen von Bensheim. Kleinzelliges Rundzellensarkom in einer Struma aberrata. 17. I. 95 Strumektomie. 24. I. 95 geheilt entlassen. Juli 98 kein Recidiv, keine Beschwerden.

26. G. M. G., 52j. Bauer von Reisen. Seit 15 Jahren bestehende, seit 5 Monaten im Anschluss an Influenza rasch gewachsene Struma carcinomatosa rechts mit hyaliner Degeneration und Lymphgefässektasieen, Nekrose und Hämorrhagieen. 17. VII. 90 Strumektomie. 2. VIII. 90 geheilt entlassen. 18. XII. 90 Recidiv mit Atemnot, Heiserkeit, Lungenblutung. Tod.

27. J. B., 31j. Bauer von Oberflörsheim. Gefässreiches Spindelzellsarkom des linken Schilddrüsenlappens mit Lymphdrüsenmetastasen. 2.V. 90 Strumektomie. 20. III. 91 starb er an Recidiv.

AUS DER

BRESLAUER CHIRURGISCHEN KLINIK

DES PROF. DR. MIKULICZ.

XXII.

Klinische und experimentelle Beiträge zur Lehre von der Transplantation ungestielter Hautlappen.

Von

Dr. **A. Henle**, Privatdocent und Oberarzt der Klinik. und Dr. **H. Wagner**, Assistenzarzt der Klinik.

II. Experimenteller Teil.

Von

Dr. **A. Henle.**

(Hierzu Tafel XI—XIII.)

(Schluss.)

Im Anschluss an die vorstehenden klinischen Beobachtungen sei es mir gestattet, einige Erfahrungen mitzuteilen, die ich an der Hand von Tierexperimenten über das Anheilen von transplantierter Haut gewonnen habe. Ich habe diese Untersuchungen bereits vor Jahr und Tag begonnen, bald nachdem Herr Geheimrat Mikulicz die ersten Versuche mit Transplantation ungestielter Hautlappen nach Krause gemacht hatte. Ich sah es als meine spezielle Aufgabe an, am Tier die Resultate nachzuprüfen, welche am Menschen schon

in früherer Zeit verschiedene Forscher gewonnen hatten, dann aber besonders die Untersuchungen, welche sich bis dahin wesentlich mit den Reverdin'schen und Thiersch'schen Transplantationen beschäftigt hatten, auch auf die Ueberpflanzung ungestielter Hautlappen nach Krause auszudehnen. Da ich gleichzeitig noch mit anderen Arbeiten beschäftigt war, ist es mir erst jetzt möglich gewesen, das in Rede stehende Thema zu einem vorläufigen Abschluss zu führen.

Die bisher veröffentlichten Arbeiten über das Anheilen von Transplantationen beschäftigen sich zum grösseren Teil mit dem Menschen. Es ist Garrè gewiss Recht zu geben, wenn er es als das Ideal hinstellt, uns darüber aufzuklären, wie sich dieser vom praktischen Standpunkt aus so wichtige und segensreiche Vorgang beim Menschen abspielt. Auf der anderen Seite ist es nicht immer leicht, gerade vom Menschen das nötige Material in einwandsfreier Beschaffenheit und Menge zu gewinnen. Vor allen Dingen wechselt dasselbe zu sehr in Bezug auf den Untergrund, welcher mit Transplantationen bedeckt werden soll, in Bezug auf die Gewebe, welche ihn bilden und den Zustand, in dem sich dieselben befinden, um ein sicher einheitliches Bild abzugeben. So ist es von vornherein nicht sicher, dass eine durch das Abkratzen von vielleicht inficierten Granulationen entstandene Wundfläche die gleichen Bedingungen für das Anheilen abgiebt, wie ein Schnitt in intakte Gewebe. Die Möglichkeit der Asepsis ist bei der gelegentlichen Transplantation am Menchen durchaus nicht immer gegeben. Ferner können sehr wohl die Cirkulationsverhältnisse des Untergrundes, je nach der grösseren oder geringeren Menge der vorhandenen Gefässe, auf die Art der Anheilung von Einfluss sein.

Diese Verschiedenheit der Versuchsbedingungen lässt sich am ehesten durch das Tierexperiment ausschliessen, welches es gestattet, die Versuche beliebig oft zu wiederholen und diese Versuche mit einer sehr grossen Gleichmässigkeit der Bedingungen auszuführen. Nun ist es allerdings nicht leicht, bei den uns in grösserer Menge zu Gebote stehenden Tieren Transplantationen überhaupt zur Anheilung zu bringen. Der Grund dafür ist ein sehr einfacher. Er besteht in der Schwierigkeit, das Transplantationsgebiet so weit ruhig zu stellen, dass der Lappen auf seiner Unterlage ankleben und anwachsen kann. Dazu kommt noch der Kampf, den man gegen das Tier führen muss, damit es nicht seinen Verband abreisst, die Wunde leckt, kratzt etc. Meine ersten Versuche, und wie ich vermute, auch die Versuche anderer Experimentatoren scheiterten mehr oder we-

niger an diesem Hindernis. Die Lappen hoben sich ab, wurden ganz oder teilweise gangränös; und wenn einmal einer zum grösseren Teil erhalten blieb, so erfolgte doch die Anheilung unter Verhältnissen, die man keineswegs als normale bezeichnen kann.

Ich versuchte es mit Gypsverbänden; dann bemühte ich mich den Kopf von Hunden durch einen Maulkorb zu schützen, den ich in seinem oberen Teil zu einer weiten, dichtmaschigen Drahthaube ausgestalten liess. Alles mit dem gleichen, wenig befriedigenden Resultat.

Gute Erfolge erzielte ich erst, als ich ein Gebiet in Angriff nahm, welches sich einmal leicht ruhig stellen lässt, welches sich auf der anderen Seite zur Anlegung eines sicher sitzenden Verbandes eignet. Als solches bot sich mir das Innere der Kaninchen-Ohrmuschel dar. Diese stellt an sich infolge des Ohrknorpels ein fast starres Organ dar und ein Festhalten des Verbandes lässt sich in einfachster Weise dadurch erreichen, dass man das Ohr der Länge nach über dem aseptischen Mull zunäht. Es hat dies Gebiet noch den Vorteil, dass es arm ist an Haaren und dass demnach seine Vorbereitung für die Versuche die denkbar geringsten Schwierigkeiten macht.

Es wurde rein aseptisch operiert, mit ausgekochten trockenen Instrumenten, trockenen sterilen Verbandstoffen. Das Operationsgebiet wurde abgeseift, rasiert, dann mit Aether und Alkohol abgerieben. Den Defekt im Ohr setzte ich in der Weise, dass ich ein spindelförmiges Stück der Ohrhaut von 12—15 mm Breite und 20—25 mm Länge mit oder ohne Knorpel excidierte, wobei natürlich eine Perforation der Ohrmuschel resp. eine Verletzung der äusseren Ohrhaut sorgfältig vermieden werden musste. Dann erfolgte zur Stillung der oft nicht unerheblichen Blutung eine längere oder kürzere Zeit anhaltende Kompression, die in der Weise bewerkstelligt wurde, dass über einem das Ohr austamponierenden Gazebausch ersteres mit einer Klemme verschlossen wurde. Als Material zur Deckung des Defektes diente entweder gleich wieder der entnommene Lappen, der dann aber um 180° gedreht wurde, oder ich vertauschte die rechts und links excidierten Lappen mit einander, indem ich den rechten ins linke Ohr implantierte und umgekehrt den linken ins rechte. Diese Lappen bestanden entweder nur aus Haut oder sie enthielten auch Ohrknorpel. Ferner benützte ich Rückenhaut, die natürlich sorgfältig rasiert werden musste. Um den hierbei etwa gesetzten Defekten Gelegenheit zur Ausheilung zu geben und eine möglichst normale Haut zu überpflanzen, liess ich zwischen Rasieren und Transplantieren 3—4 Tage vergehen. Auf einige besondere Versuche, Anheilung fremder Haut betreffend, d. h. sowohl von Haut anderer Kaninchen, als auch von Meerschweinchen-, resp. Froschhaut, komme ich später zurück, bemerke hier nur, dass die Präparierung des Untergrundes auch für diese in der schon geschilderten Weise vorge-

nommen wurde. Der Verband blieb ca. 14 Tage liegen, und dann wurde nach Entfernung der das Ohr schliessenden Naht der Mull vorsichtig abgenommen.

Zur Untersuchung habe ich einen Teil der Tiere nach entsprechender Zeit getötet und von der Aorta aus mit Carminleim injiciert. Die Ohren wurden dann abgebunden, gekühlt und selten in Alkohol, meist in Formalin gehärtet. Wenn die Transplantation an den beiden Ohren zu verschiedener Zeit ausgeführt wird, ist das Alter der Transplantationen bei der Tötung des Tieres natürlich ein verschiedenes.

Wo nicht injiciert wurde, war es nicht nötig das Tier zu töten, es genügte die Amputation des Ohres, welche mittelst des Thermokauters ausgeführt wurde. Diese Präparate wurden in Sublimat, Formol-Müller, in Müller'scher Flüssigkeit, hier und da auch in Flemming'scher Lösung gehärtet.

Bis zur vollendeten Härtung blieb der Verband liegen, falls er nicht schon intra vitam entfernt war. In einer Reihe von Fällen wurden die untersten Verbandlagen mit eingebettet und geschnitten. In anderen wurden dieselben vor der Einbettung entfernt.

Als Einbettungsmaterial diente Celloidin, wo dieses im fertigen Schnitt durch seine Mitfärbung störte, wurde es mit Aether-Alkohol entfernt, nachdem der Schnitt mittelst Glycerineiweiss auf dem Deckglas festgeklebt war. Orcein-Färbung habe ich demnach in folgender Reihenfolge ausgeführt: Orcein-Lösung (Unna-Täncer) 12 Stunden, Salzsäure-Alkohol, Wasser. Jetzt wird der Schnitt auf das mit einem Minimum von Glycerineiweiss befeuchtete Deckglas aufgelegt und angedrückt. Aether-Alkohol ca. 10 Minuten, einmal gewechselt; Alkohol, Wasser, Thioninlösung, Alkohol, Xylol, Canadabalsam. Bei meinen letzten Versuchen habe ich die Orceinfärbung durch die neue Weigert'sche Methode ersetzt. Die Kerne wurden mit Pikrolithioncarmin vorgefärbt. Im Uebrigen wurden als Färbungsmittel benutzt: Hämatoxylin-Eosin, van Gieson, Pikrolithion-Carmin, ausnahmsweise auch andere. Bei Präparaten, welche mit Carminleim injiciert waren, wurde die Kernfärbung mit Hämatoxylin, die Grundfarbe mit Orange G bewirkt, da dieses eine bessere Kontrastwirkung dem Carminrot gegenüber hervorbringt, als das dem letzteren zu ähnliche Eosin. Diese Gegenfärbung wurde in der Weise ausgeführt, dass einige Tropfen einer konzentrierten alkoholischen Lösung von Orange G dem zur Entwässerung dienenden Alkohol zugesetzt wurden.

Im Grunde genommen sind es recht komplicierte Gebilde, welche wir zur Anheilung bringen wollen, wenn wir Hauttransplantationen vornehmen. Epithel nebst seinen Abkömmlingen, den Drüsen, Haaren, Bindegewebe, elastische Fasern, Nerven und Gefässe der Cutis; dazu kommt bei meiner Versuchsanordnung noch in vielen Fällen Knorpel und Perichondrium. Ueber das Schicksal all dieser Gewebe können die Präparate Auskunft geben.

Diese Vielseitigkeit des transplantierten Materials aber nötigte mich, beim Studieren der einschlägigen Litteratur nicht das Einheilen der transplantierten Haut allein zu berücksichtigen, über welches nur eine kleine Zahl von Arbeiten vorliegt; ich musste vielmehr all die Untersuchungen in den Bereich der Betrachtungen ziehen, welche sich überhaupt auf das Anheilen vom Körper oder von ihrem Mutterboden getrennter Gewebsstücke beziehen.

Ueber einen Punkt sind die meisten Autoren einer Meinung, nämlich darüber, dass die Anheilung von Gewebsstücken umso sicherer vor sich geht, je ähnlicher dieselben in ihrer Zusammensetzung dem Mutterboden sind, auf welchen sie verpflanzt werden. In diesem Sinne spricht sich Lengemann aus und ebenso Alessandri, der Nierensubstanz mit Erhaltung ihrer Struktur nur anheilen sah, wenn dieselbe wiederum in Nierensubstanz verpflanzt wurde. In Milz Leber und Hoden ging das Nierengewebe vollständig zu Grunde.

Auf der anderen Seite giebt es aber auch Arbeiten, welche die Möglichkeit des Anheilens von Organen auf nicht adaequatem Boden beweisen. Zu nennen sind hier zunächst die v. Eiselsberg'schen Versuche, betreffs sub- und endoperitonealer Einheilung von Schilddrüsen bei jungen Katzen, Versuche, welche neuerdings von Sultan und Enderlen wiederholt und in Bezug auf die histologischen Vorgänge bei der Anheilung weiter fortgeführt wurden. Beide konstatierten ausgedehnte Degeneration der implantierten Drüse, speciell der centralen Partieen derselben, welche durch eine reichliche Regeneration von den Randpartieen aus wieder gut gemacht wird. An der Gefässversorgung beteiligen sich nach Enderlen junge Gefässe, welche von aussen kommen; zum Teil werden die alten Gefässe wieder wegsam. Ebenso wie die Thyreoidea ist auch die Transplantation der Ovarien Gegenstand eingehender Untersuchungen gewesen. Knauer und Gregoriew haben bei Kaninchen die Ovarien in Bauchfelltaschen zur Anheilung gebracht und normal funktionieren gesehen, so dass Tiere, welche ihrer ursprünglichen Eierstöcke beraubt waren schwanger wurden und, wie Knauer berichtet, 16 Monate nach der Transplantation am Ende der Gravidität eine normale Geburt durchmachten. Morris hat das Experiment bei Menschen ausgeführt und sah Gravidität eintreten, welche nach 3 Monaten mit Abort endete.

Viel älter noch sind die Versuche der Hoden-Transplantation, die schon Ende der 40er Jahre mit Erfolg von Berthold und Hunter ausgeführt waren. Die Richtigkeit dieser Ergebnisse wurde

zwar von Rudolf Wagner angezweifelt, aber 1891 verfügte Lode über eine Anzahl von kastrierten Hähnen, denen durch Implantation ihrer Testikel in das Unterhautzellgewebe resp. in Peritonealtaschen, ihr männlicher Habitus erhalten wurde, während die ihrer Hoden definitiv beraubten Kontrolhähne alsbald den Kapaunentypus annahmen.

Was das Pankreas anlangt, so sind die Versuche, in welchen die Drüse resp. ein Teil derselben gewissermassen als gestielter Lappen verlagert wurde, zu trennen von denjenigen, wo das völlig herausgeschnittene Organ wieder angeheilt ist. Letzteres ist Thiroloix gelungen, nachdem er die Sekretion aus dem Ductus pancreaticus durch Injektionen von Kohle, welche das Lumen verstopften aufgehoben hatte, da der ausfliessende Speichel bei Unterlassung dieser Vorsichtsmassregel die Anheilung verhinderte. Die Sekretion der Drüse trat dann später wieder ein.

Endlich berichtet Erhardt über Transplantation der Milz, die ihm bei Kaninchen gelungen ist.

Während es sich in den bisher angeführten Fällen immer um das Anheilen ganzer Organe handelte, sind auch mit einzelnen Gewebsarten einschlägige Versuche gemacht worden. Zahn hat mit Knorpelgewebe, welches er älteren Tieren entnahm und ihnen selbst oder anderen Tieren der gleichen Gattung in irgend ein Organ implantierte, die Erfahrung gemacht, dass dasselbe der Verfettung und Auflösung verfällt. „Fötales Knorpelgewebe aber, Tieren gleicher oder selbst verschiedener Gattung implantiert, kann fortbestehen und wuchern. Die Vergrösserung eines solchen fötalen Knorpelkeimes geschieht von ihm selbst aus und zwar im Innern desselben durch Vermehrung der intercellulären Grundsubstanz, an seiner Peripherie durch Wucherung der Knorpelzellen".

Ganz analoge Erfahrungen sammelte Zahn bei Versuchen mit fötalem Knochengewebe. Der Oberschenkelknochen eines Kaninchen-Fötus, in die Niere eines erwachsenen Kaninchens implantiert, wuchs und bewahrte dabei im allgemeinen seine Form, abgesehen von Exostosen-Bildung an der Diaphyse und Enchondromen an den Epiphysen.

Fischer fand, dass bei Implantation von Knorpel der einzige Fall, in dem dieser als solcher persistieren kann, der ist, wo man Knorpel mit dem intakten Perichondrium von Tieren aus dem mittleren Lebensalter ziemlich gleichaltrigen Tieren implantiert. In allen anderen Fällen konnte der Knorpel zwar einheilen, wurde aber über kurz oder lang resorbiert und durch Narbengewebe ersetzt. Bei trans-

plantiertem embryonalen Knorpel trat zwar zunächst Wachstum ein, der Knorpel von Wirbelsäule und Extremitäten transformierte sich z. T. in Knochen, aber dies hielt höchstens einige Monate an, um dann den oben beschriebenen regressiven Metamorphosen des fertigen Knorpels Platz zu machen; der Knochen verschwand dabei noch schneller als der Knorpel. Den gleichen Unterschied zwischen den Versuchsergebnissen mit embryonalem und geborenem Knorpel, wie ihn Zahn gesehen hatte, fand auch Leopold in einer grossen Versuchsreihe, die er für die Erklärung der Entstehung von Geschwülsten im Sinne Cohnheim's verwertete. Cohnheim und Maass sahen aus Periostst ücken, welche sie in die Lunge embolisierten, Knochen hervorgehen. Das Gleiche beobachtete Bruns bei Verpflanzung von Knochenmark unter die Haut von Hunden.

Eine sehr grosse Zahl älterer und neuerer Arbeiten über ähnliche Gegenstände liesse sich noch anführen, doch glaube ich mich auf die bisher genannten beschränken zu dürfen.

In ein neues Stadium trat die ganze Transplantationsfrage durch die unter Marchand's Leitung ausgeführten Untersuchungen von Barth, welcher fand, dass bei Replantation und Transplantation von Knochen in Knochenlücken ein Anheilen im eigentlichen Sinn überhaupt nicht erfolgt, dass der transplantierte Knochen hier vielmehr nur als eine Art Leitungsbahn benutzt wird, in welche von der Nachbarschaft her Knochen hineinwachsen kann; dass dieses Letztere aber ebensowohl erfolgt, wenn anstatt des lebendigen irgend ein totes Material verwandt wird, sofern es nur die nötige Porosität besitzt, die für das Hineinwuchern von Geweben notwendig ist. Es machte auch keinen Unterschied, ob der überpflanzte Knochen Periost enthielt oder nicht.

Diese Barth'schen Ansichten sind nicht ohne Widerspruch geblieben. Vor allen Dingen sind Julius Wolff und sein Schüler David gegen dieselben zu Felde gezogen, indem sie das selbständige Fortbestehen des überpflanzten Knochens als sehr wohl möglich darstellten. Ich vermute, dass der von beiden Seiten sehr erbittert geführte Kampf noch nicht zum Abschluss gekommen ist.

Ueberblicken wir das Gesagte nochmals, so ergiebt sich, dass durch die citierten Untersuchungen erwiesen ist, dass Gewebe verschiedener Art, vom Körper abgetrennt, wieder anzuwachsen vermögen, dass Epithelien sich vermehren, ihren Typus beibehalten, Drüsen weiter secernieren können. Auch vom Knorpel, besonders dem embryonalen, scheint mir der gleiche Beweis erbracht, während

ich mich bezüglich des Knochens vor der Hand keiner der beiden Parteien anschliessen möchte.

Kommen wir nun zu unserem eigentlichen Thema, zu der Hauttransplantation, so können wir zunächst konstatieren, dass auch hier die gleichen Gegensätze bis zu einem gewissen Grade vorhanden sind, wie beim Knochen. Dass das Epithel ganz oder zum Teil aus sich selbst weiter bestehen kann, wird wohl von allen Untersuchern bestätigt, über die Cutis aber und ihre verschiedenen Bestandteile sind die Meinungen nicht so ungeteilt.

Die meisten bisher angestellten Untersuchungen beziehen sich, wie gesagt, auf Transplantationen nach Thiersch, so die Arbeiten von Jungengel, Garrè, Goldmann, Karg und der erste Teil einer neueren Arbeit von Enderlen aus dem Marburger pathologischen Institut. Thiersch selbst hat allerdings Erfahrungen gesammelt an Hautlappen, welche die gesamte Cutis mit enthielten, nur vom Fett befreit waren, demnach durchaus dem Krause'schen Lappen entsprachen. Im wesentlichen Gegensatz zu der heute geübten Technik stehen Thiersch's Versuche nur deswegen, weil dieser seine Lappen auf die intakten Granulationen eines Geschwürs implantierte. Dagegen hat in dem zweiten Teil seiner Arbeit Enderlen das Anheilen der Pfropfungen nach Krause auf frischen Wunden untersucht. Trotz des bedeutenden Unterschiedes, welchen die beiden Verfahren bezüglich der Technik ihrer Ausführung und besonders auch der praktischen Resultate darbieten, scheint mir nach Allem, was darüber geschrieben ist, und nach meinen eigenen Erfahrungen ein principieller Unterschied zwischen dem Anheilungsmodus der nach den beiden Methoden gebildeten Lappen nicht zu bestehen.

Jene Gegensätze nun, welche wie wir schon erwähnten, sich bei der Frage nach der Anheilung der Cutis geltend gemacht haben, treten bei deren verschiedenen Bestandteilen in verschieden hohem Grade hervor. Was zunächst die Gefässe anlangt, so glaubt Djatschenko, dessen Arbeit sich allerdings mit Schleimhäuten und zwar vom Hunde beschäftigt, dass die alten Gefässe des Lappens durch Capillarsprossen mit denen des Mutterbodens in Verbindung treten und nachdem sie dadurch dem Kreislauf wiedergewonnen sind, dauernd für die Ernährung des Lappens sorgen. Thiersch hat die gleiche „Inoskulation" auch beobachtet; die Verbindung zwischen Mutterboden- und Lappengefässen soll nach ihm durch Intercellulargänge zustande kommen, die aber nach Ansicht Garrè's auch capillare Sprossen sind. Die Lappengefässe sollen dann, wie Thiersch

meint, nach vollzogener Inoskulation wuchern, embryonalen Charakter annehmen, und erst in der 3. oder 4. Woche zur Norm zurückkehren. Jungengel glaubt ebenfalls an die Inoskulation, konnte sie aber mangels Injektionspräparaten nicht beweisen. Garrè nimmt an, dass wenigstens ein Teil der Gefässe weiter existiert und nach Herstellung einer Verbindung mit den Gefässen des Mutterbodens durch Gefässsprossen auch weiter funktioniert. Im Uebrigen wird nach diesem Autor die Ernährung durch neue Gefässe besorgt, welche aus den Mutterbodengefässen durch das zwischen Mutterboden und Lappen sich bildende Exsudat in letzteren unter teilweiser Benützung der alten Gefässbahnen hineinwachsen und zum Teil wieder zu Grunde gehen, zum Teil sich erweitern, verdicken und nun dauernd erhalten bleiben. Goldmann lässt die Gefässe zu Grunde gehen und durch neue ersetzt werden, welche vom Mutterboden her einwachsen. Diese Gefässentwicklung findet erst sehr spät ihren Abschluss.

Auch Enderlen hält die Inoskulation für möglich, die Lappengefässe gehen aber demnächst doch alle zu Grunde, und neue treten an ihre Stelle.

Was die Bindegewebsfibrillen anlangt, so fand Jungengel zunächst nach 24 Stunden eine starke Quellung der Cutis, die nach hergestellter Gefässversorgung wieder zurückgeht. Karg fand das Netz der Cutisfasern nach 8 Wochen zum Teil geschwunden, zum Teil auseinander gedrängt; nach 12 Wochen war die Cutis härter, die zellige Infiltration geringer. Nach Garrè ist das Bindegewebe zunächst aufgelockert. Später beobachtet man Kernteilungen an den festen Bindegewebszellen.

Für die späteren Tage verzeichnet Garrè im oberen Teil des Präparates das normale, leicht gewellte Bindegewebe, kein narbiges Gewebe. Diesem schliesst sich Goldmann an, der ebenfalls angiebt, dass das Bindegewebe der Transplantation in Wucherung gerät. Der Epitheldruck muss dabei das Ueberhandnehmen der minderwertigen Elemente, welche zur Bildung einer Narbe führen würden, im Zaune halten und den langsamer proliferierenden Gewebsteilen Zeit lassen, sich zu entwickeln, so dass das Endresultat Bindegewebe von normaler Beschaffenheit ist.

Auf einem anderen Standpunkt steht Enderlen; dieser lässt mit den Gefässen auch die Bindegewebsfibrillen wenigstens mit Ausnahme einiger basaler Schichten zu Grunde gehen. Dieselben werden ersetzt durch Granulationsgewebe, welches vom Mutterboden her eindringt, und nach 8 Tagen die ersten Anfänge der Fibrillenbildung

erkennen lässt. Einzelne Reste der alten Fibrillen findet man noch, an ihrer plumpen Gestalt, an deren Färbung und an deren Verlaufsrichtung kenntlich, nach einem Monat zwischen den neu entstandenen Faserzügen.

Auch die elastischen Fasern verfallen nach Enderlen der Degeneration. Nach 33 Tagen vermisst man sie in einem Krause'schen Lappen vollkommen, und es ist zu dieser Zeit noch kein Wiederersatz zu konstatieren. Goldmann fand in einer 4monatlichen Pfropfung nach Thiersch ein ausgebildetes Netz von elastischen Fasern. In Garrè'schen Präparaten, welche Goldmann zu durchmustern Gelegenheit hatte, konnte dieser schon nach 10 Tagen elastische Fasern nachweisen und schliesst daraus, dass schon nach dieser Zeit die Fasern regeneriert sind, resp. angefangen haben sich zu regenerieren.

Von dem Epithel habe ich schon berichten können, dass über sein Schicksal insofern Einigkeit herrscht, als alle Beobachter an die Möglichkeit glauben, dass es persistiert und, nachdem es zunächst degenerative Processe durchgemacht hat, sich aus sich selbst heraus regeneriert. Nur Enderlen schränkt auch diesen Satz insofern ein, als er zwar seine Richtigkeit zugiebt, doch aber, zumal für den Krause-Lappen, dem benachbarten Mutterbodenepithel eine weitgehende Bedeutung in Bezug auf den Ersatz verloren gegangener Lappen-Epithelien zuschreibt, indem sich am Rande des Lappens schon am zweiten Tage unter der abgestossenen Decke eine neue Epithelschicht findet, welche von der umgebenden Haut stammt, den Wundspalt überbrückt oder durchschreitet und sich zungenförmig auf der Pfropfung vorschiebt. Die Schweissdrüsen bleiben nach demselben Autor zum grossen Teil erhalten. Ueber die Talgdrüsen hat er sich nach den spärlichen Befunden ein Urteil nicht bilden können. Für die Haare liegt die Möglichkeit des Erhaltenbleibens vor; am Rande des Lappens konnte Enderlen gut erhaltenes Epithel an denselben konstatieren, mehr nach der Mitte zu fanden sich dagegen Degenerationserscheinungen.

Enderlen kommt zu dem Schluss, dass weitaus der grössere Teil des ungestielten Lappens zu Grunde geht und allmählich durch neu gebildetes Gewebe ersetzt wird, welches sich der alten Form sogar bis zur Wiederherstellung der Hautpapillen anpasst, so dass ein sehr vollkommener Ersatz dadurch herbeigeführt wird. Es resultiert daraus, wie schon erwähnt, ein wesentlicher Unterschied im Vergleich mit einer gewöhnlichen Narbe.

Ueber die Art, wie die Verklebung resp. Verheilung selbst zustande kommt, finden wir ziemlich einheitliche Angaben. Das Wesentliche ist bei allen Autoren zunächst die Bildung eines fibrinreichen Exsudates, welches die Verklebung besorgt, dessen anfangs grosser Gehalt an roten Blutkörperchen bald verschwindet unter Zunahme der weissen und vor allen Dingen der Bindegewebszellen, welche eine Umwandlung des Granulationsgewebes in Bindegewebe bewirken. Je nach der Dicke des Exsudates ist die Narbenbildung früher oder später abgeschlossen, ist die Narbe mehr oder weniger als solche erkennbar. Nach Garrè ist oft schon am 10., fast regelmässig am 14. Tage die Grenze verwischt, so dass sie nur an den Stellen eines sehr dicken Exsudates noch kenntlich ist. Später ist eine eigentliche Narbe überhaupt nicht nachzuweisen. Ausnahmsweise hat Garrè auch an einzelnen Stellen, wo der Lappen der Unterlage sehr gut anlag, eine direkte Verklebung ohne Fibrin beobachtet. Nach Jungengel beginnt das Extravasat unter körnigem Zerfall der roten Blutkörperchen nach 48 Stunden zu schwinden; dann wird es durch Keimgewebe ersetzt, welches allmählich zur Narbe wird. Später ist die transplantierte Haut durch eine mehr oder weniger dicke Schicht von Narbengewebe mit dem Boden verbunden. Goldmann vermeidet bei der Besprechung späterer Stadien absichtlich das Wort Narbe, weil von einer solchen im gewöhnlichen Sinne des Wortes hier keine Rede sein kann. Nach dem Anheilungsmodus, wie ihn Enderlen beschreibt, ist eine Narbe im wahren Sinne des Wortes auch nicht möglich, da die vom Mutterboden in den Lappen hineindringenden Bindegewebszüge, die Stelle wo die Verwachsung stattgefunden hat, vollkommen verwischen. Im Thiersch'schen Lappen ist nach ihm die ganze subepitheliale Schicht Narbe.

Das Exsudat, welches sich zwischen Lappen und Untergrund bildet, infiltriert in mehr oder weniger hohem Grade auch den Mutterboden und den Lappen. Was den Mutterboden anlangt, so sind die Untersucher einig darüber, dass die Infiltration mehr oder weniger hochgradig ist, je nach der Gewebsart, aus der er besteht. Infiltration und Kernwucherungen sind nach Garrè stark, wo Cutis und Subcutis den Boden abgeben, gering im fascialen Bindegewebe und Fettgewebe und da, wo die straffe Unterlage von Granulationen als Mutterboden dient, sehr stark im Muskel. Enderlen glaubt, dass die Reaktion im Fettgebe stärker ist, als im strafferen Bindegewebe.

Nach Garrè kann man von der 9. Stunde an das Vordringen der in das Exsudat gelangten Rundzellen in den Bindegewebsspalten des Lappens und unter vorzugsweiser Benutzung der alten Gefässlumina beginnen sehen und nach 48 Stunden schon bis in die Papillargefässe verfolgen. Es entsteht demnach keine diffuse, sondern eine mehr in Zügen angeordnete Rundzellen-Infiltration. Auch hier treten bald die Fibroblasten an Stelle der Leukocyten. In ähnlichem Sinne äussern sich auch die anderen Untersucher.

Bevor ich nun an die Mitteilung meiner gefundenen Resultate herangehe, möchte ich noch auf einige in dem ersten Teil dieser Arbeit, zumeist auch schon von anderen Beobachtern, insonderheit auch von Krause erwähnte Punkte hinweisen, die mir theoretisch von einigem Interesse zu sein scheinen, insofern sie Anhaltspunkte dafür bieten, in wie weit ein implantierter Lappen als solcher weiter besteht. Von Wichtigkeit scheint mir vor allen Dingen der Umstand zu sein, dass der Lappen stets durch eine deutliche Narbe gegen die umliegende Haut abgegrenzt bleibt; ebenso bleiben auch die Narben zwischen einzelnen Lappen dauernd bestehen. Ferner behält die übertragene Haut ihre charakteristischen Eigenschaften bei[1]), so dass Differenzen zwischen der übertragenen Haut und ihrer Umgebung dauernd bestehen bleiben. Insonderheit tritt dies an mittransplantierten Haaren hervor, allerdings in vollkommener Weise nur dann, wenn man den Lappen dick genug genommen und eine Verletzung der bis ins Unterhaut-Fettgewebe dringenden Haarwurzeln vermieden hat. Einzelne Haare, vermutlich weniger tief wurzelnde, bleiben bisweilen auch bei Thiersch'schen Transplantationen dauernd erhalten. Es gelingt Haare auf Stellen zu überpflanzen, welche derselben verlustig gegangen sind, aber auch auf solche Stellen, welche physiologisch haarlos sind, z. B. die Planta pedis.

Hat man zur Deckung eines Defektes mehrere Lappen nötig, so sieht man im Falle des Gelingens der Transplantation schon nach 5 Tagen (früher habe ich die Lappen nie zu sehen bekommen, da wir grundsätzlich nicht früher den Verband gewechselt haben) die schmalen Lücken zwischen den Lappen durch eine kontinuierliche, epithelbedeckte Narbe verbunden und zwar gleich gut, mag das betr. Interstitium mehr oder weniger weit vom Rande des bepflanzten Defekts gelegen sein.

1) Es handelt sich hier nur um äussere Haut; bezüglich der Uebertragung von Schleimhaut fehlt es mir an ausreichenden Erfahrungen.

Ferner habe ich oft schon beim ersten Verbandwechsel das Aussehen der Haut, abgesehen von einer bisweilen mit braungelben Tönen gemischten stärkeren Rötung, dem Aussehen nach vollständig der umgebenden Haut resp. der Haut der Entnahmestelle gleichend gefunden. Speciell war die Konfiguration der Oberfläche durchaus gleich der normalen Haut. Auch dem palpierenden Finger bietet derartige Haut keine Besonderheiten, sie ist von normaler Konsistenz, die Epidermis lässt sich verschieben und in kleinen Falten abheben. Diese Eigenschaften sind auch da vorhanden, wo der Lappen einer starren Unterlage z. B. dem Knochen aufliegt.

Eine derartige reaktionslose Anheilung tritt aber bekanntlich nicht immer ein; zwischen ihr und dem Nekrotischwerden des Lappens oder einzelner seiner Teile giebt es eine Menge Uebergänge. So kann die blutige Durchtränkung eine sehr erhebliche sein. Sie bedingt eine dunkelblaurote Färbung, durch welche hindurch das helle Rot der wiederhergestellten Cirkulation erst sehr langsam zur Geltung kommt. Aber diese dunkle Färbung kann als gutes Zeichen gelten. Sie ist ein Vorbote der Cirkulation, während die Teile, bei welchen die letztere sich nicht wieder herstellt, zunächst weiss bleiben, um sich dann alsbald schwarz zu färben, als Zeichen eingetretener Nekrose. Als ein Beweis erhaltenen Lebens dürfen wir auch die Blasenbildung ansehen, welche sich oft in der Epidermis geltend macht. Nachdem derartige Blasen eingetrocknet sind, pflegt unter denselben normales Epithel zum Vorschein zu kommen. Diese Blasenbildung kann aber, wie gesagt, auf weite Strecken des Lappens hin oder sogar vollkommen fehlen, wie denn ein und derselbe Lappen oft genug an verschiedenen Stellen zu gleicher Zeit ein ganz verschiedenes Bild darbietet. Die Möglichkeit, dass die tiefen Schichten des Lappens erhalten bleiben, während die oberflächlichen sich in mehr oder weniger grosser Ausdehnung nekrotisch abstossen, will ich nur erwähnen; ebenso die oft gemachte Beobachtung, dass derartige Lappen mit blossliegender Cutis sich überraschend schnell wieder mit Epithel bedecken.

Oefter zeigt der übertragene Lappen zunächst eine erhebliche Dickenzunahme; er hebt sich über das Niveau der umgebenden Haut beetartig hervor. Die Epidermis ist dann praller gespannt, lässt sich nicht in Falten erheben, der palpierende Finger hat den Eindruck vorhandenen Oedems. Auch derartige Zustände brauchen nicht den ganzen Lappen zu treffen, sie können auf einzelne Teile desselben beschränkt sein. Endlich möchte ich noch einer Erscheinung

gedenken, die wir öfter, aber durchaus nicht regelmässig beobachtet haben, nämlich das nachträgliche Schrumpfen der Lappen. Diese werden bekanntlich durch das Lospräparieren und Abtrennen von ihrer Umgebung, sofort um ca. $^1/_3$ kleiner, eine Thatsache, mit welcher wir bei Abmessung der Lappen zu rechnen haben. Nun beobachten wir es öfter, dass der Lappen auch nach der Implantation noch um ein Beträchtliches an Ausdehnung verliert, so dass der durch die umgebende Narbe gekennzeichnete Bezirk desselben geringere Dimensionen aufweist, als der ursprüngliche Defekt, während in anderen Fällen man sich durch Messungen überzeugen kann, dass der Lappen dauernd die gleiche Grösse beibehält.

Ehe ich Folgerungen aus den hier geschilderten Thatsachen ziehe, sei es mir gestattet, einen Teil meiner in der früher geschilderten Weise gewonnenen Präparate zu beschreiben, wobei ich bemerke, dass ich die wenigen Fälle, in denen der Lappen nicht angeheilt war, fortgelassen habe und ebenso eine Reihe von denjenigen, deren Befund einem der hier geschilderten Bilder absolut analog war.

Beschreibung der Präparate.

24 Stunden.

1. Ohrhaut mit Knorpel (Carmininjekt. Häm.-Orange).

Lappen liegt gut an, an den Enden mässige Diastase, Injektion ziemlich unvollständig; zahlreiche Gefässe auch im Mutterboden enthalten noch rote Blutkörperchen.

Grenze: Ziemlich reichliches Exsudat: rote, weisse Blutkörperchen, letztere in Haufen. Fibrin. Das Exsudat drängt nach dem Mutterboden und nach dem Lappen in den Bindegewebsspalten in langen Zügen vor, hie und da dringen einige injicierte Gefässsprossen in das Exsudat vor.

Gefässe des Lappens enthalten durchweg Blut (prall gefüllt), nirgends Carmin. Knorpel und Perichond. zeigen keinen wesentlichen Unterschied gegenüber der Nachbarschaft. Knorpelkerne gut gefärbt. Chromatingerüst wie im Mutterb. Bindegewebe oberhalb des Knorpels nicht infiltriert, nur an den Rändern des Lappens. Kerne gut gefärbt. Von den Enden des Lappens dringen etwas zellreichere leukocytenreiche Stränge ziemlich weit in den Lappen hinein vor.

Epithel zum Teil etwas verschmälert; Kerne gut gefärbt. Drüsen intakt.

2. Ohrhaut mit Knorpel (Müller; Sublimat. Hämatox.-Eosin. Saffranin van Gieson. Weigert's Fibrin-Färbung).

Lappen liegt dem Untergrund gut an, an den Enden ein senkrechter mit Exsudat ausgefüllter Spalt. Exsudatschicht, sehr fein, hier und da fehlend, besteht aus Fibrin, roten und weissen Blutkörperchen und

grösseren Zellen mit runden Kernen (Fibroblasten). Leukcoyten hier und da in Häufchen. Bei schwacher Vergrösserung ist ein Unterschied in der Färbung des Lappens und seiner Umgebung nicht zu erkennen.

Mutterboden oberflächlich infiltriert. Zellen hier und da zu Häufchen angeordnet, reichlich rote und weisse Blutkörperchen. Bindegewebe aufgelockert. Infiltration im Lappen noch erheblich weniger tiefgreifend wie im Mutterboden. Das Perichondrium bildet die Grenze, über welche hinaus die Infiltration nicht eingedrungen. Nur an den Enden ist von dem Exsudat etwas eingedrungen.

Knorpel und Perichondrium zeigen keine Besonderheiten gegenüber dem Mutterboden.

Blutgefässe enthalten noch rote und weisse Blutkörperchen. Endothelzellenkerne gut gefärbt. An der Basis des Lappens einige prall gefüllte Capillaren.

Epithel etwas abgeflacht infolge einer Schrumpfung der Zellen, die schon in der untersten Schicht nicht cylindrisch, sondern rund sind.

Drüsen und Haarbälge wie in der Nachbarschaft; keine Nekrosen.

3. Ohrhaut inkl. Knorpel (Sublimat. Häm.-Eosin).

Lappen liegt dem Untergrund gut an. Die Grenze ist schwer zu erkennen wegen einer sehr starken Durchsetzung des aufgelockerten Gewebes mit roten Blutkörperchen, die sich als fast kontinuierlicher kompakter Streifen an der Grenze zwischen Lappen und Grund hinziehen und mit Ausläufern in Grund und Lappen in den Gewebsspalten vordringen, im Lappen bis ans Perichondrium heran. So besonders in der Umgebung der Gefässe. Weisse Blutkörperchen im Kompakten spärlich, kaum gegen normales Blut vermehrt, etwas reichlicher in den Ausläufern. Neben ihnen zahlreiche grosskernige Rundzellen. Wenig feinfädiges Fibrin.

Gefässe an der Basis des Lappens z. T. leer, z. T. prall gefüllt, weiter nach der Oberfläche zu fast alle prall gefüllt.

Knorpel und Perichondrium zeigt keinen Unterschied gegen Mutterboden.

Epithel: Keine Mitosen, während in der Nachbarschaft zahlreiche vorhanden sind. Sonst bis auf leichte Abflachung ohne Besonderheiten. Drüsen etc. ebenso.

Cutisgewebe nicht verändert. Der Knorpel bildet die Grenze. Unter ihm die oben erwähnte Infiltration, über ihm Infiltration nur an den Enden des Lappens, welche vom Mutterboden etwas abstehen. Beide Diastasen durch Exsudat und Fibrin, spärliche rote, massenhaft weisse Blutkörperchen ausgefüllt.

4. Ohrhaut inkl. Knorpel (Häm.-Eosin. Orcein.)

Lappen liegt gut an, ist erheblich kleiner wie der Defekt, grenzt an der äusseren Seite dicht an die Nachbarschaft, auf der anderen Seite grosse Diastase.

An der Grenze zwischen Lappen und Mutterboden Exsudatschicht: Fibrin, rote, weisse Blutkörperchen, letztere ziemlich zahlreich. Das Exsudat setzt sich in den Mutterboden ziemlich tief hinein fort. Weisse Blutkörperchen nirgends zu Haufen angeordnet; im Lappen reicht das Exsudat unmittelbar an das Perichondrium.

Lappen. Die Schicht über dem Knorpel ist z. T. ebenso zellenreich wie der Mutterboden. Die Zellen zeigen dieselben Eigenschaften wie die des Mutterbodens. In fast der Hälfte des Lappens aber ist gar keine Kernfärbung eingetreten, dies besonders an dem Rand, welcher nicht an die benachbarte Haut anstösst. Hier ist das Bindegewebe gequollen.

Epithel: Hornschicht stark abgehoben, Epithelzellen scheinbar etwas gequollen; über den nekrotischen Partien keine Kernfärbung. Drüsen z. T. erhalten und nicht wesentlich gegen die normale Haut geändert; in den nekrotischen Partien ebenfalls nekrotisch. Knorpel und Perichondrium zeigen überall Kernfärbung, doch ist der Knorpel diffuser gefärbt wie der des Mutterbodens. Die Zellen sind sehr stark geschrumpft, die Kerne zum grossen Teil unregelmässig gestaltet, dunkler gefärbt, Chromatingerüst nicht zu unterscheiden, zahlreiche kleine und grosse Vacuolen in den Zellen. Auch die Kerne des Perichondrium sind etwas dunkler und diffuser gefärbt wie normal.

(Die offenbar mangelhafte Ernährung des Lappens erklärt sich in diesem Falle wohl dadurch, dass der bis überall zum Rande reichende Knorpel die ernährenden Flüssigkeiten am Durchtritt hindert, während dieselben von den seitlichen Partien aus nicht in den Lappen treten konnten, weil der Lappen von der Nachbarschaft getrennt ist).

Gefässe zum grössten Teil noch prall gefüllt und zwar sowohl unter, wie über dem Knorpel.

Orceinfärbung ergiebt keinen Unterschied der elastischen Fasern gegenüber der Nachbarschaft.

48 Stunden.

5. Ohrhaut ohne Knorpel (Hämat.-Eosin. Pikrocarm. van Gieson. Orcein).

Lappen liegt gut an. Verklebungsgrenze z. T. sehr schmal, sodass sie bei schwacher Vergrösserung nicht zu erkennen. An anderen Stellen etwas breiteres Exsudat aus roten, spärlichen weissen Blutkörperchen bestehend. Das Extravasat sendet Fortsätze nach dem Lappen und Mutterboden hier und da bis dicht an das Epithel heran. Gefässe sind sämtlich mit Blut gefüllt. Bindegewebe des Lappens ist etwas aufgelockert, seine Kerne sind gut gefärbt; in seinen Maschen finden sich ausser den erwähnten Zügen von roten Blutkörperchen nur vereinzelte weisse. Epithel und Drüsen zeigen keinen Unterschied gegenüber dem Mutterboden. Bei starker Vergrösserung erkennt man ziemlich zahlreiche Mitosen, besonders nahe dem Rand des Lappens. Sowohl das Epithel

des Lappens als auch das der benachbarten Haut reicht tief in die Lücke zwischen Lappen und Nachbarschaft hinein, so dass sie sich dort fast berühren.

Ein analoges Präparat mit Müller gehärtet bietet annähernd die gleichen Verhältnisse, nur ist hier das Epithel etwas abgeflacht.

6. Ohrhaut mit Knorpel (Müller. Hämatoxyl.-Eosin. v. Gieson. Weigert Fibrin und elastische Fasern).

Lappen liegt zu $^2/_3$ gut an, $^1/_3$ hat sich etwas abgehoben, der Zwischenraum ist durch Fibrin ausgefüllt, welches mit mässig reichlichen Zellen durchsetzt ist. Diese enthalten z. T. gelappte, z. T. etwas grössere einfache Kerne. An den beiden Enden des Lappens ist eine ähnliche, aber sehr dünne Fibrinschicht zu konstatieren. Da wo der Lappen dicht anliegt, findet sich nur ein feiner Streifen von Fibrin, an einigen Stellen ist derselbe auch bei starker Vergrösserung gar nicht zu konstatieren. In der Umgebung der Grenze Exsudat: zahlreiche rote, relativ spärliche weisse Blutkörperchen, mässig strangförmig in die Bindegewebsspalten sich erstreckend. Fleckweise ist die kleinzellige Infiltration etwas reichlicher.

Gefässe unter dem Knorpel fast durchweg praller gefüllt, oberhalb des Knorpels z. T. prall gefüllt, z. T. einige, z. T. gar keine Blutkörperchen enthaltend. Endothelien unverändert. Knorpel und Perichondrium zeigen bei schwacher Vergrösserung keinen Unterschied gegen den Mutterboden. Bei starker Vergrösserung ebenso.

Bindegewebe oberhalb des Knorpels etwas aufgelockert. In den Interstitien hier und da rote Blutkörperchen, sehr spärliche weisse. Kerne ohne Besonderheiten. Epithel und Drüsen: Epithelsaum erheblich verschmälert, Epithelkerne gut gefärbt. Die Verschmälerung ist bedingt durch Abflachung der tiefen Schichten, welche schon zu unterst statt cylindrisch flach sind und sich nach oben schnell noch mehr abflachen. Grenze zwischen den Zellen (Stacheln) deutlich zu erkennen, Hornschicht verdickt, grossenteils abgehoben. Die Zellen der Drüsen erscheinen etwas geschrumpft, ihre Begrenzung ist etwas verwischt, sodass die Drüsen im Ganzen etwas kleiner erscheinen wie normal. Die Kerne sind gut gefärbt. Das Epithel der Umgebung ist in den Substanzverlust zwischen Lappen und Mutterboden hineingewuchert; das Epithel des Lappens lässt nichts derartiges erkennen.

7. Ohrhaut (Carmin-Injekt. Hämat.-Eosin. Schwache Vergrösserung).

Lappen liegt gut an, besonders an seinen Ecken. Verklebungsschicht besteht aus etwas Fibrin; in der Umgebung und in den Maschen zahlreiche rote Blutkörperchen und noch zahlreichere weisse, welche hie und da zu dichten Zügen angeordnet sind; besonders ist das Perichondrium in seiner Unterfläche dicht infiltriert. Doch findet sich zwischen dieser Infiltration und dem Knorpel noch eine drei- bis vierfache Lage normal gestalteter Perichondrium-Zellen. Die Infiltration dringt auch sehr stark in

den Mutterboden vor. Blutgefässe im Mutterboden gut injiciert. Im Lappen finden sich oberhalb des Knorpels einzelne injicierte Gefässe, unterhalb des Knorpels ist die Injektion der Lappengefässe etwas besser, hier enthalten auch die meisten grösseren Gefässe, neben den roten Blutkörperchen mehr oder weniger Injektionsmasse. Ein thrombosiertes Gefäss, dessen Lumen fast ganz mit Leukocyten vollgepropft ist, enthält in der Peripherie einen Halbmond von Injektionsmasse. An einer Stelle, wo der Knorpel durch einen Zug von Bindegewebe unterbrochen ist, dringt die Infiltration nach der Oberfläche des Lappens hin vor und breitet sich hier in Zügen parallel dem Knorpel weithin aus. Diesen Zügen kommen ähnliche von den Enden des Lappens her entgegen. Die Bindegewebsfasern sind bis zum Epithel hinauf gequollen, die Zellkerne geschrumpft, dunkler als normal, das Epithel selbst stellt einen ganz schmalen, aus glatten Zellen gebildeten Saum dar. Auch diese Kerne sind geschrumpft, die Zellkonturen verwischt. Die Drüsen zeigen ähnliche Verhältnisse; Knorpel-Grundsubstanz zum Teil gut, zum Teil gar nicht gefärbt; Knorpelzellkerne wie die des Perichondriums gut gefärbt, doch sind letztere in der Umgebung der Infiltration geschrumpft und dunkler gefärbt als normal.

8. Ohrhaut mit Knorpel (Carmin-Injekt. Hämat.-Eosin).

Der Lappen hat sich gut angelegt, ist aber nichtsdestoweniger nur bis zum unteren Perichondrium erhalten, vom Knorpel bis zum Epithel gangränös. Sehr starke Infiltration, die am Knorpel in scharfer gerader Linie abgesetzt und schon makroskopisch als dunkelblaue Zone zu erkennen ist. Die Infiltration ist am dichtesten im Perichondrium und nimmt nach der Verklebungsschicht stark ab. Gefärbt sind im Lappen nur einige Kerne im Knorpel; im Perichondrium, im Bindegewebe und Epithel, aber alle stark geschrumpft, dunkler als normal. Injektion der Mutterbodengefässe ist sehr gut.

3 Tage.

9. Ohrhaut mit Knorpel (Carmin-Injekt. v. Gieson. Hämat.-Orange. Weigert's elastische Fasern).

Hervorzuheben ist nur, dass die sehr gelungene Injektion ziemlich sämtliche, auch die grössten Lappengefässe getroffen hat. Die Lappengefässe sind im allgemeinen weiter als die entsprechenden des Mutterbodens. Zahlreiche Anastomosen, welche die dünne Verklebungsschicht durchsetzen. Epithel überall erhalten, etwas verschmälert; Drüsen-Epithelien etwas geschrumpft, Knorpel-Grundsubstanz blass, Knorpelzellen zum Teil gut gefärbt, zum Teil geschrumpft, doch finden sich ebensolche Veränderungen im Mutterboden. Das Epithel des Lappens scheint etwas gewuchert zu sein, doch ist es noch nicht zur Vereinigung gekommen. Elastische Fasern zeigen keine Aenderung gegenüber dem Mutterboden.

10. Ohrhaut mit Knorpel (Carmin-Injekt. v. Gieson. Hämat.-Orange).

Lappen liegt gut an, ist etwas gequollen, nur an einer Stelle eine kleine Lücke, die von Fibrin, roten und weissen Blutkörperchen ausgefüllt ist. Letztere ziemlich spärlich, nur an den Enden des Lappens etwas reichlicher, wo zwischen Lappen und Nachbarschaft eine Diastase besteht. Von dort dringen sie, dem unteren Perichondrium folgend, ziemlich weit in den Lappen hinein vor. Mutterboden zeigt ziemlich reichlich kleinzellige Infiltration. Blutgefässe des Mutterbodens gut injiciert, diejenigen des Lappens nur zum Teil, es fällt aber auf, dass auch in der Mehrzahl der grossen Lappengefässe (Arterien, Venen, Capillaren) sich neben roten und weissen Blutkörperchen ein zwischen diese eingedrungenes Netz von Injektionsmasse findet und zwar sowohl unter wie über den Knorpel. An einigen Stellen sieht man injicierte Gefässschlingen durch das Exsudat in den Lappen hineinziehen.

Knorpel auffallend blass gefärbt, zeigt teilweise geschrumpfte, zum grossen Teil aber gut erhaltene Kerne mit deutlichem Chromatingerüst, ebenso das Perichondrium.

Bindegewebe etwas gequollen, an den Enden des Lappens mässiger Reichtum an Leukocyten; Epithel nur wenig verschmälert, die meisten Zellen geschrumpft, sehr reichliche Mitosen, die basale Schicht ist cylindrisch. Aehnliche Erscheinungen an den Drüsen, in welchen sich auch hie und da Mitosen finden. Hornschicht verdickt.

11. Ohrhaut mit Knorpel (Hämat.-Eosin. Hämat.-Orange. v. Gieson).

Lappen liegt gut an, ist dicker wie die entsprechende benachbarte Haut, infolge von Lockerung der unter dem Knorpel gelegenen Partie. Exsudat: zahlreiche rote Blutkörperchen, die strangweise sich in den Lappen und Mutterboden hinein verfolgen lassen. Leukocyten nirgends in Häufchen, sind überhaupt nicht sehr zahlreich, daneben Zellen mit grösseren, blassen Kernen. Fibrinnetz wegen der starken Durchsetzung mit roten Blutkörperchen schwer zu erkennen. Nur nach den Enden des Lappens zu finden sich reichlichere Leukocyten; hier besteht beiderseits zwischen Lappen und Mutterboden ein Spalt. Gefässe des Lappens gut gefüllt, besonders weisen einige Gefässe unterhalb des Knorpels und einige, die durch einen Schlitz des Knorpels treten, eine sehr pralle Füllung auf.

Knorpel: Grundsubstanz etwas blasser gefärbt als Mutterboden. Kerne des Knorpels zeigen keinen Unterschied gegenüber dem Mutterboden. Kerne des Perichondriums zum Teil etwas geschrumpft, dunkler gefärbt als normal. Kerne des Bindegewebes gut gefärbt, die des Epithels sind etwas geschrumpft; das Epithel ist verdünnt, Drüsenepithelien auch im Centrum des Lappens erhalten, doch sind die Drüsen geschrumpft, dunkler als normal gefärbt.

4 Tage.

12. Ohrhaut mit Knorpel (Carmininjektion. Hämat. Orange).

Verklebungsschicht nur noch mit Mühe zu erkennen. Fast sämtliche Gefässe vom Untergrund und Lappen sind injiciert, in letzteren weisen auch die grössten Gefässe eine vollkommene Injektion auf. Die Gefässe des Lappens sind weiter als die des Mutterbodens. An den Enden des Lappens, besonders dem einen, eine sehr gefässreiche Granulation. Auch bei starker Vergrösserung ist die Grenze zwischen Lappen und Mutterboden teilweise garnicht zu sehen. Es findet sich dort, wo sie sein muss, ein Reichtum an grossen Zellen mit meist ovalen Kernen, vereinzelte Leukocyten, keine roten Blutkörperchen. Zahlreiche Gefässe und Gefässschlingen durchziehen diese Gegend.

Knorpel und Perichondrium sind bei starker und schwacher Vergrösserung nicht vom Mutterboden unterschieden. Cutis enthält vereinzelte Leukocyten, ist im übrigen nicht zahlreicher wie die Cutis der Nachbarschaft. Epithel wenig verdünnt, reichliche Mitosen. An einer Stelle ein mit Leukocyten gefülltes Gefäss. Unterschied gegen den Mutterboden an den meisten Stellen sehr gering, an manchen auch garnicht hervortretend. Auch die Drüsen und Haare etc. weisen keine wesentlichen Veränderungen auf. Nur ganz vereinzelte Leukocyten zwischen den Epithelien.

13. Ohrhaut mit Knorpel (Carmininjektion. Hämat.-Orange. Hämat.-Eosin. v. Gieson).

Grenze des Lappens ist noch fast überall an einem Fibrinstreifen zu erkennen. Injektion nicht sehr vollkommen; sowohl im Mutterboden als auch in sämtlichen Teilen des Lappens finden sich neben nicht injicierten kleine und sehr grosse gut injicierte Gefässe. Das Epithel des Lappens ist an der einen Seite über einen ziemlich breiten Spalt zwischen Lappen und Mutterboden zur Hälfte hinüber gewuchert, indem es gleichzeitig einen langen Zapfen in die Tiefe geschickt hat. An dieser Stelle ist das Mutterbodenepithel nur wenig vorgekrochen. Auf der anderen Seite, wo das Lappenepithel am Rande des Lappens z. T. verloren gegangen ist, ist der Defekt ausschliesslich vom Mutterbodenepithel ebenfalls unter Vorsendung eines Zapfens in die Tiefe überkleidet. Das Bindegewebe des Lappens sowie des benachbarten Mutterbodens ist stark gelockert, offenbar ödematös; Knorpelgrundsubstanz hat Hämat.-Färbung nicht angenommen, doch fällt auf, dass auch die benachbarten Teile des Mutterbodenknorpels nicht gefärbt sind, während die weiter abgelegenen in toto dunkelblau gefärbt sind. Die Verklebungsschicht besteht aus Fibrin mit eingestreuten roten und weissen Blutkörperchen und noch zahlreicheren mononukleären Zellen. Das benachbarte Bindegewebe ist nur auf kurze Strecken hinaus strichförmig infiltriert, sonst nur ödematös, zeigt normal gefärbte, meist ovale Kerne. Zellen des Perichondrium und des Knorpels ohne Veränderung. Nur an den Enden des Lappens ist die Infiltration mit Rundzellen und auch roten Blutkörperchen eine etwas reichlichere. Das Epithel lässt Schrumpfungsprozesse nur in sehr geringem Grade erkennen. Die Chromatinsubstanz sehr schön distinkt; mässig zahlreiche

Mitosen. Doch sind solche auch im Mutterboden sehr spärlich, woran vielleicht der Umstand schuld ist, dass infolge der Injektion zwischen der Tötung und der Einbettung eine erhebliche Zeit verstrichen ist.

14. Ohrhaut mit Knorpel (Sublimat. Hämat.-Eosin.-Hämat. Orang. v. Gieson. Orcein-Thionin).

Grenze des Lappens zum grossen Teil durch einen Fibrinstreifen markiert. An einer kleinen Partie bei schwacher Vergrösserung nicht zu erkennen, wieder an einer anderen Stelle durch einen schmalen Saum lockeren Bindegewebes gekennzeichnet. An beiden Enden des Lappens ziemlich breite granulierende Defekte, an deren teilweiser Ueberbrückung auf der einen Seite sich Lappen und Mutterboden-Epithel ziemlich gleichmässig beteiligen, während an der anderen Seite das Lappenepithel bis zur Hälfte, das Mutterboden-Epithel nur bis zum vierten Teil vorgewuchert ist.

Knorpelgrundsubstanz zur Hälfte gut gefärbt, zur anderen Hälfte ohne Hämat.-Färbung. Epithel des Lappens in der Mitte verschmälert, nach den Enden zu von ziemlich normaler Höhe; tiefe Schichten in der Mitte platt, zahlreiche Mitosen. Die am weitesten über den erwähnten Defekt herüberreichende Zelle befindet sich in Teilung. Im übrigen sind die Verhältnisse ähnlich wie in den früheren Fällen. Drüsenepithelien gut erhalten. Grenze des Epithels gegen die Cutis glatt, keine Zapfenbildung; letztere nur an dem Interstitium zu sehen. Elastische Fasern ohne Besonderheiten.

15. Ohrhaut ohne Knorpel (Sublimat. Hämat.-Eosin. v. Gieson).

Die transplantierte Haut überragt auf der einen Seite den Defekt um ein weniges, während auf der anderen Seite eine Lücke bleibt, über welche das Epithel des Lappens sich bis zur Mitte herübergeschoben hat, während das Mutterboden-Epithel nicht ganz die Mitte erreicht hat. Der Lappen ist in seiner ganzen Ausdehnung von einem noch gut kenntlichen Fibrinstreif gegen den Mutterboden geschieden. Die Cutis des Lappens hebt sich ausserdem von der Unterlage dadurch sehr deutlich ab, dass in ersterer eine ziemlich starke zellige Infiltration vorhanden ist, während der Lappen nur hier und da etwas kleinzellige Infiltration zeigt, im ganzen aber eine Vermehrung der Zellen gegen den Mutterboden nicht erkennen lässt. An einzelnen Stellen des Lappens ist im Gegenteil eine Verminderung der Zellkerne zu konstatieren; die Zellkerne sind hier geschrumpft, auffallend dunkel gefärbt. Gefässe des Lappens enthalten rote Blutkörperchen, sind zum grössten Teil prall gefüllt. Ausserdem findet sich in den Bindegewebsspalten eine wechselnde Menge von roten Blutkörperchen, welche hier und da bis ziemlich dicht an das Epithel heranreichen. Der Zellreichtum des Untergrundes ist im wesentlichen bedingt durch einkernige Bindegewebszellen. Die Zahl der Leukocyten ist diesen gegenüber gering. Das Epithel ist von wechselnder Beschaffenheit. An den Partien, wo im Lappen die Bindegewebszellen geschrumpft sind, sind auch die Epithelzellen erheblich geschrumpft; das Epithel im Ganzen ist

verdünnt, es finden sich zahlreiche zapfenartige Gebilde, welche in die Tiefe dringen; an anderen Stellen, wo die Cutis eine mehr normale Beschaffenheit zeigt, sind die Degenerationserscheinungen im Epithel gar nicht oder so gut wie garnicht vorhanden. Ueberall finden sich reichliche Mitosen, hier und da in der Spitze der erwähnten Fortsätze gelegen. Die Drüsenepithelien sind gut erhalten. An einer Stelle, wo der Schnitt gerade das Ende einer Drüse getroffen hat, hat sich von dieser aus ein kurzer Epithelstreifen zwischen Boden und Lappen geschoben. Die Endothelkerne sind gut gefärbt.

16. Rückenhaut transplantiert auf das Ohrperichondrium (Unvollkommene Injektion. Hämat.-Orange. Hämat.-Eosin. Orcein-Thionin).

Die Grenze des Lappens ist an seiner Basis nur stellenweise deutlich zu erkennen, nämlich dort, wo ein schmaler Streifen von lockerem Bindegewebe den Lappen von der Basis trennt. An anderen Stellen haben sich die Fibrillen des Lappens so vollkommen an die Fibrillen des perichondralen Bindegewebes eingelagert, dass die Grenze verwischt ist. Lappen und Mutterboden bis zum Knorpel sind stark ödematös. Die Injektion ist ziemlich unvollständig, doch enthalten Gefässe verschiedenen Kalibers in allen Teilen des Lappens Injektionsmasse. Die Verbindungsschicht ist hier und da von Capillaren durchzogen, welche in den Lappen hineingehen. An einer Kante überragt der Lappen den Defekt; seine Spitze ist hier gangränös; das Epithel des Mutterbodens hat sich an dieser Stelle über einen Teil des Lappens herübergezogen. Auch an der anderen Ecke ist die Spitze des Lappens gangränös geworden. Hier ist durch die gangränöse Partie hindurch das Epithel der Basis mit dem des Lappens zur Vereinigung gekommen. An einigen Stellen, wo die Nekrose des Lappens gerade durch Talgdrüsen hindurch geht, hat es durchaus den Anschein, als ob das Epithel des stehengebliebenen Drüsenrestes sich ausgebreitet und dadurch zur Deckung des Defektes beigetragen habe. Bei stärkerer Vergrösserung sieht man, dass die Verklebungsschicht hier und da noch rote Blutkörperchen, z. T. Schollen (vermutlich zu Grunde gegangene rote Blutkörperchen) und pigmenthaltende weisse Blutkörperchen enthält. Leukocyten sehr spärlich, dagegen reichlich einkernige runde und ovale Zellen. Der Lappen ist stark gelockert; in den Maschen finden sich noch reichlich rote, spärlicher weisse Blutkörperchen; nahe der Basis zahlreiche einkernige grössere Zellen. Sämtliche Kerne sind gut gefärbt und ohne Besonderheiten. Das Epithel der Drüsen, Haarbälge etc. ist, besonders in der Mitte des Lappens gut erhalten, ebenso auch das bedeckende Epithel bis auf die schon erwähnten Defekte am Ende des Lappens. Mitosen spärlich (Injekt. Präparat). Sie finden sich im Epithel des Lappens etwa ebenso zahlreich wie im Mutterboden. Endothelien der Gefässe ohne nachweisbare Veränderungen. Auch von den Bindegewebszellen zeigt eine Anzahl Mitosen. Nur an den Enden des Lappens

in der Umgebung der Substanzverluste ist die kleinzellige Infiltration etwas stärker.

5 Tage.

17. Ohrhaut mit Knorpel (Carmininjektion. Hämat.-Orange. Hämat.-Eosin).

Die Grenze des Lappens ist teilweise durch einen Fibrinstreif markiert, der an einigen Stellen eine erhebliche Breite hat. Auf der einen Seite grenzt der Lappen unmittelbar an die Nachbarschaft heran, während auf der anderen Seite eine ziemlich breite Diastase ist, über welche das Epithel sich von beiden Seiten her herüberzuziehen begonnen hat. An einigen Teilen der Basis gelingt es auch bei starken Vergrösserungen nicht mit Sicherheit, die Grenze zwischen Lappen und Mutterboden festzustellen. Sowohl die Gefässe des Lappens als auch die der Basis sind gut injiciert, hier und da sieht man feine Gefässschlingen vom Mutterboden zum Lappen herüberziehen. Der Knorpel hat in seinem grösseren Teil Hämat. gut angenommen, ein kleiner Teil ist auffallend blass gefärbt. Bei stärkerer Vergrösserung sieht man an der Grenzschicht des Lappens noch hier und da einen breiteren Fibrinstreifen, in dessen Maschen sich mehr oder weniger gut erhaltene rote Blutkörperchen, ferner Leukocyten und grössere einkernige Zellen finden. Die Leukocyten enthalten hier und da Körnelungen, die wie zerfallene Blutkörperchen aussehen. Perichondrium und Knorpel ohne deutlich nachweisbare Veränderungen. Auch die Zellen des Bindegewebes und die Endothelien innerhalb des Lappens zeigen normale Beschaffenheit. Es findet sich hier ein kaum nennenswerter auf weite Strecken hin gar kein Unterschied gegen den Mutterboden, nur, wo der Lappen an die den Spalt ausfüllenden Granulationen grenzt, eine geringe Vermehrung der Zellen. Das Epithel zeigt hie und da eine erhebliche Verschmälerung, bedingt dadurch, dass seine Zellen niedriger und in wenigen Schichten übereinander gelagert sind. Das Chromatingerüst der Kerne ist durchweg gut gefärbt und zeigt zahlreiche Mitosen.

18. Ohrhaut mit Knorpel (Unvollkommene Carmininjektion. Hämat.-Orange).

Der Lappen enthält nur z. T. Knorpel, die Grenze zwischen Lappen und Mutterboden ist auf der einen Seite in Gestalt einer tiefen Epitheleinstülpung und eines breiten jungen Granulationsgewebes zu erkennen. An der Basis ist die Grenze bei schwacher Vergrösserung kaum mehr zu sehen; auch bei starker Vergrösserung nur fleckweise zu erkennen in dem dort etwas lockeren Bindegewebe. Das andere Ende des Lappens ist durch eine breite Diastase vom Mutterboden geschieden. Diese ist ausgefüllt durch Gefässe und zahlreiches Granulationsgewebe, während das Epithel vom Lappen und vom Mutterboden sich über dieses Granulationsgewebe herübergezogen und in der Mitte fast getroffen hat. Im Anschluss an

dieses Granulationsgewebe zieht sich auch unter dem Lappen ein etwas breiterer Streifen des gleichen Gewebes hin.

Der Knorpel hat Hämat.-Lösung fast überall in normaler Weise angenommen, nur an einem Ende ist die Grundsubstanz etwas blass gefärbt. Sowohl im Lappen als auch im Mutterboden zeigt nur ein Teil der Gefässe Injektion. Das Granulationsgewebe besteht im wesentlichen aus grosskernigen Zellen mit ovalen und runden Kernen, doch sind auch in denselben ziemlich reichlich Leukocyten eingestreut. Stellenweise bilden dieselben kleine Häufchen. Von den Enden des Lappens aus zieht auch in den Lappen hinein gegen die Mitte hin eine ziemlich reichliche Infiltration. Ueberall finden sich Züge von Leukocyten.

Zellen des Knorpels zeigen keine wesentlichen Unterschiede gegen den Mutterboden, dagegen finden sich sowohl im Perichondrium als auch im übrigen Bindegewebe zahlreiche Kerne, die kleiner sind als normal und dunkler gefärbt erscheinen. Auch in den Gefässendothelien zeigen sich ähnliche Verhältnisse. Die Epithelien der Drüsen und der Epidermis weisen ebenfalls Schrumpfungsvorgänge auf; das Epithel ist in toto verdünnt. Zwischen den Epithelzellen hier und da Leukocyten.

6 Tage.

19. Ohrhaut mit Knorpel (Carmin-Injekt. Hämat.-Orange. Orcein-Thionin).

An den Enden des Lappens je eine weite Diastase, die mit jungem Granulationsgewebe gefüllt und an der einen Seite mit Epithel überdeckt ist, während auf der anderen sowohl vom Lappen als auch vom Mutterboden das Epithel darüber zu wachsen begonnen hat. An der Basis ist die Verklebungszone hie und da nur als feine Schicht von jungem Granulationsgewebe zu erkennen, an anderen Stellen findet sich auch noch ein breiterer Saum, in der noch Fibrinfäden nachweisbar sind. Es finden sich meist Spindelzellen, wenig Leukocyten. Die Gefässe sowohl vom Mutterboden wie vom Lappen sind der Mehrzahl nach injiciert. Es finden sich im Lappen Gefässe jeden Kalibers, welche Injektionsmasse enthalten. Die Gefässe des Lappens sind nicht weiter wie die des Mutterbodens.

Knorpel und Perichondrium ausser einer blassen Färbung der Knorpelgrundsubstanz ohne deutliche Veränderung.

Die Cutis des Lappens zeigt nur nach den Enden hin, da wo sie an das Granulationsgewebe anstösst, kleinzellige Infiltration. Die Endothelien sind meist von normaler Beschaffenheit, nur hie und da Degenerationserscheinungen. Auch das Epithel zeigt keine auffällige Veränderung; mässig reichliche Mitosen, ebenso sind die Drüsen gut erhalten. Im Epithel spärliche Leukocyten.

Die Mitosen im Mutterboden-Epithel sind nicht zahlreicher als die des Lappens. Elastische Fasern ohne Besonderheiten.

20. Ohrhaut mit Knorpel (Sublimat. Hämat.-Eosin. v. Gieson).

Exsudat an einigen Stellen nicht mehr zu sehen; an anderen ist noch ein schmaler Streifen vorhanden; es besteht aus grobmaschigem Fibrin, Leukocyten, Bindegewebszellen und reichlichen roten Blutkörperchen. Ziemlich reichliche Durchtränkung des Lappens unterhalb des Knorpels und auch des Mutterbodens mit roten Blutkörperchen, daneben spärlichere weisse.

Gefässe des Lappens unterhalb des Knorpels zum Teil feinkörnige, mit Leukocyten gemischte Substanz, zum Teil frisches Blut enthaltend. Der Lappen ist durch eine unscharfe Grenze in zwei etwa gleiche Hälften geteilt, von denen die eine offenbar gut, die andere schlecht ernährt ist. Der Knorpel zeigt nur in geringer Ausdehnung Abnormitäten: blasse Färbung der Grundsubstanz, mangelhafte Kernfärbung; dagegen finden sich im Perichondrium auf der Unterseite hie und da Degenerationszustände in den Kernen (es finden sich weniger Kerne wie normal, die restierenden sind geschrumpft). An den Enden des Lappens, wo offenbar grössere Defekte bestanden haben, findet sich junges Granulationsgewebe, über welches das Epithel unter Bildung einiger Zapfen hinwegzieht als ein von beiden Seiten nach der Tiefe zu sich verschmälernder Saum; es hat den Anschein, als ob Basis und Lappen ziemlich gleichmässig an der Bildung dieser Epithelbrücke beteiligt wären. Das Granulationsgewebe besteht meist aus einkernigen runden und Spindelzellen, verhältnismässig wenig Leukocyten. Auch hier viele rote Blutkörperchen im Gewebe. Die Cutis des Lappens verhält sich an beiden Enden des Lappens verschieden. Während etwa die eine Hälfte Kerne in normaler Anzahl und von normaler Form enthält und nur sehr geringe kleinzellige Infiltration zeigt, ist die andere Hälfte fast vollständig frei von Bindegewebskernen; sie enthält deren nur spärliche grösstenteils geschrumpfte und zahlreiche Leukocyten. Die Grenze zwischen diesen beiden Teilen ist nicht scharf. Die Gefässe in der nekrotischen Hälfte enthalten meist nur eine feinkernige, fast homogene Masse, meist keine gefärbten Endothelien. Hie und da ist ein geschrumpfter Endothelkern gefärbt. Nur vereinzelte Gefässe ganz am Ende des Lappens und einige, die in der Nähe eines den Knorpel durchsetzenden Bindegewebsspaltes gelegen sind, zeigen wohl ausgebildete Endothelien. In dieser Hälfte des Lappens ist auch die äussere Fläche des Perichondriums zellarm, und die vorhandenen Kerne zeigen Degenerationszustände. Auch in der gut erhaltenen Hälfte des Lappens zeigt ein Teil der Gefässendothelien und zwar sowohl solcher Gefässe, welche mit Blut, als auch solcher, welche mit Detritus gefüllt sind, Degenerationserscheinungen. Andere sind normal. Das Epithel überzieht den ganzen Lappen, zeigt nur mässige Schrumpfungserscheinungen; wo es die Granulationen überzieht, findet sich Zapfenbildung. Auch über der stark veränderten Cutis ist die basale Epithelschicht cylindrisch; auch hier einige Zapfen.

Die Drüsen sind in den gut erhaltenen Teil der Cutis gut erhalten; in dem schlecht erhaltenen finden sich nur vereinzelte, schlecht gefärbte Epithelien, dagegen zahlreiche Leukocyten. Mitosen sind im ganzen Ver-

lauf des Epithels und zwar sowohl im Lappen wie im Mutterboden spärlich, Leukocyten sind im Epithel fast gar nicht vorhanden. Die Cutis ist sowohl in ihrem gut, wie in ihrem schlecht erhaltenen Teil, in letzterem noch erheblich mehr gequollen und aufgelockert.

Es finden sich in ihr zahlreiche Mitosen und zwar, was das schlecht genährte Ende anlangt, zwei oder drei im oberflächlichen Perichondrium, welches dort stark aufgelockert war; ob sie demselben angehören oder eingewandert sind, lässt sich nicht sicher angeben, doch scheint mir das erste wahrscheinlicher. Das gut genährte Ende zeigt die gleichen Erscheinungen, nur finden sich hier Mitosen viel weiter von der Peripherie entfernt. Einige Mitosen finden sich in den Endothelien ziemlich weiter Gefässe, wieder andere im Bindegewebe. Ein bestehender Zusammenhang mit dem Mutterboden ist hier sicher nicht nachweisbar; die Zellen liegen z. T. so weit vom Mutterboden entfernt, dass die Annahme einer Einwanderung eher etwas gezwungenes hat, als die, dass es sich um Weiterentwickelung innerhalb der Transplantation handelt, zumal hier Stellen in Betracht kommen, an denen von einer Infiltration nicht eine Spur nachweisbar ist.

8 Tage.

21. Ohrhaut inkl. Knorpel (Carmininjektion. Hämat.-Orange).

Grenze an einigen Stellen nicht mehr zu erkennen, an anderen Stellen finden sich noch Exsudatreste, Leukocyten, einkernige Zellen. An einem Ende des Lappens breite Diastase, ausgefüllt mit einem Pfropf von Granulationsgewebe. Das Epithel von Mutterboden und Lappen hat sich in den Defekt hineingeschlagen und — am Lappen weniger — begonnen, hinüberzuwuchern. Auf der anderen Seite, wo der Defekt ohnehin kleiner war, ist das Epithel unter Bildung einiger ziemlich grosser Zapfen zur Vereinigung gekommen. Die Gefässe des Mutterbodens und die weitaus grössere Mehrzahl der Lappengefässe, ebenso die Gefässe in den Granulationen, enthalten Injektionsmasse. Knorpel und Perichondrium von normaler Beschaffenheit. Cutis nur an den Enden des Lappens mässig infiltriert, zeigt im Wesentlichen normale Zellverhältnisse, ist aber ziemlich stark aufgelockert.

Epithel und Drüsen bieten dieselben Verhältnisse wie die gleichen Bestandteile des Mutterbodens; ziemlich reichliche Mitosen. Die Dicke des gesamten Epithels ist etwas vermindert, die der Hornschicht etwas vermehrt. Tiefste Lage aber noch cylindrisch. Endothelkerne von normaler Beschaffenheit.

22. Ohrhaut mit Knorpel (Carmininjektion, Hämat.-Orange).

Das Epithel setzt sich am einen Ende des Lappens ohne Unterbrechung fort, es finden sich hier einige tiefreichende Zapfen, am anderen Ende des Lappens ist eine Diastase, über welche Lappenepithel und Epithel der Nachbarschaft nur z. T. herübergekrochen sind. Das Mutter-

bodenepithel zeigt etwas stärkere Wucherung. Epithel des Lappens teilweise noch etwas verdünnt, sonst normal. An den Grenzschichten zahlreiche neugebildete Capillaren in dem dortigen Granulationsgewebe. Im übrigen Lappengefässe fast durchweg gefüllt. An der Basis ist die Lappengrenze nicht deutlich erkennbar, Knorpel intakt, kein Färbungsunterschied gegenüber dem Mutterbodenknorpel. Nur an den Enden scheinen geringgradige Wucherungen zu beginnen. Cutis aufgelockert, zeigt sich mit reichlichen Leukocyten durchsetzt, auch die Bindegewebskerne scheinen vermehrt. Gefässendothelien ohne Besonderheiten, Epithel mässig reich an Mitosen. Man sieht hie und da Kommunikationen zwischen den Capillaren im Granulationsgewebe und den grösseren Gefässen des Lappens.

23. Ohrhaut mit Knorpel (Sublimat. Hämat.-Eosin. Orcein-Thionin).

Epithel wie in 22, nur Beteiligung des Lappenepithels erheblich grösser; Gefässe gefüllt, Cutis aufgelockert, durchsetzt von spärlichen Rundzellen und reichlichen roten Blutkörperchen, nur an den Enden im Anschluss an das Granulationsgewebe, welches Lappen und Mutterboden verbindet, etwas grösserer Reichtum an Zellen (meist runde oder ovale, weniger gelappte Kerne). Knorpel stösst da, wo die Lappendiastase ist, an die Oberfläche und zwar je ein Ende vom Mutterboden und Lappen. Die beiden Enden haben Hämatoxylin erheblich weniger angenommen und zeigen starke Zellwucherungen, die nach dem Ende zu am stärksten sind. Dort ist fast keine Zwischensubstanz. Die beschriebenen Veränderungen zeigen Lappen- und Mutterbodenknorpel annähernd gleich hochgradig. Der mehr centralwärts gelegene Lappenknorpel zeigt keinen Unterschied gegen den Mutterboden. Epithel mässig reich an Mitosen, Knorpel und Perichondrium zeigen trotz der beschriebenen Wucherungsvorgänge weder im Mutterboden noch im Lappen Mitosen. Endothelkerne an den grösseren mit Blut gefüllten Gefässen ohne Besonderheiten; an einer Stelle findet sich in einem grösseren Gefässe eine Mitose, die offenbar einem Endothelkern angehört. In einem mit Orcein gefärbten Präparate zeigen elastische Fasern keine Besonderheiten gegenüber dem Mutterboden.

12 Tage.

24. Ohrhaut mit Knorpel (Formol-Müller. Hämat.-Eosin. van Gieson. Weigert (El. Fas.)).

Epithel vollständig vereinigt. Bei schwacher Vergrösserung erkennt man scharf abgesetzt die junge Narbe zwischen Lappen und Mutterboden, welche sich bei van Gieson vollständig gleich gefärbt haben. Die Narbe besteht im wesentlichen aus Spindelzellen und Capillaren. Epithel des Lappens eher etwas höher als das Mutterbodenepithel. Das offenbar neugebildete Epithel über der Narbe ist erheblich höher wie das des Mutterbodens. Zellgrenzen (Stacheln) überall gut zu sehen. Gefässe des Lappens grössten-

teils gefüllt. Basis des Lappens zeigt keine deutliche Grenze gegen den Mutterboden. Cutis des Lappens nicht gequollen, nicht zellreicher als Mutterboden, nur an einzelnen Stellen finden sich grössere Herde von Spindel- und Rundzellen. An der Knorpeldiastase zeigt der Mutterbodenknorpel deutliche Zellneubildungen, beim Lappen ist dies höchstens in ganz geringem Grade der Fall. Elastische Faserfärbung nach Weigert giebt in Lappen und Mutterboden das gleiche Bild, nur die Narbe ist frei von ihnen.

25. Ohrhaut mit Knorpel (Spiritus. Hämat.-Eosin. v. Gieson. Weigert (El. Fas.)).

Befund im ganzen der gleiche wie bei Nr. 24. Ein nach Weigert gefärbtes Präparat zeigt bezüglich der elastischen Fasern keinen Unterschied zwischen Grundsubstanz und Lappen, nur die Narbe zwischen Lappen und Mutterboden ist frei von elastischen Fasern. Auch hier keine deutliche Zellvermehrung in der Cutis. Die Diastase zwischen Mutterbodenknorpel und Lappenknorpel ist an der einen Seite, wo sie gering ist, durch jungen Knorpel vollständig ausgefüllt, an der anderen Seite, wo dieselbe gross ist, ist nur ein Anfang der Ueberbrückung gemacht, es besteht aber noch eine weite Diastase. An dieser Stelle findet sich eine erheblich bedeutendere Knorpelwucherung am Lappenknorpel als am Mutterbodenknorpel. Derselbe ist am Ende keulenförmig aufgetrieben, die oberflächlichen flachen Zellen nehmen eine mehr ovale Gestalt an; im übrigen ist ein Unterschied zwischen Mutterboden- und Lappenknorpel nicht zu konstatieren, Kernteilungen sind nicht nachzuweisen.

16 Tage.

26. Ohrhaut mit Knorpel (Formol-Müller. Häm.-Eosin. Häm.-Orange. v. Gieson. Weigert (El. Fas.)).

Lappen an den Enden durch fast scharf umschriebene Narbe vom Mutterboden getrennt, Epithel über dem Lappen gleich dem des Mutterbodens über der Narbe verdickt; keine zellige Infiltration, abgesehen von einigen Strängen, die von der Narbe in die Tiefe gehen. An der Basis ist eine Grenze zwischen Lappen und Mutterboden nicht nachzuweisen. Knorpel im ganzen ohne Veränderungen, nur an den Enden deutliche Wucherungsvorgänge. Eine grössere Diastase ist erst z. T. und zwar unter grösserer Beteiligung des Mutterbodenknorpels überbrückt. Auf der anderen Seite ist eine geringere Diastase, hier hat eine Verschiebung der Knorpelflächen gegen einander stattgefunden, sodass der Mutterbodenknorpel oberflächlicher liegt wie der Lappenknorpel und dieselben eine kurze Strecke mit einander parallel laufen. Hier hat die Knorpelwucherung im wesentlichen an den einander zugekehrten Flächen des Knorpels stattgefunden, und es ist fast zur Vereinigung der einander entgegengewachsenen Knorpellappen gekommen. Ein nach Weigert gefärbtes Prä-

parat lässt einen Unterschied zwischen Mutterboden und Lappen bezüglich der elastischen Fasern nicht erkennen. Nur die Narbe ist frei von ihnen, doch enthält die Knorpelnarbe auch schon elastische Fasern.

27. Ohrhaut mit Knorpel (Carmininjektion. Hämat.-Orange. Weigert (El. Fas.)).

Die Injektion ist unvollkommen gelungen, weder sämtliche Lappengefässe noch sämtliche Gefässe des Mutterbodens enthalten Farbe, doch sind in dem Lappen ziemlich grosse Gefässe gefüllt, sonst kein wesentlicher Unterschied gegenüber Nr. 26. Die feinen Gefässe des Narbengewebes kommunicieren hie und da mit grösseren Gefässen des Lappens.

20 Tage.

28. Ohrhaut mit Knorpel (Carmininjektion. Haem.-Orange. van Gisson. Weigert (El. Fas.)).

Im Lappen und Mutterboden sind zahlreiche Gefässe injiciert, Lappen nicht verdickt. Keine zellige Infiltration, abgesehen von den Enden. Die Narben zwischen den Enden des Lappens und dem Mutterboden treten sehr scharf hervor, das Epithel über denselben ist verdickt; Drüsen des Lappens erhalten. Knorpel am einen Ende vereinigt, dort auch deutliche Knorpelwucherungen im Lappen; am anderen Ende, wo die Knorpel einander z. T. decken, zeigt der Lappenknorpel geringe Wucherung auf der dem Mutterbodenknorpel zugekehrten Fläche, der letztere stärkere Wucherung. Das Ende des Lappenknorpels, welches über die gewucherte Partie hinausreicht, hat ungefärbte Grundsubstanz; die an die Oberfläche stossenden Knorpelhöhlen sind erweitert, enthalten Rundzellen und haben keinen Kern. Ein Weigert-Präparat zeigt die elastischen Fasern gut erhalten, nur die Narbe ist frei von ihnen. Gefässendothelien ohne Besonderheiten, Gefässe der Narbe durchweg kleiner als im Lappen vorhanden.

29. Ohrhaut mit Knorpel (Formol. Müller. Haem.-Eosin. van Gieson. Weigert (El. Fas)).

Der Lappen ist erheblich dicker als der Mutterboden. Epithel überzieht denselben, ist durchweg dicker als das des Mutterbodens, besonders aber an einigen Stellen, wo sich zapfenartige Wucherungen finden; die den Lappen abgrenzende Narbe ist nicht deutlich abgesetzt, sie geht vielmehr diffus in den Lappen über, besonders auf der einen Seite, wo auch von Bindegewebsfibrillen im Lappen nur wenig zu sehen ist. Die ganze Cutis besteht vielmehr aus zellreichem jungem Bindegewebe. Knorpel des Lappens, nur an den Enden erhalten und normal gefärbt, zeigt hier keine deutlichen Wucherungsvorgänge, während solche an dem angrenzenden Mutterbodenknorpel in geringem Grade zu sehen sind; dagegen findet sich in der Mitte des Lappens, wo der Knorpel auf längerer Strecke fehlt, unter dem einen Knorpelende beginnend ein Streifen neugebildeten Knorpels. In der einen Hälfte des Lappens sind in der Cutis die Bindegewebsfib-

rillen erhalten, doch sind sie durch zellige Infiltration auseinander gedrängt. Nur in diesem Teile finden sich einige grössere Gefässe, während in dem anderen Teil nur Capillaren vorhanden sind. Weigertfärbung ergiebt in dem narbigen Teile gar keine elastischen Fasern, in dem anderen Teile sind welche vorhanden, doch sind sie spärlicher als im Mutterboden. In dem neugebildeten Knorpel finden sich spärliche elastische Fasern, welche von dem transplantierten Knorpel aus in denselben hineinziehen. Bei starker Vergrösserung zeigt sich das Epithel über dem Lappen von normalen Zellen gebildet, deutliche Grenzen (Stacheln), mässig reichliche Mitosen. Die zellige Infiltration erstreckt sich von dem Lappenende aus auf ein kurzes Stück hin in den Mutterboden hinein.

21 Tage.

30. Ohrhaut mit Knorpel (Sublimat. Haem.-Eosin. van Gieson. Orcein-Thionin).

Bild ungefähr dasselbe wie in 29. Narbe nur auf der einen Seite deutlich begrenzt, auf der anderen diffus. Starke zellige Infiltration des ganzen Lappens (ovale Kerne, Fibroblasten und Leukocyten, Knorpel nur zum Teil gefärbt.)

31. Ohrhaut mit Knorpel (Formol-Müller. Haem.-Eosin. van Gieson. Orcein-Thionin).

Das gleiche Bild wie oben; Präparat ist ausgezeichnet durch eine Epithelcyste, welche sich an dem einen Ende des Lappens gebildet hat.

24 Tage.

32. Ohrhaut mit Knorpel (Formol-Müller. Haem.-Eosin. van Gieson. Weigert (El. Fas.)).

Cutis des Lappens nicht dicker wie die des Mutterbodens. Scharf abgesetzte Narbe, von verdicktem Epithel überzogen. Knorpelwucherungen im Lappen und Mutterboden ungefähr gleich. Basis des Lappens gegen den Mutterboden nicht abzugrenzen; Gefässe des Lappens gefüllt, kleinzellige Infiltration nur an den Enden, Narbe frei von elastischen Fasern; sonst sind dieselben wohl erhalten.

28 Tage.

33. Ohrhaut mit Knorpel (Formol-Müller und Carmininjektion. Haem.-Eosin. Haem.-Orange. Weigert (El. Fas.)).

Scharfe Narbe, Cutis ohne Besonderheiten. Knorpel auf der einen Seite vereinigt, auf der anderen Seite, wo Enden über einander liegen, Knorpelwucherungen in Lappen und Mutterboden und zwar nur an den einander zugewandten Flächen. Beteiligung an der Knorpelneubildung von Seiten des Lappens und Mutterbodens ungefähr gleich. Gefässe des

Lappens injiciert, elastische Fasern erhalten. Auch der neugebildete Knorpel enthält feinste elastische Fasernetze.

32 Tage.

34. Ohrhaut mit Knorpel (Formol-Müller. Haem.-Eosin. Haem.-Orange. v. Gieson. Weigert (E. F.)).

Befund im ganzen der gleiche wie in 33. Sehr stark hervortretende Bindegewebsnarbe, welche immer noch frei ist von elastischen Fasern, während der neugebildete Knorpel solche enthält.

33 Tage.

35. Ohrhaut mit Knorpel. Kaninchen gestorben (Formol-Müller, fraglich wie lange post mortem. Haem.-Eosin. Weigert (El. Fas.)).

Scharfe Narbe, Cutis ohne Besonderheiten. Abgesehen von mässigen Knorpelwucherungen an den Enden der verschiedenen Knorpel fällt eine geringe Wucherung des Knorpels auf, welche an der Unterfläche des Lappenknorpels ungefähr in der Mitte gelegen ist.

36. Ohrhaut mit Knorpel. Das andere Ohr desselben Kaninchens giebt bei gleicher Behandlung etwa dieselben Befunde wie 35.

36 Tage.

37. Ohrhaut mit Knorpel (Formol-Müller. Carmininjektion. Haem.-Orange. Weigert (El. Fas.)).

Wieder der gleiche Befund, sehr scharf umschriebene Narbe. Gefässe des Lappens injiciert, deutlicher Knorpelcallus, der elastische Fasern enthält.

7 Wochen.

38. Rückenhaut. Kaninchen gestorben (Formol-Müller, fraglich wie lange post mortem. Haem.-Eosin. van Gieson. Orcein-Thionin. Weigert (El. Fas.)).

Makroskopisch hatte die Haut die Eigenschaften der Rückenhaut behalten, sie war erheblich dicker geblieben als die benachbarte Ohrhaut, reichlich behaart. — Mikroskopisch: Die Basis des Lappens ist gegen den Mutterboden nicht abzugrenzen. An den Enden je eine Narbe, die erheblich zellärmer ist wie in den früheren Fällen, dagegen reichlich junge Bindegewebsfibrillen enthält. Cutis des Lappens nur ganz am Ende etwas zellreicher (ovale Kerne). Kerne im Bereich des Lappens nicht vermehrt. Knorpel unter der Transplantation mit exstirpiert, die Knorpelenden zeigen keine deutlichen Wucherungserscheinungen. Der Lappen enthält reichlich grössere und kleinere mit Blut gefüllte Gefässe. Epithel und Abkömmlinge desselben (Haare, Drüsen) wohl erhalten. Ein mit Orcein und Thionin resp. nach Weigert gefärbtes Präparat lässt die elastischen Fasern des Lappens als intakt erkennen, die transplantierte Haut enthält deren erheblich mehr als die Ohrhaut. Am Knorpel hören die elastischen Fasern unmittelbar mit dem Ende des vorhandenen Knorpels auf.

Suchen wir uns nun aus den vorhergegangenen Präparaten, welche den Zeitraum von 24 Stunden bis 42 Tagen nach der Transplantation umfassen, ein zusammenhängendes Bild von dem Gang der Anheilung zu machen, so müssen wir zunächst sagen, dass die Vorgänge, welche sich dabei abspielen, nicht immer genau die gleichen zu sein scheinen. Es fällt vor allen Dingen auf, dass die reaktiven Vorgänge, welche die beteiligten Gewebe durchmachen, recht verschieden, im einen Falle sehr geringe, im anderen sehr grosse sein können. Ebenso ist es auch mit den Degenerationserscheinungen, welche sich am Lappen bemerklich machen.

Immerhin glaube ich, dass es, wenn ich die Fälle mit geringster Reaktion und geringster Degeneration heraussuche, möglich ist, einen Gang der Anheilung in fortlaufender Reihe von Versuchen zu schildern. Da dieser Gang von dem bisher beschriebenen in manchen Dingen abweicht, will ich ihn im Folgenden wiederzugeben versuchen.

Was zunächst die Grenzschicht zwischen Lappen und Mutterboden betrifft, so habe ich im Wesentlichen die gleichen Vorgänge gesehen, wie die früheren Untersucher. Dieselbe ist schmaler oder breiter, je nachdem der Lappen mehr oder weniger fest anliegt, und dies dürfte im Wesentlichen abhängig sein von der Menge von Blut, welche sich nach Auflegen des Lappens aus den Gefässen des Mutterbodens ergiesst. Meist ist die Schicht an verschiedenen Stellen verschieden breit, oft so schmal, dass sie schon am ersten Tage nur bei stärkerer Vergrösserung zu erkennen ist. Sie erscheint dann als feiner Streifen oder feinstes Netz, von dem ich nicht sicher bin, ob es immer aus Fibrin besteht. In einer Reihe von Fällen ist mir Weigert'sche Färbung nicht gelungen. Möglich, dass hier nur eine Quellung der Wundränder, resp. des Cutisgewebes, wie sie Busse annimmt, vorliegt. Uebrigens hat auch Garrè das Fibrinnetz öfter vermisst und nimmt für diese Fälle eine direkte Verklebung der Wundränder an. Neben dieser Schicht und, wenn dieselbe breiter ist, auch in ihr findet sich regelmässig zunächst ein mehr weniger ausgedehntes Extravasat, rote und weisse Blutkörperchen, letztere oft relativ spärlich, scheinbar kaum reichlicher, als sie das kreisende Blut enthält. Zu ihnen gesellen sich, am ersten Tage spärlich, alsbald an Menge zunehmend, Zellen mit einem runden oder ovalen Kern, die von Garrè als Fibroblasten erkannt worden sind. An den Enden des Lappens findet sich sehr oft eine etwas breitere Diastase zwischen diesem und der benachbarten Haut, welche ebenfalls durch die genannten Elemente ausgefüllt wird. Hier lässt

sich der allmähliche Uebergang des Extravasates in Narbengewebe gut verfolgen, das Verschwinden der Blutkörperchen, wobei man Trümmer der roten oft in Leukocyten eingeschlossen sehen kann, das Ueberhandnehmen der Fibroblasten, das Einwandern von Gefässsprossen, das allmähliche Auftauchen feinster Faserzüge von Bindegewebsfibrillen, während elastische Fasern auch nach 7 Wochen noch nicht nachzuweisen waren. Gegen das umliegende Gewebe ist die Narbe scharf abgesetzt, um so schärfer, je jünger und zellreicher sie im Gegensatz zu dem alten Gewebe der Nachbarschaft ist.

Auch nach 7 Wochen ist diese Narbe noch deutlich als solche zu erkennen.

Wie steht es nun an der Basis des Lappens? Dort ist die Grenze oft schon nach wenigen Tagen, nachdem nämlich die verklebenden Massen resorbiert sind, gar nicht mehr oder nur noch mit Mühe zu erkennen. Ich glaube nicht, dass wir Grund haben, hier einen anderen Process der Anheilung anzunehmen. Es spielen sich genau die gleichen Vorgänge, Resorption des Blutes, Ersatz desselben durch Fibroblasten, auch hier ab, nur ist die resultierende Narbe so schmal, dass sie von dem umgebenden Gewebe nicht mehr unterscheidbar ist.

Diese Vorgänge, die sich an der Verklebungsgrenze abspielen, senden regelmässig auch Ausläufer in Mutterboden und Lappen hinein. Die Beteiligung beider wechselt aber in sehr weiten Grenzen. Die Infiltration folgt den Bindegewebsspalten und begleitet die Gefässe. Im Gegensatz zu Garrè sah ich die Gefässe selbst aber nur äusserst selten als Bahnen für das Vordringen der Infiltration dienen. Meist beschränkt sich letztere überhaupt auf die der Lappengrenze benachbarten Zonen, und speziell sah ich den Knorpel, den ich in den meisten Fällen mit transplantiert habe, eine scharfe Grenze bilden. Ueber das basale Perichondrium hinaus ist die Infiltration nur ausnahmsweise vorgedrungen. Die oberhalb des Knorpels gelegenen Gewebe waren nur, wo sie mit den Rändern an die Grenze stiessen, auf kurze Strecken infiltriert. Auch durch die Lücken im Knorpel, die ich hier und da mit dem Schnitt getroffen habe, und mittelst derer Gefässe, in lockeres Bindegewebe eingehüllt, den Knorpel durchsetzen, sah ich die Infiltration bis nahe an die Lappenoberfläche vordringen. Der Knorpel selbst dagegen erwies sich in fast allen Fällen als unüberwindbares Bollwerk.

Dieser Undurchdringlichkeit des Knorpels möchte ich es auch zuschreiben, dass einige male sämtliche oberhalb desselben gelegenen Lappenpartieen gangränös geworden sind. Und zwar handelte es

sich dabei um Fälle, in denen der Lappen den Defekt nicht ganz ausfüllte, sodass die benachbarte Haut von ihm durch eine breitere Diastase getrennt war, welche eine Ernährung von dort aus verhinderte, während der Knorpel kontinuierlich bis an die Ränder des Lappens reichte, jede Kommunikation zwischen Mutterboden und Lappenoberfläche verhindernd. Bei den knorpelfreien Lappen, welche ich auch hie und da implantierte, ging die Infiltration regelmässig erheblich weiter, meist bis unmittelbar ans Epithel heran oder in dieses hinein. Für die mikroskopische Untersuchung aber war das Fehlen der hochgradigen Infiltration insofern von grossem Wert, als die Bilder infolgedessen erheblich an Einfachheit und Klarheit gewannen.

Biologisch ist die konstatierte Thatsache insofern von Wichtigkeit, als sie beweist, dass die zelligen Bestandteile, welche in vielen Fällen den Lappen infiltrieren, für die provisorische Ernährung desselben nicht von Wichtigkeit sind, da sie fehlen können, ohne dass die Transplantation deshalb zu Grunde gehen müsste. Auf diese Frage sowie auf die seröse Durchtränkung, welche der Lappen meist aufweist, werde ich weiter unten zu sprechen kommen.

Die Menge der in der Grenzschicht, im Lappen und Mutterboden vorhandenen roten Blutkörperchen dürfte wohl von der Vollkommenheit der vor der Transplantation erreichten Blutstillung abhängen. So ist es zu erklären, dass dieselben das eine Mal als schmaler Streifen locker neben einander gelagerter Scheiben, das andere Mal als dichte kompakte bis ans untere Perichondrium herangehende Masse erscheinen, die dann an den Enden und durch Knorpellücken ihre Ausläufer weiter nach der Oberfläche zu sendet.

Wie erwähnt besteht das Extravasat zunächst der überwiegenden Menge nach aus roten Blutkörperchen, gegen welche die weissen sehr zurücktreten. Mit der Resorption ändert sich dieses Verhältnis, indem die weissen an Menge zunehmen, und jetzt, vom dritten Tage an oft mit Pigmentschollen, die man wohl als Trümmer von roten Blutkörperchen ansehen kann, beladen sind. Aber auch die weissen Blutkörperchen werden an Menge alsbald von den Fibroblasten überholt, die dann fast als einzige zellige Elemente die Stelle der Verklebungsgrenze einnehmen. In ihnen überwiegen anfangs die runden, später die ovalen Kerne.

Die wechselnde Menge der roten Blutkörperchen sowie die wechselnde Breite der zwischen Lappen und Mutterboden bestehenden Spalte erklärt es, dass die Grenzschicht verschieden lange sichtbar

bleiben kann, ja dass sie in ein und demselben Präparat an der einen Stelle schon verschwunden, an einer anderen noch deutlich erkennbar sein kann. Stellenweise habe ich dieses Verschwinden schon am vierten Tage beobachtet. Ganz verschwunden oder wenigstens nur noch sehr schwer nachweisbar war die Grenze bisweilen am 8., fast regelmässig am 12. Tage, allerdings nur an der Basis, während an den Enden, wie schon erwähnt, die Narbe noch nach 7 Wochen persistiert. In anderen Fällen waren noch am 6. Tage sehr reichliche, zum grossen Teil erhaltene rote Blutkörperchen in den Gewebsspalten vorhanden.

In einer Reihe von Fällen fand ich das Verhältnis von den roten zu den weissen Blutkörperchen insofern als ein anderes, als die letzteren erheblich an Zahl überwogen und dann auch Lappen und Mutterboden in viel höherem Grade infiltrierten, bisweilen so sehr, dass sie in dichten Zügen eindrangen und besonders in dem lockeren um das Perichondrium gelegenen Gewebe als dichter dunkler Strich schon bei schwacher Vergrösserung erkennbar waren. Da in diesen Fällen sich regelmässig Erscheinungen fanden, welche auf eine schwerere Schädigung des Lappens oder einzelner seiner Teile schliessen liessen, möchte ich annehmen, dass in diesen Fällen Komplikationen vorlagen: Infektion, mehr oder weniger ausgedehnte Gangrän des Lappens, und dass auf diese Zwischenfälle die Infiltration zurückzuführen ist, dass eine stärkere Infiltration mit weissen Blutkörperchen also nicht zu dem Vorgange der glatten Anheilung gehört.

Der wichtigste Punkt für die Ernährung des Lappens ist ohne Zweifel seine Versorgung mit Gefässen. Ich möchte daher meine diesbezüglichen Erfahrungen zunächst mitteilen. Meine Resultate befinden sich, was die Gefässe anlangt, nur mit den Schleimhautuntersuchungen von Djatschenko in Einklang, indem ich den Eindruck habe, dass die wesentlichste Ernährung des Lappens dadurch zustande kommt, dass die alten unveränderten Gefässbahnen wieder benutzt werden. Meine Befunde waren derart, dass die Gefässe zum bei weitem grössten Teil auch am ersten Tage sich mit Blut gefüllt zeigten, und da zu dieser Zeit eine Injektion in diese Gefässe noch nicht eindrang, kann ich nur annehmen, dass es sich um Blut handelte, welches bei der Entnahme des Lappens in ihnen zurückgeblieben war. Möglich wäre es freilich auch, dass die Gefässe von dem Extravasat aus sich neu gefüllt hätten. Zu dieser Zeit finden sich im Exsudat schon Gefässsprossen, welche von den Blutbahnen des Mutterbodens ausgehen. Schon am 2. Tage dringt die

Injektionsmasse in eine grössere Zahl der Lappengefässe ein, um am 3. und 4. Tage fast sämtliche Gefässe zu erfüllen. Als einen Uebergang möchte ich einen an einer Transplantation vom 3. Tage beobachteten Befund ansehen, wo sich die Carminmasse in den Lappengefässen vielfach als Netz zwischen den in denselben vorhandenen roten Blutkörperchen vorfand. In dem vom 4. Tage stammenden Präparat, welches als Vorlage für die Abbildung Fig. 1, Taf. XII gedient hat, sieht man fast alle, auch die grössten Lappengefässe injiciert, einige wenige und zwar sowohl im Lappen wie im Mutterboden leer. Ja die Lappengefässe sind zum grossen Teil sogar in den ersten Tagen ihrer Füllung erheblich weiter als diejenigen des Mutterbodens, was man auf eine Lähmung ihrer Muskulatur zurückführen muss. Der Lappen ist demnach hochgradig hyperämisch. Dass es sich hier um neugebildete Gefässe handelt, ist bei der Grösse derselben absolut ausgeschlossen.

Leider bin ich nicht in der Lage über die Art und Weise, wie die Mutterbodengefässe mit denen des Lappens in Verbindung treten, etwas ganz Bestimmtes zu sagen. Es fehlt mir die Beobachtung, ob auch Lappengefässe durch Sprossenbildung sich an der Herstellung der Verbindung beteiligen, ein Vorgang, den Djatschenko bei seinen Schleimhauttransplantationen beobachten konnte. Jedenfalls ist ein derartiger Vorgang gering im Verhältnis zu der reichlichen Sprossenbildung, welche die Mutterbodengefässe aufweisen. Auch der Beweis, welchen der Befund von Mitosen liefern würde, fehlt mir leider, wie denn meine Ausbeute in dieser Beziehung überhaupt eine recht geringe ist. Ich vermute, dass an diesem Umstand mein Verfahren der Fixierung die Schuld trägt, indem ich, um die Cirkulationsverhältnisse resp. den Blutgehalt der Präparate möglichst zu konservieren, die Ohren entweder mit dem Thermokauter ohne Blutung abtrug, oder aber eine solche durch vorherige Abschnürung verhinderte. Dann wurde das Ohr in toto in die fixierende Flüssigkeit eingebracht. Ich halte es für wahrscheinlich, dass der intakte Epithelüberzug im Verein mit der Umschnürung, resp. dem Brandschorf dem Eindringen der Fixierungsflüssigkeit einen zu grossen Widerstand entgegensetzte, um eine solche mit der nötigen Schnelligkeit zustande kommen zu lassen. Bei den Injektionspräparaten verging naturgemäss zwischen der Tötung des Tieres und dem Einlegen des Ohres immer eine gewisse Zeit und auch der Versuch der Carminleiminjektion eine solche von Formalin-Müller'scher Flüssigkeit voraufgehen zu lassen, hat befriedigende Resultate nicht ergeben.

Die Gefässe unterhalb des Knorpels zeigten sich in einigen Fällen vom zweiten Tage schon gut injiciert, während die oberhalb desselben die Leimmasse in geringerer Vollständigkeit enthielten. Es dürfte das, ebenso wie das oben erwähnte Uebergangsstadium, in welchem sich die Leimmasse zwischen noch vorhandenen roten Blutkörperchen fand, dafür sprechen, dass auch nach hergestellter Verbindung zwischen Mutterboden- und Lappengefässen die Durchgängigkeit der letzteren nicht sofort eine vollständige ist.

Was nun das weitere Schicksal der Gefässe anlangt, so habe ich in den Präparaten, in welchen überhaupt eine Wiederfüllung der alten Gefässe stattgefunden hat, nennenswerte Degenerationserscheinungen an diesen nicht wahrgenommen. Das Bild, welches die Gefässe darboten, war während der ganzen Zeit, während welcher ich sie verfolgt habe, das gleiche. In diesen Fällen fand überhaupt eine deutliche Gefässneubildung weder im Lappen statt, noch konnte ich ein Hineinwuchern reichlicherer Gefässe vom Mutterboden in den Lappen hinein nachweisen. Dagegen bestand auch in späterer Zeit immer noch ein auffallender Grössenunterschied zwischen den Lappengefässen und denen der Narbe, indem letztere auch dann noch nicht die Weite der ersteren erreicht hatten.

In einigen anderen Fällen dagegen war die Blutversorgung nicht in so günstiger Weise vor sich gegangen. Hier gelang die Injektion am 5. oder 6. Tage noch nicht; die Gefässe waren zum Teil thrombosiert, enthielten massenhaft Leukocyten, zum Teil auch eine fein granulierte Masse mit nur vereinzelten weissen Blutkörperchen. In diesen Fällen waren weitgehende Degenerationserscheinungen an den Endothelien nachzuweisen.

Wegen des auffallenden Gegensatzes, in welchem diese beiden Bilder zu einander stehen, der noch durch mehr weniger hochgradige Ernährungstörungen auch in anderen Geweben in dem nicht rechtzeitig mit Blut versorgten Lappen erhöht wird, glaubte ich annehmen zu müssen, dass in den zuletzt beschriebenen Fällen die Anheilung durch irgend einen Umstand gestört worden ist. Derartige Störungen führen dann zu Degenerationserscheinungen oder im ungünstigsten Falle zur Gangrän des ganzen Lappens. Die Störungen können auch an verschiedenen Partieen des Lappens verschieden sein. So fand ich in einem Präparat vom 6. Tage in der einen Hälfte des Lappens lauter thrombosierte Gefässe, deren Endothelien zum Teil schon ganz zu Grunde gegangen waren, zum Teil noch einzelne geschrumpfte Kerne enthielten; in der anderen Hälfte war ein Teil der Gefässe

mit Blut gefüllt. Hier waren die Endothelien in besserem Zustande, enthielten allerdings auch einzelne geschrumpfte Kerne.

Bezüglich des Epithels und seiner Abkömmlinge kann ich die Resultate früherer Untersuchungen durchaus bestätigen, insofern als in gelungenen Fällen mindestens die tiefen Lagen des Epithels erhalten bleiben und durch Regeneration aus sich selbst den normalen Epidermisbelag wieder herzustellen vermögen. Eine derartige Regeneration beginnt schon am zweiten Tage, indem sich zu dieser Zeit die ersten Mitosen zeigen und gleichzeitig auch ein Herüberwuchern des Epithels auf das Interstitium zwischen dem Lappen und seiner Nachbarschaft beginnt. Dass die Beteiligung des Lappenepithels bei der Bedeckung dieses Interstitiums eine sehr bedeutende sein kann, habe ich aus mehrfachen Beobachtungen schliessen können, aus Bildern, deren eines in Fig. 2, Taf. XII dargestellt ist. Ich habe es öfter gesehen, dass wenn ein breiterer Spalt zwischen Lappen und Mutterboden vorhanden war und die Epithelien von Mutterboden und Lappen in diesen hineinwuchsen, die letzteren nicht nur gleichen Schritt hielten mit den ersteren, sondern dass die Epithelzunge, welche vom Lappen ausging, unter Umständen länger war, wie diejenige des Mutterbodens. Ich habe dabei solche Präparate im Auge, bei welchen eine völlige Vereinigung der Epithelien noch nicht zustande gekommen, die Grenze der beiderseitigen Wucherungen also in dem sie noch trennenden Granulationsgewebe gegeben ist. In anderen Fällen überwog dann auch wieder die Neubildung des Mutterbodenepithels, wobei immer die neugebildeten Epithelien durch ihre grösseren Zellleiber und die etwas blassere Färbung ihrer Kerne von den alten zu unterscheiden waren. Gemäss den grösseren Zellen bildete das neue Epithel stets eine dickere Schicht als das alte.

Die Vereinigung der Epithelien habe ich in zweierlei Weise zustande kommen sehen, indem entweder das Interstitium zunächst sich mit einer Granulation ausfüllte, und das Epithel über diese hinweg eine Brücke bildete annähernd im Niveau der benachbarten Epidermis, oder aber, und es gilt das besonders für die breiteren Interstitien, die letzteren von Granulationen nur unvollkommen ausgefüllt wurden, und die Epithelien mehr oder weniger direkt auf den freiliegenden Partien der Cutis, des Knorpels etc. in die Tiefe krochen, sodass in diesen Fällen die Vereinigung erheblich unter dem Niveau der umgebenden Epidermis zustande kam, und der Lappen zum Teil mit einem von Epithel ausgekleideten Graben umgeben war. Dieser Graben wird dann aber offenbar allmählich mit Granu-

lationen und später mit Narbengewebe ausgefüllt, da er, je älter die Transplantationen, um so weniger nachweisbar war.

An diesen Stellen vermehrter Epithelneubildung habe ich die von anderen Beobachtern bei Thiersch'schen Transplantationen beobachteten Zapfen, welche das Epithel in die Tiefe sendet, nachweisen können. Der neugebildete Epithelsaum war in toto, wie gesagt, erheblich dicker als die umliegende Epidermis, und partiell wurde diese Verdickung noch durch die besagten Zapfen erheblich vermehrt.

Die Degenerationserscheinungen, welche in wenigen Fällen fast fehlten, in den meisten aber mehr weniger ausgeprägt erschienen, führten zu einer Verschmälerung des ganzen Epidermissaumes; diese wieder wurde bedingt durch Abstossung der oberflächlichen Epithellagen, besonders aber durch Abflachung ihrer sämtlichen Zellen, welche so weit gehen kann, dass die basale Schicht, deren Höhe normaliter sämtliche übrigen Durchmesser erheblich übertrifft, genau das umgekehrte Verhältnis darbietet und dass auf diese tiefste Schicht nur wenige Lagen noch flacherer Zellen folgen. Auch die Kerne zeigen in diesen Fällen Schrumpfungserscheinungen analog denen, die Enderlen beschrieben hat. Der Kern ist kleiner und infolge der Zusammendrängung seines Chromatins auf einen kleineren Raum intensiver gefärbt.

Wie ich schon sagte, sind diese Degenerationserscheinungen an den verschiedenen Präparaten verschieden. Am wenigsten sind sie dort ausgebildet, wo frühzeitige Blutversorgung eingetreten ist, am meisten natürlich da, wo diese ganz fehlt. Es kann im letzteren Falle auch das Epithel nebst einem grösseren oder kleineren Teil der darunter liegenden Cutis zu Grunde gehen, und ich kann bei Eintreten des letzteren Falles auch bestätigen, was schon von früheren Untersuchern beobachtet worden ist, dass in solchen Fällen die Epithelbedeckung des erhaltenen Cutisrestes von Drüsen ausgehen kann.

Was diese letzteren und die Haare anlangt, so könnte ich nur das von den übrigen Epithelien Gesagte wiederholen. Ich beschränke mich daher auf die Angabe, dass auch hier die degenerativen Prozesse in sehr verschiedenem Grade ausgebildet sein können. Wenn ich Mitosen in denselben nur selten habe nachweisen können, so mag daran im Wesentlichen Schuld sein, dass bei unbedeutender Degeneration natürlich auch das Bedürfnis nach Regeneration nur ein geringes ist.

Die augenfälligsten Veränderungen zeigt in den meisten Fällen die Cutis, indem sie durch Zunahme der interstitiellen Flüssigkeit resp. der Zellen in derselben, sehr erheblich an Dicke zunimmt. Der Gehalt der Infiltration an verschiedenen Elementen kann, wie ich schon oben ausgeführt habe, ein sehr verschiedener sein. Hier und da sind sehr wenige Leukocyten vorhanden, ebenso wechselt die Menge der roten Blutkörperchen in ziemlich weiten Grenzen. Die Bindegewebsfibrillen selbst können dabei ihre Form behalten und ebenso fehlen Degenerationserscheinungen an den Bindegewebskernen in einer grossen Reihe von Fällen. Auch hier hindert offenbar wieder das rechtzeitige Eintreten der Blutversorgung ein Weitergehen der Degeneration. Nach der Herstellung der Cirkulation geht die Infiltration schnell zurück, und schon am vierten oder fünften Tage finden sich bisweilen annähernd normale Verhältnisse, abgesehen von dem meist noch etwas reichlicheren Gehalt an Leukocyten. Nur an den Grenzen des Lappens und besonders dort, wo er durch ein grösseres Interstitium von seiner Nachbarschaft getrennt ist, bleibt die Infiltration resp. die Vermehrung der Zellen, meist noch längere Zeit bestehen, und die dort sich bildende Narbe sendet Fortsätze in den Rand des Lappens hinein.

Aber gerade an diesen Stellen ist es am klarsten zu sehen, dass die Bindegewebsfibrillen des Lappens erhalten bleiben, da sich die in der Narbe allmählich entstehenden jungen Faserzüge durchweg in ihrer Konfiguration und Färbbarkeit von den alten Fibrillen des Lappens sehr scharf unterscheiden. Dieser Unterschied besteht bis zur 7. Woche mit der grössten Deutlichkeit; die alten Fibrillen des Lappens werden von den alten Fibrillen des Mutterbodens durch die junge Narbe scharf getrennt. Nun könnte allerdings an der Basis, dort wo eine Narbe nicht nachweisbar ist, eine Verbindung zwischen den Fibrillen des Lappens und denen des Mutterbodens resp. das von Enderlen beobachtete Hineinwachsen in den ersteren vor sich gehen; dagegen scheint mir aber zu sprechen einmal das Fehlen nachweisbarer junger Fibrillen in dem Lappen, dann auch das Fehlen gleicher Vorgänge an der Narbe, obwohl sich diese nach meiner Ansicht nur quantitativ und nicht qualitativ von der Vereinigungsstelle am Grunde des Lappens unterscheidet. Das Bild einer Narbe nach 7 Wochen habe ich ebenfalls beigefügt (Fig. 1, Taf. XIII). Es handelt sich hierbei um die Transplantation eines Stückes von Rückenhaut auf das Ohr. Nicht nur das Epithel und seine Abkömmlinge haben hier ihren von der umliegenden Ohrhaut durchaus differenten Cha-

rakter beibehalten, sondern dies gilt auch in gleicher Weise von der Cutis, welche die benachbarte Cutis um ein sehr Erhebliches an Dicke übertrifft, auch sonst bezüglich der Anordnung ihrer Elemente wesentlich von dieser sich unterscheidet.

Noch prägnanter tritt dieser Unterschied hervor bei Untersuchung der Präparate auf elastische Fasern. Diese sind in der Ohrhaut nur spärlich vorhanden; ich habe sie aber bei Transplantationen verschiedensten Alters unverändert nachweisen können und speziell bei dem gleichen Präparat von der 7. Woche, welches ich eben erwähnt habe, sind dieselben in der transplantierten Rückenhaut in einer Menge und Stärke vorhanden, welche schon an sich die Annahme unwahrscheinlich macht, dass diese Fasern Abkömmlinge der spärlichen Fasern der Ohrcutis sein sollten (Fig. 2 Taf. XIII). Diese Annahme wird aber noch mehr widerlegt durch den Umstand, dass auch hier wieder die Lappen und Mutterboden scheidende Narbe, in welcher ich nach 7 Wochen noch keine elastischen Fasern nachweisen konnte, ein Bollwerk bildet zwischen Lappen und Mutterboden, welches bis zu dieser Zeit noch nicht überschritten ist.

Demnach veranlassen mich die gleichen Gründe, welche für die Persistenz der Bindegewebsfibrillen im Lappen sprechen, auch an ein Erhaltenbleiben der elastischen Fasern zu glauben, falls die Anheilung ungestört vor sich geht, resp. falls nicht irgend welche besondere Umstände eine derartige Anheilung im wahren Sinne des Wortes unmöglich machen.

Neben diesen Bildern glatter Anheilung finden sich aber andere, welche in wesentlichen Punkten von jenen abweichen. Besonders interessant ist mir der Befund, der in meinem Protokoll 29 niedergelegt ist, weil er mir im Wesentlichen das zeigt, was Enderlen in seinen sämtlichen Präparaten gefunden hat. Das Epithel ist erhalten, aber die Cutis mit Fibrillen und elastischen Fasern so gut wie vollständig zu Grunde gegangen und zum Teil ersetzt durch junges Granulationsgewebe, welches von dem Mutterboden her eingedrungen ist. Es war mir um so wichtiger, diesen Befund zu erheben, als ich durch ihn noch besser als sonst in der Lage war, meine Befunde gegenüber den Enderlen'schen zu präcisieren. Aehnliche, wenn auch weniger prägnante Befunde zeigen übrigens auch noch andere Präparate.

Gegenüber den am Menschen angestellten früheren Untersuchungen enthalten die meisten meiner Präparate noch ein Element mehr, den Knorpel. Dieser zeichnet sich in den ersten Tagen da-

durch aus, dass bei Hämatoxylinbehandlung die Färbung der Grundsubstanz ganz oder fast ganz fehlt, eine Eigentümlichkeit, die oft auch die benachbarten Partieen des Mutterbodenknorpels darbieten. Am 4. Tage kann diese Färbungsdifferenz schon fehlen, sie kann sich aber auch erheblich länger halten. In späterer Zeit treten dann Wucherungsvorgänge am Knorpel auf. Deutlich zu beobachten sind dieselben vom 8. Tage an. Sie gehen vom Perichondrium aus und dokumentieren sich zunächst dadurch, dass die flachen Zellen desselben dicker, schliesslich rund werden; zwischen ihnen findet sich alsbald spärliche hyaline Grundsubstanz, in der auch schon früh feine elastische Fasern nachweisbar sind, welche mit den Fasern des wuchernden Knorpels in Zusammenhang stehen.

Am 12. Tage kann bei günstiger Lage der Knorpelenden zu einander schon eine vollständige Callusbrücke zwischen denselben vorhanden sein.

An dieser Callusbildung beteiligen sich Lappen und Mutterbodenknorpel, bald der eine, bald der andere in höherem Grade; aber es ist wichtig zu konstatieren, dass auch der Lappenknorpel sehr weitgehende Wucherungen zeigen kann, unter Umständen eine stärkere als der des Mutterbodens.

Bemerkenswert ist noch folgendes: die Wucherung kann ausbleiben, und sie bleibt an Mutterboden- und Lappenknorpel aus, wenn die Distanz zwischen Knorpelenden sehr gross ist. Sie fehlt demnach in meinen Fällen am Mutterbodenknorpel, wenn in den Defekt kein Knorpel implantiert wurde, so in den Fällen von implantierter Rückenhaut, da hier die Distanz gleich ist der Grösse des gesetzten Defektes.

Oefters kommt es vor, dass Lappen- und Mutterbodenknorpel nicht im gleichen Niveau liegen; sie können sich sogar zum Teil decken und dann eine Strecke weit parallel zu einander liegen, wobei sie meist durch Perichondrium und Bindegewebe von einander getrennt sind. In diesen Fällen tritt die Callusbildung nicht an den beiderseitigen Schnittlinien ein, sondern an den einander zugekehrten Flächen derselben, mehr oder weniger weit von den Schnittlinien entfernt. Die abgewandten Flächen und ebenso die über die Wucherung hinausreichenden freien Enden der Knorpel zeigen dann meist nicht nur keine Wucherung, sondern oft das Gegenteil, ausgesprochene atrophische Vorgänge: erweiterte Knorpelhöhlen, in welche junges Bindegewebe hineingewuchert ist. An den überstehenden Enden verliert die Grundsubstanz ihre Färbbarkeit durch Hämatoxylin, die

Zellen gehen zu Grunde und werden ebenfalls durch eindringendes Bindegewebe ersetzt (Fig. 1 und 2, Taf. XI).

Es besteht demnach eine auffallende Analogie in diesen Vorgängen mit der Callusbildung am Knochen, die sogar ebenso wie diese den Stempel der Zweckmässigkeit in sich trägt, indem die Neubildung des Knorpels da erfolgt, wo eine Vereinigung am leichtesten eintritt, die überflüssigen Knorpelpartieen aber, welche als Stützsubstanz nicht funktionieren können, infolge von Atrophie zu Grunde gehen.

Für die hier vorliegende Frage der Transplantation aber sind diese Vorgänge von ganz besonderem Interesse, weil dieselben sich in deutlicher und unzweideutiger Weise auch an dem transplantierten Knorpel abspielen und damit nach meiner Ansicht auch wieder eine wesentliche Stütze für die Ansicht abgeben, dass transplantierte Gewebe aus sich selbst fortbestehen können.

Der Widerspruch, der zwischen meinen Resultaten und den meisten früheren Beobachtungen, welche nur embryonalen Knorpel für wucherungsfähig halten, besteht, ergiebt sich daraus, dass bei den früheren Versuchen Knorpel in knorpelfreies Gewebe implantiert wurde. —

Ueberblicken wir das Gesagte nochmals, so möchte ich als Gesamtergebnis Folgendes ansehen: Die Anheilung im wahren Sinne des Wortes eines vom Körper getrennten, aus Epidermis, Cutis event. ausserdem auch noch aus Knorpel und Perichondrium bestehenden Lappens ist möglich, wobei ich unter Anheilung verstehe die Persistenz und weitere Entwickelung der dem Lappen angehörigen Gewebe. Bindegewebs-Fibrillen, elastische Fasern können, durch Narbengewebe vom Mutterboden deutlich geschieden, erhalten bleiben und einem differenten Mutterboden gegenüber bezüglich ihrer Lagerung Menge etc. ihren Charakter beibehalten. Knorpel in Knorpel implantiert persistiert und beteiligt sich an der Bildung des Callus. Das Epithel und seine Abkömmlinge bleiben gleichfalls am Leben. Sie beteiligen sich energisch an der Ueberbrückung des Interstitiums zwischen Lappen und Mutterboden und behalten ebenfalls ihren Charakter, auch wenn derselbe ein anderer ist als der des umgebenden Mutterbodenepithels. Nachdem ich bisher im wesentlichen die anatomischen Vorgänge bei der Anheilung von Transplantationen besprochen habe, bleibt mir nur noch einiges zum Ver-

ständnis dieser Vorgänge in mehr physiologischem Sinne zu sagen.

Als die wesentlichsten Bedingungen zur Anheilung der Lappen erscheint die rasch wiederhergestellte ausgiebige Blutversorgung. Ist diese wieder eingetreten, dann erhalten sich die normal ernährten Gewebe durchaus wie normale. Die Gewebe, die bis zum Eintritt der Cirkulation intakt geblieben sind, bleiben es auch ferner. Es kann, wie wir sehen, ein ganzer Lappen mit seinen epithelialen und bindegewebigen Teilen erhalten bleiben und anheilen.

Nun sehen wir aber, dass die Herstellung der Cirkulation frühestens am 2. Tage beginnt, frühestens am 3. Tage fertig ist. Wie geht die Ernährung der transplantierten Haut bis dahin vor sich?

Man könnte daran denken, dass zunächst eine Ernährung überhaupt nicht stattfindet, wenn man sich der Thatsachen erinnert, die besonders von Grawitz und seinen Schülern, ferner von Wentscher beschrieben worden sind, dass nämlich Haut, die längere Zeit vom Körper getrennt war, doch noch lebensfähig bleibt, doch noch anheilt, wenn sie auf geeignete Defekte implantiert wird. Diese abgetrennte Haut entbehrt der Ernährung sicher vollkommen[1]).

Aber zwischen dieser Haut und frisch implantierter besteht doch schon am 2. Tage, wo die Blutcirkulation noch fehlt, ein wesentlicher Unterschied bezüglich der Lebensäusserungen. Die implantierte Haut zeigt reichlich Mitosen, die wir bei der nicht implantierten sicher vermissen. Wir wissen aus Erfahrung, dass bereits eingeleitete Kernteilungen zwar nach der Trennung eines Gewebsstückes vom Körper vollendet werden; aber neue treten nicht mehr ein.

Demgemäss muss doch in dem implantierten Lappen schon am 2. Tage ein Medium vorhanden sein, welches vor Herstellung der Cirkulation eine gewisse Ernährung ermöglicht.

Als dieses Medium ist von allen Untersuchern, und zwar sicher mit Recht das Exsudat oder Extravasat aufgefasst worden, welches wir schon am ersten Tage in den Gewebsinterstitien des Lappens nachweisen können. Welche von seinen Bestandteilen, ob die cellulären oder flüssigen hier mehr in Betracht kommen, das habe ich schon oben berührt, als ich darauf aufmerksam machte, dass die

1) Anm. Wir haben diese Thatsache auch öfter bestätigt gesehen und machen von der Möglichkeit, Hautlappen nach Thiersch 24 bis 48 Stunden in kalt gehaltener Kochsalzlösung aufzubewahren, dann oft und bisher stets mit gutem Resultat Gebrauch, wenn stärkere Blutung die sofortige Bedeckung eines Defektes verhindert, wir aber die vorhandene Narkose gleich zur Hautentnahme ausnutzen wollen.

Zellen sehr spärlich sein können, ohne dass die Ernährung des Lappens Schaden litte.

Demnach gestaltet sich der Anheilungsprozess im gegenwärtigen Falle so, dass der Lappen in den ersten Tagen auf eine interstitielle Flüssigkeitsinfiltration auf eine plasmatische Cirkulation, wie man sie mit Recht genannt hat, angewiesen ist, während dieser Zeit schon Lebensäusserungen darbietet und dass vom Ende des 2. Tages an die sich schnell wieder herstellende Blutcirkulation die Ernährung übernimmt.

Allerdings finden sich in einer grossen Zahl von Präparaten aus den ersten Tagen gewisse Degenerationserscheinungen an den Zellen des Lappens. Es ist demnach zu fragen, ob all diese oben beschriebenen Schrumpfungsprozesse zu dauernden Schädigungen des Lappens führen müssen. Vergleiche ich die relativ grössere Zahl der Präparate aus den ersten Tagen, welche derartige Erscheinungen zeigen mit der kleinen aus späterer Zeit, in denen sich nachweisbare Veränderungen finden, so muss ich annehmen, dass ein grosser Teil dieser degenerativen Prozesse wieder zum Verschwinden kommen kann. Ob dies durch gänzlichen Untergang der einmal ins Schrumpfen geratenen Kerne und Ersatz derselben von intakter Nachbarschaft aus zu Stande kommt, oder ob solche Kerne sich wieder erholen, wage ich nicht zu entscheiden; doch ist mir das Letztere für die Mehrzahl der Fälle das Wahrscheinlichere.

Wie nun die normale Anheilung durch das rechtzeitige Eintreten der Blutcirkulation bedingt wird, so basieren die zu beobachtenden Störungen im wesentlichen auf einem mehr oder weniger vollständigen Ausbleiben derselben. Den höchsten Grad der Störungen stellt die Gangrän des ganzen Lappens dar. Bleibt jede Art der Cirkulation in demselben aus, dann geht er rapid zu Grunde. Er verfault oder trocknet ein, je nach der Feuchtigkeitsmenge, welche ihm zugeführt wird. Aber neben dieser, wenn ich so sagen darf, akuten Gangrän giebt es noch eine andere Form der Nekrose, welche besonders von Enderlen immer, von mir ebenfalls bisweilen gefunden ist, das allmähliche zu Grunde gehen der Cutis bei erhaltener Epidermis mit nachfolgendem Ersatz der ersteren vom Mutterboden aus durch neues Bindegewebe.

Wie haben wir uns diesen Prozess zu erklären? Der Schwerpunkt der Beantwortung dieser Frage liegt meines Erachtens in der verschiedenen Lebensfähigkeit der verschiedenen Gewebe, resp. in der sehr grossen Zähigkeit des Epithels. Diese zeigt sich unter anderem

daran, dass wir an ihm die ersten und überhaupt die reichlichsten Proliferationsvorgänge finden, dass wir dort schon am zweiten Tage Mitosen beobachten zu einer Zeit, wo die Blutversorgung noch ganz im Argen liegt. Wir finden ferner oft noch erhaltenes Epithel, wenn sämtliche Bindegewebszellen des Lappens mehr oder weniger hochgradige Degenerationserscheinungen darbieten.

Auch die Zapfenbildungen, die wir oft am wuchernden Epithel der Transplantationen beobachten, möchte ich als ein Zeichen der Ueberlegenheit desselben über das Bindegewebe auffassen nnd zwar besonders deshalb, weil ich die Zapfen niemals da fand, wo die Cutis als solche erhalten blieb, wo dieselbe also hinreichend ernährt und widerstandsfähig war. Dagegen zeigen sich die Zapfen regelmässig über dem hinfälligen Granulationsgewebe der Narbe, und ebensowenig vermissen wir sie in den Fällen, wo bei erhaltenem Epithel die Cutis schwere Ernährungsstörungen erkennen lässt.

Das alles erklärt sich ganz natürlich, wenn wir bedenken, dass wir im Epithel das Gewebe vor uns haben, welches während des ganzen Lebens am meisten den embryonalen Charakter beibehält. Aus zahlreichen Untersuchungen, besonders aber durch die schon citierten Born'schen Arbeiten wissen wir, dass man bei embryonalen Geweben Transplatationen in einer Ausdehnung mit Erfolg ausführen kann, wie sie bei fertigen Geweben vollkommen unmöglich sind.

Auf Grund dieser Widerstandskraft des Epithels möchte ich mir die von Enderlen beschriebene Art der Anheilung folgendermassen erklären.

Aus irgend einem Grunde bleibt das Eintreten einer genügenden Blutcirkulation aus, der Lappen ist demnach längere Zeit auf die plasmatische Cirkulation, welche vielleicht noch durch ein ungenügendes Gefässnetz unterstützt wird, angewiesen. Diese Ernährung genügt aber einmal, um das Epithel zu erhalten, um es sogar zum Wuchern zu bringen, so dass es sich mit dem Nachbarepithel vereinigt und eine kontinuierliche Decke bildet, sie genügt ferner, um ein rapides Zugrundegehen des Bindegewebes zu verhindern. Tritt dann aber allmählich die Nekrose desselben ein, so ist die Epithelbedeckung und, wo diese etwa doch noch nicht vorhanden sein sollte, die inzwischen eingetretene Granulationsbildung ein wichtiger und wirksamer Schutz gegen die unter anderen Umständen sicher eintretende Infektion. Daher kommt es zu aseptischer Resorption des zu Grunde Gegangenen und Ersatz desselben durch Narbe, resp. durch höherwertiges Bindegewebe.

Diese drei Prozesse, das Anheilen des Lappens κατ' ἐξοχήν, zwei-

tens das successive Zugrundegehen desselben und Ersetztwerden von der Nachbarschaft aus, endlich die Gangrän können natürlich an ein und demselben Lappen auch gleichzeitig vorkommen. Die Gangränherde werden in solchem Falle durch eine demarkierende Entzündung ausgeschlossen. Ob bei dem Ersatz von zu Grunde gegangenem Lappengewebe nur die Abkömmlinge des Mutterbodens in die Lücken einzuspringen haben, oder ob auch die Reste des Lappens sich an der Neubildung beteiligen, dürfte von der Schwere der Schädigung des Lappens, dann auch von der dem Mutterboden mehr oder weniger benachbarten Lage der nekrotischen Herde abhängen. Jedenfalls habe ich in derartigen Fällen im Epithel sowohl als im Bindegewebe des Lappens Teilungen gefunden an Zellen, von denen es im höchsten Grade wahrscheinlich oder sogar sicher war, dass sie dem Lappen selbst angehörten und nicht eingewanderte waren.

Das Ausbleiben einer genügenden Cirkulation also ist, wie ich schon sagte, Grund der mehr oder weniger weit greifenden degenerativen Prozesse. Es kann in einem Teil des Lappens zur Gefässfüllung kommen; dann bleibt er erhalten. In einem anderen Teil bleiben die Blutbahnen insgesamt oder der Mehrzahl nach leer; dort kommt es zur Degeneration. Wenn in diesem letzteren Falle doch nicht der ganze Lappen zu Grunde geht, wenn doch Teile von ihm und wieder speziell die epithelialen Bestandteile am Leben bleiben, so liegt das daran, dass diese eben schon an der plasmatischen Cirkulation Genüge finden, dass sie mit dieser auskommen, bis es auf anderem Wege zur Gefässversorgung gekommen ist, nämlich durch Einwanderung vom Mutterboden aus in der Weise wie es von Garrè von Enderlen etc. beschrieben ist. Ein neues Capillarnetz durchdringt den ganzen Lappen; aus einzelnen Schlingen bilden sich dann weitere Gefässe, andere degenerieren, kurz die Gefässversorgung findet statt, ohne Benutzung der fast ausnahmslos dem Tode geweihten Lappengefässe. Höchstens dient das Lumen der letzteren den einwandernden Capillaren als Leitbahn.

Wir haben nun bisher immer über Störungen gesprochen, welche das rechtzeitige Eintreten der Cirkulation verhindern, ohne uns über die Art dieser Störungen ausgesprochen zu haben. Unter Umständen kann es sich um ganz grob mechanische Fehler handeln, um schlechte Lage des Lappens um dicke Blutcoagula zwischen diesem und dem Mutterboden. Aber für alle Fälle trifft das nicht zu. Hie und da mögen Infektionen im Spiel sein. Einige Male bei sehr reichlicher Leukocyteninfiltration habe ich mikroskopisch nach Bakterien gefahndet,

ohne solche finden zu können. Nichts desto weniger möchte ich für diese Fälle eine Infektion für das Wahrscheinlichste halten.

Ein Rest von Fällen bleibt aber, und hierher gehören vor allen Dingen die Enderlen'schen Beobachtungen, bei denen ich das Ausbleiben der Anheilung nicht erklären kann. Da die Enderlen'schen Untersuchungen an menschlicher Haut angestellt sind, meinen Beobachtungen von glattester Anheilung aber nur tierisches Material zu Grunde liegt, läge es nahe, daran zu denken, dass etwa ein principieller Unterschied in der Anheilung bei Mensch und Tier bestehe.

Da mir menschliches Beobachtungsmaterial nicht zur Verfügung stand, muss ich meine Ansicht über diesen Punkt auf die Beobachtungen am Lebenden begründen, welche ich weiter oben dargelegt habe. Auch beim Menschen bleibt die den Lappen umgebende, ebenso wie jede zwischen mehreren Lappen gelegene Narbe dauernd bestehen. Die Haut behält ihren Typus bei, auch wenn dieser von demjenigen der Implantationsstelle abweicht. Defekte zwischen einzelnen Lappen werden alsbald von Epithel überzogen. Der Lappen behält seine Grösse dauernd bei.

Es sind das alles Punkte, welche dafür sprechen, dass der Anheilungsprozess beim Menschen analog verlaufen kann dem von mir beim Kaninchen beobachteten. Würde der ganze Lappen Narbe, so müsste die ihn umgebende Narbe in der allgemeinen aufgehen. Würde er von der Nachbarschaft her ersetzt, so würde diese ihm vermutlich auch ihre Eigenschaften verleihen. Ein Ersatz durch Narbe würde sicher mit Schrumpfung einhergehen; ob diese bei dem Ersatz des Lappens durch höherwertiges Bindegewebe ganz fehlen kann, will ich nicht entscheiden. Endlich geht die Ueberhäutung von Defekten zwischen einzelnen Lappen viel zu schnell vor sich, als dass man annehmen könnte, dass das Mutterbodenepithel in dieser kurzen Zeit so weit vorgedrungen wäre.

Was übrigens die Schrumpfung anlangt, so möchte ich als Beweis meiner Ansicht anführen, dass nicht jeder Lappen seine Grösse beibehält. Es kommt vor, dass eine erhebliche Schrumpfung eintritt, die noch längere Zeit nach der Implantation vorwärts schreitet. Es ist mir wahrscheinlich, dass dies Fälle sind, in denen es zu weit gehendem Zerfall der Cutis kommt, in denen eben deswegen ein ausgedehnter Ersatz des Lappens nötig ist. Das alles macht es mir wahrscheinlich, dass auch beim Menschen eine Anheilung im wahren Sinne des Wortes möglich ist.

Eine weitere Frage wäre die, ob ein prinzipieller Unterschied

in der Anheilung zwischen Thiersch und Krause-Lappen besteht. Auch das muss ich verneinen. Einmal hat Enderlen bei Krause'schen Lappen Degenerationserscheinungen in noch höherem Grade beobachtet, als bei den Transplantationen nach Thiersch, ferner habe auch ich hie und da sehr dünne Lappen, die ich in einem Falle sogar nach Thiersch'scher Methode mit dem Rasiermesser gewonnen hatte transplantiert, ohne dass sie gegenüber den dickeren Lappen Unterschiede geboten hätten.

Nach klinischen Erfahrungen sollte man sogar meinen, dass die Anheilung einer Thiersch'schen Transplantation noch reaktionsloser vor sich gehen müsste, als die eines die ganze Haut umfassenden Lappens, da zahlreiche Beobachtungen uns lehren, dass im Ganzen die Wahrscheinlichkeit der Anheilung bei ersterer eine erheblich grössere ist als bei letzterer. Dieser Umstand könnte nach meinen Befunden sogar Befremden erregen, denn wenn, wie in den meisten meiner experimentell gewonnenen Präparate, in sehr kurzer Zeit wieder eine genügende Blutversorgung eintritt, wenn sich das vorhandene Gefässnetz alsbald wieder mit kreisendem Blut füllt, wie ich das beobachten konnte, dann wird auch der Lappen in seiner ganzen Dicke schnell wieder zu seiner Ernährung kommen. Es sollte demnach ein Unterschied in der Anheilungsmöglichkeit der beiden Lappenarten überhaupt nicht bestehen. Aber wir müssen bedenken, dass bis zum Wiedereintritt der Cirkulation der Lappen bezüglich seiner Ernährung auf das vom Mutterboden in ihn eindringende Plasma angewiesen ist, das ihn natürlich um so leichter durchdringen und um so leichter auch einen gewissen Stoffwechsel innerhalb des ganzen Lappens aufrecht erhalten kann, je dünner dieser ist. Dieser Vorteil des dünnen Lappens tritt noch mehr hervor, wenn aus irgend einem Grunde die Herstellung normaler Cirkulation sich verzögert, wenn die plasmatische Ernährung also länger als gewöhnlich im Gange bleiben muss. Bleibt die Füllung der Gefässe überhaupt aus, geht die Blutversorgung mittelst Neubildung der Gefässe vor sich, dann ist es wiederum klar, dass diese schneller einen dünnen als einen dicken Lappen durchdringen werden.

Aber auch die schon erwähnte Ueberlegenheit des Epithels über das Bindegewebe bezüglich der Widerstandsfähigkeit, kommt hier in Betracht. Es ist klar, dass je dünner der Lappen ist, umso grösser ist sein relativer Reichtum an dem leicht anheilenden Epithel, um so ärmer an den störenden Elementen des Bindegewebes. Auf der anderen Seite aber ist das Epithel, welches durch die mitüberpflanzten

Cutispartieen vom Mutterboden getrennt ist, in hohem Grade abhängig von dem Zustand dieser letzteren und je dicker die Schicht hinfälligen Bindegewebes ist, umso leichter muss auch die Ernährung des Epithels leiden.

Auch die zuletzt angeführten Gründe kommen hauptsächlich da in Betracht, wo eine ganz glatte Anheilung infolge irgend welcher Störungen nicht eintritt, aber sie genügen um den in Bezug auf die Leichtigkeit des Gelingens bestehenden Unterschied zwischen Thiersch'scher und Krause'scher Transplantation zu erklären.

Zum Schluss möchte ich noch über eine Reihe von Erfahrungen berichten, welche ein mehr biologisches Interesse haben, allerdings auch vom praktischen Standpunkte aus nicht unwichtig sind. Es handelt sich dabei um Hautübertragungen von einem Individuum auf ein anderes, welches entweder derselben oder einer anderen Gattung angehören kann. Um zunächst einige klinische Beobachtungen vorauszuschicken, so stehen mir, was Uebertragung von Tierhaut auf Menschenhaut anlangt, eigene Erfahrungen nicht zu Gebote. Ich erinnere mich nur eines Versuches von Froschhauttransplantation auf einen grossen Defekt, der nach Exstirpation eines ausgedehnten Carcinoma mammae entstanden war, den ich als Student zu beobachten Gelegenheit hatte. Beim ersten Verbandwechsel waren die Lappen als weisse Streifen zu erkennen, beim nächsten waren sie noch da, aber erheblich dünner, nur einen feinen weissen Schleier bildend. Beim dritten oder vierten waren sie verschwunden, ohne dass man die Lappen im Verband gefunden hätte. Sie waren demnach keinenfalls in toto abgestossen, sondern zerfallen oder resorbiert.

Ganz analoge Beobachtungen haben wir hie und da bei Thiersch'schen Transplantationen auf Menschen gemacht, wenn wir dazu die Haut eines anderen Menschen benutzten. Derartige Misserfolge stellten sich neben guten Resultaten immer wieder ein, sodass wir dahin gekommen sind, womöglich immer Haut zu Transplantationen zu benützen, welche dem Individuum selbst entstammt. Eine diesbezügliche Erfahrung der hiesigen Klinik ist bei Scholz mitgeteilt.

Bei einer infolge einer Maschinenverletzung Skalpierten wurde zunächst in der vorderen Hälfte des Defektes nach Abkratzen der Granulationen eine Transplantation vom Oberschenkel aus vorgenommen; bei dem Verbandwechsel zeigte es sich nach 5 Tagen, dass nur sehr wenig angeheilt war; diese Hautinseln blieben erhalten und vergrösserten sich allmählich.

Die Haut zu einer zweiten Transplantation wieder auf das von Granu-

lationen befreite Gewebe wurde einem frisch exstirpierten kindlichen Sacraltumor entnommen. Nach 10 Tagen Verbandwechsel; ein Teil der Lappen ist angewachsen. Im Laufe der nächsten Zeit werden die Lappen dünner und dünner, anstatt sich auszubreiten, nehmen sie an Grösse ab, schliesslich besteht noch ein kleiner weisser Schleier, der nach 4 Wochen vollkommen verschwunden ist. Mit 2 weiteren, der Pat. selbst entnommenen Transplantationen gelingt es dann, den Defekt zur Heilung zu bringen.

Es ist klar, dass bei dem ersten und zweiten Transplantationsversuch in diesem Falle ein verschiedener Modus des Misslingens vorlag. Das erste Mal war eine Verbindung zwischen Lappen und Mutterboden überhaupt nur an einzelnen Stellen eingetreten; wo sie aber zustande gekommen war, da blieben die Lappen auch dauernd erhalten und ihr Epithel breitete sich allmählich auf die Nachbarschaft aus. Das zweite Mal fand ein Vorgang der scheinbaren Anheilung und darauf folgenden Resorption statt ganz analog dem, welchen ich bei der Froschhauttransplantation zu sehen Gelegenheit hatte.

Die Schicksale der Haut bei Uebertragung derselben von einer Tierspecies auf eine andere, sind mehrfach Gegenstand der Untersuchungen gewesen. So ist Beresowski durch eine Reihe von Experimenten zu dem Schluss gekommen, dass die transplantierte Haut in solchen Fällen eine rein passive Rolle spielt. Neuerdings finden diese Erfahrungen eine besonders wertvolle Stütze bei Born, in dessen klassischer Arbeit über Verwachsungsversuche mit Amphibienlarven (p. 208), der Transplantationsversuche an Larven verschiedener Gattungen in der Weise ausführte, dass er kleine flache Hautlappen von Bombinator igneus oder Pelobates fuscus entnahm und diese auf eine entsprechende Wunde am Bauche einer Rana esculenta transplantierte. Selbst wenn die Anheilung primär zu gelingen schien, „wurde der durch seine Färbung kenntliche fremde Teil innerhalb weniger Tage immer kleiner und unscheinbarer und war bald gar nicht mehr zu sehen".

Was die Haut fremder Organismen der gleichen Species anlangt, so vermute ich, dass die Beobachtung, welche Löb an Meerschweinchen machte, als er die Pigmentveränderungen studierte, welche eintreten, wenn die Haut pigmentierter Tiere auf weisse und umgekehrt transplantiert wird, im wesentlichen bedingt sind, eben durch den Umstand, dass es sich um fremde Haut handelte. Er gelangte infolge einer erheblichen Zahl misslungener Transplantationen zu der Annahme, dass neben dem Anwachsen oder der sofortigen Abstossung und neben dem von Barth für den Knochen geschilderten Vor-

gang, der in der Durchwachsung des als totes Material dienendes Gewebsstückes von den lebenden Zellen der Umgebung besteht, noch als weitere Möglichkeit die in Frage kommt, „dass ein transplantiertes Hautstück anwächst, eine Zeit lang, wie die Mitosen sicher beweisen, im Verband mit dem autochthonen Gewebe lebend bleibt und sich dann in toto abstösst". Aehnliche Beobachtungen waren schon früher von Vöchting an Pflanzen, von Wetzel an Hydra gemacht worden. Während Loeb und Wetzel eine sekundäre Abstossung des scheinbar schon angewachsenen beobachteten, entspricht der von Born beschriebene Process durchaus dem von uns beim Menschen gesehenen Vorgang. Unsere Erfahrungen betreffend Krause'scher Transplantationen von fremder Haut sind im ersten Teil der Arbeit niedergelegt. Dieselben sind sehr gering, doch war in dem einzigen Fall wenigstens ein kleines Stück des sehr grossen Lappens zur Anheilung gekommen.

Ich habe eine Anzahl Experimente gemacht, um dieser Frage näher zu treten, indem ich wiederum in das Innere vom Kaninchenohr Haut von verschiedener Provenienz implantiert habe.

Ueber eine Versuchsreihe, die ich mit Froschhaut angestellt habe, kann ich mich kurz fassen. Der Lappen wurde regelmässig nach kurzer Zeit vollständig gangränös, das Epithel des Mutterbodens kroch unter ihm hindurch und bewirkte, indem es den durch narbige Schrumpfung verkleinerten Defekt überzog, die Heilung. Der vertrocknete Lappen fand sich im Verband; der Mutterboden war sehr stark, der Lappen am zweiten Tage mässig, am 6. Tag reichlich kleinzellig infiltriert. Die zelligen Elemente des Lappens waren schon am zweiten Tage nicht mehr zu erkennen.

Dasselbe Ergebniss erzielte ich bei einer Anzahl von Versuchen, die ich mit Meerschweinchenhaut anstellte; nur ein Präparat vom 3. Tage zeigte etwas andere Verhältnisse. Hier scheint es sich um eine langsam vor sich gehende Nekrose zu handeln, die auch am dritten Tage noch keine vollständige ist.

Es findet sich noch ein Epithelsaum, der nur an einer Stelle durchbrochen und durch reichliche kleinzellige Infiltration ersetzt ist. Die vorhandenen Epithelzellen sind in ziemlich hohem Grade geschrumpft; Mitosen fehlen. Auch einige Drüsen enthalten noch Epithelien von gleicher Beschaffenheit. Zellen des Bindegewebes sind nur wenige stark geschrumpfte vorhanden. Einige Capillaren weisen noch Reihen von geschrumpften Kernen auf. Die Cutis ist im Ganzen von mässig reichlichen Leukocyten durchsetzt; nur gegen das eine Ende des Lappens, wo dieser den Defekt

überragt und dem an diesen angrenzenden Epithel aufliegt, findet sich ein breiter dichter Wall von Leukocyten, welcher dieses freie Ende des Lappens gegen das dem Defekt aufliegende scheidet. Es handelt sich hier offenbar um eine demarkierende Entzündung. Im freien Ende des Lappens findet sich keine Leukocyteninfiltration, dagegen eine Anzahl stark geschrumpfter Bindegewebskerne. Das Mutterbodenepithel zeigt an dieser Stelle keine deutliche Wucherung; dagegen hat es auf der entgegengesetzten Seite schon eine ziemlich lange Zunge gebildet, die aber in diesem Falle nicht wie bei der Froschhaut ihren Weg zwischen Lappen und Mutterboden genommen hat, sondern auf eine kurze Strecke über den Lappen hinübergekrochen ist. Blut findet sich weder in den Gefässen des Lappens, noch sind rote Blutkörperchen in den Gewebsmaschen nachweisbar. Der Mutterboden ist auch hier wieder reichlich infiltriert.

Vielleicht bietet dieser Befund eine Erklärung für den Vorgang der Resorption, scheinbar angeheilter Transplantationen. Der Lappen macht hier makroskopisch noch einen gut erhaltenen Eindruck, auf der anderen Seite sind die Bindegewebskerne schon zu Grunde gegangen und die Epithelien werden ihm vermutlich folgen.

Was das Uebertragen der Haut von einem Kaninchen auf ein anderes anlangt, so habe ich eine Reihe von Versuchen gemacht, in der Weise, dass ich Lappen aus den Ohren je eines weissen und eines grauen herausschnitt und nun die weissen den grauen und die grauen den weissen Kaninchen implantierte. Von den 4 Ohren habe ich je eines am 5., 10., 15. und 20. Tage amputiert. Die Beschreibung eines 5. bei einer anderen Reihe gewonnenen und am 2. Tage amputierten Ohres mit fremder Hauttransplantation füge ich bei. Ich bemerke dabei, dass die Versuchsreiche gleichzeitig mit einer anderen grösseren ausgeführt wurde, bei der die eigene Haut der betreffenden Individuen zur Verwendung kam. Die Resultate dieser letzteren Reihe waren durchweg gute.

Beschreibung der Präparate.

Ohrhaut mit Knorpel von einem Kaninchen auf ein anderes übertragen (Nr. 1 in Sublimat, Nr. 2—5 in Formol-Müller fixiert; Haem.-Eos.; van Gieson).

1. 2 Tage: Der Lappen ist etwas grösser als der gesetzte Defekt; steht auf der einen Seite etwas über, das freie Ende ist gangränös geworden. Auf der anderen Seite ist nur ein schmaler Spalt der noch nicht ganz von Epithel bedeckt ist, auch ist das Epithel von beiden Seiten her in den Spalt hineingekrochen. Die Basis des Lappens ist kenntlich an den breiten Streifen extravasierter roter Blutkörperchen, welche sowohl in den Mutterboden eingedrungen sind, in erheblich grösserem Massstabe

aber den Lappen in breiten Zügen durchsetzen. Ein Teil der Lappengefässe enthält Blut, andere sind leer oder enthalten Gerinnsel. Ungefähr die Hälfte des Lappens enthält Knorpel, dessen Grundsubstanz blasser gefärbt ist als der Mutterbodenknorpel, hier geht das Extravasat z. T. nur bis an den Knorpel heran; die über dem Knorpel liegende Cutis enthält weniger Blut wie der nicht über Knorpel gelegene Teil derselben; das Epithel des Lappens ist dünner als normal, tiefste Schicht rund anstatt cylindrisch. Dem Blut, welches den Lappen durchtränkt, sind Leukocyten beigemischt, doch ist die Zahl derselben gering. Nur in dem gangränösen Teil des Lappens ist die Infiltration eine sehr reichliche. Die Zellen der Cutis, welche im Ganzen gequollen ist, sind nicht reichlicher als normal, dieselben sind durchweg von normaler Beschaffenheit. Schrumpfungsvorgänge sind an den Kernen hier und da nachzuweisen, die Endothelien der mit Blut gefüllten Gefässe verhalten sich vollständig normal. Im Epithel mässig häufige Kernteilungsfiguren, im Mutterboden erheblich reichlicher als im Lappen. Die Zellen des Knorpels und Perichondriums lassen deutliche Unterschiede gegenüber dem Mutterboden nicht erkennen, nur in der Gegend des gangränösen Lappenabschnittes sind Schrumpfungsvorgänge wahrzunehmen.

2. 5 Tage: Der ganze Lappen ist ebenso wie die angrenzenden Mutterbodenteile stark gequollen die auf der einen Seite schmalere, auf der anderen Seite breitere Diastase ist von zellreichem Granulationsgewebe überbrückt; der ganze Lappen ist stark kleinzellig infiltriert, enthält neben Leukocyten ziemlich reichliche, rote Blutkörperchen, nur in der einen Hälfte des Lappens finden sich reichlicher gefüllte Gefässe neben leeren, während in der anderen Hälfte fast sämtliche Gefässe leer sind resp. Gerinnsel enthalten. Das Epithel geht über die Diastase der einen Seite unter Einsenkung eines tiefen Zapfens hinüber, auf der anderen Seite ist die breitere Diastase erst z. T. überbrückt, auch das Lappenepithel, welches reichliche Mitosen aufweist, hat einen Teil zur Ueberbrückung beigetragen. Das Epithel im Ganzen ist nicht verdünnt, seine Zellformen sind normal. Die Endothelien der mit Blut gefüllten Gefässe sind normal, dagegen zeigen diejenigen der leeren oder mit Gerinnseln gefüllten Gefässe zum grossen Teil Schrumpfungserscheinungen. Drüsen und Drüsenepithelien ohne Besonderheiten, Bindegewebszellen vielfach geschrumpft, doch finden sich daneben auch andere, deren Kern normal gestaltet ist. Knorpel und Perichondrium zeigt keine Besonderheiten abgesehen davon, dass die Grundsubstanz blasser gefärbt ist als die des Mutterbodenknorpels.

3. 10 Tage: Fast der ganze Lappen ist gangränös geworden, nur im Knorpel und Perichondrium finden sich einige blassgefärbte Kerne. Mutterboden gegen den Lappen hin stark kleinzellig infiltriert, ebenso ist der ganze Lappen von Leukocyten durchsetzt, Gefässe mit Gerinnseln, die mehr oder weniger reich an Leukocyten sind, gefüllt.

4. 15 Tage: Auch hier ist der Lappen gangränös geworden, im übrigen dasselbe Bild wie 4. Das Epithel der Nachbarschaft kriecht unter den Lappen herunter.

5. 20 Tage: Derselbe Prozess nur noch weiter ausgebildet.

Das Ergebniss dieser Versuchsreihe war ein schlechtes, und dieses schlechte Resultat steht in eigentümlichem Gegensatz zu dem Befund am zweiten und fünften Tage. Man muss sich fragen, ob diese am zehnten Tage resp. später untersuchten Lappen auch bis zum fünften Tage nicht gangränös gewesen und erst später zu Grunde gegangen sind, oder ob diesen der Stempel der Nekrose schon in den ersten Tagen aufgedrückt war, während die Lappen der beiden ersten Präparate Aussicht auf definitive Anheilung hatten. Für erstere Ansicht spricht einmal der Umstand, dass die Infiltration und die Degenerationserscheinungen auch bei den Präparaten vom zweiten und fünften Tage entschieden hochgradiger waren als bei den gleichaltrigen Transplantationen, welche mit der Haut des betr. Individuums selbst angestellt waren, vor allen Dingen aber die Thatsache, dass im Gegensatz zu meinen sonstigen Präparaten, die Gefässe bei den hier besprochenen Transplantationen der Mehrzahl nach leer geblieben resp. thrombosiert sind. Es scheint mir der Grund der Nekrose zum grossen Teil in diesem Leerbleiben der Gefässe gelegen zu sein.

Wenn ich ein Facit aus diesen, wie mir wohl bewusst ist, noch unvollständigen Beobachtungen ziehen soll, so kann ich vorläufig nur sagen, dass ich experimentell das Anheilen Krause'scher Lappen nicht beobachtet habe. Speziell der Versuch, Hautlappen von verschieden gefärbten Kaninchen mit einander zu vertauschen, ist mir nicht gelungen.

Leider ist es mir nicht möglich gewesen, diese Versuchsreihe so weit fortzuführen, dass ich ihr Resultat als ein sicheres hinstellen könnte. Es würde mich nicht überraschen, wenn bei Fortsetzung der Versuche das Experiment hie und da gelänge, ja ich muss dieses sogar mit Rücksicht auf unsere einzige klinische Beobachtung erwarten.

Was die Thiersch'schen Lappen anlangt, so liegen klinische Erfahrungen genügend vor, welche die Möglichkeit der Anheilung fremder Haut beweisen. Aber auch das Anheilen dieser Lappen stösst auf erheblichere Schwierigkeiten, als die Anheilung der Haut des Individuums selbst. Es kann dabei zu einer scheinbaren Anheilung kommen und zu einem nachträglichen Verschwinden der sich mehr und mehr verkleinernden Lappen oder diese heilen überhaupt nicht an und werden in toto abgestossen. Für die Praxis folgt daraus,

dass man bei Transplantationen, wenn nicht wichtige Gründe dagegen sprechen, die dem Individuum selbst entstammende Haut bevorzugen wird.

Eine mehr theoretische Folgerung ist die, dass man auch bei gewissen Experimenten sich des Unterschiedes in der Anheilungsfähigkeit der beiden Hautarten bewusst sein muss. Um die von Karg und von Löb erörterte Frage der Pigmentbildung resp. Rückbildung bei der Uebertragung von Haut gefärbter Individuen auf ungefärbte, resp. umgekehrt einwandfrei klarzustellen, halte ich es für nötig, diese Versuche an gefleckten Tieren zu wiederholen, da es bei diesen möglich ist, die Frage nach den Schicksalen des Pigments an ein und demselben Tier zu wiederholen.

Ferner darf auch zu Versuchen, wie sie neuerdings Enderlen gemacht hat, mit Hautstücken, welche längere Zeit vom Körper getrennt waren, nicht fremde Haut benutzt werden, sondern man muss diese Versuche zunächst mit der in geeigneter Weise aufbewahrten Haut des Individuums selbst ausführen, um nicht gleichzeitig zwei die Anheilung erschwerende Momente in die Versuchsanordnung aufzunehmen.

Als Grund dieses eigentümlichen Verhaltens der fremden Haut kann man wohl nur minimale Differenzen in der chemischen Zusammensetzung der Gewebe verschiedener Individuen derselben Species annehmen, Differenzen, welche grösser sein werden, wenn es sich um Gewebe verschiedener Tierarten handelt.

Es wäre interessant experimentell zu untersuchen, ob die Haut von Tieren, die nahe mit einander verwandt sind, von Eltern und Jungen, von Geschwistern etc. bei der Auswechselung leichter anheilt, wie die von nicht verwandten. Erfahrungen, die wir in dieser Beziehung am Menschen gemacht haben, scheinen dafür zu sprechen, dass derartige Gesetze bestehen, doch ist unser Material nicht ausreichend, um sichere Antwort auf diese Frage zu geben.

Breslau, im Dezember 1898.

Litteratur.

1) Alessandri, R. Einpflanzung lebender Gewebe in verschiedene Organe des Körpers. Policlino. 1897. 1. Jul. — 2) Barth. Histologische Untersuchungen über die Knochenimplantationen. Beitr. zur path. Anat. XVII. — Ders. Zur Frage der Vitalität replantierter Knochenstücke. Berl. klin. Wochenschrift. 1894. Nr. 14. — 3) Beresowsky. Ueber die histologischen Vorgänge bei der Transplantation von Hautstücken auf Tiere einer anderen Species. Beitr. zur path. Anat. Bd. 12. p. 131. 1893. — 4) Born. Ueber Verwachsungsver-

suche mit Amphibienlarven. Arch. für Entwicklungsmech. IV. 3./4. Heft. — 5) Busse. Ueber das Fortleben losgetrennter Gewebsteile. V. A Bd. 149. p. 1. — 6) Bruns. Ueber Transplantation von Knochenmark. Langenbeck's Arch. XXVI. p. 661. 1881. — 7) Cohnheim und Maas. Zur Theorie der Geschwulstmetastasen. V. A. 70. 1877. p. 161. — 8) David. Ueber die histologischen Befunde nach Replantation trepanierter Knochenstücke des Schädels. Arch. für klin. Chir. LIII. p. 740. — 9) Djatschenko. Experimentelle Untersuchung über Transplantation der Schleimhäute. Autoref. Centr. f. d. med. Wissensch. 1890. Nr. 35 und 36. — 10) Ehrhardt. Erfolgreiche Transplantation der Milz. In.-Diss. 1897. Königsberg. — 11) v. Eiselsberg. Ueber erfolgreiche Einheilung der Katzenschilddrüse in die Bauchdecke und Auftreten von Tetanie nach deren Exstirpation. Wien. klin. W. 1892. Nr. 5. — 12) Enderlen. Histologische Untersuchungen über die Einheilung von Propfungen nach Thiersch und Krause. Deutsche Zeitschr. für Chir. 21. Bd. S. 453. — Ders. Ueber die Anheilung getrockneter und feucht aufbewahrter Hautläppchen. Deutsche Zeitschr. für Chir. 48. p. 1. 1898. — Ders. Ueber das Schicksal der in die Bauchhöhle verpflanzten Schilddrüse. Ges. z. Beförd. d. gesamten Naturw. z. Marburg. Juni 1898. Nr. 5. — Ders. Untersuchungen über die Transplantation der Schilddrüse in die Bauchhöhle von Katzen und Hunden. Mitt. a. d. Grenzgeb. d. Med. u. Chir. III. p. 474. 1898. — 13) Garrè. Ueber die histologischen Vorgänge der Thiersch'schen Transplantationen. Beitr. zur klin. Chir. Bd. IV. p. 625. — 14) Goldmann, Edwin E. Die künstliche Ueberhäutung offener Krebse durch Hauttransplantationen nach Thiersch. Centralbl. für allgem. Pathol. 1890. Bd. I. S. 506. — Ders. Ueber das Schicksal der nach dem Verfahren von Thiersch verpflanzten Hautstückchen. Beitr. zur klin. Chr. 1894. Bd. 11. 224. — 15) Grawitz. Ueber Leben und Tod. Rektoratsrede. 1896. — Ders. Biologische Studie über die Widerstandsfähigkeit lebender tierischer Gewebe. D. med. Wochenschrift. 1897. Nr. 1—3. — 16) Grigorieff. Die Schwangerschaft bei der Transplantation der Eierstöcke. Centralbl. für Gyn. 1897. Nr. 22. — 17) Jungengel. Die Hauttransplantation. Verh. d. phys.-med. Ges. z. Würzburg. N. F. Bd. 25. Nr. 4. — 18) Karg. Studien über transplantierte Haut. Arch. für Anat. u. Phys. 1888. — 19) E. Knauer. Einige Versuche über Ovarientransplantation bei Kaninchen. Centralblatt für Gyn. 1896. Nr. 20. — Ders. Ovarientransplantation. (Geburt am normalen Ende der Schwangerschaft nach Ovarientransplantation beim Kaninchen). Centralbl. für Gynäkol. 1898. Nr. 8. — 20) Leopold. Experimentelle Untersuchungen über die Aetiologie der Geschwülste. Virch. Arch. 85. p. 283. — 21) Lengemann. Ueber die Schicksale verlagerter und embolisierter Gewebsteile im tierischen Körper. In.-Diss. Wiesbaden 1897. — 22) Lode. Implantation von Hoden bei kastrierten Hähnen. Protokoll der k. k. Ges. der Aerzte in Wien. 30. X. 1891. W. klin. Wochenschr. 1891. p. 847. — 23) Loeb. Ueber Transplantation von weisser Haut auf einen Defekt von schwarzer Haut und umgekehrt am Meerschweinchen. In.-Diss. Leipzig 1897. — 24) Morris. The ovarien graft. New-York med. Journ. 1895. Oct. — 25) Petersen. Ueber Transplantationen von Froschhaut auf granulierende Wunden des Menschen. St. Petersb. med. Wochenschr. 1885. — 26) v. Recklinghausen. Handbuch der allgem. Pathologie des Kreislaufs und der Ernährung. Deutsche Chir. Liefg. 2 u. 3. S. 300. — 27) Scholz. Zwei Fälle von totaler Skalpierung, ge-

heilt durch Thiersch'sche Tranplantationen. Diss. Breslau 1898. — 28) Sultan. Zur Histologie der transplantierten Schilddrüse. Centralbl. für allgem. Pathologie. 1898. Bd. IX. Nr. 10. — 29) A. Thierfelder. Ueber Anheilung transplantierter Hautstücke. Arch. für Heilkunde, p. 524. 1872. — 30) Thiersch. Ueber die feineren anatomischen Veränderungen bei Anheilung von Haut auf Granulationen. Arch. für klin. Chir. Bd. 17. p. 318. 1874. — Ders.: Ueber Hautverpflanzung. Verhandl. der deutschen Ges. für Chir. XV. I. S. 17. 1886. — 31) Thiroloix. Des Greffes de pancréas sclérosé. Soc. de Biol. 17. XII. 1892. ref. Sem. médic. 1892. p. 513. — 32) Wentscher. Die Verwendung konservierter Hautlappen bei der Transplantation nach Thiersch. Berl. klinische Wochenschr. 94. p. 979. — Ders. Wie lange und unter welchen Umständen bleibt die Lebensfähigkeit der menschlichen Epidermiszellen ausserhalb des Organismus erhalten. Naturforschervers. Braunschw. Allgem. Pathol. p. 29. — Ders. Experimentelle Studien über das Eigenleben menschlicher Epidermiszellen ausserhalb des Organismus. Beitr. z. path. Anat. XXIV. p. 101. — 33) Zahn. Ueber das Schicksal der in den Organismus implantierten Gewebe. Virch. Arch. 95. p. 369. — 34) Ziegler. Lehrbuch der allgemeinen Pathologie. Transplantation und Implantation. 1898. S. 292.

Erklärung der Abbildungen auf Tafel XI—XIII.

Es handelt sich bei sämtlichen Präparaten um Kaninchenohren. Die transplantierten Hautstücke entstammen denselben Kaninchen. Die Aquarelle sind von Frl. E. Ebstein ausgeführt.

Taf. XI. Fig. 1. 32 Tage alte Transplantation von Ohrhaut mit Knorpel (34)[1]) Formol-Müller. Hämatoxylin-Orange. Lappen rechts. Sehr ausgesprochene Narbe zwischen Lappen und Nachbarhaut. Knorpelcallus.

Fig. 2. 4 Wochen alte Transplantation von Ohrhaut mit Knorpel (33). Carmininjektion. Formol-Müller. Hämatoxylin-Orange. Lappen oben rechts. Knorpelcallus.

Taf. XII. Fig. 1. 4 Tage alte Transplantation von Ohrhaut mit Knorpel (12). Carmininjektion. Formalin. Hämatoxylin-Orange. Lappen unten links.

Fig. 2. 4 Tage alte Transplantation von Ohrhaut mit Knorpel (13). Carmininjektion. Formalin. Hämatoxylin-Orange. Lappen unten rechts (starkes Oedem des Lappens). Weitgehende Wucherung des Lappenepithels.

Taf. XIII. Fig. 1. 7 Wochen alte Transplantation von Rückenhaut (38). Formalin. van Gieson'sche Färbung. Lappen unten links.

Fig. 2. Das gleiche Präparat mit Carmin und Weigert'scher elastischer Faser-Färbung behandelt. Lappen oben rechts.

1) Die beigefügten Zahlen beziehen sich auf die Nummer des betreffenden Falles in den Protokollen pag. 628 ff.

AUS DER

INNSBRUCKER CHIRURGISCHEN KLINIK

DES PROF. DR. v. HACKER.

XXIII.

Ueber die Zerreissungen im Streckapparat des Kniegelenks.

Von

Dr. **Georg Lotheissen,**
Privatdocent und Assistent der Klinik.

(Mit 5 Abbildungen.)

Der Streckapparat des Kniegelenks wird durch den Musculus quadriceps femoris und dessen Sehne gebildet, in welche die Patella als Sesamknochen eingeschaltet ist. Dadurch wird ein Teil der Sehne abgetrennt, den man als Ligamentum patellae proprium bezeichnet. Die häufigsten Verletzungen dieses Streckapparates, die Zerreissungen, kann man daher einteilen in die der Patella und in solche, die oberhalb oder unterhalb der Kniescheibe gelegen sind.

Am häufigsten sind die Frakturen der Patella, von welchen v. Bruns (8) schon 1886 eine Zahl von 524 zusammenstellen konnte, eine Statistik, die wohl kaum vollständig ist, da viele Fälle dieser Art ja nicht veröffentlicht werden. Sie kann ja auch als Bruchform kaum besonderes Interesse erwecken, da sie 1,3% aller Knochen-

brüche umfasst. Für sie bietet eigentlich nur noch die Behandlungsmethode ein praktisches Interesse. Anders steht es mit den Zerreissungen, die oberhalb und unterhalb der Kniescheibe stattfinden, also den Rupturen des M. quadriceps und seiner Sehne, sowie des Ligamentum patellae. Daran schliesst sich als seltenste Verletzung der Rissbruch der Tuberositas tibiae, an welcher sich das Kniescheibenband ansetzt.

Maydl (32) hat 1882 neuerlich auf diese Verletzungen aufmerksam gemacht und dabei, abgesehen von den Patellarfrakturen, aus der Litteratur 124 Fälle gesammelt, die sich gleichmässig auf Verletzungen oberhalb und unterhalb der Kniescheibe verteilen. Neuerdings hat Walker (48) diese Statistik vervollständigt und eine Reihe von 255 Fällen (einschliesslich der Maydl'schen) zusammengestellt; doch dürfte auch diese Sammlung nicht vollständig sein. Wenn man nunmehr auch nicht mehr annehmen darf, dass die Quadricepssehne sehr viel seltener als das Ligament zerreisst, wie früher in den Lehrbüchern allgemein gelehrt wurde, so geht doch aus dieser Statistik die Thatsache hervor, dass das Kniescheibenband etwas häufiger zerreisst (140 Fälle, davon 8 unvollständige Rupturen) als die Quadricepssehne (115 Fälle, davon 14 unvollständige Rupturen). Das männliche Geschlecht überwiegt hier noch mehr als bei den Patellarbrüchen (13 Männer auf 1 Frau), das vorgerücktere Alter erscheint bevorzugt, wenigstens waren mehr als die Hälfte der Kranken über 50 Jahre alt. Die rechte und die linke Seite sind gleichmässig betroffen.

Ueber den Entstehungsmechanismus der Verletzungen des Kniestreckapparates ist schon viel geschrieben worden. Wenn wir von den durch direktes Auffallen auf die Patella entstandenen Brüchen, den sog. Sternbrüchen, absehen, so wurden lange Zeit die Querbrüche als reine Rissfrakturen aufgefasst. Erst allmählich kam man auf den Gedanken, dass hier auch eine Abknickung im Spiel wäre, dass man es mit Biegungsbrüchen zu thun hätte, die allerdings grösstenteils durch Zugwirkung des Quadriceps und seiner Sehne verursacht wären. Walz (49) hat neuerdings sehr eingehend dieses Kapitel bearbeitet. Lossen (28) sagt bei Besprechung der Patellarfraktur durch Muskelzug: „Die Beugung des Knies scheint entschieden die Trennung zu begünstigen. In dieser Stellung ruht nämlich die Patella mit ihrer Mitte auf der Femurrolle auf, während der untere und obere Rand hohl liegen und durch das Ligamentum patellae einerseits, durch die Quadricepssehne andererseits im Winkel gezogen werden. Die

Patella befindet sich in der Lage eines Stabes, der über dem Knie gebrochen werden soll, und reisst in der Quere, seltener schräg ein". Walz drückt sich noch präziser aus. Bei gebeugtem Knie bildet die Patella einen zweiarmigen Hebel. Bei Zug in gerader Richtnng werden eher Sehnen und Muskeln zerreissen, bei Beugung im Knie und annähernd gleich langen Hebelarmen aber muss durch Hebelwirkung eher der Knochen brechen als die Sehne, auch bei weit grösserer Zugfestigkeit des Patellarknochens gegenüber dem Sehnengewebe. Der Rissbruch der Patella erfolgt gewöhnlich etwas unterhalb der Mitte, ungefähr an der Stelle, wo der Körper der Kniescheibe in den Apex übergeht. Nach Bähr (1) ist das auch diejenige Stelle, an welcher der unterstützte, d. i. am Femur aufliegende Teil in den nicht unterstützten übergeht. Individuelle Verschiedenheiten spielen gewiss auch eine Rolle, da die Patella verschieden gross, verschieden geformt erscheint und auch wohl verschiedene Festigkeit besitzen dürfte. Durch solche geringe individuelle Verschiedenheiten im Bau der Patella kann die Kraftwirkung zu Gunsten der Quadricepssehne oder des Ligaments verändert werden. Wird nämlich der eine Hebelarm sehr kurz, so wird schliesslich keine Fraktur mehr entstehen, sondern die Sehne zerreissen.

Diese Erklärung auf Grund rein physikalischer Momente erscheint sehr einleuchtend, wenn man es mit ganz normalen Gebilden zu thun hat. In vielen Fällen von Zerreissungen der Sehne und des Ligaments sind aber gewiss pathologische Veränderungen vorausgegangen. Es ist auch eine Reihe solcher Fälle beschrieben worden. Wunsch (52) sieht die anatomische Erklärung für die Sehnenruptur in seinem Fall und dem Köhl's (23) in eingelagertem Knorpel; diese Einlagerung führt er auf einen chronischen Entzündungszustand im Kniegelenk zurück. Brunner (5) berichtet über eine Ruptur des rechten Ligamentum patellae bei einem Patienten, der an Gelenkrheumatismus, besonders im rechten Knie, litt und erwähnt, dass Desprès für solche Zerreissungen eine „diathèse goutteuse et rhumatismale", resp. eine durch diese Erkrankungen bedingte Alteration des fibrösen Gewebes annehme. Auch Meunier (33) bringt einen Fall von Ligamentruptur aus Desprès' Abteilung der Charité, wo die Zerreissung im Verlauf eines chronischen Rheumatismus aufgetreten war. Maydl fand in einem Fall von Muskelruptur fettige Degeneration, Hafemann (18) Sehnenruptur bei Tabes „ohne jede Muskelaktion". Wenn man nun bedenkt, dass Patellafrakturen im Alter seltener sind, dagegen die Rupturen häufiger, so spricht das auch dafür, dass eben

Veränderungen in den Geweben stattgefunden haben, dass die Festigkeit des Muskels, beziehungsweise der Sehne nicht ausreicht, die Kniescheibe abzuknicken, so dass sie eher selbst nachgeben.

Die Rissfrakturen der Tuberositas tibiae müssen abgesondert für sich betrachtet werden, da es sich hiebei um eine Verletzung handelt, die vorwiegend jugendliche Individuen während der Wachstumsperiode betrifft.

Die Erscheinungen der Zerreissungen am Streckapparat des Kniegelenks sind wesentlich abhängig von der Ausdehnung des Risses, speziell in den Weichteilen, und dem dadurch bedingten Bluterguss in die Umgebung des Gelenks und in dasselbe hinein. Ein Erguss im Kniegelenk wird selten fehlen, auch ohne Kapselriss, da es sich ja stets um ein Trauma handelt, das die Kniegegend trifft, wobei er ja auch ohne Zerreissungen gern entsteht. Blutung ins Gelenk wird wohl nur zu Stande kommen, wenn die Kapsel zerrissen ist. Bei Patellafrakturen, die ja Gelenkbrüche sind, ist er selbstverständlich. Bei den Quadriceps- und Ligamentrupturen liess sich die Frage, ob gleichzeitig eine Verletzung der Kniegelenkskapsel stattgefunden habe, natürlich nur in jenen Fällen konstatieren, in denen eine offene Verletzung bestand oder in denen genäht wurde. Nach Walker's (48) Statistik kann man behaupten, dass etwa in der Hälfte der Fälle auch ein Kapselriss besteht. Walker meint, wenn die Quadricepssehne dicht am Patellaransatz oder doch in dessen Nähe (bis zu 5 cm Distanz) zerreisse, so werde das Gelenk miteröffnet, weil sich die Kapsel eben so weit nach oben erstrecke, am Ligamentum patellae dagegen hafte die Kapsel so fest, dass bei vollständiger Zerreissung dieses Bandes das Gelenk miteröffnet sein müsse. Bei den Operationen zeigte sich aber auch hier nur in der Hälfte der Fälle ein Kapselriss, wenn nämlich die Rissenden weit auseinanderstanden.

Die Diagnose ist meist nicht schwer zu stellen, wenn man die verletzte mit der gesunden Seite vergleicht und genaue Messungen vornimmt. Nur wenn bei Patellafrakturen das untere Fragment sehr klein ist, mag eine sichere Unterscheidung zwischen dieser Fraktur und Zerreissung des Ligaments dicht am Patellaransatz nicht sofort zu stellen sein, sicher ist das aber möglich, wenn nach den ersten Tagen die Schwellung und die Schmerzen, die etwa ein genaues Abtasten erschweren, nachgelassen haben.

Doch möchte ich hier betonen, dass gerade das Kniescheibenband öfter am Ansatz an der Tuberositas tibiae zerreisst als oben

am Patellaransatz, während umgekehrt die Quadricepssehne häufiger dicht an der Patella abreisst als höher oben.

Die Behandlung unserer Verletzungen geschah in früherer Zeit vorwiegend durch entsprechende Verbände (mechanische Behandlung nach Walker), neuerdings tritt aber die operative Behandlung immer mehr in den Vordergrund; doch sind bezüglich der letzteren die Meinungen noch geteilt sowohl was ihren Wert, als auch was ihre Berechtigung betrifft.

Hier dürfte es sich empfehlen die Kniescheibenbrüche gesondert von den Sehnenzerreissungen zu betrachten.

Bei diesen Brüchen handelt es sich, wie bei der Behandlung aller Knochenbrüche, darum, die Fragmente gut aneinander zu passen, um eine Heilung zu erzielen, die dem Kranken die volle Gebrauchsfähigkeit, wie sie vor der Verletzung bestand, wiedergibt. Die Erfahrung hat wohl gelehrt, dass in vielen Fällen die knöcherne Verwachsung ausbleiben kann, dass also eine Pseudarthrose bestehen kann, ohne dass deshalb die Funktion des Streckapparats wesentlich gestört würde. Es genügt also vielfach eine bindegewebige Verwachsung. Die Länge dieses zwischen die Fragmente eingeschalteten Zwischenstücks kann verschieden sein. Es giebt genug Fälle mit 2, 4 und 6 cm Diastase und doch gutem Resultat. v. Bruns (7) führt sogar eine Reihe von Fällen an mit noch grösserer Distanz und guter Funktion. Denen stehen aber viele Fälle gegenüber, in denen bei solcher Diastase die Funktion schwer geschädigt war, die man also als „schlecht geheilte" Brüche bezeichnen muss. v. Bruns hat darauf aufmerksam gemacht, dass es vornehmlich zwei Ursachen sind, welche den mit beträchtlicher Gebrauchsstörung geheilten Kniescheibenbrüchen zu Grunde liegen. „In der Mehrzahl der Fälle bleibt die Verbindung der Fragmente durch eine Zwischensubstanz ganz aus, in einzelnen Fällen ist das obere Fragment mit der Vorderfläche des Femur fest verwachsen." Ersteres ist häufiger und kommt dadurch zu Stande, dass die eine oder die andere Bruchfläche nach vorne oder nach hinten gerichtet ist, oder dass es zu Interposition von Weichteilen kommt. In der Regel ist es der zerrissene aponeurotische Ueberzug der Kniescheibe, zumeist am oberen Fragment, der sich über die Bruchfläche legt. Ausser diesen Momenten ist es für die Heilung auch wichtig, wie weit der Riss seitlich reicht (in den sog. Reservestreckapparat), da es ja hiervon abhängt, ob die Fragmente weit auseinander stehen oder nur wenig oder gar nicht verschoben sind.

Die am häufigsten angewandte Art der mechanischen Behandlung ist die mittels einfachen Kontentivverbandes, der in der Hand der verschiedenen Chirurgen nur geringe Abänderungen erfahren hat. Gegen die Schwellung kann man für die ersten Tage eine Eisblase applicieren oder nur einen Kompressivverband anlegen und das Bein auf eine Hohlschiene lagern, wobei zur Entspannung des Quadriceps das Knie vollkommen gestreckt, das Hüftgelenk etwas gebeugt wird. Nachdem die Schwellung abgenommen, — Manche thun das sofort — werden die Fragmente aneinander gepasst und in dieser Stellung durch Heftpflasterstreifen und Bindentouren fixiert[1]). Da die Schwellung gewöhnlich langsam verschwindet, muss man einen solchen Verband öfters wechseln, ob man nun Hohlschiene oder Gypsverband anlegt. J. Wolff (53) hat den Gypsverband in der Weise angelegt nach einer Methode, wie sie in ähnlicher Weise schon von Jaesche und Mazzoni geübt worden war, nämlich so, dass ein Assistent mit je zwei Fingern die Fragmente fest an einander drückt, bis der Gyps rings um die Finger herum erstarrt ist.

Bei diesen Methoden war natürlich schwer zu verhindern, dass die Fragmente sich aufrichteten, nachdem der Verband angelegt war oder dass sie sich sonst verschoben, wenn der Gelenkerguss verschwand. Davor schützte auch nicht die Anwendung der Malgaigne'schen Klammer und ihrer Modifikationen (Wutzer, V. v. Bruns u. A.). Eigentlich ist das aber schon eine operative Behandlung, da eine Wunde im Knochen gesetzt wird. Man bereitet dem Kranken also fast die gleichen Gefahren, wie mit einer Naht, nur ohne deren Vorteile, da man die Frakturstelle nicht zu Gesicht bekommt. In vorantiseptischer Zeit hat die Anwendung der Klammer auch öfters zu schweren Eiterungen geführt. Rein mechanische Behandlung kann man mit diesem Instrument nur üben, wenn man sie nach Trélat's (46) Verfahren anwendet, wo die Haken nicht in den Knochen, sondern in 2 (ober- und unterhalb der Patella aufgelegten) Guttaperchaplatten eingesetzt werden. Um hiebei das „Sichaufrichten" oder „Kanten" zu vermeiden, hat Brunner (6) quer über die Frakturstelle einen Heftpflasterstreifen gezogen; an der Bruns'schen Klinik wurde ein Gazebauschen unter die Klammer fest eingedrückt. Später hat Brunner (5) in der Mitte der Klammer

1) Statt der Heftpflasterstreifen wurden auch Gummizügel (Gummibinden) verwendet (Masing u. A.). Auch wurden statt der Schiene eigene Apparate angegeben (Hamilton, Englisch u. A.).

eine Flügelschraube anbringen lassen, die mit einer Pelotte einen Druck auf die Patella ausübt. Mit all diesen Verfahren kann aber nicht verhütet werden, dass sich die Fragmente nach innen „kanten".

Volkmann (1873) und Schede (1877) haben speziell darauf hingewiesen, dass derartige Verschiebungen infolge des Gelenkergusses vorkommen und deshalb die Punktion des Gelenks mit oder ohne Auswaschung empfohlen. In den Fällen, wo nur Punktion gemacht wurde, trat Fieber (bis 39°) und Schmerz auf, bei Carbolwaschung war der Verlauf ein reaktionsloser (Schede). In dem Verzeichnis Brunner's (6) von Knochennaht bei frischen subkutanen Querfrakturen trat aber bei Fall 23 (Fowler), wo das Gelenk mit Carbol ausgespült wurde, der Tod an Carbolintoxikation ein. Diese Gefahr besteht bei der Punktion und Carbolwaschung ebenfalls. Jedenfalls ist die Punktion aber ein operativer Eingriff, das Gelenk wird eröffnet und durch sie wird die Möglichkeit geschaffen, das Gelenk zu inficieren. Diese Gefahr mag heute wohl nicht mehr so gross sein, wie ehedem, weil man jetzt aseptisch arbeitet. Kann man das aber — und das muss man heutzutage doch von jedem Chirurgen erwarten — so ist von der offenen Naht ebensowenig zu fürchten.

Frühzeitig hat man erkannt, dass die Resultate der Behandlung von Patellarfrakturen wesentlich beeinträchtigt wurden durch die Atrophie des Musculus quadriceps, die inzwischen eingetreten war. Nach Lücke's (29) Schilderung ist ja gerade dieser Muskel sehr empfindlich und reagiert selbst auf leichte Verletzungen mit Parese und Schwund. Dieses Verhalten erklärt sich nach den Untersuchungen E. Fischer's (16) daraus, dass die Strecker alle schlechter ernährt sind als die Beuger[1]). Es erscheint daher wichtig, um ein gutes funktionelles Resultat zu erzielen, eine solche Insufficienz des Quadriceps zu verhüten. „Glücklicherweise ist die Therapie, welche uns zu Gebote steht", sagt Lücke, „eine sehr wirksame, um so wirksamer, je früher sie in Thätigkeit tritt. Die Ernährung des Muskels wird am besten durch schwache konstante Ströme gehoben, welche in veralteten Fällen lange Zeit hindurch konsequent angewendet werden müssen; erst später hat der inducierte Strom seine Berechtigung.

1) Sie erscheinen stets blass, weisslich, während die Beuger eine energisch rote Fleischfarbe zeigen. Das ist auch der Fall, wenn letztere schon lange nicht mehr gebraucht wurden, wenn also bei ihnen schon „Inaktivitätsatrophie" besteht.

Ferner sind von grosser Wichtigkeit warme Bäder mit kalten Douchen, zunächst Regen-, später dann Strahldouche; endlich: die Massage".

Tilanus empfahl darum die frühzeitige Anwendung der Massage und gab die Fixation des Gelenkes ganz auf. Sehr bald werden schon aktiv und passiv Bewegungen vorgenommen. Schon nach 8 Tagen gehen die Patienten aus dem Bett, nach 14 Tagen gehen sie herum, in 40 Tagen sind sie heil. v. Bruns (7) macht aber darauf aufmerksam, dass in vielen Fällen schlecht geheilter Patellarfrakturen keine ärztliche Behandlung stattgefunden hatte, bezw. dass die Patienten ganz ohne geeigneten Verband blieben und bald wieder zu gehen anfingen. Er meint, dass diese Beobachtungen nicht sehr zu Gunsten dieser Amsterdamer Methode sprechen. „Hierbei liegt offenbar die Gefahr nahe, dass hie und da Misserfolge eintreten werden. Vielmehr entscheidet über den Erfolg wesentlich das Zustandekommen oder Ausbleiben der Vereinigung der Fragmente, und daher bleibt die Sorge für letztere stets die erste Aufgabe einer rationellen Therapie der Kniescheibenbrüche".

Solche „schlechte Heilungen" können aber nicht bloss bei der Massagebehandlung, sondern überhaupt bei der Anwendung „mechanischer" Behandlungsmethoden vorkommen. Da man nun aber dabei vor Abschluss der Behandlung nicht weiss, ob nicht gerade die eben vorliegende Fraktur „schlecht heilen" werde, ist es meiner Ansicht nach wohl besser, nur eine Methode anzuwenden, die immer zu guten Heilungen führt. Dieser Forderung dürfte wohl nur die offene Naht der Kniescheibe entsprechen.

Diese Methode wurde wohl schon in vorantiseptischer Zeit ausnahmsweise, besonders bei schlecht geheilten Fällen angewandt, aber erst als Lister im Jahre 1877 bei einer frischen Fraktur unter antiseptischen Cautelen die Knochennaht ausgeführt und ein treffliches Resultat erzielt hatte, wurde sie häufiger geübt. 1878 führte Trendelenburg als einer der ersten in Deutschland die gleiche Operation mit ausgezeichnetem Erfolge aus. Lister führte den Hautschnitt quer über das Knie in der Mitte der Bruchspalte, spülte das Gelenk mit irgend einer antiseptischen Flüssigkeit aus und legte 2 oder 3 Silberdrahtnähte an. Dieses Verfahren hat im Laufe der Zeit einige Abänderungen erfahren, so wurde oft statt des Querschnitts ein Längsschnitt gemacht, die Ausspülungen werden jetzt wohl überall weggelassen, der Silberdraht wurde durch anderes Nahtmaterial ersetzt (Eisendraht, Catgut, Platindraht, Seide). Für die

Einheilung dürfte bei aseptischen Körpern kein Unterschied bestehen. Catgut hätte den Vorteil, dass es resorbiert wird, dass es also nicht später als Fremdkörper Reizungen im Kniegelenk hervorrufen kann. Um das zu vermeiden, hat man mehrfach die Drahtenden bei der Wunde herausgeleitet, um später diese Nähte entfernen zu können. So kann es aber leicht zu Stichkanaleiterung und Fortleitung derselben ins Gelenk kommen. Wir verfuhren hier, wie bei den Kniegelenksresektionen, anfangs auch so, nachdem aber einmal das Ende eines dieser Drähte abbrach und der Rest einheilte, ohne dass später irgend welche Beschwerden aufgetreten wären, ziehen wir es vor, die Nähte zu versenken. Bei frischen Fällen und nicht zu grosser Diastase, mag das Catgut, wenn sich die Fragmente leicht adaptieren lassen, empfehlenswert sein. Hat man aber einen starken Zug auszuüben, wie es bei starker Diastase, bei veralteten Fällen mit Schrumpfung der Muskulatur, und auch dann der Fall ist, wenn man nicht in Narkose, sondern mit Schleich'scher Infiltrationsanästhesie operiert, wobei man die aktive Spannung des Muskels durch den Patienten zu überwinden hat, so wird ein festeres Material nötig sein, das nicht bloss während der Anlegung der Naht. sondern auch später bis zu erfolgter Verheilung die Fragmente fest an einander hält. In dieser Hinsicht wirken die zurückgelassenen Drahtnähte als eine Art Sicherheitsgürtel. Kommt nämlich ein solcher Patient in die Lage mit seinem vormals verletzten Bein wieder besonders anstrengende Bewegungen auszuführen, so wirken diese Nähte wie Klammern und können verhüten, dass an der alten Bruch- oder Rissstelle, wenn wir gleich auch an die Sehne denken, eine neue Trennung entstehe.

Für die Technik der Naht erscheint der Rat Trendelenburg's befolgenswert, wegen der ödematösen Schwellung nicht in den ersten Tagen nach der Verletzung zu operieren und die Nähte so anzulegen, dass sie jederseits an der Bruchfläche dicht vor der knorpeligen Kante herauskommen und daher die Condylen des Femur nicht berühren können. Der Querschnitt erscheint mir vorteilhafter bei Patellarbrüchen, da man leichter die Anfrischung bei veralteten, die Entfernung von interponierten Weichteilen und die Ausräumung von Blutgerinnseln bei frischen Fällen vornehmen kann. In dem einzigen Fall, wo hier an der Klinik mit Längsschnitt begonnen wurde, musste nachher doch noch ein Querschnitt angefügt werden.

Die Resultate waren bei dieser Behandlungsart in früherer Zeit allerdings nicht immer die besten. Es traten nicht selten Gelenkeiterungen auf, die sogar zu Pyämie führten, so dass man Ober-

Oberschenkelamputation machen musste, ja sogar Todesfälle sind verzeichnet. Da begreift man, dass Billroth[1]) noch 1878 sagte: „Man dürfte kaum eine Veranlassung finden in den gewöhnlichen Fällen, in welchen die Dislokation doch nur mässig zu sein pflegt, zu blutigen Eingriffen zu schreiten" (pag. 491). In ähnlichem Sinne äussern sich Brunner (1886), Beck (1888) u. A. Seit der Einführung der Asepsis sind aber die Resultate so gute, dass man ruhig von 100% Heilungen sprechen kann. Hackenbruch (17) berichtet 1894 über 25 Fälle, die seit 1882 an Trendelenburg's Klinik operiert wurden[2]) und hält die direkte Knochennaht der Fragmente für indiciert „1) in allen Fällen von querer Patellafraktur bei jugendlichen Individuen der arbeitenden Klasse (ausgenommen vielleicht die allerleichtesten Fälle mit Diastase von unter 1 cm), 2) bei den komplicierten Frakturen, 3) in den Fällen von Refrakturen und veralteten Brüchen der Kniescheibe, deren Diastase nicht allzuweit oder wobei die Streckmuskulatur nicht zu sehr atrophiert ist". Döbbelin (14) berichtet 1898, dass an König's Klinik in der letzten Zeit jede frische Patellarfraktur prinzipiell offen genäht worden ist[3]).

Die Naht lässt sich aber auch in jenen Fällen anwenden, wo die Diastase sehr gross ist. Vielfach lässt sich durch eine Vorbereitungskur des Quadriceps doch langsam das obere Fragment tiefer bringen, und sollte dann noch ein Anpassen der Fragmente unmöglich sein, so kann man nach Macewen (31) V-förmige Incisionen in den Quadriceps machen, die beim Anziehen Y-förmig werden und eine bedeutende Verlängerung des Muskels gestatten[4]). v. Berg-

1) Chirurg. Klinik. Wien 1870—76.

2) Ein einziger Fall von Eiterung kam 1888, also noch vor der aseptischen Periode vor und hatte Ankylose zur Folge.

3) Als Kuriosum möchte ich folgenden Fall doppelseitiger Patellarfraktur Helferich's (19 pag. 242) erwähnen. „Der Patient verunglückte durch einen Fall auf beide Kniee. Etwa 8 Wochen nach der Verletzung wurde mit Massagebehandlung begonnen und die Abb. zeigt, dass Pat. darauf im Stande war, das rechte Bein aktiv vom Bett zu erheben und kurze Zeit in fast gestreckter Stellung zu halten — trotz der bedeutenden Dislokation der Bruchstücke. Weil mittelst der Massage etc. ein befriedigendes Resultat nicht erzielt wurde, führte ich (also sekundär!) die Knochennaht zur Annäherung der Fragmente beiderseits aus, mit günstigem Erfolg".

4) Royes Bell (41) durchtrennt subkutan die Sehne des Quadriceps. Das erscheint merkwürdig, da ja dadurch der Spalt nur an eine andere Stelle verlegt wird, die Funktionsstörung aber bleibt.

mann (3) hat umgekehrt gesucht, das untere Fragment heraufzuziehen, indem er mit gutem Erfolg die Spina tibiae abmeisselte und höher oben anheilen liess[1]). Die Atrophie des Muskels kann wohl kaum ein Hindernis sein, wenn der Muskel überhaupt noch erregbar ist, denn es ist erstaunlich, wie armselig aussehende Muskeln rasch wieder ganz gut funktionieren, wenn die mechanischen Bedingungen dazu wieder hergestellt sind.

An der Innsbrucker chirurgischen Klinik wurde die Knochennaht zuerst 1895 ausgeführt, während man sich früher mit der mechanischen Behandlung begnügte. Die ersten Fälle betrafen veraltete Frakturen, in letzter Zeit wurde aber auch bei frischen Brüchen mit gutem Erfolg genäht. Für die Ueberlassung der Krankengeschichten spreche ich meinem verehrten Chef, Hrn. Prof. v. Hacker, auch an dieser Stelle meinen besten Dank aus. Zu gleichem Danke bin ich auch Hrn. Hofrat Nicoladoni verpflichtet für die Ueberlassung der Fälle, die hier an der Klinik unter seiner Leitung behandelt wurden. Es ist auffallend, dass hier Patellarfrakturen verhältnismässig selten vorkommen; es wurden von Oktober 1884 bis April 1899 nur 18 Fälle beobachtet, während im Uebrigen das Frakturenmaterial sehr reichhaltig ist.

I. Uebersicht der (unter Nicoladoni) mechanisch behandelten Patellarfrakturen.

1. P. Anton, 45 J., Verletzung und Aufnahme am 25. I. 85, fiel mit gebeugtem Knie auf hartgefrorenen Boden. Begleiter fiel von hinten noch auf ihn. Querbruch links, Fragmente nur seitlich verschoben. Starrer Verband. Entlassen nach einigen Tagen in Privatpflege. Knöcherne Verheilung.

2. Zweiter Fall, erwähnt bei Nicoladoni (35) 1885, nähere Daten fehlen.

3. W. Johann, 47 J., Steinbrucharbeiter. Verletzung und Aufnahme am 15. II. 87. Fall auf dem Glatteis. Querbruch links, 3 cm Diastase. Flanellbinden und Schienenverband. Entlassen am 14. V. 87. Ligamentöse Vereinigung.

4. Sch., Franz, 31 J., Finanzwachaufseher. Verletzung und Aufnahme 22. VI. 87. Querbruch links mit starker Diastase. Entlassen am 11. VIII. 87. Ligamentöse Vereinigung, Fragmente 1 cm von einander entfernt.

5. D., Johann, 46 J., Salzbergarbeiter. Verletzung Ende Sept. 87, Aufnahme 9. XI. 87. Beim Tragen der Salzsäcke plötzlich Schmerzen im linken Knie, arbeitete aber noch zwei Stunden. Tags darauf konnte er nicht mehr arbeiten. Querbruch links hoch oben, Diastase 3 cm, hinkt

1) Poncet (39) verfuhr in gleicher Weise.

stark, geht mit Stock. Kompressionsverband. Entlassen am 27. XII. 87. Ligamentöse Vereinigung, Diastase noch 1 cm.

6. V., Jakob, 27 J., Spengler. Aufnahme 16. VIII. 88, fiel 3 m tief mit gebeugtem Knie auf Leitersprosse. Bruch links. Massage. Entlassen 6. X. 88. Ligamentöse Vereinigung, Diastase etwa 1 mm.

7. G., Franz, 31 J., Metzger. Verletzung und Aufnahme 2. V. 90, fiel 10 m tief auf Pflaster. Querbruch links, Bluterguss im Knie, starke Diastase. Schienenverband. Entlassen am 23. VI. 90. Geheilt. Näheres nicht zu erfahren.

8. E., Johann, 61 J., Binder. Verletzung am 19. VI. 93, Aufnahme am 21. VI. 93, fiel auf Kante einer Stufe, heftiger Schmerz, konnte nicht mehr aufstehen. Querbruch rechts (Mitte). Diastase fingerbreit. Flanellbinden, Schienenverband, später Heftpflasterstreifen. Entlassen am 13. VIII. 93. Geheilt, näheres nicht zu erfahren.

9. Z., Franz, 27 J., Binder. Aufnahme am 20. XII. 93. Bruch r. Entlassen am 12. II. 94. Geheilt, näheres unbekannt.

10. M., Simon, 44 J., Taglöhner. Verletzung und Aufnahme am 12. I. 95, glitt auf der Strasse aus, suchte sich zu erhalten, fiel dann, konnte nicht mehr aufstehen. In der Patella rechts „ein Sprung“ zu fühlen. Zwei Tage Antiphlogose, dann Heftpflasterstreifen und Schiene. Entlassen am 11. II. 95. Geheilt, näheres unbekannt.

11. K., Joseph, 67 J., Taglöhner. Verletzung Mitte Juni 95, Aufnahme 19. VII. 96, fiel etwa 5 m tief herab. Der Arzt legte Verband an, trotzdem keine Verwachsung der Fragmente. Kann Unterschenkel nicht heben, Querbruch links, Diastase fingerbreit. „Gebessert“ entlassen am 6. VIII. 95.

12. H., Joseph, 34 J., Knecht. Verletzung am 18. VIII. 95, Aufnahme am 2. IX. 95, fiel 3 m hoch herab. Vom Arzt mit Verbänden behandelt ohne Erfolg. Querbruch links, Diastase 3 Finger breit. Heftpflasterstreifen, Gypsverband. Entlassen am 8. X. 95. Geheilt, näheres nicht zu erfahren.

II. Operativ behandelte Fälle.

1. W. Lorenz, 50 Jahre alt, Kutscher. Veralteter Bruch der rechten Kniescheibe. Fall: 30. I. 95, Eintritt 21. III. 95. Diastase des Fragmente fingerbreit, kann nur mit Stock gehen. 27. III. Operation: Textor'scher Resektionsschnitt, Anfrischung der Frakturenden, zwei Silberdrahtnähte, Catgutnaht des Ligamentum patellae. Gypsverband. Heilung per primam. 14. V. geheilt entlassen. (Operiert unter Hofrat Nicoladoni).

2. H. Peter, 52 Jahre alt, Weber. Veralteter Bruch der rechten Kniescheibe. Fall: Herbst 94, Eintritt 1. V. 95. Diastase fingerbreit. Gehen nur bei gebeugtem Knie möglich, bergab gar nicht, Streckung unmöglich. 6. V. Operation: Querschnitt durch die Frakturstelle, Anfrischung der Bruchenden, zwei Silberdrahtnähte. Es zeigte sich, dass in der dicken

ligamentösen Vereinigung der Fragmente 14 Tage vor der Aufnahme ein frischer Riss entstanden war. Doch konnte der Kranke auch vor der zweiten Verletzung nicht besser gehen. Schiene, Organtinverband; Heilung p. p. 31. VI. geheilt entlassen. (Operiert unter Hofrat Nicoladoni).

3. Candido G., 27 Jahre alt, Taglöhner (Prot. Nr. 863). Eintritt: 1. X. 97. Der Patient war im Juni 1897 ausgeglitten und hatte dabei das linke Knie an einen Stein angestossen. Darnach konnte er nur mehr mit dem Stock gehen, Streckung im Kniegelenk war unmöglich. Der Kranke war damals in Amerika und wurde eine Zeit lang mit Bandagen behandelt, was eine vorübergehende Besserung herbeiführte. Nach einer stärkeren Beugung trat wieder der alte Zustand ein. Bei der Aufnahme fand man bei dem kräftig gebauten, gesunden Mann die linke Patella in zwei fast gleiche Hälften geteilt, die durch einen etwa fingerbreiten Spalt von einander getrennt waren. Die Beugung war stark eingeschränkt, aktive Streckung unmöglich.

Operation am 20. X. in Narkose mit Billroth-Mischung (Prof. v. Hacker): Querschnitt über dem Frakturspalt, Excision der bindegewebigen Wucherungen zwischen den beiden Fragmenten. Anfrischung dieser mit der Säge; Adaptieren der Fragmente bei maximaler Streckung im Knie und Beugung in der Hüfte. In der Mitte wird eine Silberdrahtnaht angelegt, seitlich von ihr das aponeurotische Gewebe durch starke Seidennähte vereint. Hautnaht, keine Drainage. Gypsverband. Zuerst Suspension der Extremität, fast vertikal. Nach 4 Tagen Horizontallagerung. Am 31. X. wird der Gypsverband gefenstert, die Nähte werden entfernt. Heilung per primam. Das über das Hautniveau hervorragende Drahtende bricht am 3. XI. ab, und darum wird der Silberdraht gar nicht entfernt. Fixation nur noch mit Volkmann'scher Knieschiene und Organtinverband, der abnehmbar gemacht wird, um den Quadriceps massieren und vorsichtige passive Bewegungen ausführen zu können. 1. XII. Gehübungen, kein Verband mehr. Am 10. XII. musste der Kranke entlassen werden. Er ging gut, aber noch mit dem Stock; Beugung aktiv um einen Winkel von 70° möglich; Streckung gelingt vollkommen.

4. Giovanni B., 49 Jahre alt, Taglöhner (Prot. Nr. 1064). Eintritt: 26. IX. 97. Der Kranke war 15 Tage zuvor über 4 Stufen nach vorne auf die Strasse gefallen. Er konnte allein wieder aufstehen und zum Bahnhof gehen, hatte aber starke Schmerzen im linken Knie und bemerkte, dass es angeschwollen war. In B. wurde er ins Spital aufgenommen, man stellte Bruch der Kniescheibe fest, gab durch 9 Tage kalte Umschläge, dann wurde ein provisorischer Gypsverband angelegt, mit dem der Kranke auf die Klinik geschickt wurde. Abgesehen von einer leichten Bronchitis war der Patient sonst gesund. Es bestand ein Querbruch der linken Patella, ausserdem war aber das 4 cm nach oben dislocierte Stück durch einen Längsbruch in zwei Teile gespalten. Das mediale Stück war etwas breiter, beide etwas über 3 cm lang, das distale Fragment war 5 cm lang. Da

starker Erguss im Kniegelenk bestand, Bindeneinwicklung, zugleich Heftpflasterzug, um die oberen Fragmente langsam herabzubringen.

11. XII. Operation (Prof. v. Hacker): Schleich'sche Infiltrationsanästhesie. Lister'scher Querschnitt. Die stark von Bindegewebe umwucherten Fragmente, die nur mehr 1 cm auseinanderstanden, wurden an der Stelle des Querbruchs angefrischt und rechts und links je eine Silberdrahtnaht angelegt. Darüber einige Catgutnähte durch die Aponeurose. Die Anpassung der Bruchstücke im Längsbruch wurde durch einige periostale Catgutnähte ausgeführt. Hautnaht, keine Drainage. Petit'scher Stiefel, Organtinbinden. 30. XII. Entfernung der Nähte, leichte Stichkanaleiterung. 18. I. Entfernung der Drähte. Ende Januar erste Gehversuche in Verband, der abnehmbar gemacht war, Massage und Faradisation des M. quadriceps. Am 19. II. wurde der Patient vollständig geheilt entlassen.

5. Anton Th., 73 Jahre alt, Bauer. Eintritt: 13. II. 99. Glitt am 12. II. abends beim Bergabgehen auf vereistem Weg aus und versuchte sich mit dem linken Bein aufrecht zu erhalten. Dabei verspürte er einen heftigen Schmerz und fiel dann auf die linke Seite; er konnte nicht mehr aufstehen. Starker Erguss im Kniegelenk, Querbruch der Patella, doch ist das untere Fragment so klein, dass es wegen der starken Schwellung kaum zu tasten war, so dass bei der ersten Untersuchung an eine Ligamentruptur gedacht wurde. Genaue vergleichende Patellamessung ergab, dass doch ein Bruch vorliege. Es liess sich auch das 2 cm höher stehende obere Fragment herabziehen und nun Krepitation nachweisen. Zunächst Lagerung auf Petit'schen Stiefel, Kompressivverband, Eisbeutel. 16. II. Fixierung der Fragmente mit Heftpflasterstreifen, Volkmann'sche Knieschiene. 20. II. Erneuerung der Streifen, da die Fragmente wieder auseinanderstanden. Hochlagerung des Beins. — Da die Fragmente immer wieder auseinanderwichen und das untere speziell sich immer nach innen stülpte, wenn man stärker anzog, wurde am 28. II. die Operation ausgeführt (Dr. Sturm). Schleich'sche Infiltrationsanästhesie. Längsschnitt über die Patella; die Aponeurose ist über die Bruchfläche des oberen Fragments herabgeschlagen, reicht sogar auf die hintere Fläche und ist hier angewachsen. Sie wurde gelöst, dann Anfrischung des oberen Fragments, dazu muss noch ein Querschnitt gemacht werden, um Raum zu gewinnen. Medial und lateral je eine Silberdrahtnaht, von denen die laterale herausgeleitet wurde, die mediale wurde versenkt, da der Draht nach den ersten Drehungen abbrach. Catgutnaht der Aponeurose, Hautnaht. Drainage mit feinem Jodoformgazestreifen. Da der Kranke starke Bronchitis hatte und schon längere Zeit das Bett hütete, durfte er schon am ersten Tag ausser Bett sitzen; nach 8 Tagen Entfernung der Nähte. Heilung per primam. Nach 11 Tagen ging der Patient in seinem Verband (Knieschiene, Organtinbinden) herum, nach 19 Tagen Quadricepsmassage, Elektrisieren, Entfernung der Drahtnaht. Vorsichtig passive

Bewegungen; am 26. III. wird die Schiene fortgelassen. Am 13. IV. wird der Kranke, der auch an rechtsseitiger Otitis media leidet, der Ohrenklinik überwiesen. Beugung ist bis zum rechten Winkel möglich, Streckung und Erhebung des Beines gelingt vollkommen. Beim Gehen benützt der Patient aber doch einen Stock, da er sich nicht sicher fühle. Bei der Durchleuchtung mit Röntgenstrahlen (20. IV.) sieht man keinen Spalt in der Patella, es ist also offenbar knöcherne Verwachsung eingetreten. Der zurückgebliebene Draht ist deutlich zu sehen, er ist völlig reaktionslos eingeheilt.

6. Andreas B., 20 Jahre alt, Taglöhner. Eintritt 23. II. 99. War zwei Monate zuvor ausgeglitten und mit der Innenseite des rechten Knies auf den Boden gefallen. Er konnte darnach wohl noch gehen, doch nur mit etwas gebeugtem Knie, er hatte auch keine Sicherheit beim Auftreten. Der Patient legte sich selbst Bindentouren (zumeist aber eine Zuckerschnur) an, welche die Fragmente etwas aneinanderhielten, so konnte er besser gehen. Aerztlichen Rat holte er erst nach zwei Monaten ein, als er keine Besserung sah, und nun wies man ihn an die Klinik. Der sonst gesunde Mann zeigte starke Atrophie des rechten Quadriceps (Umfang des Oberschenkels 20 cm unter der Spina ant. sup. rechts 47, links 51 cm, 15 cm tiefer rechts 41, links 44 cm. Patella quer gebrochen, Diastase der Fragmente 2 Querfinger breit, durch diesen Spalt tastet man deutlich die Condylen des Femur, es ist nicht einmal eine bindegewebige Verwachsung der Fragmente eingetreten. Bei starkem Zug gelingt es die Bruchstücke aneinander zu bringen, dabei spürt man weiche Krepitation. Beugung aktiv und passiv unbehindert, Streckung aktiv nur wenig über den rechten Winkel möglich, das passiv gestreckte Bein kann nicht emporgehoben werden.

Am 28. II. Operation (Dr. Lotheissen): Aethylchloridnarkose. Lister's Querschnitt. Die Haut lässt sich von den Fragmentenden gut abpräparieren. Anfrischung mit der Säge. Medial und lateral je eine Silberdrahtnaht. Die Aponeurose wird darüber durch einige Seidennähte vereinigt. Hautnaht, Drainage mit feinem Jodoformgazestreifen. Gypsverband. Für die ersten zwei Tage wurde das Bein, um im Hüftgelenk zu beugen, hochgelagert; nach 5 Tagen durfte der Kranke schon ausser Bett sitzen, nach 8 Tagen wurden die Nähte entfernt. Heilung per prim. Nach 11 Tagen ging der Patient in seinem Gypsverband herum. Nach 19 Tagen nur mehr eine Volkmann'sche Knieschiene, Quadricepsmassage und Elektrisieren. Am 27. März wurde der Patient geheilt entlassen. In den letzten Tagen war er schon ohne Schiene herumgegangen. Er konnte aktiv bis über den rechten Winkel beugen, Streckung war vollkommen möglich; ebenso konnte er das gestreckte Bein von der Unterlage emporheben.

Um die Gefahren der offenen Naht, die ehedem bestanden, zu

umgehen, ersann man Methoden, die eine Fixation der Fragmente gestattete, ohne das Gelenk zu eröffnen. So hat Volkmann (1868) eine percutane Sehnennaht ausgeführt, indem er je eine Seidenschlinge oder einen Silberdraht durch Quadricepssehne und Kniescheibenband zog und sie über einem Gazebauschen, der auf die Frakturstelle drückte, zusammendrehte. Kocher's Peripatellarnaht bietet gegenüber der direkten Naht keinen Vorteil, da der Draht (oder Catgutfaden nach König) von zwei kleinen Einschnitten ober- und unterhalb der Patella um die Patella gelegt wird, so dass er teilweise im Gelenk, teilweise ausserhalb liegt. Ceci (10) durchbohrte die Patellafragmente mit einem cylindrischen, eine Oese tragenden Stahlstab von kleinen Hautschnitten aus mehrfach, so dass der eingeführte Silberdraht schliesslich in Achtertour geschlungen erscheint. Dies war die erste wirklich subcutane Naht, weil die Naht zurückgelassen wurde. Heusner (20) hat diese Methode wieder aufgegriffen und führte „subcutan einen dicken Silberdraht cirkulär um die Patella, welcher oben die Sehne des Quadriceps, unten die Patellarsehne mitfasst." Er will mit seiner Nahtmethode das Gelenk vermeiden; das wird aber wohl nur selten möglich sein, besonders wenn der Querriss auch die seitlich von der Patella gelegenen Partien betroffen hat. An den auf dem Chirurgen-Kongress 1897 demonstrierten Präparaten sah man in der That auch ganz deutlich an einzelnen Stellen den blossliegenden Draht, der also dort intraartikulär war[1]).

Wird nun, wie bei all diesen Methoden (ausgenommen etwa die Volkmann'sche) das Gelenk doch eröffnet, so haben wir damit dieselben Gefahren heraufbeschworen wie bei der offenen Naht, nur dass wir im Dunkeln arbeiten, nicht sehen, wie sich die Bruchflächen verhalten. Auch hier sind wir wie bei der mechanischen Behandlung nicht vor Interpositionen geschützt. Ich möchte da auf unseren Fall 5 verweisen, wo wir deutlich Krepitation nachweisen konnten und doch, wie die Operation zeigte, eine Interposition stattgefunden hatte. Ein weiterer Nachteil der subcutanen Naht besteht meines Erachtens darin, dass man wohl meistens die Narkose brauchen wird, da man nur schwer mit Scheich'scher Infiltrationsanästhesie so schwierige Nähte, wie z. B. die Ceci's wird anlegen können,

1) Keefe (22) berichtet, dass schon Stimson in gleicher Weise nähte, nur nahm er statt des Drahtes Seide. Macdonald (30) zieht einen Seidenfaden durch, und an diesem erst den Draht. Berger (nach Lejars 27) legt eine gleiche Cirkulärnaht aus Silberdraht an, nachdem er zuvor an der lateralen Seite einen Schnitt gemacht.

während die offene Naht sehr leicht in dieser Weise auszuführen ist. —

Bei den Zerreissungen der Quadricepssehne und des Ligamentum patellae können wir ebenfalls die mechanische und die operative Behandlung unterscheiden. Die erstere ist von der bei den Patellarfrakturen angewandten nicht verschieden, nur liegen die Verhältnisse ungünstiger, da wir auf einer Seite keinen festen Körper haben, um den sich eine Heftpflasterschlinge legen liesse. Für Zerreissungen des Ligamentum patellae mag die Brunner'sche Modifikation der Malgaigne'schen Klammer, die er nach Trélat in einem Fall verwendete, guten Frfolg haben, da das Band sich nicht retrahiert, man also nur die Patella herabzuziehen braucht. Bei der Quadricepsruptur ist aber die Sehne nach oben gezogen, die Patella, die nicht herabgesunken ist, kann nicht hinaufgezogen werden, da das Ligament zu wenig dehnbar ist; der Muskel aber lässt sich nicht einfach durch eine Guttaperchaplatte oder durch Heftpflasterzug herabziehen. Bei mechanischer Behandlung kann hier also fast niemals eine direkte Verwachsung der Rissenden eintreten, sondern die Lücke muss durch neugebildetes Bindegewebe ausgefüllt werden. Dadurch wird die Heilungsdauer verlängert, das Knie muss länger immobilisiert werden, und das bedingt wieder eine länger dauernde Nachbehandlung (Massage, Elektrisieren, passive Bewegungen).

Dazu kommt, dass in der Hälfte der Fälle die Gelenkkapsel mitzerrissen ist, dass wir also auch hier die Interpositionen finden können, wie ich es in der That beobachtet habe. Wenn hier nun auch keine knöcherne Heilung verhindert werden kann, so ist doch gewiss, dass dieser interponierte Kapselteil in die Narbe eingeschlossen wird und so zu Reizungszuständen oder zu heftigen Schmerzen Anlass geben kann. Man denke nur an die Schmerzen bei Einklemmung einer Synovialzotte.

Das lässt sich durch die operative Behandlung umgehen. Sie bestand in allen Fällen in direkter Naht der Rupturenden, die in vielen Fällen angefrischt worden waren. Zur Naht wurde Silberdraht, Catgut, Silkwormgut und in Amerika auch Känguruhsehne verwendet.

Ich hatte Gelegenheit, einmal die direkte Naht auszuführen, bei einem Herrn, den ich privat zu behandeln hatte.

Am 4. Oktober 1898 spät Abends glitt Herr S., ein höherer Beamter,

65 Jahre alt, auf frisch gewaschenem Boden aus, während er sich gerade nach links umkehrte. Er stürzte auf die linke Hüfte, verspürte zugleich aber einen stechenden Schmerz im rechten Knie und konnte sich nicht mehr erheben. Man musste ihn nach Hause transportieren. In der Nacht wurde ich zu ihm gerufen und fand das rechte Knie ziemlich geschwollen. Oberhalb der Patella war eine Vertiefung, in die man bequem zwei Finger legen konnte (vgl. Fig. 1). Der Finger stiess beim Drücken sofort auf

Fig. 1.

den Knochen und konnte deutlich den oberen Rand der Femurcondylen tasten. Der obere Rand der Patella liess sich deutlich abtasten, er war glatt; oben fühlte man einen Wulst, der nur die Quadricepssehne sein konnte. Es handelte sich offenbar um einen Abriss dieser Sehne dicht am Ansatz an die Patella. Da ein starker Erguss im Kniegelenk bestand, wurden kalte Umschläge verordnet, am nächsten Morgen das Bein auf einen Petit'schen Stiefel gelagert und das Knie durch Einwickelung mit nassen Leinenbinden komprimiert, darüber ein Eisbeutel gelegt.

Da die Schmerzen nachgelassen hatten und die Knieschwellung abgenommen hatte, wurde am 6. X. die Operation ausgeführt. Schleich'sche Infiltrationsanästhesie. Längsschnitt in der Mitte, der etwas oberhalb des Sehnenendes begann und bis zur Mitte der Patella herabreichte. Dicht unter der Haut kam man auf die Rissstelle, wobei eine ziemlich grosse Menge Flüssigkeit aus der miteröffneten Bursa suprapatellaris sich ergoss. Ein Zipfel der zerrissenen Kapsel ragte hervor; er hatte sich über die Patella gelegt. Nachdem dieses Stück abgetragen war, wurde medial und lateral je eine Silberdrahtnaht angelegt, welche oben die Sehne des Quadriceps etwa $1^1/_2$ cm von der Rissstelle entfernt, unten das aponeurotische Gewebe der Patella an deren Vorderseite, etwa 1 cm vom oberen Rand entfernt, fasste. Durch Zug an den Drähten liessen sich die Rissenden leicht aneinanderbringen, worauf die Drähte zusammengedreht und kurz abgeschnitten wurden. Um sicher zu gehen wurde in den untersten Wundwinkel ein feiner kurzer Jodoformgazestreifen gelegt und im Uebrigen die Haut völlig vernäht. Gypsverband von den Zehen bis

hoch hinauf am Oberschenkel. Ueber der Wunde wurde ein Fenster ausgeschnitten. Ich operierte ohne Blutleere und hatte doch keine nennenswerte Blutung. Die Anästhesie war vollkommen, nur der Zug bei Annäherung der beiden Fragmente war etwas schmerzhaft.

Am 11. X. wurden Streifen und Nähte entfernt, Heilung per prim. Am 14. verliess der Patient das Bett und lag auf dem Sopha, am 17. ging er im Gypsverband am Stock herum, am 20. wurde der Gypsverband entfernt und nur noch eine Volkmann'sche Knieschiene angelegt, die mit Organtinbinden fixiert wurde. Der erhärtete Verband wurde vorne aufgeschnitten (Schalenverband), und sogleich vorsichtig mit passiven Bewegungen begonnen; zugleich wurde nun täglich der Quadriceps massiert. Schon am 24. wurde mit aktiven Streckübungen begonnen, am 31. erhielt der Patient eine Kniekappe, mit einer Hemmung, die nur Flexion bis zum rechten Winkel gestattete. Sehr bald ging er auch ohne diesen Apparat stundenlang spazieren, am 27. XII. konnte er als völlig geheilt angesehen werden.

Einen Fall, der an der Innsbrucker chirurgischen Klinik 1885 beobachtet wurde, hat Nicoladoni (35) beschrieben.

L. Georg, 66 Jahre alt. Stürzte vor 9 Tagen mit dem linken Bein in das Futterloch einer Scheune; konnte darnach noch, wenn auch schlecht, gehen [1]). Er machte mit dem verletzten Beine einen Weg von 9 Stunden auf die Alpe, rutschte auf der Heimkehr davon noch einmal aus, fiel hin und konnte sich jetzt erst nicht mehr auf das linke Bein erheben. Status am 3. VI. 85: Undeutlich begrenzte Schwellung ober der linken Patella. Diese von gleicher Länge wie die rechte, ihr oberer Rand ungemein deutlich abtastbar. Ueber ihr eine tiefe fingerbreite Furche zu fühlen, die nach oben von dem verdickten, derben Stumpfe der Quadricepssehne begrenzt wird. Die Schwellung derselben lässt sich ununterbrochen als wurstförmiger Wulst noch eine Hand breit nach aufwärts verfolgen. Gypsverband in Streckstellung. Am 19. VII. geheilt entlassen. Behandlungsdauer 46 Tage.

Die Aufsuchung der Rupturenden wurde öfters von einem Querschnitt aus gemacht. Kauffmann (21) musste danach aber noch einen Längsschnitt hinzufügen, um das $4^1/_2$ cm höher stehende

1) König (25) macht darauf aufmerksam, dass unmittelbar nach der Verletzung die Streckfähigkeit nicht ganz aufgehoben zu sein braucht, weil selbst noch am Rande der Kniescheibe die seitlichen Vasti durch ihre tiefer sich ansetzenden Sehnenfäden wirken. Hier wurde offenbar beim zweiten Ausgleiten der Riss nach den Seiten hin erweitert und dabei wurden diese Sehnenfäden zerrissen. Trotzdem glaube ich, dass hier die Zerreissung der seitlichen Anteile nicht vollständig war, da schon nach 46 Tagen die Heilung eingetreten war. Leider konnte ich über die weiteren Schicksale des Kranken nichts erfahren.

Sehnenende zu finden. Ich halte es daher für praktischer, einen Längsschnitt zu machen, der auch den Vorteil bietet, dass die Narbe in der Sehne mit der in der Haut nicht zusammenfällt. Wenn die Rupturenden weit auseinander stehen, also ein starker Zug nötig ist, zumal wenn man mit Schleich'scher Infiltration, also ohne Muskelerschlaffung arbeitet, ist die Anwendung des Silberdrahts empfehlenswert. Man hat dabei auch den Vorteil, dass man früher mit Bewegungen beginnen kann, als wenn man ein resorbierbares Nahtmaterial verwendet, wo dann die Fragmente nur durch das junge Gewebe zusammengehalten werden. Nach den Untersuchungen von Enderlen (15) ist wohl „die eigentliche Heilung der Sehnenwunde (worunter er die Verbindung der Sehnenenden durch Fibrillen versteht) am 9. Tage vollendet". „Das neugebildete Gewebe", sagt Busse (9), „ist aber dem Sehnengewebe nach 3 Monaten noch nicht völlig gleich." So lange wird also der Draht ein abermaliges Zerreissen, das ja bei mechanischer Behandlung öfters beobachtet wurde [Oberbeck (36)], verhindern. In eigentümlicher Weise hat Helferich [Wunsch (52)] genäht in einem Falle von Quadricepsruptur, bei der nach 9 Wochen dauernder mechanischer Behandlung kein Erfolg erzielt worden war. „Das untere, etwas verdickte Ende der Sehne wurde flächenhaft in querer Richtung (d. h. frontal) gespalten, und derart gegen die Patella geschoben, dass sie die Patella in ihrem oberen Drittel von oben und unten (vorne und hinten) umgriff." Nun wurden 3 Silberdrahtnähte angelegt, die durch das vordere Sehnenblatt, die Patella, das hintere Sehnenblatt gingen.

Im Allgemeinen wurde nach der Operation das Bein für 10 bis 14 Tage auf ein Planum inclinatum gelegt. Da ich wegen des Alters des sehr korpulenten Patienten und bestehender Bronchitis trachten musste, den Kranken möglichst früh ausser Bett zu bringen und ihn auch bald herumgehen lassen wollte, legte ich einen gefensterten Gypsverband an. So konnte die Wunde besichtigt werden, ohne die Festigkeit des Verbands zu vermindern. Der Gypsverband blieb übrigens auch nur 14 Tage liegen, und darnach wurde, wie es in den anderen Fällen geschah, mit Massage etc. begonnen.

Prüfen wir nun einerseits die Behandlungsdauer, andererseits die Resultate der beiden Methoden, so ergiebt sich nach Walker, dass die operative Behandlung um die Hälfte weniger Zeit erfordert.

Die Dauer der Heilung betrug:

1. bei mechanischer Behandlung

a) für Quadricepsruptur 3 Monate in 18%
6 Monate in 31%
12 Monate in 51%
b) für Ligamentum patellae 3 Monate in 7%
6 Monate in 30%
12 Monate in 63%

2. bei operativer Behandlung:
a) für Quadricepsruptur 3 Monate in 56%
6 Monate in 44%
b) für Ligamentum patellae 3 Monate in 50%
6 Monate in 50%.

Diese Abkürzung der Heilungsdauer erscheint mir hier, wie auch bei den Kniescheibenbrüchen, sehr wichtig, speziell in der klinischen Behandlung, wo es sich doch zumeist um ärmere Leute handelt. Diese wollen sobald als möglich wieder arbeitsfähig werden, da sie die Kosten des Spitalsaufenthalts entweder selbst bezahlen müssen oder nach der Heilung der Heimatsgemeinde abarbeiten müssen.

Die Resultate der mechanischen Behandlung ergeben für Quadricepsruptur etwa 63½% vollständige Heilungen, für Ligamentruptur etwa 69%. Dabei spielt die Grösse der Diastase und das Alter des Patienten eine grosse Rolle. Je grösser die Diastase und je älter der Patient, um so weniger Aussicht auf Heilung besteht. Unvollständige Zerreissungen heilen, wie leicht begreiflich, leichter und schneller. Die Resultate der operativen Behandlung sind besser. Unter 41 Fällen wird 35 mal vollständige Heilung ausdrücklich erwähnt, in den 6 übrigen Fällen ist das Endresultat nicht angegeben, nach den Krankengeschichten zu urteilen, sind sie aber ebenfalls vollständig geheilt, so dass wir 100% Heilungen zu verzeichnen haben.

Wenn man nun bedenkt, dass man bei allen übrigen Sehnen[1]) die Sehnennaht ausführt, warum sollte gerade bei der Quadricepssehne von diesem Grundsatz abgegangen werden? Auch hier halte ich die operative Behandlung für die beste.

1) Man wird vielleicht den Einwurf machen, dass man ja bei der Achillessehne, von der ebenfalls grosse Kraftleistungen gefordert werden, auf operativem Wege Durchtrennungen ausführt, und Heilung durch ein oft langes Stück neugebildeten Narbengewebes erzielt. Das ist richtig, aber die Achillessehne wird nicht winkelig abgeknickt, wie die Quadricepssehne über dem Knie, was eben mehr Widerstandskraft erfordert, und dann machen wir die Achillotenotomie doch nur, um ein grösseres Uebel, die bestehende Kontraktur, zu heilen.

Die Rissfrakturen der Tuberosităs tibiae.

Diese Frakturen sind ausserordentlich selten. E. Müller (34) konnte 1887 sechs Fälle aus der Litteratur zusammenstellen und diesen zwei neue Beobachtungen aus der Bruns'schen Klinik anschliessen. Ich habe nur 3 Fälle aus der Litteratur hinzufügen können (vgl. die Krankengeschichten); daran schliesst sich als zwölfter Fall eine Beobachtung der Innsbrucker chirurgischen Klinik.

1. Pitha (38). Kondukteur. Sprung über Pfütze, Gefahr nach hinten zu fallen, Krachen im Knie. Bruch rechts, mehrere Monate alt. Patella 4 Finger höher. Ganze Extremität abgemagert, Gehen nur mit Stock und fester Kniekappe möglich.

2. Pitha (38). Junger Offizier. Entstehung beim Tanzen, Gefahr nach hinten zu fallen, fällt nach vorne um. Bruch mehrere Monate alt. Patella 4 Finger höher. Ganze Extremität abgemagert, Gehen nur mit Stock und fester Kniekappe.

3. Vogt (47). Gymnasiast, 16 J. Beim Anlauf zum Sprung über den Bock ausgeglitten, schmerzhafter Ruck im Knie, fiel nicht. Bruch rechts, 1/2 Stunde alt. Untere Spitze des Fragments 2 cm höher. Plan. inclin. Testudo für 5 Wochen, Gypsschienenverband, dann hintere Schiene für 3 Wochen. Nach 12 Monaten fast vollständige Funktionsfähigkeit.

4. Sistach (44). Maurer, 49 J. Wurde von hinten überfallen; stemmte sich gegen Fall nach vorn. Als er doch gestürzt war, konnte er nicht mehr aufstehen. Bruch rechts, frisch. Patella 4 1/2 cm höher. Plan. inclin. Heftpflasterstreifen. Dextrinverband, am 65. Tag erster Gehversuch. Nach 17 Monaten normale Funktionsfähigkeit, keine knöcherne Verwachsung. Tub. tibiae durch 2,8 cm langes Band mit Crista tib. verbunden. Ligamentum geschrumpft, nur noch 1 cm lang. Patient riss sich selbst oft den Verband herunter.

5. Weinlechner (50). Student, 17 J. Sprung über Bock, dann Fall, so dass er auf linker Wade sitzt. Bruch links, frisch. Herabziehen der Patella durch Binde, Streckschiene für 4 Wochen, dann Wasserglasverband für 1 1/2 Monate. Gute Gebrauchsfähigkeit.

6. Will (51). Steinmetz, 17 J. Sprung über eine Stange. Bruch frisch. Längsschnitt, Fixierung des Fragments durch Bohrer, der 17 Tage liegen blieb. Nach 8 Wochen fixiert, Verband entfernt. Nach 3 Monaten vollständig normale Beweglichkeit. Als Patellafraktur angesehen, erst bei Incision erkannt.

7. Stabell (45). Junger Mann. Machte einen „gefährlichen Sprung" fühlte Krach in der Kniegegend, konnte sich nicht mehr aufrecht erhalten. Bruch frisch. Patella etwas in die Höhe gezogen. Das Fragment nach abwärts gedrückt, Wasserglasverband. Konsolidation eingetreten, volle Gebrauchsfähigkeit erlangt.

8. Lauenstein [Müller (34)]. Gymnasiast, 18 J. Aufspringen auf Bock, schlägt mit rechtem Knie an diesen an. Bruch rechts vor 2 Tagen. Heftpflasterstreifen, Gypsverband für 5 Wochen, volle Funktion. Vom Arzt als „Patellafraktur" geschickt.

9. Müller (34). Gymnasiast, 16 J. Beim Abspringen vom Sprungbrett. Bruch rechts, frisch. Patella 2 cm höher. Erster Gypsverband für 8 Tage, zweiter Gypsverband für 14 Tage, dritter Gypsverband für drei Wochen. Nach 9 Wochen kein Unterschied zwischen rechts und links. Nach 6 Wochen hatte Patella noch 1 cm höher gestanden.

10. Landsberg (26). Gymnasiast, 16 J. Beim Springen auf Bock. Bruch links, frisch. Patella 10 cm höher. Querschnitt unter Patella, nun erkannt, daher Längsschnitt nach abwärts, Fixierung der Tuberos. durch Nagel für 14 Tage. Nach 4 Wochen Bewegungen und Massage, nach 5 Wochen gehen. Als „Patellafraktur" angesehen, erst bei Incision erkannt.

11. Sendler (43). Realschüler, 15 J. Auf hartgefrorenen Boden mit gebeugtem Knie gefallen. Bruch links, ein Jahr alt. Patella nicht höher. Längsschnitt, Spaltung des Ligament. patell., Entfernung des Fragments. 25 Tage nach Operation nur Beugung etwas behindert, sonst normale Funktion. Ganze Tuberositas samt der vorderen Kante der Gelenkfläche abgesprengt.

12. Johann Th., 16 Jahre alt, Lehramtskandidat. Eintritt 23. VI. 97. Beim Hochspringen soll er am 22. VI. mit den Füssen ungleich aufgesprungen sein, zuerst mit dem rechten und dann mit dem linken. Ob dabei das rechte Knie gestreckt oder gebeugt war, kann er nicht angeben. Er verspürte sofort einen sehr heftigen Schmerz in der Gegend des r. Knies. Er wurde in seine Wohnung gebracht, da er nicht mehr gehen konnte. Am nächsten Tage schwoll die Kniegegend sehr stark an, weshalb man ihn auf die Klinik brachte. Man fand bei dem sonst gesunden, aber etwas gracil gebauten Patienten bedeutende Anschwellung und leichte Rötung des rechten Knies. Bewegungen im Kniegelenk passiv ausführbar, aber sehr schmerzhaft, ebenso verursacht die Berührung der Patellargegegend heftige Schmerzen.

Es konnte darum nicht sofort eine bestimmte Diagnose gestellt werden, das Bein wurde auf einen Petit'schen Stiefel gelagert, auf das Knie Dunstumschläge gemacht. Als nach wenigen Tagen Schmerzen und Schwellung abgenommen hatten, ergab die genauere Untersuchung, dass an der Stelle, wo gewöhnlich die Tuberositas tibiae sich befindet, eine tiefe Grube war, und dass etwa $1^1/_2$ cm höher ein bohnengrosses Knochenstück lag, das unter deutlicher Krepitation auf der Tibia sowohl nach oben und unten, als nach den Seiten sich verschieben liess. Die rechte Patella stand um $1^1/_2$ cm höher als die linke, sonst liessen sich keine Unterschiede zwischen den beiden Beinen feststellen. Nunmehr war kein Zweifel möglich, dass es sich um eine Fraktur der Tuberositas tibiae handle.

Der Unterschenkel wurde nun centripetal, der Oberschenkel centrifugal mit Flanellbinden eingewickelt, die Patella dadurch herabgedrückt und in dieser Lage durch einige Heftpflasterschlingen befestigt. Da hierdurch der Zug des M. quadr. auf das Knochenfragment aufgehoben war, liess sich dieses fast vollständig reponieren. Es blieb auch ohne besondere Hilfsmittel in dieser Stellung. Schon am 8. VII. war die Verschieblichkeit des Fragments geringer, doch wurde der Verband völlig erneuert. Am 25. VII. war die Vereinigung der Tuberositas mit der Tibia vollständig fest. Bäder, Massage und Elektrisieren des Quadriceps und der Wadenmuskulatur. Volkmann'sche Knieschiene. Am 1. VIII. wurde mit passiven Bewegungen im Kniegelenk begonnen; 8 Tage später ging der Pat. mit dem Stock herum, und schon am 22. VIII. wurde er geheilt entlassen. Er konnte ganz gut gehen, doch war die Beugung im Knie noch etwas beschränkt.

Schon im Herbst (das wäre etwa 3 Monate nach der Verletzung), nach den Sommerferien, konnte er ganz wie gewöhnlich gehen und turnte auch wieder. Am 18. III. 99 stellte er sich wieder vor: Weder bei der Besichtigung noch bei genauer Messung liess sich zwischen beiden Beinen ein Unterschied nachweisen, auch die Funktion ist beiderseits gleich gut.

Als Beweis, wie selten die Frakturen der Spina tibiae sind, mag ferner dienen, dass z. B. kürzlich Chudovszky (13) über 2366 Fälle von Knochenbrüchen berichtet, die in 14 Jahren auf der zweiten chirurgischen Klinik zu Budapest beobachtet wurden, und dass er darunter wohl 25 Patellarfrakturen anführt, aber keinen Bruch der Tuberositas tibiae. An unserer Klinik wurden in den letzten 3 Jahren 255 Frakturen (abgesehen von den Fällen des Ambulatoriums) behandelt, darunter findet sich der oben erwähnte Fall, so dass diese Frakturform bei uns für diese 3 Jahre 0,39% ausmacht.

Die bisher bekannten Fälle betreffen lauter männliche Individuen. Die Mehrzahl darunter[1]), nämlich 11 Fälle, betrifft Leute im Alter zwischen 15 und 20 Jahren; nur Sistach's Patient war ein 49jähriger Maurer. Dreimal finden wir nicht angegeben, welche Seite betroffen war, 6mal war der Bruch rechts, 3mal links. Das erklärt sich wohl daraus, dass das rechte Bein bei den kräftigen Bewegungen (Springen) mehr gebraucht wurde. Von den Fällen der linken Seite ist Sendler's Beobachtung wohl als direkter Bruch zu erklären, bei Weinlechner entstand der Abriss durch übermässige Spannung des Muskels, die natürlich ebensogut auch links eintreten kann. So bliebe nur der Fall Landsberg's übrig,

1) Pitha's Kondukteur, sowie der „junge Offizier" dürften wohl auch nicht viel älter gewesen sein; ich rechne sie daher auch dazu.

wo man annehmen muss, dass beim Absprung das linke Bein gebraucht wurde.

Auffallend ist es, dass 6mal die Verletzung beim Turnen entstand, überhaupt spielt das Springen (9mal) ätiologisch eine grosse Rolle. Der Abriss entstand dadurch, dass bei diesen schon an sich kräftigen Bewegungen die Patienten ausglitten, versuchten, sich noch aufrecht zu erhalten, und nun plötzlich eine starke Muskelkontraktion ausführten. Besonders gilt dies bei dem Ueberfallenen (Fall 4), der sich wehrte, sich mit aller Kraft den Angreifern entgegenstemmte. In der Regel entstehen also diese Frakturen durch Muskelaktion, sie sind wirklich Rissfrakturen. Im Fall Weinlechner entstand vielleicht die Fraktur auch durch Muskelzug, als sich der Kranke erheben wollte; bei der Biegung des Knies im spitzen Winkel kam es dabei zum Abriss der Tuberositas tibiae, bei einem älteren Mann wäre vielleicht die Patella gebrochen. Lauenstein hat seinen Fall selbst als „Abrissfraktur" bezeichnet, wenngleich der Patient mit dem rechten Knie an den Bock angeschlagen hatte. Als einzige direkt entstandene Fraktur bliebe somit der Fall Sendler's.

Wichtig ist wohl für die Entstehung dieser Frakturen das anatomische Verhalten des Knochens. Die Tuberositas tibiae bildet nämlich in dem Alter, in welchem diese Verletzungen vorkommen mit der oberen Gelenkfläche der Tibia eine Epiphyse, sie stellt einen vorderen Fortsatz derselben dar (vgl. Fig. 2). Die Epiphysenfuge verschwindet meist erst zwischen dem 18. und 25. Lebensjahr. Sendler's Ansicht, dass die Tuberositas tibiae „zuweilen aus einem eigenen Kern ossificiere", fand ich nirgends bestätigt. Diese Annahme ist auch zur Erklärung der isolierten Lostrennung der Spina tibiae nicht nötig. Ist nämlich das untere Ende der Epiphyse gelöst, so wird es durch den fortdauernden Muskelzug nach vorne gezogen, von der Tibia abgehoben, und nun kann es dort, wo der Ligamentansatz aufhört, d. i. am oberen Ende der Tuberositas, zu einem Biegungsbruch kommen. Dafür beweisend halte ich jene Fälle, bei denen ausdrücklich gesagt ist, dass das Fragment um eine horizontale Achse nach aufwärts gedreht ist, so dass die Spitze nach vorne steht (Vogt, Will, vgl. Fig. 3). Sendler neigt für seinen Fall zu der Annahme: „dass die Absprengung durch das direkte Aufschlagen des hyperflektierten Knies auf eine Leiste des hartgefrorenen Bodens zu Stande gekommen ist". Auch hier wird wohl eine Epiphysenlösung anzunehmen sein, zugleich aber ein Bruch

durch die Gelenkfläche, was leicht zu erklären wäre, wenn die Ge-

Fig. 2.

Obere Tibiaepiphyse eines 15jährigen.

Fig. 3.

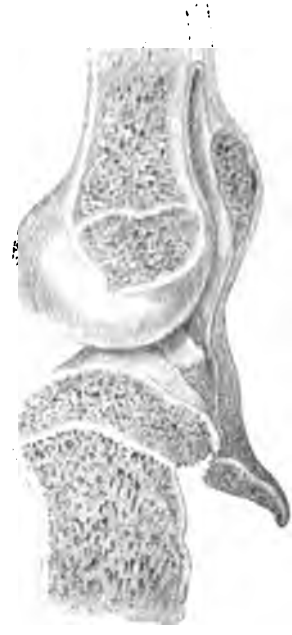

Abrissfraktur der Tuberosit. tib.

Fig. 4.

Fall Sendler's eingezeichnet in Fig. 2.

Fig. 5.

Fall Sendler's nach dessen eigener Zeichnung.

walt etwas seitlich die Epiphysenleiste getroffen hätte (vgl. Fig. 4

und 5). Gleichzeitig muss hier dann das Ligament auch von der Tuberositas, die ja nicht wie bei den anderen Fällen nachgeben konnte, von dem Periost der Tibia aber nicht ganz abgerissen sein. So konnte dann das Fragment zum Teil in den Gelenkspalt gleiten und die volle Streckung hindern. Zur Erklärung für den Fall Sistach (49jähriger Mann) müssen wir uns vor Augen halten, dass auch anderwärts Frakturen häufiger entstehen in Linien, wo früher Epiphysenfugen bestanden. So sehen wir es bei den Frakturen des Condylus externus und des Epicondylus internus humeri.

Die Grösse des Fragments kann verschieden sein; bohnengross (unser Fall), wallnussgross (Weinlechner), bei Vogt war es an der Basis 2 cm, bei Sistach 4,9 cm, bei Müller 5 cm breit und 2—3 cm hoch[1]).

Wie bei allen Zerreissungen des Kniestreckapparates wurde auch hier bisweilen im Moment des Entstehens ein Krach, ein Riss oder ein heftiger Schmerz in der Kniegegend verspürt; danach waren die Kranken meist nicht im Stand sich zu erheben oder zu gehen. In der Regel besteht Höherstand der Patella auf der kranken Seite, je vollständiger die Ablösung der Spina, umso höher wird die Kniescheibe nach oben rücken. Lauenstein macht als Referent des Falles von Landsberg (26) darauf aufmerksam, dass eine Verschiebung der Patella um 10 cm nach aufwärts wohl nur dann möglich ist, wenn ausser der Tuberositas tibiae gleichzeitig auch die seitlich vom Ligamentum patellae liegenden vorderen Kapselansätze vom Tibiakopf abgerissen sind. Ferner kann man an abnormer Stelle den Knochenvorsprung der Spina tibiae fühlen, am oberen Ende der Crista tibiae aber eine Grube.

Das Fragment ist nach den Seiten verschieblich; auch nach oben und unten, wenn es vollständig abgerissen und nicht, wie bei Vogt und Will, am oberen Rand noch fixiert ist. Beim Verschieben ist meist Krepitation zu fühlen. Erguss ins Kniegelenk besteht fast immer; er kann ziemlich bedeutend sein, so dass die Palpation erschwert wird. So erklärt es sich, dass dreimal die Verletzung für eine Patellafraktur gehalten wurde. Bei genauerer Untersuchung, wenn diese nicht wegen grosser Empfindlichkeit des Patienten un-

1) Sendler rechnet hierher auch einen Fall Richet's (40). Müller hat ihn, wie ich glaube mit Recht, ausgeschieden. Hier liegt nur eine Ruptur des Ligaments bei einem 45jähr. Manne vor, der von einem Wagen auf die Strasse gesprungen war; dabei waren ein Paar kleine Rindenteile der Tuberositas mitausgerissen. Derartige Fälle sind mehrere beschrieben worden.

möglich ist, wird die Diagnose sich wohl immer stellen lassen, wenigstens nach einigen Tagen.

Bezüglich der Therapie beweist unser Fall, dass es nicht nötig ist, sofort die Reposition auszuführen; man kann damit etliche Tage warten, bis die Schwellung abgenommen hat. Lässt sich das Fragment leicht reponieren und leicht in dieser Stellung festhalten, so ist mechanische Behandlung ausreichend. Bei starker Dislokation, z. B. 10 cm wie im Fall Landsberg, wird die Reposition vielleicht schwierig sein[1]). Hier, zumal wenn das Fragment nicht fixierbar ist, ist die Operation am Platz. Unbedingt notwendig ist sie, wenn, wie bei Sendler, eine aus ihren Verbindungen gelöste Knochenscheibe vorhanden ist; diese muss entfernt werden. In den 3 operativ behandelten Fällen hat sich der Längsschnitt bewährt, der mir auch deshalb empfehlenswert erscheint, da man ihn beliebig nach oben oder unten verlängern kann. Uebrigens kann man eventuell, wenn man wohl reponieren, das Fragment aber nicht fixieren kann, percutan einen Nagel einschlagen ohne grössere Incision.

In veralteten Fällen mit schwerer Funktionsstörung, wie bei den beiden Beobachtungen Pitha's, müsste man heute unbedingt zur Operation schreiten. Man müsste die Spina tibiae herabziehen und nach entsprechender Anfrischung an ihrem alten Ansatzpunkt festnageln oder auch etwas höher oben, jedenfalls aber eine feste Verwachsung der Spina mit der Tibia zu erreichen streben. Daneben wäre der Quadriceps zu massieren und zu elektrisieren. Die Erfolge bei veralteten Patellarfrakturen lassen annehmen, dass auch in solchen Fällen vollkommene Heilung zu erwarten wäre.

Wenn das Fragment auch etwas höher an der Tibia anheilt, so schadet das nichts. v. Bergmann (3) hat ja, wie erwähnt, zur Heilung veralteter Kniescheibenbrüche künstlich eine solche Fraktur gemacht (Abmeisseln der Tuberositas) und das Fragment mit Erfolg höher oben anheilen lassen. Verwächst das Fragment aber nicht mit der Tibia, so entsteht schwere Funktionsstörung des Kniestreckapparates, wie in den beiden Fällen Pitha's.

Die Dauer der Immobilisierung beträgt ca. 6 Wochen; dann kann langsam mit passiven Bewegungen begonnen werden. Da es sich um jugendliche Individuen handelt, braucht man die länger

1) Ob sie hier und bei Will schwierig oder unmöglich gewesen, lässt sich nicht feststellen, da beidemale die Operation nur ausgeführt wurde, weil man die irrige Diagnose „Patellarfraktur" gemacht hatte.

dauernde Bettruhe nicht so sehr zu fürchten; übrigens könnte man mit einem guten Gypsverband die Kranken auch schon früher ausser Bett bringen. Die Endresultate waren bei den frischen Fällen stets gut, gleichgiltig ob mechanisch oder operativ behandelt worden war. Müller konstatierte vollkommen normale Funktion schon nach zwei Monaten, Will und auch wir nach 3 Monaten, Vogt nach 1 Jahr. Jedenfalls ist heute die Prognose günstig, da Fälle, wie jene Pitha's doch kaum vorkommen dürften und da selbst in so veralteten Fällen durch die Operation Heilung erzielt werden dürfte.

Litteratur.

1) Bähr. Ein Beitrag zu den Brüchen der Kniescheibe. Archiv für Unfallheilkunde etc. Bd. I. Heft 1. — 2) Beck, E. Ueber die Behandlung der Kniescheibenbrüche und deren Endresultate. Diese Beiträge. Bd. III. — 3) v. Bergmann, E. Ein Vorschlag zur Behandlung veralteter Querbrüche der Patella. Deutsche med. Wochenschr. 1887. Nr. 1. — 4) Blaise. Rupture du ligament rotulien. Gazette des Hôp. 1881. — 5) Brunner, C. Ueber Behandlung der subkut. Ruptur des Ligamentum patellae. Korresp.-Blatt für Schweizer Aerzte 1890. Nr. 19. — 6) Ders. Ueber Behandlung und Endresultate der Querbrüche der Patella. Deutsche Zeitschrift für Chir. Bd. 23. 1886. — 7) v. Bruns, P. Ueber die veralteten schlecht geheilten Kniescheibenbrüche. Diese Beitr. Bd. III. — 8) Ders. Die allgem. Lehre von den Knochenbrüchen. Deutsche Chirurgie. Liefg. 27. — 9) Busse. Untersuchung der feineren Vorgänge bei der Heilung von Sehnenwunden. Deutsche Zeitschrift für Chirurg. Bd. 33. 1892. — 10) Ceci, A. Eine neue Operation der Patellarfraktur. Subkutane Metallnaht der Kniescheibe. Deutsche Zeitschrift für Chir. Bd. 23. 1886. — 11) Ders. Klinischer Beitrag zur operat. Behandlung der Patellarfrakturen. Ebenda. Bd. 27. 1888. — 12) Chiene. Sitzung der medico-chir. soc. of Edinburgh (3. I. 1877) Brit. med. journ. 1877. I. pag. 590. — 13) Chudovszky. Beiträge zur Statistik der Knochenbrüche. Diese Beiträge. Bd. XXII. Heft 3. — 14) Doebbelin. Zur Behandlung d. frischen Kniescheibenbrüche. Deutsche Zeitschrift für Chir. Bd. 49. 1898. — 15) Enderlen. Ueber Sehnenregeneration. Archiv für klin. Chir. Bd. 46. 1893. — 16) Fischer, E. Ueber die Ursachen der verschiedenen Grade der Atrophie bei den Extensoren der Extremitäten gegenüber den Flexoren. Deutsche Zeitschrift für Chirurg. Bd. 8. 1877. — 17) Hackenbruch, P. Zur Behandlung der queren Kniescheibenbrüche durch die Knochennaht. Diese Beiträge. Bd. XII. 1894. — 18) Hafemann, F. Ueber subkutane Zerreissung der Sehne des Musc. extensor cruris quadriceps. Inaug.-Diss. Berlin 1889. — 19) Helferich. Atlas und Grundriss der traumat. Frakturen und Luxationen. München. Lehmann. 1897. — 20) Heusner. Ueber subkutane Naht der Kniescheibenbrüche. Archiv für klin. Chir. Bd. 55. Heft 3. 1897. — 21) Kaufmann. Korr.-Blatt für Schweizer Aerzte 1888. — 22) Keefe. A case of subcutaneous suture of a fractured patella. Boston med. and surg journ. Bd. 132 (ref. Centralbl. für Chir. 1896). — 23) Köhl. Korresp.-Blatt für Schweizer Aerzte. 1893. — 24) König. Lehrbuch der spez. Chir. 6. Aufl. 1894. Bd. III. — 25) Ders. Zur Entstehungs-

geschichte der Verletzungen des Streckapparats vom Kniegelenk. Deutsche militärärztl. Zeitschrift 1897 (ref. Centralblatt für Chir. 1897). — 26) Landsberg, J. Fractura tuberositatis tibiae. Med. Revue 1889 (ref. Centralblatt für Chir. 1889). — 27) Lejars. Le cerclage de la rotule. Presse méd. 1897. Nr. 23 (ref. Centralblatt für Chir. 1898). — 28) Lossen. Verletzungen der unteren Extremitäten. 1880. — 29) Lücke. Ueber die traumatische Insufficienz des M. quadriceps femoris. Deutsche Zeitschrift für Chirurg. Bd. 18. — 30) Macdonald. The treatment of fracture of the patella by immediate suture. Med. news 1898. 30. Juli (ref. Centralblatt für Chir. 1898). — 31) Macewen. Lancet 1883 (November) pag. 448. — 32) Maydl. Ueber subkutane Muskel- und Sehnenzerreissungen etc. Deutsche Zeitschrift für Chir. Bd. 17 und 18. — 33) Meunier. Rupture du tendon rotulien droit etc. Gazette des hôp. 1881. — 34) Müller, E. Die Rissfraktur der Spina tibiae. Diese Beiträge. Bd. III. — 35) Nicoladoni. Bericht der chirurg. Klinik in Innsbruck für die Zeit vom 1. Okt. 84 bis 31. Dez. 85. Sep.-Abdruck aus den Berichten des naturw.-med. Vereins. Innsbruck. Wagner. 1886. — 36) Oberbeck, Paul. Ueber Zerreissungen der Quadricepssehne und des Lig. patell. propr. Inaug.-Dissert. Berlin 1888. — 37) O'Connel. Ruptured ligamentum patellae. Brit. med. journ. 1880. II. pag. 166. — 38) Pitha. Pitha-Billroth's Handbuch der Chirurg. Bd. IV. 1. Abtlg. 2. Heft. pag. 267. — 39) Poncet. Centralblatt für Chir. 1882. Nr. 19. — Richet. Traité pratique d'anatom. méd. chir. V. éd. 1877. pag. 1262 (nach Maydl). — 41) Royes Bell. Subkutane Durchtrennung des Rectus femoris. Lancet. 1879. I. p. 675. — 42) Schede. Centralblatt für Chirurg. 1877. — 43) Sendler. Ein Fall von Abreissung der Tuberositas tibiae. Deutsche Zeitschrift für Chir. Bd. 36. — 44) Sistach. Archives génér. 1870. Juillet, août, septembre. — 45) Stabell, Fr. Semaine médicale 1887. Nr. 18. — 46) Trélat. Bulletin de thérapie LXIII. p. 447. Ref. Schmidt's Jahrb. Bd. 19. pag. 211. — 47) Vogt, P. Ein Fall von Abreissung der Tuberositas tibiae etc. Berliner klin. Wochenschr. 1869. Nr. 22. — 48) Walker, J. B. Rupture of the quadriceps extensor muscle and its tendon above and below the patella. Amer. journ. of the med. sciences 1896 Juni. — 49) Walz, K. Zum Mechanismus der subkutanen Zerreissungen des Quadriceps, der Patella und des Ligamentum patellae. Deutsche Zeitschrift für Chir. Bd. 44. 1897. — 50) Weinlechner. Ueber subkutane Muskel-, Sehnen- und Knochenrisse. Wiener med. Blätter 1881. Nr. 51. — 51) Will, Ogilvie. On fracture of the tubercle of the tibia. Brit. med. journ. 1887. — 52) Wunsch. Ein Fall von Abriss der Quadricepssehne etc. Deutsche Zeitschrift für Chir. Bd. 43. — 53) Wolff, J. Deutsche med. Wochenschrift 1893. Nr. 46.

AUS DER

LEIPZIGER CHIRURGISCHEN KLINIK

DES PROF. DR. TRENDELENBURG.

XXIV.

Ueber Verletzungen des N. radialis bei Humerusfrakturen und ihre operative Behandlung.

Von

Dr. G. Riethus.

(Mit 7 Abbildungen u. Taf. XIV—XV.)

Verletzungen peripherer Nerven im Anschluss an Kontinuitätstrennungen der Knochen wurden früher als grosse Seltenheiten beschrieben, und das Urteil Malgaigne's in dieser Beziehung lautete: „La lésion des troncs nerveux est excessivement rare dans les fractures“ [1]). Auch andere Autoren, die sich eingehend mit dem Studium der Frakturen beschäftigten, wie Gurlt, kannten nur vereinzelt in der damaligen Litteratur dastehende Fälle. Erst von dem Zeitpunkt an, wo an Stelle der früheren exspektativen Behandlung die operative tritt, werden auch die Angaben in der Litteratur häufiger, so dass v. Bruns im Jahre 1886 eine Kasuistik von Nervenverletzungen nach Frakturen zusammenstellen konnte, die 189 Fälle umfasst. Dass derartige Fälle in den letzten Jahren viel häu-

1) Vergl. Bruns. Die allgemeine Lehre von den Knochenbrüchen. Deutsche Chirurgie. Bd. 27.

figer zur Beobachtung kamen als früher, erklärt v. Bruns damit, dass man früher die zuweilen nach Knochenbrüchen zurückbleibende „Schwäche“ oder „Lähmung“ eines Gliedes ganz anders deutete, ohne die Art des ursächlichen Zusammenhanges zwischen Fraktur und Nervenverletzung zu erkennen, besonders da mehrfache operative Eingriffe, die zum Zweck einer Beseitigung der Lähmung an der Frakturstelle vorgenommen wurden, ohne Erfolg waren[1]).

Der Erste, dem es gelang, mit absoluter Sicherheit nachzuweisen, dass die Lähmung nur die Folgeerscheinung einer an umschriebener Stelle der peripheren Nervenbahn einwirkenden Schädlichkeit sei, war Busch[2]), der im Juni 1863 eine nach Humerusfraktur entstandene Radialislähmung durch Entfernung des den Nerven an der Frakturstelle komprimierenden Narbengewebes zur Heilung brachte. Einen ganz analogen Fall operierte Ollier im September desselben Jahres ebenfalls mit glücklichem Erfolge. Welche Bedeutung man diesem Fortschritt beimass, erhellt am besten daraus, wie Ollier in Paris gefeiert wurde. Auf Antrag der Kommission für Chirurgie in der medicinischen Akademie, in der unter anderen auch Velpeau und Malgaigne sassen, wurde ihm der Dank für seine Arbeit votiert, die ein Triumph der Diagnostik sei, „éclairée par les lumières de la pathologie et de la physiologie“[3]).

Beobachtet wurden Nervenverletzungen fast ausschliesslich bei Frakturen der langen Röhrenknochen und zwar vorwiegend an der oberen Extremität. Nach der Statistik von v. Bruns entfallen 35 Fälle auf die untere, 138 auf die obere Extremität. Unter den letzteren handelt es sich in 73 Fällen um Lähmung des N. radialis nach Humerusfraktur.

Der Grund für dieses Ueberwiegen der Radialisverletzungen ist nicht in der Häufigkeit der Oberarmbrüche selbst zu suchen — denn nach den Zusammenstellungen der einzelnen Autoren, wie v. Bruns, Römheld[4]) und Günther[5]) entfallen von allen Frakturen nur etwa 10 % auf den Humerus —, sondern die bekannte anatomische Lagerung des N. radialis an dem Humerus ist als das

1) Hamilton. Knochenbrüche und Verrenkungen. Deutsch von A. Rose. Göttingen 1877.

2) Med. Centralzeitung. 1863. S. 725.

3) Brandenburg. Ueber Nervenlähmungen an der oberen Extremität durch Brüche des Oberarms. Inaug.-Dissert. Greifswald 1883.

4) Römheld. Beitrag zur Statistik der Knochenbrüche. Inaug.-Dissert. Giessen 1893.

5) Günther. Beitrag zur Statistik der Frakturen. In.-Diss. Münch. 1893.

disponierende Moment für die nach Frakturen zuweilen auftretende Nervenläsion anzusprechen. Fast in seiner ganzen Ausdehnung, vom Eintritt zwischen die Fasern des lateralen Tricepskopfes bis etwa 10 cm oberhalb des Condylus externus humeri, liegt der N. radialis unmittelbar auf dem Periost des Humerus. Zwischen den Muskelfasern des Triceps ist die Verschieblichkeit gegen den Knochen sehr gering, namentlich wenn der Muskel bei Streckbewegungen des Armes stark kontrahiert wird. Dort, wo der Nerv zwischen den Muskelbündeln herausgetreten ist und direkt auf dem Periost verläuft, ist er allerdings leichter auf der Unterlage verschieblich und wird nur durch die darüber liegenden Muskelmassen an den Knochen angedrängt. Sucht man an der Leiche den Nerv an dieser Stelle auf, so kann man ihn sehr leicht von seiner Unterlage emporheben und seitlich verschieben, da er nur von lockerem Bindegewebe eingehüllt ist. Anders dagegen verhält sich die Beweglichkeit, wenn am Knochen sich ein sehr ausgesprochener Sulcus nervi radialis findet, dann sind seitliche Verschiebungen fast unmöglich, während es noch leicht gelingt, den Nerven senkrecht aus dem Kanal herauszuheben. Eine vollständige Fixation des Nerven ist aber dann wohl denkbar, wenn die als Decke des Kanals dienende Muskulatur sich im Zustande starker Kontraktion befindet. Unter solchen Umständen dürfte wohl die Verletzung des Nerven, wenn in dieser Gegend des Humerus eine Fraktur entsteht, eine ungezwungene Erklärung finden. Ein weiterer Umstand, der die Disposition der Humerusfraktur zur Radialisverletzung erhöht, liegt darin, dass der Nerv nicht parallel zur Humerusaxe verläuft, sondern den Knochen in Form einer lang gezogenen Spirale umkreist.

Ueber die Lokalisation der Humerusfrakturen macht v. Bruns, dessen Material 866 Oberarmbrüche umfasst, folgende Angaben:

22,2 % entfallen auf das obere Ende,
53,1 % betreffen den Humerusschaft,
24,7 % sind auf das untere Ende lokalisiert.

Das uns zu Gebote stehende Material der Leipziger Klinik umfasst alle Fälle von Oberarmfrakturen, die während der Jahre 1860 bis 1896 zur Behandlung kamen [1]), abgesehen von jenen Fällen, wo wegen ausgedehnter Zermalmung der Weichteile eine Erhaltung des Armes aussichtslos war und die Amputatio humeri vorgenommen werden musste. Im Ganzen sind es 319 Fälle, von denen es sich in

1) Die Fälle bis zum 1. Okt. 1895 sind als Fälle von Thiersch, die späteren als Fälle von Trendelenburg bezeichnet.

35,4 % um eine Fraktur des oberen Endes, in 33,6 % um eine Fraktur im Bereich des Humerusschaftes, in 31,0 % um eine Fraktur im unteren Drittel handelte.

Im Gegensatz zu dem Ergebnis der v. Bruns'schen Statistik fanden wir eine annähernd gleichmässige Verteilung der Frakturen auf die drei Abschnitte des Humerus. Von den 319 Humerusfrakturen betrafen 161 den rechten, 158 den linken Oberarm.

Verletzungen des N. radialis fand v. Bruns in 8,4 % aller Oberarmbrüche, deren Verteilung folgendermassen ist:

oberes Drittel: 4 Fälle = 8,3 %
mittleres Drittel: 25 Fälle = 52,1 %
unteres Drittel: 19 Fälle = 39,3 %

(In 25 Fällen ist der Sitz der Fraktur nicht angegeben.)

Günstiger gestalten sich die Verhältnisse nach der Statistik der Leipziger Klinik. Nur in 4,1 % aller Humerusfrakturen kam es zu Lähmungen des N. radialis, die nach dem Orte der Fraktur gruppiert, folgende Verteilung zeigen:

oberes Drittel: 1 Fall = 7,7 %
mittleres Drittel: 9 Fälle = 69,2 %
unteres Drittel: 3 Fälle = 23,1 %.

[Dazu kommen noch weitere 4 Fälle von Radialisverletzungen nach Humerusfrakturen, die während der Jahre 1897 und 1898, nach Abschluss der Statistik, beobachtet wurden, sodass unser Material im Ganzen 17 Fälle umfasst.]

Beide Beobachtungsreihen ergeben also das vollkommen übereinstimmende Resultat, dass die Radialisverletzungen durch Humerusfraktur am häufigsten bei Brüchen im Bereich des mittleren Drittels vorkommen, dass dagegen die Fraktur im Bereich des unteren und besonders des oberen Drittels seltener durch eine Läsion des N. radialis kompliciert ist.

Das Auftreten der Radialisverletzungen bei Humerusfrakturen ist aber nicht allein bedingt durch den anatomischen Verlauf des Nerven, denn nur 4,1 % der Fälle zeigten Erscheinungen, die auf eine Unterbrechung der leitenden Nervenbahnen hinwiesen, sondern es müssen noch andere Momente mitwirken, um eine Komplikation der Fraktur von Seiten des Nerven herbeizuführen. Nach den anamnestischen Angaben unserer Fälle scheint besonders die Art und Intensität des traumatischen Insultes von ausschlaggebender Bedeutung

1) Vergl. v. Bruns. Deutsche Chirurgie. Bd. 27.

zu sein. Im 2. Fall war der Patient eine Treppe herabgestürzt, im 10. Fall war er unter einen umstürzenden Wagen geraten (Querbruch mit seitlicher Dislokation). Eine hochgradige Quetschung der Weichteile und Splitterung des Humerus war in Fall 1 durch einen auffallenden eisernen Träger, in Fall 7 dadurch entstanden, dass der Patient mit dem Arm in ein Transmissionsgetriebe geriet. In den Fällen 3, 14 und 17 war die Nervenlähmung und Humerusfraktur dadurch herbeigeführt worden, dass dem Patienten ein Lastwagen über den Arm ging. Zu Durchstechungsfrakturen hatte das Trauma in den Fällen 6 und 13 geführt. Von letzterem veranschaulicht das Röntgenbild Taf. XIV sehr gut die ausgedehnte Splitterung am Knochen. Neben der Fractura humeri waren zugleich vorhanden in Fall 6 eine doppelte Fraktur des Humerus, in Fall 11 Fract. antebrachii, in Fall 8 Fract. femoris, in Fall 12 Fract. antebrachii et femoris und in Fall 16 Fract. antebrachii sin. et radii dext.

Diese Thatsachen drängen doch wohl zu der Annahme, dass neben der Lokalisation der Fraktur am Humerus vor allem auch die Schwere des Trauma für das Auftreten der Radialisverletzung massgebend ist. Sowohl die primären als auch besonders die sekundären Nervenlähmungen scheinen nur dann aufzutreten, wenn die äussere Gewalt nicht nur bis zu dem Moment einwirkt, wo die Fraktur entsteht, sondern wenn sie, noch darüber hinaus andauernd, eine ausgedehnte Verschiebung der Fragmente bedingt. Die Kanten der Bruchflächen, die je nach der Form der Fraktur verschieden gestaltet sind, können bei ausgiebigen Bewegungen der Fragmente sehr leicht Verletzungen an den umgebenden Weichteilen anrichten. Besonders gefährlich in dieser Hinsicht werden die scharfkantigen und unregelmässigen Bruchflächen der Torsionsfrakturen nach Maschinenverletzungen. So beobachteten wir das Auftreten der Radialislähmung in den Fällen 7, 11, 12, 13, 15 und 16, wo eine rotierende Maschinengewalt zur Fractura humeri geführt hatte.

Eine übersichtliche Gruppierung der einzelnen Fälle von Radialislähmungen nach Humerusfrakturen ist nach zwei Gesichtspunkten hin möglich: Entweder berücksichtigt man allein das zeitliche Auftreten der Lähmungserscheinungen und unterscheidet danach primäre Lähmungen, die unmittelbar nach dem Entstehen der Fraktur zu beobachten sind, und sekundäre Lähmungen, die erst nach Tagen oder Wochen im Verlaufe der Frakturheilung sich einstellen; oder man sondert die einzelnen Fälle allein darnach, welche anatomischen Verhältnisse die Lähmung bedingen, ob der Nerv nur mechanisch

geschädigt ist bei erhaltener Kontinuität, oder ob die Kontinuität aufgehoben ist. Diese anatomische Einteilung lässt sich aber nur für die Fälle durchführen, in welchen der Ort der Läsion auf operativem Wege freigelegt wurde. Es giebt nun aber auch mehrere sicher beobachtete Fälle, die ohne operativen Eingriff geheilt sind; diese würden also bei einer strengen Einteilung nur nach dem anatomischen Befunde vollkommen unberücksichtigt bleiben müssen. Wir werden deshalb im folgenden unsere Fälle in zwei grosse Gruppen scheiden: in primär aufgetretene Lähmungen und in sekundär entstandene; innerhalb dieser beiden soll aber die anatomisch nachgewiesene Ursache soweit irgend möglich bei der weiteren speziellen Klassificierung der Fälle berücksichtigt werden. Aus der uns zu Gebote stehenden Litteratur haben wir nur die Fälle berücksichtigt, wo gelegentlich eines operativen Eingriffes das die Lähmung bedingende Moment mit Sicherheit nachgewiesen wurde und die Erscheinungen, welche die Lähmung bot, ausführlich angegeben waren.

A. Primäre Radialislähmungen nach Humerusfrakturen.

Die primären Lähmungen sind dadurch charakterisiert, dass sie unmittelbar, nachdem die Fraktur entstanden, nachweisbar sind. Die ihnen zu Grunde liegenden Ursachen können folgende sein:

1) Die Kontinuität des Nerven ist erhalten:
   a) direkte Kontusion des Nerven durch das Trauma,
   b) Zerrung oder Quetschung des Nerven durch die dislocierten Fragmente,
   c) Interposition des Nerven zwischen die Fragmente.
2) Die Continuität des Nerven ist aufgehoben, der Nerv ist zerrissen oder zerschnitten.

Die Erscheinungen der Kontusionsverletzungen können recht verschiedenartig sein, je nach dem Grade und der Ausdehnung, in welcher die leitende Nervensubstanz funktionsunfähig geworden ist. Es richtet sich dies einmal nach der Schwere des traumatischen Insultes, dann aber auch nach der Dauer der Einwirkung. Ein momentaner Schlag, der den Nerven trifft, wird daher zu keiner so schweren Schädigung der Nervenfunktion führen, falls nicht sofort durch die Gewalt des Insultes eine totale Zertrümmerung der Nervensubstanz erfolgte, wie eine Wochen oder Monate lang dauernde Zerrung oder Kompression des Nerven über die Kanten dislocierter Fragmente.

Den leichtesten Grad der Radialislähmung nach Humerusfraktur bot ein Patient, dessen Krankengeschichte ausser der Anamnese nichts besonders Bemerkenswertes bietet und daher hier nicht genauer mitgeteilt zu werden braucht. Durch Fall auf den linken Arm hatte er sich einen Bruch des l. Oberarmes zugezogen. Bei seiner Aufnahme im Krankenhaus betonte er ausdrücklich, dass unmittelbar nach dem Unfall die Hand schlaff herabhing und es ihm unmöglich war, dieselbe horizontal zu erheben. Etwa eine Stunde nachher konnte bei der Untersuchung nicht die geringste Spur einer Lähmung mehr nachgewiesen werden, Motilität und Sensibilität erhielten sich vollkommen normal. Es handelte sich hier offenbar nur um einen momentan wirkenden Druck der Fragmente auf den Nerven oder um eine Dehnung so geringen Grades, dass dadurch eine länger anhaltende Funktionsstörung des N. radialis nicht zurückblieb.

Deutlicher ausgesprochen waren die Symptome der Lähmung in folgendem Falle:

1. (Trendelenburg): Groschupp, Otto, 35 J., Kutscher aus Leipzig-Gohlis. Am 7. X. 95 fiel dem Patienten, als er mit seinem Geschirr an einem Neubau hielt, ein herabstürzender eiserner Träger gegen den linken Oberarm.

Status: Fraktur des linken Humerus etwas unterhalb der Mitte; bei passiven Bewegungen fühlt man deutliche Krepitation. An der Aussenseite des Armes in der Höhe der Fraktur findet sich eine 5 cm lange Hautwunde. Die Sensibilität an der Hand ist erhalten, ebenso die Motilität, insbesondere die Flexion der Hand. Die Extension ist jedoch sehr kraftlos und gelingt dem Pat. nur bei grösster Anstrengung in geringem Umfange. Bei der Untersuchung der Wunde in Narkose findet man neben der Kontinuitätstrennung des Humerus den N. radialis vollkommen frei von der Unterlage abgelöst. Ausser der Querfraktur besteht noch eine Längsabsprengung eines etwa 10 cm langen Bruchstückes. Die Wundhöhle setzt sich an der Innenseite des Humerus entlang fort, und man gelangt mit der Sonde bis hoch hinauf in den Sulcus bicipitalis internus. Naht und Drainage der Wunde. Gypsstreifenverband.

25. XI. Die Fragmente stehen in normaler Stellung zu einander und sind nur noch wenig beweglich. Die Hautwunde ist bis auf eine kleine granulierende Stelle geschlossen. Die aktive Extension der Finger und der Hand hat sich bedeutend gebessert. Die Streckung des Armes im Ellenbogengelenk ist bis zu 125° möglich. — 7. XII. Die Radialisfunktion ist wieder vollkommen hergestellt, nur die rohe Kraft der Bewegungen ist vermindert. Mit einer mässig secernierenden Fistel wird Patient in poliklin. Behandlung entlassen.

Die Radialislähmung ist in diesem Falle eine direkte Folge der

äusseren Gewalteinwirkung. An der Stelle, wo der Nerv von hinten her um den Humerus nach vorn zieht, hatte der eiserne Träger den Oberarm getroffen. Die Weichteile und der Nerv waren durch die Quetschung von der Unterlage abgelöst. Während die Muskulatur in grosser Ausdehnung zertrümmert wurde, blieb das widerstandsfähigere Nervengewebe in seiner Kontinuität erhalten. Die Folgen des Trauma auf den Nerven äusserten sich nur in einer verminderten Leistungsfähigkeit der Nervenfasern; es kam nur zu einer motorischen Parese, die nach $1^1/_2$ Monaten fast vollständig zurückgegangen war. In der Folgezeit trat vollständige Restitutio ein. Störungen von Seiten der Sensibilität wurden nicht beobachtet.

Zu einer totalen Paralyse des N. radialis kam es in folgendem Falle:

2. (Thiersch): Falk, Johannes, 13 J., aus Leipzig, fiel am 12. X. 93 eine Treppe hinab. Nach dem Sturze verspürte er heftige Schmerzen im rechten Oberarm und konnte ihn nicht mehr erheben.

Status: Querbruch des rechten Humerus unmittelbar oberhalb des Ellenbogens. Der Vorderarm lässt sich mit dem kurzen peripheren Stück des Humerus leicht gegen das centrale Fragment verschieben. Das untere Fragment ist nach oben und unten dislociert. Es lässt sich durch Zug und Druck in die normale Stellung zurückbringen, verschiebt sich aber sofort wieder, sobald die extendierende Kraft nicht mehr wirkt. Das Ellenbogengelenk ist augenscheinlich intakt. Wegen der hochgradigen Schwellung wird der Arm auf Kissen gelagert.

13. X. Pappschienenverband in rechtwinkliger Stellung des Ellenbogengelenkes und Supinationsstellung des Vorderarmes. Deutliche Radialislähmung. — 24. X. Die Anschwellung ist fast ganz zurückgegangen. Es hat sich eine ziemlich starke Dislokation der Fragmente ausgebildet, die sich nicht mehr ausgleichen lässt. Die Hand kann aktiv noch nicht gestreckt werden. Die Radialislähmung besteht noch in vollem Umfange. — 14. II. 94. Die Radialislähmung ist vollständig zurückgegangen. Die Streckung im Ellenbogengelenk ist aktiv in fast normaler Ausdehnung, die Beugung bis etwas über einen rechten Winkel möglich. Pronation und Supination sind vollkommen frei. Pat. wird in poliklin. Behandlung entlassen.

Da die Radialislähmung bereits am Tage nach dem Unfall deutlich ausgesprochen war, muss dieser Fall unter die Gruppe der primären Lähmungen gerechnet werden. Nach 12 Tagen ist noch keine Besserung eingetreten, daneben besteht eine bedeutende Dislokation der Fragmente, die sich nicht vollkommen ausgleichen lässt. Dass aber die abnorme Stellung der Bruchenden nicht die Ursache der Lähmung gewesen, sondern die während des Entstehens der Fraktur

gesetzte Läsion des Nerven durch die Fragmente, kann man daraus entnehmen, dass nach 4 Monaten die Lähmungserscheinungen geschwunden waren, obwohl die Fragmente in dislocierter Stellung konsolidiert sind. Leider fehlen in der Krankengeschichte nähere Angaben darüber, zu welcher Zeit die Paralyse sich rückzubilden begann, und in welcher Reihenfolge die vom N. radialis versorgten Muskeln ihre normale Funktionsfähigkeit wieder erlangten. Auch über das Verhalten der Sensibilität fehlen die Aufzeichnungen vollständig. Ob es ähnlich gewesen, wie in Fall 1, ist wohl denkbar, aber nicht sicher zu behaupten, da es sich im ersteren nur um eine Parese, im letzteren aber um eine Paralyse handelte; jedenfalls werden wohl auffällige Sensibilitätsstörungen nicht vorhanden gewesen sein.

Aehnliche Verhältnisse bietet folgender Fall:

3. (Thiersch): Gatsch, Karl, 56 J., Handarbeiter aus Hermsdorf, kam am 18. I. 77, als er im Begriff stand, von seinem Fuhrwerk während des Fahrens abzuspringen, zu Falle, und Vorder- und Hinterrad gingen ihm über den rechten Arm. Sofort nach dem Unfalle wurde Pat. ins Krankenhaus gebracht.

Status: Am rechten Oberarm des leidlich kräftigen Mannes ist zwischen der Mitte und der oberen Grenze des unteren Drittels eine deutliche subkutane Fraktur des Humerus nachweisbar. Das untere Fragment ist nach aussen und hinten, das obere nach innen und vorn verschoben. Die Gegend des Handgelenkes und der Handrücken an der Daumenseite zeigt eine mässige Schwellung. Das Handgelenk ist stark volar flektiert und kann, wenn es unterstützt wird, gestreckt werden, ebenso befinden sich die Finger in mässiger Beugestellung. Bei allen Versuchen, Handgelenk und Finger aktiv zu strecken, zeigt es sich, dass dies völlig unmöglich ist. Die Sensibilität ist nicht gestört. Lagerung des Armes auf ein Armbrett.

25. I. Die Schwellung am Handrücken ist fast vollständig zurückgegangen, die Bewegungsstörung des Handgelenkes und der Finger hat sich nicht wesentlich geändert. Fixation des Armes in rechtwinkeliger Beugestellung und Supination des Vorderarmes durch einen Kleister-Pappschienenverband. — 30. I. Die Streckung der Finger ist in den letzten Tagen etwas besser geworden. — 19. II. Die Lähmungserscheinungen von seiten des N. radialis sind geringer. — 1. III. Die Fraktur des Humerus ist nahezu konsolidiert, täglich Armbäder, verbunden mit aktiven und passiven Bewegungen. — 7. III. Die aktive Beweglichkeit des Handgelenks und der Finger hat sich merklich gebessert. Pat. kann die Hand schon zu kleinen Verrichtungen gebrauchen. — 27. III. Die Fraktur ist vollkommen konsolidiert. Die Beweglichkeit der Finger ist wesentlich besser, ebenso die des Handgelenkes; doch ist letzteres noch am meisten

in seiner Funktion beschränkt. — 14. IV. Die Besserung ist deutlich fortgeschritten, Pat. wird entlassen.

Die Diagnose einer vollständigen motorischen Radialislähmung wurde sofort nach dem Unfall gestellt; wodurch freilich die Kontusion des Nerven herbeigeführt wurde, ob direkt durch das über den Oberarm gehende Wagenrad, oder durch den Druck der Fragmente, ist aus der Krankengeschichte nicht klar ersichtlich; wahrscheinlich liegen die Verhältnisse ähnlich wie in Fall 1. Bemerkenswert ist, dass bereits am 10. Tage die ersten Anzeichen für eine Besserung der Radialisfunktion vorhanden und dass niemals Sensibilitätsanomalien nachweisbar waren. Die am längsten andauernde Störung der Funktion des Handgelenks ist sicher keine Folge der Lähmung der das Gelenk bewegenden Radialismuskeln, sondern es bestand wahrscheinlich eine isolierte Kontusion des Gelenkes, wofür auch die sofort nach der Verletzung erkennbare Schwellung am Handrücken sprechen würde. Nach 3 Monaten ist die Heilung spontan soweit fortgeschritten, dass Pat. mit leidlich brauchbarem Arm entlassen werden kann.

4. (Trendelenburg): Schlenzig, Walter, 6 J., Lehrerssohn aus Eisenberg, hat vor 6 Wochen angeblich den linken Oberarm in der Gegend des Ellenbogengelenkes gebrochen. Nach Konsolidierung der Fraktur wurde eine Lähmung des linken N. radialis bemerkt und der Knabe behufs Vornahme eines operativen Eingriffes am 11. VI. 93 in die Klinik aufgenommen.

Status: Direkt oberhalb der Condylen ist der l. Humerus anscheinend durch Callusmassen deutlich verdickt. Die Bewegungen im Ellenbogengelenk sind beschränkt; Streckung ist bis ungefähr 140°, Beugung bis 60° möglich. Die Muskulatur am Vorderarm ist deutlich atrophisch. Die Hand hängt schlaff volarwärts herab und kann nur ganz wenig dorsalwärts extendiert werden. Die Streckung der Grundphalangen der Finger, sowie Adduktion und Abduktion der Hand und Extension und Abduktion des Daumen sind unmöglich; die Beugung ist unverändert. Weder vom Stamm des N. radialis, noch von den Muskeln aus sind die Extensoren erregbar. Die Behandlung besteht in täglicher Faradisation der gelähmten Muskeln.

23. VI. Seit den letzten Tagen wird die Hand bis über die Horizontale erhoben, doch ist eine willkürliche Streckung der Finger zur Zeit noch nicht ausführbar. Patient wird, da vorläufig eine Operation unnötig, entlassen.

In dem vorliegenden Falle handelt es mit grösster Wahrscheinlichkeit um eine reine Kontusionslähmung, die dadurch herbeigeführt

wurde, dass beim Entstehen der Fraktur entweder die Kanten der Bruchenden gegen den Stamm des N. radialis drückten, oder dass der Nerv infolge einer Verschiebung resp. Diastase der Fragmente so hochgradig gedehnt wurde, dass die Nervensubstanz 7 Wochen lang für den Willensimpuls unerregbar blieb. Erst nach dieser Zeit waren die ersten Andeutungen einer Regeneration der Nervenfasern zu beobachten und obwohl anamnestische Angaben über Befund am N. radialis unmittelbar nach dem Unfall vollkommen fehlen, so spricht doch gerade die spontane Regeneration dafür, dass keine meschanische Hindernisse dem Rückgang der Paralyse im Wege standen, sondern dass eine primäre Kontusion des Nerven die Ursache der Lähmung war.

Wesentlich anders und prognostisch viel ungünstiger für die Möglichkeit einer spontanen Regeneration lagen die Verhältnisse im folgenden Falle:

5. (Thiersch): Enders, Max, 27 J., Messinginstrumentenmacher aus Erlbach, brach vor 11 Wochen den rechten Oberarm. Er fiel, als er an einem Gartenzaun entlang ging, und geriet mit dem Ellenbogen zwischen zwei Stangen. Zwei Stunden nach dem Unfall war der Arm derart angeschwollen, dass die Anlegung eines festen Verbandes unmöglich war. Am nächsten Tage war Pat. angeblich nicht im stande, die rechte Hand zu strecken, auch hatte er anfangs das Gefühl, als ob Arm und Hand „eingeschlafen“ wären; in der Folgezeit aber schwand diese Erscheinung. Erst nach 8 Tagen konnte ein Gypsverband angelegt werden, der 5 Wochen liegen blieb. Nach dieser Zeit war die Fraktur vollständig konsolidiert, es bestand aber eine totale motorische Paralyse des N. radialis. Behufs Vornahme eines operativen Eingriffes liess sich Pat. am 19. XI. 89 in die hiesige Klinik aufnehmen.

Status: Der grosse, kräftig gebaute Pat. bietet sonst nichts Abnormes. Die passive Streckung im Ellenbogengelenk ist nur bis zu 145° möglich. Flexion sowie Pronation und Supination sind normal. Starke Callusbildung im Bereich der unteren Humerushälfte, vornehmlich an der Aussenseite. Die Stellung der Frakturenden zu einander ist annähernd normal. Es besteht nur eine leichte Winkelstellung nach aussen. Verkürzung des rechten Oberarms um 2 cm. Die Dorsalextension der Hand ist unmöglich, ebenso die Streckung der Grundphalangen der Finger und die Abduktion des Daumen. Die Muskulatur des Vorderarmes ist schlaff und in geringem Grade atrophisch. Es ist keine Störung der Sensibilität nachweisbar.

26. XI. Operation in Chloroformnarkose: Lange Hautincision an der Aussenseite des rechten Oberarmes. Bei dem schichtenweisen Vordringen werden einige Hautäste des N. radialis durchschnitten. Der Nerv selbst wird oberhalb der Kompressionsstelle resp. des Callus aufgefunden. Das

untere Humerusfragment erweist sich als nach aussen dislociert, wodurch der durch die Haut hindurch fühlbare Winkel gebildet wird. Ueber die scharfe Kante dieses Fragmentes zieht der aus seiner ursprünglichen Lage verschobene N. radialis, im Bereich des Callus von 2 Seiten her durch Knochenmasse komprimiert. Resektion der ganzen Calluspartie bis zur vollständigen Freilegung des Nerven. Der Nerv erscheint da, wo er über die Knochenkante hinzieht, verdünnt, weiter unterhalb an Stärke auffallend zunehmend. Naht der Wunde. In die Wundwinkel werden 3 Drains eingeführt. Immobilisation des Armes am Thorax. Reaktionslose Wundheilung. — 4. XII. Pat. wird auf dringenden Wunsch entlassen.

Am 17. III. 98, nach nahezu 9 Jahren, teilte Pat. über den Erfolg der Operation folgendes schriftlich mit: Am 28. Tage nach der Operation bemerkte er zum ersten Male, dass er die Hand etwas erheben konnte; von Tag zu Tag besserte sich dieser Zustand, doch dauerte es 9 Monate, bis die Hand wieder so funktionsfähig wurde, wie zuvor. Zur Zeit ist nicht die geringste Beeinträchtigung im Gebrauche der rechten Hand bemerkbar. Pat. kann alle Bewegungen im Handgelenk, mit den Grundphalangen der Finger und mit dem Daumen mit derselben Kraft und in der gleichen Ausdehnung wie vor dem Unfalle ausführen. Nur verspürte er in der ersten Zeit, wenn er mit der rechten Hand andauernd schwere Arbeit verrichtet hatte, Schmerzen an der Bruchstelle, die aber später ausblieben. Die Nachbehandlung bestand darin, dass sich Patient öfters elektrisieren liess.

Es handelt sich hier sicher um einen Fall von primärer Radialislähmung, wenn auch der Befund bei der Operation sehr an jene Fälle erinnert, die in der Litteratur unter der Rubrik der sekundären Druckparalyse des N. radialis nach Humerusfraktur beschrieben worden sind (vgl. Tab. 2). Aber der Umstand, dass die motorische Paralyse schon am 2. Tage erkennbar war, weist darauf hin, dass die Schädigung der Radialisfunktion dadurch entstand, dass der Nerv über die dislocierten Fragmente hinweg dauernd gezerrt wurde. Während in den bisher angeführten Fällen der Nerv nur momentan durch den zur Fraktur führenden traumatischen Insult getroffen wurde, dann aber die Nervenfasern spontan sich allmählich regenerieren konnten, wirkte in Fall 4 das die Nervenfunktion aufhebende Moment in Form einer Dislokation der Fragmente dauernd bis es durch einen operativen Eingriff entfernt wurde. Da bereits seit dem Auftreten der Lähmungserscheinungen 12 Wochen vergangen waren, ehe die Bedingungen für die Möglichkeit einer Regeneration der Nervenfasern geschaffen wurden, so waren die Aussichten für die Heilung augenscheinlich weniger günstig, wie in den Fällen 1—3. Die nachträgliche Calluswucherung kommt als Ursache für die Lähmungserschei-

nungen gar nicht in Betracht, da am Tage nach der Verletzung von einer bereits aufgetretenen Callus- oder Narbenbildung nicht die Rede sein kann. Bemerkenswert ist ferner, dass die anfangs vorhandene sensible Störung bereits geschwunden war zu einer Zeit, wo die für die motorische Störung nachweisbare Ursache noch in vollem Umfange wirksam war. Erst 28 Tage, nachdem der Nerv von dem auf ihm lastenden Druck befreit war, zeigten sich die Spuren der wiederkehrenden motorischen Funktionsfähigkeit, und es dauerte fast ein Jahr, bis die vollständige Restitutio ad integrum eingetreten war.

Die Interposition des Nerven zwischen die Fragmente muss natürlich immer das Bild der primären Lähmung darbieten, sobald der Druck der Bruchstücke genügend ist, um eine Kompressionslähmung herbeizuführen. Bruns kennt nur 11 Fälle von dieser Form der Nervenverletzung, und zwar handelte es sich dabei 8mal um den N. radialis. Es scheint, als ob gerade der Verlauf dieses Nerven in Form einer Spirale um den Humerus herum zur Interposition disponiere.

Wir hatten nicht Gelegenheit, einen derartigen Fall zu beobachten[1]), dafür sind wir aber in der glücklichen Lage, von einer noch selteneren Form der Radialisverletzung bei Humerusfrakturen, von Zerreissung des Nerven, 3 sehr genau beobachtete Fälle mitteilen zu können.

6. (Thiersch): Horn, Alfred, 10 J., Schlosserssohn aus Leipzig-Thonberg, stürzte am 24. III. 94 vom Reck und fiel mit der ganzen Körperlast auf den linken Arm. Der herbeigerufene Arzt ordnete die sofortige Ueberführung ins St. Jakobs-Hospital an.

Status: Der linke Arm zeigt eine starke Deformität in der Gegend des Ellenbogengelenkes und in der Mitte der Ellenbeuge eine 2 cm lange Wunde, aus welcher ein Knochenfragment hervorragt. In Chloroformnarkose Untersuchung der Durchstechungswunde und Reinigung. Nach Erweiterung der Wunde längs der Mittellinie nach oben und unten kann man mit dem Finger die Fraktur deutlich abtasten, sie verläuft längs der unteren Epiphysenlinie ungefähr quer. Das Ellenbogengelenk ist nicht eröffnet. Eine weitere Querfraktur findet sich an der Grenze zwischen mittlerem und unterem Drittel des Humerus. Unter kräftigem Zuge lässt sich das frakturierte Stück leicht reponieren. Die Wunde wird zum grössten Teil genäht und in die Tiefe ein Drain eingeführt. Anlegung eines Flanellstreifen-Gypsverbandes in korrigierter und extendierter Stellung bei gebeugtem und mässig supiniertem Vorderarm.

1) Dagegen beobachtete Trendelenburg früher einen solchen Fall an der Bonner Klinik. Der Nerv wurde aus dem Callus herausgemeisselt. Heilung.

31. III. Reaktionsloser Wundverlauf. — 13. IV. Die Fraktur ist in guter Stellung geheilt. Das Ellenbogengelenk lässt kurze Exkursionen zu. Es besteht eine ausgesprochene Radialislähmung.

16. IV. Operation: Da sämtliche vom N. radialis an Vorderarm und Hand innervierte Muskeln gelähmt sind, wird in Chloroformnarkose der Nerv am Oberarm aufgesucht. 8 cm langer Schnitt am unteren Drittel des Oberarms von der Aussenseite nach der Beugeseite verlaufend. Der Nerv wird zunächst an seinem centralen Teil aufgefunden und freipräpariert. 3 cm über dem Ellenbogengelenk geht seine Spur im Callus verloren, und es wird deshalb das untere Ende aufgesucht. Nachdem auch das periphere Stück herauspräpariert ist, stellt es sich heraus, dass beide Nervenenden in der Callus- und Narbenmasse verschwinden. Das Narbengewebe, sowie das zu- und abführende Nervenstück werden vom Knochen abgelöst, der Callus abgemeisselt und etwa 1,5 cm Narbengewebe von den Nervenenden reseciert. Nachdem an beiden Enden normale Nervensubstanz sichtbar geworden, wird der Nerv durch eine tiefe und zwei oberflächliche Nähte vereinigt und zwischen die Weichteile gelagert. Naht der Muskulatur und Fascien mit Catgut, Hautnaht mit Seide. Trockenverband des Armes in gestreckter Stellung.

23. IV. Heilung der Wunde per primam. — 30. IV. Beginn mit Massage und elektrischer Behandlung. Im Gebiet der vom N. radialis versorgten Muskulatur besteht typische Entartungsreaktion. Aktive Beweglichkeit vollständig aufgehoben.

Es gelang 3 Jahre nachher eine Untersuchung des Pat. vorzunehmen, und am 10. IV. 97 war der Befund folgender: Die Sensibilität ist an Vorderarm und Hand überall vollkommen normal, ebenso zeigt die Motilität absolut keine Unterschiede gegenüber dem rechten Arm, alle Bewegungen der Hand und des Vorderarms sind in gleicher Ausdehnung und mit gleicher Kraft möglich, wie auf der gesunden Seite, und Pat. kann seinen linken Arm genau so gebrauchen wie vor dem Unfalle. Zur Zeit ist Pat. sogar einer der besten Turner unter seinen Schulkameraden. Ueber den Verlauf der Heilung macht Pat. folgende Angaben: Bei der Entlassung aus dem Krankenhaus am 16. VIII. 94 waren noch keine aktiven Streckbewegungen der Hand ausführbar. Erst nachdem er ungefähr $1^1/_2$ Monat in poliklin. Behandlung gewesen, waren leichte Streckbewegungen der Hand möglich, und gegen Ende des Jahres war der Arm fast vollkommen wieder funktionsfähig.

Nach den Angaben der Krankengeschichte ist die Diagnose einer primären Radialislähmung in diesem Falle nicht gestellt worden, sondern erst bei Abnahme des Verbandes nach 3 Wochen wurde die Komplikation einer Nervenlähmung entdeckt. Es stand wahrscheinlich die Schwere der Knochenverletzung so im Vordergrund der Erscheinungen, dass man eine einwandsfreie Prüfung der Nervenfunk-

tionen nicht vornehmen konnte.

Beachtenswert ist aber der Erfolg des operativen Eingriffes. Schon nach 9 Monaten war eine fast vollkommene Gebrauchsfähigkeit der Hand vorhanden, und der Befund nach 3 Jahren liess nicht die geringsten Spuren mehr davon erkennen, dass früher eine so schwere funktionelle Störung bestanden.

Analoge Verhältnisse bietet der nächste Fall.

7. (Trendelenburg): Wolfsteller, Wilhelm, 18 J., Eisenbohrer aus Leipzig-Lindenau, erlitt am 14. IV. 96 eine komplicierte Fraktur des r. Humerus. Als er damit beschäftigt war, einen Transmissionsriemen aufzulegen, geriet er mit dem am Oberam aufgestreiften Hemd zwischen Riemen und Rad, und der ganze Arm wurde bis zur Schulter über die Welle herabgezogen.

Status: Am rechten Oberarm des sonst gesunden und kräftigen Pat. findet sich in der Mitte eine Fraktur des Humerus. In gleicher Höhe gewahrt man eine kleine Hautwunde, die mit der Frakturstelle breit kommuniciert. Oben innen, in der Nähe der Achselfalte, bemerkt man eine 4 cm lange geschlitzte Hautwunde, die quer nach der Achselhöhle verläuft und stark klafft. Im Grund liegt die Muskulatur gequetscht zu Tage, und in der Umgebung ist Haut und Fascie in grosser Ausdehnung von der darunterliegenden Muskulatur losgerissen. Im rechten Handgelenk kann die Dorsalflexion nicht ausgeführt werden, ebenso ist die Extension der Basalphalangen der Finger und die Abduktion und Extension des Daumen unmöglich. Auf der Streckseite des Daumen behauptet Patient nichts zu fühlen.

In Aether-Morphium-Narkose wird die Wunde in der Achselhöhle gründlich gereinigt, die Wundränder werden angefrischt und genäht. Die Wunde an der Frakturstelle wird ebenfalls umschnitten; es ergiebt sich bei genauerer Untersuchung, dass der Knochen spiralig gebrochen und ein rautenförmiges Stück der Compacta an der Innenseite vollständig losgesprengt ist und nur noch durch einen schmalen Sehnenstrang mit der Umgebung zusammenhängt. Das Knochenstück wird extrahiert und die grosse infolge der Quetschung der Weichteile entstandene Wundhöhle durch eine hinten angelegte Gegenöffnung drainiert. Auch in die Wunde an der Aussenseite wird ein Drain eingeführt. Die Fixation der Frakturstücke geschieht mittelst eines Pappschienenverbandes.

20. IV. Entfernung der Drains und Nähte. — 29. IV. Die Lähmung besteht noch immer, es ist keinerlei Besserung eingetreten. An Stelle der Pappschiene wird eine Gypshanfschiene angelegt, die täglich zur Behandlung der Muskeln mit dem Induktionsstrom abgenommen wird.

5. VI. Operation: Da noch immer keine Konsolidation der Fraktur eingetreten ist, auch die Lähmung in der ganzen Ausdehnung fortbesteht,

wird in Narkose der N. radialis durch einen spiralig um den Oberarm entsprechend der Lage des Nerven verlaufenden Schnitt freigelegt. Hierbei zeigt sich, dass der Nerv vollständig durchrissen und in ausgedehntes Narbengewebe verbacken ist. Nach Herauslösen der Nervenstümpfe aus der Narbenmasse und Anfrischung der Nervenenden bis in das Gesunde hinein besteht ein etwa 7—8 cm grosser Defekt des Nerven, der sich nicht durch Dehnung der Nervenenden decken lässt. Die Bruchstelle, welche nur durch straffes Bindegewebe vereinigt ist, wird getrennt und mit der Säge staffelförmig angefrischt (vergl. Fig. 1). Es wird nun auch beiderseits noch ein Stück von den Fragmentenden reseciert, sodass, nachdem die Bruchstücke übereinander geschoben waren, der Humerus um etwa 5 cm verkürzt ist. Nun ist auch die Vereinigung der Nervenenden möglich. Naht des Knochen mit ausgeglühtem Schlosserdraht, Catgutnaht des Nerven, Naht und Drainage der Wunde, Pappschienenverband.

Fig. 1.

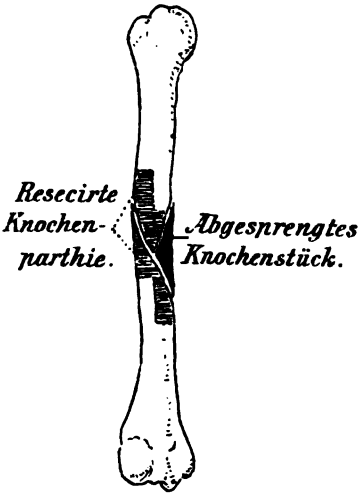

In den nächsten Tagen besteht eine leichte Temperatursteigerung ohne Störung des Allgemeinbefindens. — 13. VI. Beim Verbandwechsel werden Drain und Nähte entfernt. — 26. VI. Da die Humerusfraktur vollständig fest geworden, wird die Schiene weggelassen. — 6. VII. Die Wunde ist vollkommen geschlossen. Der rechte Vorderarm lässt sich passiv gegen den Oberarm bis zu einem Winkel von 70° beugen und bis 160° strecken. Aktiv sind weder Streck- noch Beugebewegungen möglich, auch die Radialislähmung an der Hand ist noch ebenso vollkommen wie vor der Operation. — 9. VII. Pat. wird mit unverändertem Status in poliklin. Behandlung entlassen. — Bis zum 11. IX. 96 wurde Patient hier mit Elektricität und Massage behandelt, ohne dass irgend ein Erfolg gegenüber dem Status vom 9. VII. konstatiert werden konnte. Darauf wurde Pat. von der Berufsgenossenschaft Herrn Dr. Garten in Leipzig zur Nachbehandlung überwiesen.

Am 7. II. 97 kam Pat. wieder zur Untersuchung, wobei sich folgender Befund feststellen liess: Der r. Oberarm ist um 5 cm kürzer als der l. Das r. Ellenbogengelenk kann nur bis zu einem Winkel von 170° aktiv gestreckt werden. Bei passiver Streckung fühlt man deutlich, dass das Hindernis in einer Verkürzung des M. biceps besteht und dass der Lacertus fibrosus als unnachgiebiger Strang in der Ellenbeuge vorspringt. Die Bewegungen im Ellenbogengelenk sind vollkommen frei. Die Pronation

und Supination sind ebenfalls in normaler Ausdehnung möglich, doch ist es bei der noch bestehenden leichten Kontraktur im Ellenbogengelenk nicht möglich, die Supination ohne Zuhilfenahme des M. biceps allein vom M. supinator ausführen zu lassen, da sich die Wirkung der supinierenden Hilfsmuskeln nur durch vollkommene Streckung des Vorderarmes ausschalten lässt[1]). Aktive Kontraktionen der vorher gelähmten Muskeln sind nach Angabe des Pat. seit 2 Monaten möglich, wo es ihm zum ersten Male mit grosser Anstrengung gelang, Bewegungen im Sinne einer Streckung der Hand willkürlich auszulösen. Jetzt ist sowohl die Dorsalextension als auch die Dorsalflexion, allerdings nur bei geballter Faust, in derselben Ausdehnung wie links ausführbar. Dagegen ist die Streckung der Finger nur möglich, wenn die Grundphalangen in Extensionsstellung fixiert werden. Es ist also der vom N. radialis innervierte M. extensor dig. communis noch nicht funktionsfähig, da die Streckung der 2. und 3. Phalangen auf einer Streckung der Mm. lumbricales beruht, die vom N. medianus und ulnaris versorgt werden. Auch die Funktion der vom N. radialis versorgten Daumenmuskulatur hat sich bisher noch nicht wieder eingestellt. Die rohe Kraft ist auf beiden Seiten annähernd gleich. Was die Sensibilität an der Hand und am Vorderarm anlangt, so klagt Pat. über ein gewisses Taubheitsgefühl an der radialen Seite des Vorderarms und Handrückens und auf der Streckseite des Daumen, das früher noch viel hochgradiger gewesen, in letzter Zeit aber namentlich in den am meisten centralwärts gelegenen Bezirken sich wesentlich gebessert haben soll. Bei der Untersuchung der Sensibilität mit der Nadel ergiebt sich, dass an keiner Stelle sowohl am Vorderarm, als auch an der Hand die Sensibilität vollständig erloschen ist. Nadelstiche werden überall empfunden, in den pathologisch veränderten Hautpartien aber nicht als Stiche, sondern nur als Berührung. An den Stellen, wo die Haut mit der Nadel berührt wurde, entstehen kleine cirkumskripte Rötungen, die länger zu perisistieren scheinen, als in den normal sensiblen Bezirken. Die Grenzbestimmung der in ihr sensiblen Funktion beeinträchtigten Hautpartien mittelst des Pinsels ergab folgendes (vergl. Fig. 2): Direkt unterhalb der Narbe, entsprechend der Stelle, wo die Naht des Nerven ausgeführt wurde, beginnt der Bezirk, innerhalb dessen die Berührung mit dem Pinsel zwar als solche empfunden wird, in Bezug auf die Qualität aber von dem Patienten nicht richtig beurteilt werden kann. Die Grenze an der Streckseite des Vorderarms stellt eine Linie dar, die vom Epicondylus lat. humeri bis zur Basis des Mittelfingers, von hier über das Capitulum metacarpi II zum Capitulum metacarpi I verläuft. Am Daumen beschränkt sich die Sensibilitätsstörung genau auf die Streckseite. Die Grenze geht dann etwas lateral

1) Wolberg. Kritische und experimentelle Untersuchungen über Nervenregeneration und Nervennaht. Deutsche Zeitschrift für Chir. 18. — Biberfeld, H. Die traumat. Lähmungen des N. radialis. In.-Diss. Erlangen 1893.

von der Kante des Os metacarpi I über den Daumenballen nach dem Processus styloideus radii und von hier entlang der Kontur des Radius nach der Narbe am Oberarm. Das ganze Gebiet würde ungefähr der schematischen Ausbreitung des N. cutaneus brachii post. inf. und des Ramus superficialis n. radialis entsprechen. Am meisten herabgesetzt ist die Sensibilität in einem Bezirk, der von der dorsalen Kante des Os metacarpi I und II und einer Linie begrenzt wird, welche die Capitula der beiden Metacarpi verbindet. An dieser Stelle verspürt auch Patient ein deutliches Kältegefühl, das besonders bei kühler Aussentemperatur lästig wird. Die elektrische Erregbarkeit der vom N. radialis versorgten Muskeln ist noch vollständig aufgehoben.

Fig. 2.

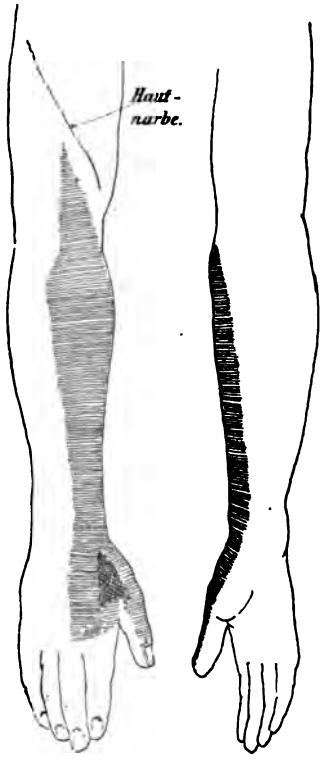

1. III. Innerhalb der letzten 3 Wochen ist in Bezug auf die Sensibilität und das elektrische Verhalten der Muskeln keine merkliche Aenderung eingetreten, dagegen haben die aktiven Bewegungen sich wesentlich gebessert. Pat. kann jetzt die Grundphalangen aller Finger willkürlich strecken, am besten den 3. und 4. Finger; der 2. und 5. Finger können nicht vollkommen bis zur Horizontale erhoben werden. Auch ist die Dorsalflexion der Hand jetzt bei gestreckten Fingern andeutungsweise möglich, was früher nur bei geballter Faust ausführbar war. Am Daumen treten jetzt auch deutliche Extensions- und Abduktionsbewegungen auf, Pat. muss dabei aber relativ viel Kraft aufwenden. Die Kraft bei der Extension des Handgelenkes ist noch sehr gering, auch die Beugung im Ellenbogengelenk ist schon bei Anwendung geringen Widerstandes unausführbar.

4. IV. Die Atrophie der Muskeln des rechten Armes ist noch deutlich nachweisbar. Die Cirkumferenz des r. Oberarms, über den Bauch des M. biceps gemessen, ist gegen links um 1 cm geringer, am Vorderarm, dicht oberhalb des Handgelenkes beträgt die Differenz gegen links 1,5 cm. Die Sensibilität ist in der oberen Hälfte des rechten Vorderarms wieder vollkommen normal, in der distalen Hälfte ist nur eine geringe Besserung eingetreten. Ganz unverändert ist die Störung noch in der Gegend des

Processus styloideus radii und an der Streckseite des Daumen. Die Motilität hat sich ebenfalls gebessert. Die Streckung im rechten Ellenbogengelenk ist aktiv bis 180°, passiv bis zu 185° möglich. Die Dorsalflexion der Hand ist bei Flexion der Finger in derselben Ausdehnung wie links möglich; bei gestreckten Fingern dagegen kann die Hand nur wenig über die Horizontale erhoben werden. Die Streckung der Grundphalangen der Finger ist am 3. und 4. Finger in normaler Weise möglich, 2. und 5. Finger können nur bis zu einem Winkel von 185° gestreckt werden. Die aktiven Bewegungen des Daumen lassen eine fortschreitende Besserung erkennen, die Extension ist vollkommen, die Abduktion nur in geringer Ausdehnung möglich und erfordert noch einen relativ grossen Kräfteaufwand. Die rohe Kraft aller Bewegungen ist gegen links beträchtlich herabgesetzt, dagegen zeigt das elektrische Verhalten der Muskeln fast normale Verhältnisse. — 15. X. Es ist eine fortschreitende Besserung nach allen Richtungen hin zu konstatieren. — Im Februar 98 verspürt Patient nur noch ganz unbedeutende sensible Störungen an der Haut zwischen dem Os metacarpale I und II der r. Hand. Die motorische Funktionsfähigkeit der Hand ist im vollsten Umfange eingetreten.

Eine Verletzung des Nerv. radialis wurde unmittelbar, nachdem die Humerusfraktur entstanden, angenommen nach den Erscheinungen, die sowohl in der motorischen als auch sensiblen Sphäre des Nerven auftraten. Die Paralyse der Streckmuskeln der Hand und die Anästhesie an der Rückseite des Daumens deuteten darauf hin, dass die Leitungsfähigkeit der Nervenfasern vollständig aufgehoben war; ob aber eine schwere Kontusion, wie in Fall 3, oder eine Kontinuitätstrennung vorlag, war a priori nicht zu entscheiden. Erst der weitere Verlauf liess die Annahme der letzteren Möglichkeit berechtigt erscheinen. Nach dem Befunde an der Frakturstelle war eine Torsionsfraktur des Humerus vorhanden, da die Absprengung rautenförmiger Knochenteile für diese Form von Frakturen charakteristisch ist. Doch da der Knochendefekt an der Innenseite des Humerus entstanden war, konnte die Durchtrennung der Nerven nur so zustande gekommen sein, dass die scharfkantigen Fragmente beim Auseinanderweichen den Nerv. radialis durchschnitten, während die Muskulatur in ausgedehnter Weise zertrümmert wurde. Bei der Operation entdeckte man, dass die Enden des durchschnittenen Nerven sich soweit retrahiert hatten, dass nach der Auslösung und Anfrischung der Nervenenden ein Defekt von etwa 7 cm entstanden war. Um die Vereinigung zu ermöglichen, resecierte Herr Geh.-Rat Trendelenburg ein entsprechendes Stück aus dem Humerus und fixierte die Fragmente durch eine Drahtnaht. In dem weiteren Heilungsverlauf

ist besonders die Regeneration der motorischen und sensilben Funktionen des Nerven bemerkenswert, sowohl zeitlich als auch qualitativ. Nach 2 Jahren war die erfreuliche Thatsache einer vollkommenen Heilung zu konstatieren.

8. (Trendelenburg): Spindler, Karl, Schlosser aus Zeulenroda, stürzte am 25. VII. 97 mit dem Rade, fiel gegen einen Chausseebaum und zog sich eine Fraktur des linken Oberarmes und des rechten Oberschenkels zu. Pat. lag damals 10 Wochen lang im Krankenhaus zu Hof. Schon im Verlauf der zweiten Woche bemerkte er beim Verbandwechsel, dass die linke Hand schlaff herabhing; wenn er sie passiv dorsal flektierte, sank sie sofort wieder in Volarflexion zurück. Mit vollständiger Paralyse der vom N. radialis versorgten Handmuskeln wurde Patient auf eigenen Wunsch entlassen. Ueber besonders auffällige Sensibilitätsstörungen hatte er nie zu klagen; ein gewisses Taubheitsgefühl bei Berührungen war ihm allerdings an der linken Hand aufgefallen. Dieser Bezirk erstreckte sich über die radiale Hälfte des Handrückens, über die Streckseite des Zeigefingers bis zur Basis der Endphalanx und über die Streckseite des Daumen. Dieser Zustand besserte sich innerhalb der nächsten Wochen, namentlich am Zeigefinger, dagegen war eine aktive Streckung der Hand und der Finger völlig unmöglich. Behufs Vornahme eines operativen Eingriffes wurde Pat. am 16. XI. 97 ins hiesige Krankenhaus aufgenommen.

Status: Kräftig gebauter junger Mann. In der Mitte des l. Humerus fühlt man den stark verdickten Callus einer Fraktur. Es besteht eine Dislocatio ad axin mit der Konvexität nach aussen, und eine geringe Atrophie der Oberarmmuskulatur, Umfang links 28 cm gegen 31 rechts, ebenso geringe Atrophie der Muskeln des linken Vorderarmes. Die Entfernung von der Spitze des Acromion bis zum Epicondylus externus humeri beträgt links 29, rechts 30 cm. Die linke Hand hängt in der für die Radialislähmung charakteristischen Weise herab und kann aktiv nicht gestreckt werden; doch werden die beiden Endglieder der Finger gestreckt, besonders dann, wenn man die Grundphalangen fixiert hat (Wirkung des N. medianus und ulnaris). Die Sensibilität ist bei Berührung mit dem Pinsel fast in der ganzen Ausdehnung des Handrückens erhalten, allerdings giebt Pat. an, dass das Gefühl im Radialisgebiet abgestumpft sei, etwa so, wie wenn er durch einen Handschuh hindurchfühle. Fast vollständige Anästhesie besteht nur in einem ganz kleinen Bezirk auf dem Handrücken dicht unterhalb der Basalphalanx des Zeigefingers (vgl. Fig. 3). Auf den faradischen Strom reagieren die Streckmuskeln am l. Vorderarm gar nicht. Am r. Femur, an der Grenze des mittleren und unteren Drittels ist eine mit starker Dislokation geheilte Fraktur erkennbar. Die dadurch bedingte Verkürzung des r. Beines beträgt 6 cm.

17. XI. 97. In Aether-Narkose und Esmarch'scher Blutleere am l. Arm wird entsprechend dem Verlauf des N. radialis Haut und Muskulatur

durchtrennt und die Frakturstelle freigelegt. Es zeigt sich, dass der N. radialis vollständig zerrissen ist und dass die Enden sich im Callus ver-

Fig. 3.

Fig. 4.

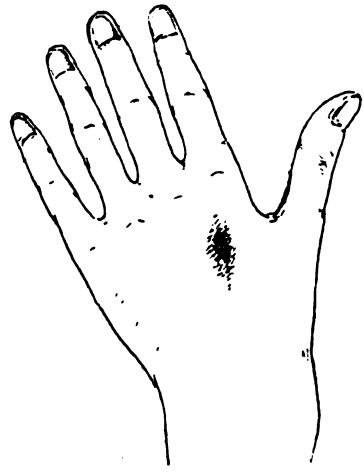

lieren. Die Fraktur ist mit sehr beträchtlicher Callusbildung konsolidiert. Die Diastase zwischen den Enden des zerrissenen Nerven beträgt nach Abtragung der degenerierten Partien über 4 cm. Eine direkte Vereinigung ist nicht möglich. Es wird deshalb der Humerus an der Frakturstelle schräg durchsägt und die beiden Fragmentenden werden an einander verschoben, sodass der Humerus wohl um 4—5 cm verkürzt wird. Fixierung der Fragmente durch zwei Drahtnähte. Hierauf ist die direkte Vereinigung der Nervenenden mit Catgut möglich. Anlegung eines Schienenverbandes.

22. XI. Verbandwechsel. Die Wunde heilt vollkommen aseptisch. Entfernung der Nähte und eines Drain. Die Prüfung der Sensibilität ergiebt noch denselben Befund. Es besteht noch der fast anästhetische Bezirk auf dem Handrücken. — 21. XII. Die Wunde ist vollständig geschlossen, der Humerus ist konsolidiert. Der Arm wird in eine Mitella gehängt, täglich Massage. — 23. XII. In Bezug auf die Sensibilität am Handrücken ist noch keine wesentliche Besserung wahrzunehmen. Auf der Streckseite des Daumen ist das „Taubsein" noch am ausgesprochensten. Was die Motilität anlangt, so ist P. noch nicht im Stande, die Hand entgegen der Schwere aktiv zu erheben und mit dem faradischen Strom lassen sich noch keine Kontraktionen der Streckmuskeln auslösen. — 8. I. 98. Pat. wird entlassen. Befund wie am 23. XII. 97, nur scheint Pat. heute Berührung mit dem Pinsel auch an der vorher fast vollkommen anästhetisch bezeichneten Stelle zu empfinden. Die Entfernung vom Acromion bis zum Epicondylus ext. humeri beträgt rechts 30 cm, links 24 cm.

Am 16. III. 98 teilte Pat. über seinen Zustand folgendes mit: In Bezug auf die Sensibilität ist keine Aenderung eingetreten. Streckbewegungen der Hand und der Grundphalangen der Finger sind aktiv noch nicht möglich. Die übrigen Bewegungen des l. Armes sind vollkommen frei. — Am 14. IV. 98 ist nach den Angaben des Pat. noch keine wesentliche Besserung eingetreten, die Sensibilitätsanomalie am Handrücken und an der Streckseite des Daumen ist noch genau ebenso wie vor einem Monat. Die Extension der Hand und der Grundphalangen der Finger ist zur Zeit noch nicht ausführbar, doch gelingt es dem Pat., wenn auch mit Anstrengung, die Hand bei geballter Faust „ziemlich gestreckt zu halten".

Ueber den weiteren Verlauf der Regeneration machte Pat., als er sich am 24. VII. 98 wieder in der Klinik vorstellte, folgende Angaben: Während im April 98 nur die Streckung im Handgelenk bei geballter Faust möglich war, konnte er im Juni die Hand entgegen der Schwere vollkommen erheben und die Grundphalangen der Finger strecken.

Die genauere Prüfung ergab folgendes: 1) Motilität: Dorsalflexion im Handgelenk kann mit einer gewissen Kraft ausgeführt werden; die Grundphalangen der Finger können noch nicht vollkommen bis zur Horizontalen gestreckt werden. Der Daumen kann im Interphalangealgelenk gestreckt werden, jedoch ist es völlig unmöglich, den Metacarpus des Daumen nach der Dorsalseite zu strecken; bei jeder Streckbewegung wird der Metacarpus nach der Volarseite zu gedrängt. Die Funktion des M. extens. poll. long. ist noch nicht wiederhergestellt, ebenso ist die Wirkung des M. abduct. poll. long. noch abgeschwächt. — 2) Sensibilität: Intensive Berührung mit der Nadelspitze wird überall empfunden, doch ist leise Berührung mit dem Pinsel innerhalb des in Fig. 4 angegebenen Bezirkes noch nicht fühlbar.

Am 12. I. 99 berichtete Pat., dass das Gefühl am Handrücken noch immer etwas taub sei, dagegen habe sich die Kraft in der Streckung der Finger um vieles gebessert; die Bewegungen des Daumen seien zwar noch etwas schwach, aber in vollem Umfange seit Anfang November 98 möglich.

Nach der Anamnese und dem Operationsbefund dieses Falles lässt sich eine Vermutung, wie die Radialiszerreissung entstanden, nicht mit Sicherheit aussprechen; doch da die Fraktur mit einer beträchtlichen Dislokation geheilt war, dürfte die Kontinuitätstrennung der Nerven wohl so zustande gekommen sein, dass infolge der hochgradigen Verschiebung der Bruchstücke gegen einander der Nerv über die scharfen Kanten der in Form eines spitzen Winkels abgeknickten Fragmente sehr stark gedehnt wurde und dabei zerriss. Interessant ist in Hinsicht auf die Lähmungserscheinungen das teilweise Verschwinden der sensiblen Funktionsstörung am Dorsum des Zeige-

fingers und am Handrücken, während doch die Ursache der Lähmung noch im vollsten Umfange bestand, eine Erscheinung, auf die an anderer Stelle noch näher eingegangen werden soll. Der Erfolg des operativen Eingriffes war nach 4 Monaten noch zweifelhaft; doch analog den Verhältnissen in Fall 7 war die Beobachtungsdauer noch zu kurz, um ein endgültiges Urteil über die Regenerationsfähigkeit zu gestatten. Einen Monat später konnte man aber aus der schriftlichen Mitteilung des Patienten erkennen, dass die ersten Andeutungen für die Wiederkehr der motorischen Radialisfunktion unzweifelhaft vorhanden waren. Trotzdem also in Fall 8 der Zeitraum vom Unfall bis zur Ausführung der Nervennaht doppelt so gross war, wie in Fall 7, war dennoch der positive Erfolg in beiden Fällen fast zu gleicher Zeit, im 6. Monat nachweisbar. Im 9. Monat gelang die Streckung der Finger und nach Verlauf eines Jahres waren auch die Bewegungen des Daumens in vollem Umfange willkürlich ausführbar. Die Vereinigung der Nervenenden war auch in Fall 8 wegen des zu grossen Defektes nicht direkt möglich. Es wurde daher die Naht des Nerven nach demselben Prinzip ausgeführt, wie in Fall 7, durch Verkürzung des Humerus, nur mit dem Unterschied, dass nicht Teile des Knochens reseciert wurden, sondern dass die Verkürzung durch eine artificielle Dislokation der Fragmente erreicht wurde. Ein Blick auf das Röntgenbild Taf. XV erläutert das eben Gesagte.

Ueberblicken wir nun im Zusammenhang die aus 8 Fällen primärer Radialislähmung nach Humerusfraktur gewonnenen Resultate. Die Ursache der primären Lähmung ist in der Mehrzahl der Fälle eine Kontusion des Nerven, sei es durch das Trauma selbst (Fall 1, 3), oder durch die Frakturenden beim Entstehen der Fraktur (Fall 2, 4, 5). Entsprechend den verschiedenen Graden der Quetschung zeigt auch die davon abhängige Nervenlähmung leichtere und schwerere Formen. Nur eine Herabsetzung der motorischen Funktion wurde in Fall 1 beobachtet; in den übrigen 6 Fällen war die Leitungsfähigkeit des Nerven vollständig aufgehoben, teils bei erhaltener Kontinuität (Fall 2, 3, 4, 5), teils infolge von vollständiger Durchtrennung (Fall 6, 7, 8).

Die Symptome der primären Radialislähmung sind am deutlichsten innerhalb der motorischen Sphäre ausgeprägt und wurden in den Fällen 1, 2, 3, 7 unmittelbar im Anschluss an das Trauma beobachtet. Die Hand steht in schlaffer Beugestellung, die Extension und Dorsalflexion im Handgelenk ist unmöglich, ebenso können die Grundphalangen der Finger nicht gestreckt werden, dagegen ist die Streckung der beiden Endphalangen sehr wohl möglich infolge

der Wirkung der Mm. lumbricales, die bekanntlich vom N. medianus und ulnaris innerviert werden. Auch die Bewegungen des Daumen sind in charakteristischer Weise beeinträchtigt. Die Abduktion und Extension ist aufgehoben, nur Adduktion und Opposition ist ausführbar (Nerv. medianus und ulnaris); auch ein geringer Grad von Abduktion kann vorhanden sein, wenn der vom N. medianus innervierte M. abductor pollicis brevis kräftig entwickelt ist. Diese eigentümliche Form, in der die Hand bei Radialislähmungen herabhängt, hat schon Erichsen mehrfach noch Humerusfrakturen gesehen und als Wrist-drop beschrieben[1]).

Weit weniger konstant sind die sensiblen Erscheinungen, die in den vom N. radialis versorgten Hautgebieten auftreten. In den Fällen 1 und 2 liess sich überhaupt keine sensible Störung nachweisen, während die motorische Parese resp. Paralyse in vollem Umfange bestand. In Fall 5 wurde anfangs wohl „Taubsein" im Radialisgebiet verspürt, doch es war diese Anomalie bereits geschwunden, als der Patient mit vollständiger motorischer Radialislähmung ins Krankenhaus aufgenommen wurde. Anästhesieen und ausgesprochene Parästhesieen boten die Fälle 7 und 8. Unter den in Tab. I zusammengestellten Fällen, die in der Litteratur genauer beschrieben sind, fehlt meistens der Sensibilitätsbefund, dagegen berichtet Israel neben Parästhesieen der Haut noch von trophischen Störungen, die wir andeutungsweise auch in Fall 7 beobachten konnten (vgl. Krankengesch). Diese so vollständig verschiedenen Befunde bestätigen nur die von Létiévant[2]), Heinrich[3]), Wolberg[4]), Albrecht[5]) u. A. aufgestellte Behauptung, dass der Sensibilitätsbefund bei Nervenlähmungen belanglos ist, sowohl für die Diagnose, als auch besonders für die Beurteilung des Eintrittes der Regeneration verletzter Nervenfasern.

Die grosse Verschiedenheit der einzelnen Befunde bei gleichartiger anatomischer Läsion des Nervenstammes in Bezug auf die Sensibilität gegenüber den konstanten Erscheinungen, wie sie bei Nervenverletzungen an der Motilität beobachtet werden, dürfte wohl in den meisten Fällen darauf zurückzuführen sein, dass die Sensibilitätsprüfung nur flüchtig, oder überhaupt nicht sofort nach der Verletzung

1) Lancet II, 1. July 1871. Ref. Schmidt's Jahrbücher 153. S. 65.
2) Létiévant. Traité des sections nerveuses.
3) Heinrich. Zur Kasuistik der Nervennaht. In.-Diss. München 1895.
4) Deutsche Zeitschrift für Chirurgie. Bd. 18.
5) Ibid. Bd. 24. S. 430.

vorgenommen wurde, da die Fraktur, die meist noch durch eine ausgedehnte Zertrümmerung der Weichteile kompliciert war, die ganze Aufmerksamkeit beanspruchte. Wenn dann kürzere oder längere Zeit nach dem Unfall das Ergebnis der Sensibilitätsprüfung negativ ausfiel, so kann dies seinen Grund darin haben, dass die betreffende Hautpartie nicht von einem Nerven allein, sondern von Fasern der in der Nachbarschaft verlaufenden intakten Nerven zugleich mit versorgt wird und dass der Reiz durch reichlich vorhandene Anastomosen mit den angrenzenden normalen Gebieten, was Létiévant, Gruber, Brooks u. A.[1]) namentlich für die Verteilung des N. medianus und ulnaris nachgewiesen haben, prompt nach dem Centrum geleitet wird. Das auffallend rasche Verschwinden der anfangs deutlichen sensiblen Störung lässt sich nach Tillmanns[2]) auch so erklären, dass die kollateralen Bahnen sehr bald mehr und mehr die Leitung übernehmen, oder dass neugebildete Nervenfasern von den unversehrten Bahnen der Nachbarschaft aus in das anfangs anästhetische Gebiet hineinwachsen und so eine Regeneration des gelähmten Nervenstammes vortäuschen. Dann aber kommt hiebei wohl noch eine Erscheinung in Betracht, auf die besonders Létiévant aufmerksam gemacht hat: dass nach Verlust der Schmerz- und Temperaturempfindung dennoch der Tastsinn erhalten zu sein scheint, dadurch dass bei Berührung der Haut auf indirektem Wege durch Erschütterung benachbarter intakter Nervenfasern resp. deren Gefühlspapillen der Reiz zum Bewusstsein gebracht werden kann, eine Thatsache, die auch Falkenheim[3]) bei seinen Untersuchungen bestätigen konnte. Auf diese Weise dürfte wohl die Erscheinung zu erklären sein, die in Fall 7 beobachtet wurde, wo der Patient den Stich der Nadel nicht als Schmerz, sondern nur als dumpfe Berührung empfand; ähnliches konnte auch in Fall 13, wenn auch nicht so ausgesprochen, konstatiert werden. Vielleicht ist auch so die Existenz eines fast anästhetischen Bezirkes innerhalb des parästhetischen Gebietes in Fall 7 und 8 zu deuten. Diese von Létiévant als Punctum maximum der Anästhesie bezeichnete Stelle liegt ungefähr in der Mitte der parästhetischen Hautpartie; die Erregung benachbarter intakter Gefühlspapillen ist von hier aus natürlich viel schwieriger und erfordert einen viel intensiveren mechanischen Reiz, als wie von den Randpartieen aus, wo die dazwischen liegende Entfernung

1) Vergl. Köllicker. Erkrankungen peripherer Nerven. Deutsche Chir. 24 b.
2) Archiv für klin. Chir. Bd. 27.
3) Deutsche Zeitschrift für Chir. 16. S. 53.

natürlich geringer ist.

Als Beweis für die Existenz der Sensibilité supplée und zugleich dafür, wie wenig Wert man dem Sensibilitätsbefund beimessen darf bei der Beurteilung der Regeneration gemischter Nerven, darf Fall 11 gelten. Nirgends im ganzen Radialisgebiet war vollkommene Anästhesie nachweisbar und als bei der Operation eine augenscheinlich narbig veränderte Partie aus der Kontinuität des N. radialis vollkommen reseciert worden war, blieb der Sensibilitätsbefund doch genau derselbe wie vor der Operation. Also muss dies Gefühl im Radialisgebiet auf anderem Wege als durch den N. radialis nach dem Centrum geleitet worden sein.

Schede[1]) erwähnt einen ähnlichen Fall, der ebenso überzeugend beweist, dass nicht der Rückgang sensibler Lähmungen als Zeichen beginnender Funktionsfähigkeit vorher gelähmter Nerven angesehen werden darf.

Von sonstigen lokalen Störungen der Haut vasomotorischer und trophischer Natur, wie sie mehrfach nach Verletzungen peripherer Nerven beschrieben worden sind[2]), konnte in Fall 7 nur ein deutliches Kältegefühl, besonders bei rauher Aussentemperatur und ein längeres Bestehen kleiner roter Fleckchen nach leisen Nadelstichen innerhalb der in ihrer sensiblen Funktion gestörten Hautpartie beobachtet werden. Auch der Patient in Fall 13 giebt zur Zeit an, dass er an seiner linken Handleichter friere, als an der rechten.

Wenn auch die Diagnose der Radialisverletzung bei Humerusfrakturen in jedem Falle mit absoluter Sicherheit gestellt werden kann, so ist es doch zuweilen sehr schwer, meist sogar unmöglich, mit Bestimmtheit zu ermitteln, welcher Art die Schädigung ist, welche die Funktionsstörung veranlasst hat; denn die schweren Formen der einfachen Nervenkontusion bieten dieselben Erscheinungen, wie die Kontinuitätstrennungen des Nerven. Findet man eine hochgradige Dislokation der Fragmente oder vorspringende Knochenteile an einer Stelle, wo normaler Weise der N. radialis verläuft und die Hand in der für die Radialislähmung charakteristischen Stellung, dann handelt es sich mit Wahrscheinlichkeit um eine Kontusionslähmung durch die Fragmentenden. Ist aber zugleich eine ausgesprochene Störung

1) Schede (Penzold u. Stintzing spez. Ther. Bd. 5. S. 1042).

2) Tillmanns. Archiv für klin. Chir. Bd. 27. — Biberfeld, H. Die traumat. Lähmungen des N. radialis. Inaug.-Dissert. Erlangen 1893. — Kuhl. Ref. Bruns. Deutsche Chirurg. 27. — Bidder. Archiv für klin. Chirurgie. Bd. 30. S. 800.

der Sensibilität vorhanden und das schon oben erwähnte zuerst von Létiévant nach Radialisdurchtrennung beobachtete Punctum maximum der Anästhesie zwischen dem Os metacarp. I und II, wie in Fall 7 und 8 und hat man Grund anzunehmen, dass die frakturierende Gewalt ausgiebige Bewegungen der Bruchstücke bedingt haben könnte, wie z. B. nach Maschinenverletzungen, dann dürfte man differentialdiagnostisch wohl eine Zerreissung des N. radialis in Erwägung ziehen.

Einen genauen Aufschluss über die Natur der die primäre Paralyse bedingenden Ursache kann man jedoch nur dann erhalten, wenn der Nerv an der Bruchstelle entweder durch die Verletzung freigelegt ist, wie in Fall 1, oder operativ freigelegt wird. Unter den oben angeführten 8 Fällen wurde 4mal der operative Eingriff vorgenommen. In Fall 5 verlief der N. radialis über eine infolge der Dislokation der Fragmente prominierende Knochenkante und wurde so dauernd übermässig gedehnt; in den Fällen 6, 7 und 8 war eine vollständige Zerreissung des Nerven der Grund für die Lähmung.

Die Therapie der durch eine primäre Radialislähmung komplicierten Oberarmbrüche beschränkt sich zunächst auf die Versorgung der Fraktur. War die Lähmung von Anfang an keine vollständige, wie in Fall 1, und geht sie bis zur Zeit der Konsolidation der Fraktur zurück, dann ist nur noch eine Nachbehandlung mit Massage und Elektrizität notwendig. Bestand schon von Anfang an eine vollständige Paralyse, aber kein Symptom, das auf eine Zerreissung des Nerven hindeutete, so wird man zunächst exspektativ verfahren können, wie in Fall 1, 2, 3, 4. Der letztere eignet sich besonders zur Illustration des eben Gesagten. Die Lähmung bestand bereits 7 Wochen. Ueber den Beginn und die Erscheinungen am Anfang war anamnestisch nichts genaues zu erfahren. Bei der Aufnahme war eine Dorsalflexion der Hand andeutungsweise möglich. Diese ganz geringe Streckfähigkeit konnte der letzte Rest motorischer Leistungsfähigkeit sein und dann war eine sofortige Freilegung des Nerven indiciert; andererseits konnte sie aber auch das erste Zeichen wieder beginnender Funktionsfähigkeit des N. radialis sein, und dann war ein operativer Eingriff überflüssig. Hier war also eine exspektative Behandlung einzig und allein am Platze und die Beobachtung während der nächsten 12 Tage ergab, dass die letztere Annahme die richtigere war. Bleibt aber die Lähmung unverändert bestehen, dann muss entweder ein dauernder Druck auf den Nerven einwirken, oder der Nerv ist durchtrennt. Hier wird es nun Pflicht für den Chirurgen, sich so-

bald als möglich von dem Thatbestande durch Freilegung des Nerven an der Bruchstelle zu überzeugen und Verhältnisse zu schaffen, die eine Regeneration der Nervenfunktion gestatten, entweder durch Resektion prominierender Knochenteile, oder durch Vereinigung der Nervenenden durch die Naht. Je eher unter solchen Verhältnissen der therapeutische Eingriff vorgenommen wird, umso besser gestaltet sich die zeitliche Prognose für die Funktionsfähigkeit der Extremität. In zweifelhaften Fällen wird man ohne Bedenken einige Wochen mit der Vornahme einer Operation warten können; ebenso richtig würde es auch sein, den Eingriff schon früher vorzunehmen, da er auch bei noch nicht konsolidierter Fraktur unter aseptischen Kautelen ausgeführt für den Patienten keinerlei Nachteile bringt. Lässt sich eine sichere Diagnose auf Interposition des Nerven zwischen die Fragmente stellen, dann ist die operative Behandlung sofort einzuleiten, noch bevor eine Konsolidation der Fraktur eingetreten ist, denn eine manuelle Reposition des Nerven auf unblutigem Wege, wie sie nur einmal von Ollier ausgeführt und beschrieben worden ist[1]), dürfte doch wohl zu den Seltenheiten zu rechnen sein.

Die Naht des N. radialis wurde in 3 Fällen ausgeführt und zwar stets sekundär; in Fall 6 nach 23, in Fall 7 nach 52 und in Fall 8 nach 115 Tagen. Nach den Erfahrungen, die über das Endresultat der primären und sekundären Nervennaht vorliegen[2]), verdient die primäre Naht entschieden den Vorzug und auch für die Radialiszerreissung nach Humerusfrakturen dürfte sie als das Rationellste zu empfehlen und in Fällen, wo die Diagnose gesichert, auch anzuwenden sein. Auf diese Weise würde man der Entstehung eines Nervendefektes, der durch Retraktion der Nervenenden zustande kommen kann, sicher vorbeugen. Gerade dieser letztere Umstand erwies sich in zweien unserer Fälle als besonders störend für die direkte Vereinigung der durchtrennten Nervenfasern und erforderte eine bis dahin noch nicht am Nerv. radial. geübte Art der Plastik.

Von den bisher geübten Methoden zur Deckung von Nervendefekten, wie Nervendehnung, Neurotransplantation, Greffe nerveuse, Bildung gestielter Läppchen und Einführung entkalkter Knochendrains oder Catgutfäden wurde in Fall 6 abgesehen. Der Defekt war auch zu gross — er betrug gegen 7 cm — und der Nerv war an der Aussenseite des Humerus zerrissen, wo in der Nachbarschaft keine grösseren Nervenstämme verlaufen, welche die Anwendung der

1) Ref. Bruns. Deutsche Chirurgie. Bd. 27.

2) Bank. Ueber Enderfolge der Nervennaht. Inaug.-Dissert. Kiel 1893.

Greffe nerveuse mit der Modifikation nach Tillmanns[1]) gestattet hätten. Herr Geheimrat Trendelenburg entschloss sich daher zur Resektion eines entsprechenden Stückes aus dem Humerus, worauf die Vereinigung der Nervenenden ohne Mühe gelang. Nach der uns zu Gebote stehenden Litteratur ist die Kontinuitätsresektion an Röhrenknochen behufs Ausführung sekundärer Nervennaht nur einmal von Löbker[2]) anscheinend mit Erfolg ausgeführt worden; für die Angabe von Schede, dass auch v. Bergmann diese Art der indirekten Nervenplastik angewendet habe, konnten wir leider den Beleg in der Litteratur nicht finden.

Es handelte sich in dem Löbker'schen Falle um eine ausgedehnte Verletzung der Weichteile an der Volarseite des rechten Vorderarmes 3 cm oberhalb des Handgelenkes. Fast sämtliche Sehnen an der Volarseite waren durchtrennt, ausserdem der N. medianus, N. ulnaris und die Art. ulnaris. 24 Wochen nach der Verletzung wurden die durchtrennten Sehnen und Nerven freipräpariert und dabei zeigte es sich, dass der durch die narbige Schrumpfung entstandene Defekt selbst bei maximaler Beugung im Handgelenk sich nicht schliessen liess. Deshalb resecierte Löbker subperiostal ein etwa 5 cm langes Stück aus Radius und Ulna, fixierte die Fragmente durch Knochennaht und vereinigte die zu einander gehörigen Sehnen- und Nervenstümpfe durch Naht. Innerhalb einer Beobachtungszeit von 3 Monaten war eine deutliche Besserung in der aktiven Beweglichkeit der Finger zu erkennen, auch die vorher hochgradige Atrophie der Mm. interossei und lumbricales war zum grössten Teil geschwunden, nur die Sensibilitätsstörung bestand noch in fast demselben Umfange, wie vor der Operation.

Der Gedanke, in Fall 7 die Resektion eines entsprechenden Knochenstückes vorzunehmen, lag insofern nahe, als eine Pseudarthrose des Humerus bestand, die durch Anfrischung der Fragmente zur Heilung gebracht werden sollte. Es wurden daher die Knochenflächen nicht lineär. sondern staffelförmig (vgl. Fig. 1) mit der Säge angefrischt, und als dies zur Annäherung der Nervenenden an einander noch nicht ausreichte, wurde von jedem Fragment noch ein Stück abgetragen, sodass der Humerus, nachdem die Fragmente gehörig an einander gepasst und durch ausgeglühten Schlosserdraht fixiert waren, eine Verkürzung von 5 cm erfahren hatte. Durch Dehnung der Nervenenden liess sich der jetzt nur noch 2 cm betragende Defekt

1) Archiv für klin. Chirurgie. 32. 1885.

2) Centralblatt für Chirurgie. 1884. S. 841.

bequem schliessen. Der Erfolg rechtfertigte die Wahl des Verfahrens, denn nach 2 Jahren ist jetzt eine vollständige Gebrauchsfähigkeit des Armes vorhanden.

Nach demselben Prinzip wurde in Fall 7 vorgegangen. Der Nervendefekt betrug hier nur etwa 4 cm. Es wurde deshalb keine Resektion vorgenommen, sondern die Verkürzung des Humerus liess sich dadurch ermöglichen, dass der Knochen schräg durchsägt und die Fragmente an einander verschoben wurden. In dieser Lage durch eine Knochennaht fixiert, verhielten sich die Bruchstücke genau so, wie bei einer mit dislocatio ad longitudinem geheilten Humerusfraktur. Zum 3. Male wandte Herr Geh.-Rat Trendelenburg diese Methode in Fall 11 an.

Was den Rückgang der Nervenlähmung anlangt, so sind allein die Erscheinungen auf motorischem Gebiete als Zeichen der eingetretenen Regeneration verwendbar; denn der Rückgang der sensiblen Störungen kann, wie schon oben erwähnt, bereits eintreten zu einer Zeit, wo die Funktionsfähigkeit des verletzten Nerven noch vollkommen erloschen ist, oder wie in Fall 7, 8 und 11, wo eine Besserung der sensiblen Funktion schon erkennbar war, obgleich die Kontinuitätstrennung des Nerven noch nicht beseitigt war. Es handelt sich dann um das Auftreten der sog. Sensibilité supplée. Auch eine Motilité supplée hat Létiévant beobachtet und in seinem berühmten Buche: Traité des sections nerveuses[1]) sehr genau beschrieben. Sie besteht darin, dass ähnlich wirkende Muskelgruppen die Funktion der ursprünglich gelähmten Muskeln übernehmen und somit eine Regeneration der motorischen Thätigkeit des gelähmten Nerven vortäuschen. Diese Beobachtungen sind namentlich nach Durchtrennung des N. medianus und ulnaris gemacht worden, während bei der Paralyse des N. radialis eine kompensatorische Wirkung analog funktionierender Muskeln nicht vorhanden ist. So kann z. B. die Streckung der Hand nur von Muskeln ausgeführt werden, die auf dem Wege des N. radialis ihre Impulse erhalten. Wenn also in einem Falle von Radialislähmung die aktive Streckung der Hand möglich wird, so ist dies ein sicheres Zeichen für die Regeneration des bis dahin funktionsunfähigen Nerven. Der Zeitraum vom Entstehen der Lähmung bis zum Beginn der Regeneration betrug in Fall 3 12 Tage; in Fall 2 war nach 4 Wochen die Lähmung vollkommen zurückgegangen; in Fall 4 war eine deutliche Besserung der Motilität erst in der 7. Woche nach dem Unfall bemerk-

1) Vergl. Kölliker.

bar; in Fall 5 bestand die Lähmung bereits 72 Tage vor der Operation, 28 Tage nachher war die Streckung der Hand in geringem Grade möglich, und es vergingen 9 Monate, bis die Hand wieder so gebrauchsfähig war, wie vor dem Unfalle. In den Fällen 6 und 7 wurde die Naht des N. radialis 23 resp. 52 Tage nach der Verletzung ausgeführt; die ersten Streckbewegungen waren etwa zu gleicher Zeit nach $5^1/_2$ Monaten möglich, alle Bewegungen waren aber erst nach Ablauf von 9 resp. 10 Monaten aktiv auslösbar. Ganz ähnliche Verhältnisse wurden auch in Fall 8 beobachtet, wo die gleiche anatomische Läsion des Nerven vorgelegen hatte. Nach 5 Monaten war die Streckung des Handgelenkes, nach 8 Monaten die der Finger möglich; nur die Bewegungen des Daumens waren noch beschränkt. Im 10. Monat waren schliesslich alle vorher gelähmten Muskeln wieder funktionsfähig. In Fall 7 konnte die Reihenfolge, in welcher die einzelnen Muskeln ihre Funktion wieder erlangten, sehr genau verfolgt werden. Nach $5^1/_2$ Monaten waren die Strecker der Hand (Mm. extensor carpi rad. long. und brevis und M. extensor carpi ulnaris) willkürlich erregbar, $2^1/_2$ Monate später gelang die aktive Streckung der Grundphalangen (M. extens. dig. communis), und nach weiteren 2 Monaten reagierte auch die vom N. radialis versorgte Daumenmuskulatur auf den Willensimpuls. Diese Thatsachen dürften ebenfalls für die Richtigkeit der von Vanlair[1]), His u. A. aufgestellten Behauptung sprechen, dass die Regeneration der Nervenfasern nur durch das Auswachsen neuer Axencylinder vom centralen Stumpf aus möglich ist und dass das abgetrennte periphere Stück des Nerven stets der Degeneration anheimfällt. Es wird demnach derjenige Muskel zuerst wieder funktionsfähig werden müssen, dessen motorischer Nervenast die geringste Entfernung von dem centralen Stumpfe bis zu den Endigungen in den Muskelfasern darstellt, während die am weitesten entfernt davon liegenden Muskeln, entsprechend dem langsamen Wachstum der nervösen Elemente, auch zuletzt durch neugebildete Axencylinder mit dem Centralorgan wieder in Verbindung gesetzt werden. Der klinische Verlauf der Regeneration in Fall 7 und 8 darf wohl als Bestätigung dieser Theorie angesehen werden, deren Richtigkeit in neuerer Zeit allerdings wieder bestritten worden ist.

Kennedy[2]) kommt auf Grund von 4 Fällen von Wiederver-

1) Vanlair. La suture des nerfs. 1889.

2) R. Kennedy. On the regeneration of nerves. Philosoph. transact. of Royal Society of London. Ser. B. Vol. 188. 1897.

einigung getrennter Nerven (medianus, ulnaris, radialis) zu dem Resultat, dass nach der Heilung durch prima intentio die Leitung im Bereich der sensiblen Bahnen sofort wieder hergestellt sein kann, auch wenn die Trennung längere Zeit bestanden hatte. Die Regeneration der zu Grunde gegangenen Fasern in dem peripheren Stück erfolgt nach Kennedy unabhängig von dem centralen Stück aus Zellen innerhalb der Schwann'schen Scheide. Eine aufsteigende Degeneration der sensiblen Fasern im centralen Stück, wie Krause sie beschrieben, tritt nicht ein. Das späte Zurückkehren der motorischen Leitung nach der Nervennaht erklärt sich nach Kennedy aus der Degeneration der Muskeln[1]).

B. Sekundäre Radialislähmungen bei Humerusfrakturen.

Die sekundären Lähmungen sind im Gegensatz zu den primären nicht die unmittelbaren Folgen des Traumas, das zur Kontinuitätstrennung am Knochen geführt hat, wohl aber sind durch den mechanischen Insult anatomisch nachweisbare Bedingungen geschaffen worden, die zu einer Funktionsstörung der leitenden Nervenfasern später Veranlassung geben können. Demgemäss wird man nur in jenen Fällen von sekundären Lähmungen sprechen können, wo man direkt, nachdem die Fraktur entstanden, sich davon überzeugt hatte, dass die Nervenfunktionen vollkommen intakt gewesen und wo erst nach Tagen oder Wochen Erscheinungen sich einstellten, die auf eine mechanische Irritation des Nerven hindeuten.

Auch die Symptome der sekundären Lähmung lassen sich streng von denen der primären abgrenzen. Während die letzteren unmittelbar nach dem Trauma im vollsten Umfange erkennbar sind und in der Folgezeit entweder spontan zurückgehen, oder unverändert bestehen bleiben, beobachtet man bei den ersteren gerade das Gegenteil. Anfangs erscheint die Nervenfunktion vollständig normal; nach einiger Zeit setzen die ersten Lähmungserscheinungen ein. Zuerst kaum bemerkbar, steigern sie sich gradatim und bieten schliesslich dasselbe Bild, wie die schwersten primären Lähmungen, das einer totalen Paralyse. Auch Kombinationen von primärer und sekundärer Lähmung sind möglich; Fall 5 dürfte dahin zu rechnen sein.

1) Auch die Untersuchungen von v. Büngner (Ziegler's Beitr. Bd. X. S. 891 u. 321) führen zu der Annahme einer Entwickelung neuer Axencylinder von den Kernen und dem Protoplasma der Schwann'schen Scheide aus, während Ströbe (Ziegler's Beitr. Bd. XIII. 1893. S. 160) die Faserneubildung ausschliesslich von den alten Fasern des centralen Stumpfes ausgehen und in peripherer Richtung durch das Auswachsen dieser jungen Fasern fortschreiten sah.

Es hatte eine primäre Kontusion des Nerven stattgefunden, die anfangs nur die Erscheinungen einer leichten Parese bot und erst später zur vollständigen Lähmung führte. Bei den meisten als Druckparalysen in der Litteratur beschriebenen Fällen ist es zweifelhaft, ob man sie in die Gruppe der primären oder sekundären Lähmungen einreihen soll, da die Lähmung erst beim Verbandwechsel entdeckt wurde und eine Prüfung der Nervenfunktionen unmittelbar nach dem Unfalle unterlassen worden war. Trotzdem haben wir jene Fälle in Tab. 2 aufgenommen, die vor allen Dingen den Wert des operativen Eingriffes demonstrieren soll.

Als Ursache der sekundären Radialislähmung nach Humerusfraktur wird man immer einen auf den Nerven wirkenden Druck verantwortlich machen müssen, der allerdings durch die verschiedenartigsten Umstände bedingt sein kann:

1. Der Nerv verläuft über einen an der Frakturstelle abnorm reichlich entwickelten Callustumor und wird dadurch emporgehoben und gedehnt.

2. Der Nerv verläuft stark abgeknickt über die Kanten dislocierter Fragmente und ist fest durch Narbengewebe gegen den Knochen fixiert.

3. Der Nerv ist an der Bruchstelle durch derbes Narbengewebe cirkulär umschnürt.

4. Der Nerv ist in einen von Callusmasse und Narbengewebe gebildeten Tunnel eingebettet und wird an einer Stelle oder in der ganzen Ausdehnung stark komprimiert.

Als Beispiel für die erste Gruppe führen wir folgenden Fall an:

9. (Trendelenburg): Schumann, Walter, 5 J., Arbeiterssohn aus Rosswein, brach vor 8 Wochen durch Fall von einem Wagen den linken Oberarm. Die Fraktur heilte, doch war die Streckung der Hand und Finger unmöglich. Aufnahme ins Krankenhaus am 27. VI. 98.

Status: Schwächlicher Knabe, kann den l. Arm nur wenig über einen rechten Winkel beugen, aber vollkommen strecken. Die Hand steht in der für Radialislähmung charakteristischen Stellung. Streckung der Hand und der Grundphalangen der Finger ist unmöglich. An der Beugeseite des Ellenbogengelenkes fühlt man zwischen den Epicondylen des Humerus einen mässig schmerzhaften Knochenvorsprung. Die Condylengegend ist verdickt.

1. VII. In Chloroformnarkose Abmeisselung eines vorspringenden Callustumor. Der N. radialis ist nicht in narbige Verwachsungen eingebettet, sondern wird nur durch den Callus stark gedehnt. — 6. VII. Reaktionsloser Wundverlauf. — 14. VII. Die Beugung des Armes im Ellen-

bogengelenk ist bis zu einem Winkel von 120° möglich. Die Radialislähmung geht zurück, Pat. kann die Hand strecken und die Finger fast bis zur Horizontalen erheben; wird auf Wunsch der Eltern entlassen. — 15. IX. Pat. wird wieder vorgestellt. Es ist keinerlei Lähmung weder motorischer noch sensibler Natur bemerkbar; auch die rohe Kraft beider Hände ist gleich. Die Beugung im Ellenbogengelenk ist noch um etwa 15° behindert.

Die charakteristischen Anfangserscheinungen, mit denen die sekundären Lähmungen einsetzen (vgl. Fall 10 u. 13), sind in diesem Falle übersehen worden. Auch die Anamnese bot keinerlei differentialdiagnostische Momente, ob es sich um eine Kontusions- oder um eine Kompressionslähmung handelte. Nur der am unteren Ende des Humerus fühlbare prominierende Tumor schien für die Annahme einer sekundären Lähmung zu sprechen. Erst der Befund bei der Operation klärte die Sachlage auf. Da der N. radialis, wie ausdrücklich in der Krankengeschichte bemerkt ist, durch keinerlei narbige Verwachsungen weder gegen die Unterlage fixiert noch cirkulär umschnürt war, konnte als Ursache der Lähmung nur der abnorm reichlich entwickelte Callustumor an der Frakturstelle angesehen werden, der allmählich derartig voluminös geworden war, dass der darüber hinziehende N. radialis schliesslich so hochgradig gedehnt wurde, dass die Funktion vollkommen aufgehoben wurde. Durch Abtragung des Callus wurde die Ursache der Lähmung beseitigt und bereits nach 14 Tagen war die Radialisparalyse fast vollkommen geschwunden.

Ausserordentlich charakteristische Verhältnisse für den Eintritt und Verlauf der sekundären Radialislähmung bietet die nächste Beobachtung.

10. (Trendelenburg): Träger, Max, 18 J., Bäcker aus Leipzig, geriet am 17. VI. 97 unter einen umstürzenden Brotwagen, er blieb etwa 10 Minuten lang ohne Besinnung und wurde mittelst Droschke ins Krankenhaus gebracht.

Status: Querfraktur des l. Humerus etwas oberhalb der Mitte mit starker Verschiebung der Fragmente nach der Seite; das untere Fragment ist nach innen, das obere nach aussen verschoben. Deutliche Krepitation und abnorme Beweglichkeit. An der Innenseite des l. Oberarmes findet sich ein Bluterguss und in der Mitte desselben eine Hautabschürfung. Motilität und Sensibilität an Vorderarm und Hand sind vollkommen normal. Anlegung einer Gypsschiene an der Aussenseite des Oberarms. — 20. VI. Patient verspürt leichtes „Ameisenkribbeln“ am Dorsum der ersten drei Finger, das zuerst am Daumen auftrat, dann aber auch Zeige- und

Mittelfinger ergriff. — 25. VI. Die Sensibilitätsstörung hat zugenommen. Pat. klagt über Taubheitsgefühl sowohl an der Volar- als auch an der Dorsalseite der ersten drei Finger. Daneben ist eine deutliche Schwäche in den Streckbewegungen der Hand bemerkbar. Neuer Gypsschienenverband. — 2. VII. Es besteht fast vollständige Anästhesie am Daumen, Zeige- und Mittelfinger, sowohl an der Dorsal-, als auch an der Volarseite. Ferner ist die Sensibilität beträchtlich vermindert an der radialen Hälfte des Dorsum und der Vola manus (vergl. Fig. 5). An den Streck-

Fig. 5.

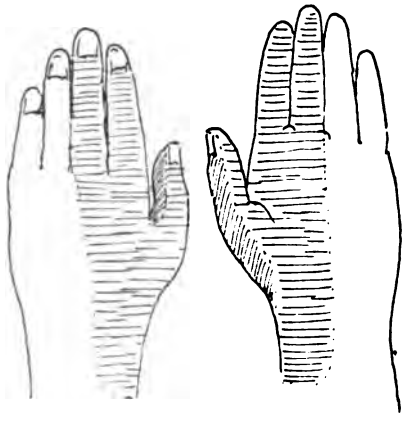

muskeln der Hand ist eine ausgesprochene Paralyse zu konstatieren. Bringt man die Hand passiv in Dorsalflexion, so sinkt sie wieder in Beugestellung herab. Pat. ist selbst mit der grössten Anstrengung nicht imstande, die Hand in Dorsalflexion zu fixieren. An der Bruchstelle beginnende Callusbildung, besonders an der Innenseite. Die Verkürzung des linken Oberarms beträgt 1 cm. Erneuter Pappschienenverband.

8. VII. Chloroformnarkose. Schnitt zur Freilegung des N. radialis entsprechend dem Verlauf des Nerven an der unteren Hälfte des Humerus. Der Nerv verläuft fast rechtwinkelig abgeknickt über die vorspringende Kante des oberen Fragmentes, er ist an der Druckstelle durchscheinender und schmäler als an den normalen Partien. Abmeisselung des Knochenvorsprunges. Freilegung des N. medianus durch einen Schnitt an der Beugeseite. Der Nerv verläuft abgeknickt über die Kante des dislocierten unteren Fragmentes. Abmeisselung der prominierenden Knochenpartie. Der N. radialis wird durch eine Catgutschlinge leicht zwischen der Muskulatur befestigt. Aseptischer Verband, dorsale Gypsschiene.

9. VII. Das Gefühl in den vorher anästhetischen Bezirken kehrt wieder, auch verspürt Pat. Besserung in den Bewegungen der Hand. — 11. VII. Die Sensibilität ist wieder vollkommen normal geworden, Extension der Finger und Hand ist vollkommen möglich. — 13. VII. Verbandwechsel. Wunde ist aseptisch geheilt, die Fraktur ist noch beweglich, Gypsschiene.

— 21. VII. Starke Callusbildung. Konsolidation der Fraktur ist noch nicht vollkommen eingetreten. Motilität und Sensibilität normal. — 7. VIII. Die jetzt vollständig konsolidierten Fragmente stehen zu einander in geringer Dislokation. Es ist keine Parese des N. radialis und N. medianus mehr nachweisbar, nur sind die Bewegungen der linken Hand im Ganzen etwas schwächer, als die der rechten. Es besteht noch erhebliche Steifigkeit im linken Ellenbogengelenk, aktiv ist die Beugung nur bis zu einem rechten Winkel, die Streckung bis zu einem Winkel von 135° möglich. Pat. wird in poliklin. Behandlung entlassen.

Dass es sich in dem vorliegenden Falle um eine echte sekundäre Radialislähmung nach Humerusfraktur handelt, ist durch die Prüfung der Nervenfunktionen sofort nach dem Unfall erwiesen. Erst am 3. Tage nachher waren die ersten Anzeichen der beginnenden Parese nachweisbar, die innerhalb der nächsten 8 Tage in eine totale motorische und sensible Paralyse des N. radialis überging. Erleichtert wurde die Beobachtung noch dadurch, dass der Patient ein äusserst ängstlicher Mensch war, der über das Auftreten jeder neuen Erscheinung gewissenhaft klagte. So war es möglich, die Steigerung der Lähmungserscheinungen von Tag zu Tag genau zu verfolgen. Bedingt war die Lähmung durch den Druck der Fragmentkanten auf den Nerven. Die Dislokation der Bruchenden war schon unmittelbar nach dem Unfall vorhanden; damals aber war von einer Lähmung nichts zu erkennen. Wenn nun nach 3 Tagen die ersten paretischen Erscheinungen auftraten, so musste es infolge davon sein, dass unter dem Verband die Dislokation so zugenommen hatte, dass der N. radialis über die Kante des oberen nach aussen verschobenen Bruchstückes gezerrt und der N. medianus auf der gegenüberliegenden Seite in analoger Weise durch das untere nach innen verlagerte Fragment alteriert wurde. Der Befund bei der Operation bestätigte diese besonders auch mit Rücksicht auf eine Röntgenphotographie vermutete Ursache der Lähmung. Da die Lähmungserscheinungen nicht von selbst zurückgingen, sondern im Gegenteil noch hochgradiger wurden, entschloss sich Herr Geh.-Rat Trendelenburg nach 19 Tagen zur Operation, die in der Abmeisselung der prominierenden Knochenkanten bestand. Schon am nächsten Tage trat Besserung ein und nach 2 Wochen war die nervöse Störung vollkommen geschwunden.

11. (Trendelenburg): Tauchnitz, Paul, 17 J., Müller aus Penig, geriet am 15. III. 98 mit dem r. Arm in eine Transmission, als er einen Treibriemen auflegen wollte, und wurde mehrere Mal herumgeschleudert.

Ausser einer Humerusfraktur zog sich Pat. dabei noch einen Bruch beider Vorderarmknochen und eine geringfügige Hautverletzung am Vorderarm zu. Der Verband blieb damals 4 Wochen lang liegen. Als Patient nach Abnahme des Verbandes mit Bewegungen begann, bemerkte er, dass er die Hand nicht wie normal strecken konnte. Wegen einer Lähmung des r. N. radialis wurde Pat. am 27. V. 98 ins Krankenhaus aufgenommen.

Status: In der Mitte des rechten Oberarmes fühlt man einen sehr voluminösen Callus; die Fraktur ist in guter Stellung vollkommen konsolidiert, es besteht nur ein leicht nach vorne konvexer Winkel. Eine Verkürzung des rechten Humerus lässt sich nicht nachweisen. In der Mitte des r. Vorderarmes fühlt man den von einer Fract. antebrachii herrührenden Callus; die Fragmente sind in einem nach der Streckseite leicht konvexen Winkel konsolidiert. Bewegungen im Schulter- und Ellenbogengelenk sind frei ausführbar. Pronation und Supination sind beschränkt und nur in der Ausdehnung eines rechten Winkels möglich. Pat. ist nicht im Stande, die Hand und die Finger zu strecken. Nur die Endphalangen des 2. bis 5. Fingers werden gestreckt, besonders wenn die Grundphalangen fixiert sind. Die Beugung der Finger und des Handgelenkes ist in normaler Ausdehnung möglich, jedoch sehr kraftlos. Die elektrische Erregbarkeit der Extensoren am Vorderarm ist erloschen. Die Sensibilitätsprüfung am Handrücken ergiebt nirgends vollkommene Anästhesie für gröbere Berührung. Leise Berührung mit dem Pinsel wird nur in dem in Figur 6 aufgezeichneten Gebiet nicht empfunden. Nadelstiche werden überall wahrgenommen. Berührungen mit der Nadelspitze werden überall richtig lokalisiert. Für die Unterscheidung von Warm und Kalt ergiebt sich ein grösserer Bezirk herabgesetzter Empfindung wie für die einfache Berührung mit dem Pinsel (vergl. den durch die punktierte Linie umgrenzten Bezirk in Fig. 6). Am ganzen Vorderarm und Oberarm ist die Sensibilität vollkommen normal.

6. VI. In Narkose wird unter Blutleere mit Martin'scher Binde die Frakturstelle am rechten Humerus freigelegt. Der N. radialis wird unterhalb der Fraktur zuerst aufgefunden und von hier aus nach oben verfolgt. Es zeigt sich dabei, dass der Nerv nicht zerrissen, sondern in festes Narbengewebe eingebettet ist, und dass er an der Stelle, wo die Fragmente im stumpfen Winkel zusammenstossen durch die Prominenz komprimiert ist. Unterhalb der Kompressionsstelle ist der Nerv dicker wie oberhalb, an der Kompressionsstelle selbst ist er bandartig verdünnt. Diese narbig veränderte Partie des N. radialis wird in einer Ausdehnung von 6 cm reseciert. Da sich die Nervenenden nicht vereinigen lassen, wird die Verkürzung des Humerus ausgeführt, indem durch staffelförmige Anfrischung der Fragmente ein etwa 5 cm grosses Stück aus der Kontinuität des Knochens entfernt wird. Fixation der Fragmente durch 2 Drahtnähte. Nervennaht, Hautnaht. Gypshanfschiene.

7. VI. Die motorische Lähmung besteht noch unverändert. Gröbere

Berührung wird noch an allen Stellen des vom N. radialis innervierten Gebietes empfunden. Es bestehe jedoch an der ganzen Hand eine Sensibilitätstörung in Form von „Pelzigsein". Auch die Beugung der Finger kann nicht mehr ausgeführt werden. — 11. VII. Patient wird entlassen. Die Humerusfraktur ist vollkommen konsolidiert, jedoch mit leichter Dislokation in nach aussen konvexen Winkel. Rechter Humerus um 4,5 cm verkürzt (27,5 cm : 32 cm). Die von der Konstriktion mit der Martin'schen Binde herrührende Parese im Gebiet des N. ulnaris und medianus ist zurückgegangen. Sensibilität normal. Händedruck wird allerdings rechts noch nicht so kräftig ausgeführt wie links. Im Radialisgebiet ist die Motilität noch vollständig erloschen. Sensibilität: Berührung wird in dem ganzen Gebiet des N. radialis prompt angegeben. Nur ganz leise Berührung mit dem Pinsel wird in dem auf Fig. 7 angezeichneten Bezirk

Fig. 6.

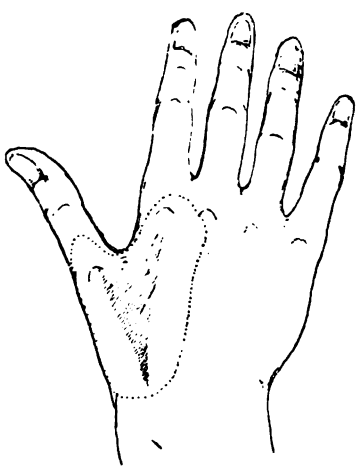

Fig. 7.

nicht empfunden. — Am 12. I. 99 teilt Pat. mit, dass sich die Lähmung der Hand wesentlich gebessert habe. Seit etwa 6 Wochen könne er die Hand, allerdings nur bei geballter Faust wieder vollkommen strecken, doch sei die Dorsalflexion und die Streckung der Finger zur Zeit noch nicht möglich. Die Bewegungen des Daumen seien bisher noch nicht gebessert. Von Störungen der Sensibilität erwähnt er nur, dass er an jener in Fig. 7 eingezeichneten Stelle das Gefühl habe, als ob die Hand dort „eingeschlafen" wäre, ferner, dass er bei Witterungswechsel ziehende Schmerzen im Arm verspüre.

Die Symptome einer totalen Radialislähmung wurden erst 4 Wochen nach dem Unfalle bei Entfernung des Verbandes bemerkt. Da

der Beginn der Störung nicht beachtet worden war und der Pat. auch selbst nicht angeben konnte, welcher Art die ersten Lähmungserscheinungen gewesen, so musste die Frage, ob eine primäre oder sekundäre Paralyse vorlag, offen bleiben. Erst der Befund nach Freilegung des N. radialis, $2^1/_2$ Monate nach der Verletzung, zeigte, dass es sich in diesem Falle um eine sekundäre Lähmung handelte. Der Nerv war durch Narbengewebe gegen die Kanten der leicht dislocierten Fragmente so fest fixiert, dass er an der Umschnürungsstelle bandartig verdünnt war. Da die ganze Partie narbig verändert und die Nervensubstanz vollkommen geschwunden zu sein schien, so wurde der Nerv in einer Länge von 6 cm reseciert und auf diese Weise Bedingungen geschaffen, die in Bezug auf Heilungsdauer den Fällen mit primärer Zerreissung des N. radialis glichen. Der Nervendefekt wurde analog wie in Fall 7 durch Resektion eines entsprechenden Stückes aus dem Humerus mit staffelförmiger Anfrischung der Fragmentenden wieder geschlossen.

Beachtenswert ist der Sensibilitätsbefund vor und nach der Operation. Obwohl ein Stück aus der Kontinuität des N. radialis vollkommen entfernt war, ergab doch die Prüfung mit der Nadel im ganzen Radialisgebiet nirgends vollständige Anästhesie; überhaupt hatten sich die Verhältnisse nicht im geringsten geändert. Also musste die Empfindung, die im Radialisgebiet vor der Operation percipiert worden war, auf dem Wege anderer Nerven als durch den N. radialis geleitet worden sein und der andauernde Druck auf den Nerven hatte an der betreffenden Stelle eine vollständige Leitungsunfähigkeit bewirkt und an Stelle der Nervenfasern war narbiges Bindegewebe getreten. Die Resektion dieser degenerierten Nervenpartie beseitigte das Hindernis, das ein Auswachsen der Axencylinder vom centralen Stumpf nach der Peripherie hin aufgehalten hätte und nach $5^1/_2$ Monaten waren die untrüglichen Zeichen für die Regeneration des Nerven, die Wiederkehr der Motilität (Streckung des Handgelenkes) erkennbar. Die am Tage nach der Operation aufgetretene Parese des N. medianus und ulnaris war die Folge einer zu lange andauernden Konstriktion des Armes mit der Martin'schen Binde; doch war sie ohne wesentliche Bedeutung, da die Funktion der Hand sich wieder vollkommen herstellte.

12. (Thiersch): Mösche, Richard, 15 J., Holzbildhauerlehrling aus Leipzig-Reudniz, war am 13. IV. 94 im Begriff, in der Werkstatt einen Treibriemen um die Welle eines Schleifsteines zu legen; dabei geriet er mit dem r. Arm zwischen Welle und Riemen und wurde angeblich zwei-

mal im Bogen herumgeschleudert. Auf Veranlassung des Arztes kam Pat. sofort ins Krankenhaus.

Status: Der Kranke zeigt geringe Erscheinungen von Shok, kleinen und frequenten Puls. Schon durch die Kleider hindurch gewahrt man mehrere Frakturen der r. oberen Extremität und des r. Oberschenkels. In Narkose Reinigung und Verband zahlreicher Schrammen der Kopfschwarte. Am r. Arm besteht eine Schrägfraktur der Humerusdiaphyse annähernd in der Mitte, in der Richtung von aussen oben nach unten innen; daneben ein Bruch beider Vorderarmknochen. Fixierung der Unterarmfraktur durch lose anliegende Gypsbinden, der Oberarmfraktur durch einen Gypsstreifenverband. Der Oberschenkel wird auf eine Volkmann'sche Schiene gelagert.

14. IV. Wegen heftiger Schmerzen und Schwellung der Finger macht sich eine Abnahme des Armgypsverbandes notwendig. — 16. IV. In Narkose Anlegen eines Pirogoff'schen Gypskapselverbandes am Arm und eines Extensionsverbandes am Oberschenkel. — 27. IV. Am r. Arm besteht eine ausgesprochene Radialisparalyse. Trotz des Gypsschienenverbandes ist eine ziemlich bedeutende Dislocation der Humerusfragmente erfolgt, weshalb gestern in Narkose eine nochmalige Frakturierung mit Richtigstellung der Fragmente vorgenommen wurde. — 9. V. Am Humerus besteht eine mässige Dislokation des unteren Fragmentes nach aussen und oben. Die Radialisparalyse ist unverändert.

28. V. Operation: In Chloroformnarkose wird der N. radialis vom peripheren Abschnitt her aufgesucht. In der Höhe des Callus ist er auf eine Strecke von 1,5 cm in derb fibröses Bindegewebe eingebettet, auch prominiert die äussere Kante des oberen Fragmentes gegen den Nerven. Der Nerv wird aus der fibrösen Umhüllung ausgeschält und der prominierende Knochen und Callus abgetragen. Einer Wiederverlötung des Nerven mit dem Narbengewebe sucht man durch Unterfütterung mit Muskel- und Periostteilen vorzubeugen. Naht der Wunde, Trockenverband.

27. VI. Erste Anzeichen der Radialiswirkung sind vorhanden. Pat. wird auf eigenen Wunsch in poliklin. Behandlung entlassen. — 9. VII. Erstmalige Nachkontrolle. Die Radialisfunktion ist deutlich besser geworden.

Ob hier eine primäre oder sekundäre Lähmung vorliegt, ist nicht mit Sicherheit zu entscheiden, da unmittelbar nach dem Unfalle wahrscheinlich wegen der zugleich vorhandenen Fractura antebrachii eine Prüfung auf die Streckfähigkeit der Hand und Finger nicht vorgenommen werden konnte; auch von einem Fortschreiten der Lähmungserscheinungen, wie in Fall 10 und 13 ist in den Aufzeichnungen der Krankengeschichte nichts angegeben. Dagegen findet sich die Bemerkung, dass trotz des Gypsschienenverbandes eine ziemlich bedeutende Dislokation der Humerusfragmente erfolgt sei. Man

wird daher wohl berechtigt sein, sowohl die sekundär unter dem Verbande erfolgte Verschiebung der Fragmente, als auch die bei der Operation gefundene Narbenkonstriktion als Grund für das Entstehen einer sekundären Lähmung anzusprechen, die aber erst nach 14 Tagen als völlige Paralyse des N. radialis entdeckt wurde. Einen Monat später wurde der operative Eingriff zur Entfernung der Lähmungsursache vorgenommen und es verging abermals ein Monat, bis die ersten Zeichen der wiederkehrenden Radialisfunktion bemerkbar waren. Später wurde noch ein Fortschreiten der Besserung konstatiert, doch über das Endresultat fehlen die Nachrichten, da Pat. sich der weiteren Beobachtung entzog.

13. (Trendelenburg): Kastel, Simon, 20 J., Handarbeiter aus Leipzig-Plagwitz, ist am 14. I. 97 mit dem l. Arm in eine Centrifuge geraten, wobei ihm der Arm über den Kopf geschleudert wurde. Er verspürte sofort einen heftigen Schmerz und konnte den Arm nicht mehr bewegen.

Status: Fraktur des l. Humerus an der Grenze des oberen und mittleren Drittels. An der Hinterseite des Oberarmes findet sich eine längsverlaufende, etwa 3 cm lange, klaffende Wunde, aus welcher das quer abgebrochene obere Fragment des Humerus 2 cm weit herausragt. Der Puls der Art. radialis ist fühlbar, der N. radialis ist nicht verletzt. (Vgl. Röntgenbild Taf. XIV.)

In Aethernarkose Umschneidung der Wunde, Reposition des Fragmentes, Drainage der Wundhöhle, Gypsschienenverband. — 24. I. Reaktionsloser Wundverlauf, Anlegen einer neuen Gypsschiene. Die Stellung der Fragmente ist normal. — 30. I. Neue Gypsschiene. Heute wurde zuerst eine mit Taubheitsgefühl an der radialen Seite des Handrücken einsetzende Radialisparese bemerkt. — 3. II. Ausgesprochene Radialislähmung, besonders im motorischen Teile. — 9. II. Vollständige motorische Lähmung des N. radialis. Die Sensibilität ist auf der Streckseite des Daumen und Zeigefingers und an der radialen Seite des Handrücken herabgesetzt.

Aether-Morphium-Narkose. Freilegung des N. radialis, der über eine scharfe Knochenkante hinweg nach vorn verschoben ist und an dieser Stelle verdünnt und bläulich durchscheinend aussieht. Abmeisselung der Knochenkante, Loslösung des Nerven, die erst nach nochmaliger Frakturierung des Knochen gelingt. Befestigung des Nerven mit zwei Catgutschlingen an der Muskulatur; Hautnaht; Drainage; Gypsschiene.

17. II. Die Wunde ist per primam geheilt, die Paralyse des N. radialis besteht unverändert. — 23. II. Die Sensibilität ist entschieden gebessert, es ist aber noch keine Aenderung der Motilitätsstörung zu bemerken. Behandlung mit Elektricität. — 27. II. Die Fraktur ist konsolidiert.

Tägliche Applikation des elektrischen Stromes. — 29. III. Es scheint eine ganz geringe Bewegungsmöglichkeit der Hand im Sinne der Streckung vorhanden zu sein. — 31. III. Pat. wird auf Wunsch in poliklin. Behandlung entlassen. — 10. IV. Die Sensibilität ist an der radialen Seite des Handrücken herabgesetzt, besonders über dem Os metacarp. I, am Vorderarm ist keine Störung nachweisbar. Die Motilität der Radialismuskeln ist noch vollständig erloschen, ebenso ist noch keine Reaktion auf den Induktionsstrom bemerkbar. — 19. IV. Nach Angabe des Pat. ist es ihm heut zum ersten Male gelungen leichte Streckbewegungen mit der linken Hand auszuführen. — Bis zum 1. VI. war Pat. in poliklin. Behandlung. Die Streckbewegungen der Hand und Finger sind vollkommen möglich, nur die Extensionsfähigkeit des Daumen ist noch beschränkt. — 7. XI. Die Streckung der Hand und Finger ist in vollstem Umfange möglich, ebenso alle Daumenbewegungen; nur die rohe Kraft in der Streckung der Hand ist links geringer als rechts. Die Sensibilitätsstörung ist noch nicht vollkommen geschwunden. Am Handrücken besteht ein Bezirk, dessen Grenzen vom Caput oss. metacarp. I bis zum Proc. styloid. radii und zur Basis der Grundphalanx des Mittelfingers reichen. Innerhalb dieses Dreiecks ist die grobe Sensibilität vorhanden, nur die Empfindung für feinere Berührungen mit dem Pinsel ist undeutlich. — 20. III. 98. Pat. zeigt nicht die geringsten Spuren einer motorischen Radialislähmung mehr. Die Kraft der Extensionsbewegungen der Hand und Finger ist links genau so wie rechts. Andeutungsweise sind noch Spuren der sensiblen Störung zwischen Os metacarp. I und II erkennbar. Patient giebt an, dass er selbst bei der Arbeit an der l. Hand leichter friere, als an der rechten.

Die sekundäre Radialislähmung trat in diesem Falle am 16. Tage nach der Verletzung in Form von Sensibilitätsanomalien auf, erst 3 Tage später war die motorische Störung erkennbar. Die Lähmung war hier sicherlich nicht hervorgerufen durch den Druck dislocierter Fragmente, wie in Fall 12, sondern allein durch die Schrumpfung des Narbengewebes, das den Nerv fest gegen den Knochen fixierte. Dass die Knochenverletzung sehr wohl eine ausgedehnte Zerreissung der umgebenden Weichteile und des Periostes bedingt haben konnte, beweist die ausgedehnte Splitterung der Humerusdiaphyse, die auf dem Röntgenbild Taf. XIV sehr anschaulich dargestellt ist. Das anfangs lockere Granulationsgewebe, das bei der Ausheilung der Defekte sich bildete, verfiel später der narbigen Schrumpfung und veranlasste so die Kompressionslähmung. Wie fest diese narbigen Verwachsungen waren, erkannte man bei der Operation. Die Lysis der Nerven war nur dadurch möglich, dass man den Knochen nochmals frakturierte. Obwohl von dem Auftreten der Lähmungserscheinungen bis zur Operation nur 9 Tage verstrichen waren, vergingen doch

69 Tage, bis sich die ersten Spuren der motorischen Leitungsfähigkeit zeigten, und erst nach Jahresfrist war der Arm wieder so brauchbar, wie vor dem Unfalle.

14. (Thiersch): Freund, Friedrich, 42 J., Handarbeiter aus Leipzig-Eutritsch, wurde am 17. IV. 80 beim Anlegen eines Treibriemen am r. Arm erfasst und herumgeschleudert. Er erlitt dabei eine komplicierte Fraktur des rechten Humerus in der Mitte, eine subkutane Fraktur beider Vorderarmknochen rechts und eine Radiusfraktur links. Die Humerusfraktur heilte bis auf eine Fistel, aus welcher am 9. IX. 80 zwei Sequester entfernt wurden. Die Unterarmfraktur heilte glatt. Mit einer geringen Pseudarthrose des rechten Humerus wurde Pat. am 25. IX. in poliklin. Behandlung entlassen. Am 28. IV. 81 wurde Pat. wegen einer totalen Lähmung des N. radialis wieder ins Krankenhaus aufgenommen.

Status: Der rechte Humerus ist vollständig konsolidiert, es ist keine wesentliche Dislokation der Fragmente und keine Verkürzung nachweisbar. Neben mehreren Fistelnarben finden sich noch zwei offene Fisteln, von denen die eine in der Mitte der Hinterfläche des Oberarmes auf freiliegenden, noch nicht gelösten Knochen führt. Die Fraktur des Vorderarmes ist stumpfwinkelig mit starker Behinderung der Pronation geheilt. Das Schultergelenk ist vollkommen frei beweglich, das Ellenbogengelenk kann nicht vollständig gebeugt und noch weniger vollständig gestreckt werden. Eine passive Streckung des Handgelenkes über die Horizontale ist unmöglich. Ausserdem findet sich eine totale motorische Radialislähmung, doch scheint die Sensibilität auf der Rückfläche des Daumen und Zeigefingers erhalten zu sein.

27. V. In Narkose wird von der Fistel aus, welche im Sulcus bicip. int. sich befindet, auf den N. radialis eingeschnitten und derselbe aus starker schwieliger Narbe freipräpariert. Nach aufwärts findet sich der Nerv in Callus eingeschlossen und nachdem er hier herausgemeisselt, zeigt sich, dass er in der Gegend der Umschlagstelle stark komprimiert ist. Zugleich werden zwei kleine Sequester entfernt. Der Nerv wird mit einer Catgutnaht an die Weichteile angeheftet und die Hautwunde durch Situationsnähte verkleinert. Die ganze Wundhöhle wird mit Jodoformgaze austamponiert. In den folgenden Tagen zeigt Pat. Symptome einer leichten Jodoformintoxikation, weshalb Borsalicyl angewandt wird. Im Uebrigen heilt die Wunde durch Granulationsbildung. — 7. VII. Es ist noch keine Besserung der Funktionen des N. radialis zu bemerken; Patient wird wegen der noch vorhandenen geringen Granulationen in poliklin. Behandlung entlassen.

Die Radialislähmung trat hier relativ spät auf. 3 Monate, nachdem die Fraktur entstanden, waren noch keine Anzeichen vorhanden, die auf eine beginnende Lähmung hätten schliessen lassen. Erst

nach 10 Monaten wurde eine vollständige motorische Paralyse des N. radialis konstatiert, hingegen „schien" die Sensibilität überall normal zu sein. Der Eintritt der Lähmung war anscheinend dadurch bedingt, dass direkt an der Stelle, wo der Nerv dem Knochen aufliegt, sich kleine Sequester abstiessen und das bei der Ausfüllung der Defekte sich bildende Narbengewebe wirkte cirkulär komprimierend auf den Nervenstamm. An einer centralwärts davon gelegenen Stelle hatte die anfangs infolge der Pseudarthrosenbildung verzögerte Calluswucherung später einen solchen Umfang angenommen, dass der Nerv in einem Knochenkanal eingebettet lag und bei der Operation herausgemeisselt werden musste. Leider entzog sich der Kranke später der weiteren Beobachtung und ein sichtbarer Erfolg war innerhalb der 40 Tage, die Pat. nach der Operation noch im Krankenhaus verblieb, noch nicht zu erwarten.

Es folgen nun die letzten Fälle von Radialislähmung nach Humerusfraktur, die das gemeinsam haben, dass sie nicht operativ behandelt wurden.

15. (Thiersch): Winkler, Karl, 19 J., Dienstknecht aus Zschanten, verunglückte am 24. VI. 67 dadurch, dass er vom Wagen fiel und die Räder ihm über den rechten Oberarm und rechten Oberschenkel gingen. Mit einem Notverbande wurde Patient am anderen Morgen ins Krankenhaus gebracht.

Status: In der Mitte des r. Oberarmes befindet sich an der Aussenseite eine von vorn und aussen nach hinten und unten verlaufende Hautwunde, aus welcher der ziemlich quer frakturierte Oberarmknochen zollweit, teilweise von Muskulatur und Periost bedeckt, hervorragt. Eine zweite Wunde findet sich unterhalb der ersteren an der Innenseite des Oberarms. Dieselbe klafft und zeigt mässig gequetschte Wundränder. Der ganze Oberarm ist um 1,5 Zoll verkürzt und zwar ist das obere Bruchstück nach innen und vorn gerichtet, während das untere Bruchende nach aussen und hinten über das obere hinauf dislociert ist. Am rechten Oberschenkel wird eine subkutane Querfraktur handbreit über dem Kniegelenk konstatiert.

Da es in Narkose nicht möglich ist, das obere Humerusfragment in die Wunde zurückzubringen, wird dieselbe nach oben hin erweitert, worauf die Reposition leicht gelingt. Zur Fixierung der Bruchenden wird ein von der Mitte des Vorderarmes bis zum Schultergelenk reichender Gypsverband angelegt; die Wunde selbst wird offen behandelt.

In der Folgezeit heilen die Wunden am Oberarm durch Granulationsbildung bis auf zwei Fistelöffnungen, in deren Tiefe die Sonde auf freiliegenden Knochen stösst. An der Frakturstelle ist allmählich eine vollständige Konsolidation eingetreten. Die Beweglichkeit im Ellenbogen-

und Handgelenk bleibt sehr beschränkt; die Muskulatur des Vorderarmes wird hochgradig atrophisch. — Am 10. II. 68 wurde aus dem unteren Abschnitt des Oberarmes ein Rindensequester von 2,5 Zoll Länge entfernt. — Am 5. III. ergab die elektrische Untersuchung, dass sämtliche Extensoren für den elektrischen Strom unerregbar waren, dass hingegen die Sensibilität überall in normaler Weise erhalten war. — Am 10. III. 68 wurde Pat. mit vollständig ausgeheilten Fisteln entlassen. Weitere Nachrichten fehlen.

16. (Thiersch): Köhler, Gustav, 21 J., Maurer aus Gross-Zschocher, wurde am 25. XI. 67 von einem sehr schnell rotierenden Mühlrade am rechten Arm erfasst und gegen eine Mauer geschleudert.

Status: In der Mitte des rechten Oberarmes ist deutlich eine Fraktur des Humerus nachweisbar, am rechten Vorderarm eine eingekeilte Radiusfraktur und am rechten Oberschenkel eine Querfraktur des Femur.

Am 5. I. 68 war die Humerusfraktur in leichter Winkelstellung unter starker Callusbildung besonders an der hinteren Seite fest geheilt, ebenso die Radiusfraktur in normaler Stellung. Die ganze obere Extremität war etwas ödematös geschwollen und zeigte an einzelnen Stellen oberflächliche Exkoriationen. — 2. II. Da sich eine deutliche Flexion der Finger der r. Hand ausgebildet hat, wird die Hand auf ein Handbrett gebunden. Bewegungen des Vorderarmes sind nicht möglich, doch kann P. den Oberarm gut in die Höhe heben, wenn der Vorderarm unterstützt wird. — 14. II. Die Kontraktion der Finger hat sich noch nicht gebessert. — 23. II. Die Flexionsstellung der Finger mit Ausnahme des fünften ist noch unverändert. Gewaltsame Extension verursachte dem Pat. Schmerzen. — 2. III. Die passiv extendierten Finger sinken immer wieder in die Flexionsstellung zurück. — 7. IV. Die Beugung des Vorderarmes kann in ziemlich normaler Ausdehnung geschehen. Die Pronation und Supination ist vollkommen unmöglich. Die Extension der Finger und der Hand ist rechts nur passiv möglich, doch tritt stets die Flexionsstellung unwillkürlich wieder ein. Auf dem Handrücken ist die Sensibilität erheblich gestört, nur stärkerer Druck gegen den Knochen wird wahrgenommen. — 2. VI. Die Fraktur des r. Oberschenkels ist vollkommen geheilt. An der r. oberen Extremität ist trotz elektrischer Behandlung keine Besserung der Nervenfunktion eingetreten. Die Grundphalangen sitzen flektiert den Metacarpalknochen auf. Pat. wird entlassen.

17. (Thiersch): Köhler, Karl, 36 J., Kutscher aus Leipzig, kam am 30. III. 83, als er während des Fahrens vom Wagen abspringen wollte, zu Falle und das Vorderrad des mit etwa 40 Ctr. Sand beladenen Wagens ging ihm über den unteren Teil des r. Oberarmes. Pat. wurde 1/4 Stunde nach dem Unfalle ins Krankenhaus eingeliefert.

Status: Der rechte Humerus ist oberhalb des Ellenbogengelenkes gebrochen. Die Haut ist an dieser Stelle bläulich verfärbt, beim Einschneiden gefühllos und ohne Cirkulation. Auf der vorderen Seite befindet sich eine

kleine Oeffnung, aus der venöses Blut abfliesst. Die Haut ist am Vorderarm und an der ganzen Gelenkspartie durch einen intensiven subkutanen Bluterguss abgehoben, aber nicht cirkulationslos und unempfindlich. Die Hand und der untere Teil des Vorderarmes sind vollkommen intakt. Bewegungen der Finger sind in normaler Ausdehnung möglich; Cirkulation und Sensibilität sind an Hand und Fingern erhalten. Bei der Desinfektion der Wunde zeigt sich, dass das subkutane Gewebe und die Muskeln weithin zerquetscht sind. Der Bruch des Humerus verläuft beinahe quer, ohne Splitterung; der Knochen ist vom Periost entblösst. Ausgiebige Drainage der Wundhöhlen.

3. IV. Auf der Haut des stark geschwollenen Armes haben sich Blasen gebildet. Diffuse Rötung der Wundränder, Schwellung und Rötung am Vorderarm, Oedem am Handrücken. — 9. IV. Permanente Irrigation mit 2,5% essigsaurer Thonerde. — 10. IV. Die Weichteile in der Tiefe der Wundhöhle stossen sich in grossen gangränösen Fetzen ab, ebenso die Haut in der Ellenbeuge und auf der Rückseite des Oberarmes. In den folgenden Tagen reinigt sich die Wunde. — 26. IV. Es besteht eine vollständige Paralyse des N. radialis. — 1. VIII. Der Arm ist noch immer stark ödematös, die Granulationsstellen sind vollständig geschlossen und die Narben sind ziemlich fest geworden. Nur an der Stelle am Oberarm, wo die Haut fest mit dem Knochen verwachsen ist, findet sich eine schwach secernierende Fistel, in deren Grund die Sonde auf freiliegenden Knochen stösst. Die Beweglichkeit im Ellenbogengelenk ist passiv in geringer Ausdehnung möglich, aktiv kann Pat. den Arm wegen vollständigen Mangels des M. biceps nicht bewegen. Die Radialislähmung ist unverändert. — 13. VIII. Nekrotomie. — 5. IX. Normaler Wundverlauf, das Oedem am Arm ist zurückgegangen. — 23. X. Pat. wird entlassen. Der Arm ist im Ellenbogengelenk aktiv nicht beweglich. Der M. biceps fehlt bis auf einen kleinen Muskelbauch im oberen Drittel des Oberarmes. Vorderarm und Hand stehen in der für Radialislähmung charakteristischen Stellung. Supination ist aktiv unmöglich. Bringt man den Vorderarm passiv in Supinationsstellung, so fällt er sofort wieder in Pronation zurück. Hochgradige Atrophie der Muskeln an der radialen Seite des Vorderarmes. Die Beugebewegungen können mit ziemlicher Kraft ausgeführt werden. An Stelle der primären Wunden ist eine ausgedehnte am Knochen adhärente Narbe.

Während die primären Radialislähmungen nach Humerusfrakturen ihrer Entstehung nach als Kontusionslähmungen bezeichnet werden müssen, wobei die Einwirkung des Trauma nur von sehr kurzer Dauer ist, verdienen die sekundären Lähmungen die Bezeichnung Kompressionslähmungen, wobei zugleich in dem Worte der Begriff liegt, dass die schädigende Ursache nicht momentan,

sondern dauernd einwirkt. Demgemäss sind auch die Erscheinungen beim Eintritt der sekundären Lähmungen andere, als bei den primären. Die genau beobachteten Fälle 10 und 13 ergeben das übereinstimmende Resultat, dass die Lähmungserscheinungen mit Störungen der Sensibilität einsetzen, im Gegensatz zu den primären Lähmungen, wo die Motilität von Anfang an in der oben angegebenen Weise beeinträchtigt ist und die Sensibilität zuweilen (Fall 1 und 3) vollkommen normal gefunden wird.

Das zeitliche Auftreten der nervösen Erscheinungen nach dem Unfalle schwankt innerhalb weiter Grenzen. In Fall 10 war der Verdacht auf die Komplikation einer Radialislähmung nach 3 und in Fall 13 nach 16 Tagen berechtigt. In Fall 12 bestand nach 14 Tagen bereits eine ausgesprochene Radialisparalyse, in Fall 16 nach 69 Tagen. In Fall 14 war nach 3 Monaten noch nichts zu bemerken und erst nach 8 Monaten wurde Pat. zur operativen Behandlung der inzwischen aufgetretenen totalen Radialislähmung ins Krankenhaus aufgenommen.

Ueber die Ursache der Lähmung gab der Befund bei der Operation in den Fällen 9—14 befriedigenden Aufschluss. In Fall 10 wirkte eine unter dem Verband eingetretene Dislokation der Fragmente als mechanischer Insult auf den Nerven, in Fall 9, 11, 12 und 13 war der Nerv durch Narbengewebe an vorstehenden Knochenkanten fixiert und Fall 16 durch Callus und Narbenstränge cirkulär komprimiert. In den Fällen 15—17 wurde die Autopsie in vivo nicht vorgenommen, doch dürfte die von aussen fühlbare reichliche Calluswucherung den Grund für die Lähmung abgegeben haben und in Fall 17 hat sicher die ausgedehnte Narbenbildung, die nach Losstossung der gangränösen Weichteile eintrat, zur Funktionsunfähigkeit des N. radialis geführt.

Während für die primären Radialislähmungen nach Humerusfrakturen in einzelnen Fällen die Möglichkeit einer spontanen Regeneration ohne operativen Eingriff sicherlich besteht, wie die Fälle 1, 2, 3 und 4 beweisen, ist dies in den Fällen von sekundärer Lähmung vollständig ausgeschlossen, wenngleich theoretisch es denkbar ist, dass dort, wo eine rein hyperplastische Calluswucherung ohne Narbenbildung eine Dehnung des N. radialis bedingt und mit der Resorption des Callus später das ursächliche Moment der Lähmung schwindet, eine Regeneration der Nervenfunktion spontan eintreten kann, so dürften solche Fälle wohl zu den Seltenheiten gehören und diagnostisch auch mit Hilfe der Röntgenphotographie wohl kaum

für eine rein exspektative Behandlung auszusondern sein. In der Litteratur konnten wir nur einen derartigen Fall finden. Renillet berichtet über eine Spontanheilung der Radialislähmung nach Schwund des Callus[1]).

An der Hand von Fall 4, der unter diese Art von Fällen gehört, liesse sich die Frage, für oder wider operative Behandlung, praktisch erörtern. Ob hier auch ohne operativen Eingriff die Lähmung spontan zurückgegangen wäre, ist vielleicht denkbar, nachdem durch das einzige sichere diagnostische Hilfsmittel, durch Freilegung des Nerven der oben angegebene Befund erhoben worden war. Trotzdem aber wäre es verfehlt, dem operativen Eingriff die Berechtigung absprechen zu wollen. Denn einmal war die Dauer der Lähmung nicht zu eruieren, sonst hätte man sich vielleicht bestimmen lassen können, noch länger zuzusehen und auf eine spontane Besserung zu hoffen. Vor allen Dingen aber wäre die Art des ätiologischen Momentes für die Lähmung immer unklar geblieben. Wenn auch schliesslich der Operationsbefund den Gedanken an eine spontane Regenerationsfähigkeit der in ihrer Funktion geschädigten Nervensubstanz nach Resorption des Callus noch zuliess, so wurden doch durch die Resektion des Callus viel günstigere Bedingungen für eine möglichst baldige Gebrauchsfähigkeit der gelähmten Extremität geschaffen, als im besten Falle bei einer rein exspektativen Behandlung zu erwarten stand. Und somit dürfte wohl auch für diese Gruppe sekundärer Radialislähmungen, bedingt durch reichlich entwickelten Callus an der Frakturstelle, die operative Behandlung als die rationellste Therapie zu empfehlen sein. Der Erfolg bewies, wie berechtigt die Wahl des operativen Eingriffes gewesen; nach $2^1/_2$ Monaten war nicht die geringste Spur der vorher bestandenen Radialisparalyse mehr zu erkennen.

Da die sekundären Lähmungen dadurch charakterisiert sind, dass ein dauernder Druck in Form von dislocierten Fragmenten, Narbensträngen und Callusgewebe auf den Nerven einwirkt, und da nichts zu der Annahme berechtigt, dass von selbst eine Besserung dieses Zustandes eintreten sollte, so ist in allen Fällen ein operativer Eingriff zur Beseitigung der die Lähmung bedingenden Verhältnisse angezeigt. Zu welchen schweren Folgeerscheinungen es führt, wenn diese Kardinalregel nicht befolgt wird, das beweisen die Fälle 15, 16 und 17. Und wenn man die Liste B (S. 756) übersieht, wo die Erfolge der operativen Behandlungsweise zusammengestellt sind, so

1) Ref. Schmidt's Jahrbücher 1870. S. 348.

wird man wohl keinen Augenblik darüber im Zweifel sein können, ob man sich für die exspektative oder die operative Behandlung sekundärer Radialislähmungen entscheiden soll. Wenn man bedenkt, was früher das Los solcher nicht operativ behandelter Patienten war — Fall 16 bildet ein sehr markantes Beispiel dafür —, bevor Busch und Ollier die Ursache der Radialislähmung nach Humerusfrakturen klargestellt und den Weg angegeben hatten, wie man diesen schweren funktionellen Störungen vorbeugen könne, dann begreift man die Begeisterung, mit der die Entdeckung Ollier's in Paris aufgenommen wurde, und die überschwänglichen Worte in der von der medicinischen Akademie abgegebenen Erklärung erscheinen als der Ausdruck aufrichtigster Dankbarkeit.

Ueber den Zeitpunkt des operativen Eingriffes ist nur das eine zu bemerken: Da es in der Natur der sekundären Lähmungen liegt, dass sie mit relativ geringfügigen Erscheinungen einsetzen und innerhalb einiger Tage erst zur vollständigen Paralyse des Nerven führen, so werden natürlich die Aussichten für einen möglichst raschen Erfolg dann am grössten sein, wenn man so zeitig als möglich den Nerv von dem auf ihn wirkenden Druck entlastet und so einem Weitergreifen der degenerativen Prozesse in der Nervensubstanz vorbeugt. Aber auch in veralteten Fällen darf man die Hoffnung auf Erfolg noch nicht aufgeben: beobachtete doch Busch, dass die 16 Monate nach der Verletzung vorgenommene Operation noch zu vollständiger Funktionsfähigkeit des Armes führte.

Die Art des operativen Eingriffes richtet sich je nach den Verhältnissen des einzelnen Falles. Unter allen Bedingungen muss der N. radialis von der Kompression befreit und so gelagert werden, dass ein Recidiv der komprimierenden Momente verhütet wird.

Wie schwierig es aber zuweilen ist, die Gefahr einer nachfolgenden Narbenkonstriktion des Nerven zu verhüten, zeigt ein Fall von Neugebauer[1]), wo 5mal zur Beseitigung der Lähmung der N. radialis freigelegt werden musste. In unseren Fällen wurde niemals ein Recidiv der Lähmung beobachtet; die Operationswunde heilte stets per primam. Nach der Meinung von Schede ist vielleicht gerade die prima intentio die beste Prophylaxe dagegen. Ausserdem wurde versucht, den Nerven direkt zwischen Haut und Muskel zu verlagern, ferner Einhüllung in Thiersch'sche Transplantationen, wobei aber eine Epidermisfistel zurückblieb. Schliesslich schlägt Schede noch an Stelle der Epidermisumhüllung die

1) Neugebauer. Zur Neuroraphie und Neurolysis. Diese Beitr. Bd. 15.

Transplantation von subkutanem Fett vor. In unseren Fällen genügte stets die isolierte Lagerung des Nerven zwischen die Muskulatur der Umgebung.

Für die Fälle, wo die Auslösung des Nerven wegen ausgedehnter narbiger Veränderungen nicht möglich ist, oder wo die Nervenfasern augenscheinlich vollkommen geschwunden sind und die komprimierte Partie des Nervenstammes in narbiges Bindegewebe umgewandelt ist, wie in Fall 11, ist die Resektion des betreffenden Nervenabschnittes und die von Herrn Geheimrat Trendelenburg geübte Methode der Nervennaht nach Verkürzung des Humerus (vergl. Fall 7, 8, 11) zu empfehlen.

Ueber die Dauer der Regeneration der Nervenfasern schwanken die Angaben, und zwar richtet sie sich sowohl bei den primären als bei den sekundären Lähmungen immer nach der Intensität und Dauer des Insultes. In Fall 10 war schon am nächsten Tage eine Besserung der Motilität erkennbar, nach 13 Tagen waren alle Bewegungen willkürlich ausführbar. In Fall 12 dauerte es 2 Monate, bis die Funktionsfähigkeit des N. radialis wieder nachweisbar war. In Fall 13 gelang dem Patienten erst am 69. Tage nach der Operation die Streckung der Hand und nach Jahresfrist war eine nach allen Richtungen hin vollständige Gebrauchsfähigkeit des Armes zu konstatieren. Besonders bemerkenswert ist die übereinstimmende Zeitdauer der Regeneration in den Fällen 7, 8 und 11, wo eine vollständige Kontinuitätstrennung mit nachfolgender Nervennaht vorlag. Nach $5^1/_2$ Monaten war in allen 3 Fällen die Streckung des Handgelenkes aktiv ausführbar: im 8. Monat gelang die Streckung der Grundphalangen der Finger und nach 10 Monaten waren sämtliche Muskeln des N. radialis willkürlich erregbar (für Fall 11 sind die letzten beiden Daten noch nicht zutreffend, da die Dauer der Beobachtung zur Zeit erst 7 Monate beträgt).

Die in der Litteratur genauer beschriebenen Fälle sekundärer Radialislähmungen nach Humerusfrakturen sind, soweit durch den Operationsbefund die Ursache der Lähmung klargestellt wurde, in Liste B (S. 756) übersichtlich zusammengestellt und sollen den Erfolg des operativen Eingriffes illustrieren. Es ist niemals ein ausgesprochener Misserfolg beobachtet worden.

Fassen wir zum Schluss die aus unseren Beobachtungen resultierenden wichtigsten Gesichtspunkte für die Behandlung der bei Humerusfrakturen auftretenden Radialislähmungen kurz zusammen, so ergiebt sich:

1) Primäre Paresen können, so lange keine Steigerung der Lähmungserscheinungen beobachtet wird, exspektativ behandelt werden.

2) Da es kein absolut sicheres Merkmal giebt, bei primären Paralysen zu entscheiden, ob eine Kontinuitätstrennung des Nerven vorliegt oder nicht, so muss der Nerv freigelegt werden, wenn die Lähmung nicht in wenigen Tagen zurückgeht.

3) Bei Kontinuitätstrennungen des Nerven muss womöglich sofort nach dem Unfall die Nervennaht ausgeführt werden.

4) Die Verkürzung des Humerus durch Resektion, wie sie in den letzten Fällen in der Leipziger Klinik zur Anwendung kam, ist immer zu empfehlen, wenn die Distanz zwischen den Nervenenden eine so grosse ist, dass die Vereinigung der angefrischten Nervenenden ohne Spannung nicht möglich ist. Die Anfrischung muss eine so ergiebige sein, dass der Querschnitt der Nervenenden eine normale Beschaffenheit zeigt.

5) Jede sekundär aufgetretene Radialislähmung indiciert, zumal wenn eine Steigerung der Lähmungserscheinungen beobachtet wird, sofort den operativen Eingriff.

6) Die Resultate der Operation sind sowohl nach den von uns beobachteten Fällen, als auch nach den Angaben in der Litteratur als absolut günstige zu bezeichnen.

A. Operativ behandelte Fälle primärer Radialislähmung nach Humerusfraktur.

Kompression des Nerven durch dislocierte Fragmente.

1. Israel (Berlin. klin. Wochenschr. 1884. Nr. 16). 16jähr. Mann. Maschinenverletzung. Fraktur zwischen oberem und mittlerem Drittel (subkutan). Motilität: Anfangs Parese, nach 8 Wochen vollständige Paralyse. Sensibilität im Radialisgebiet herabgesetzt. Später trophische Störung der Haut (übermässige Schweisssekretion, Pustelbildung nach Nadelstichen). — Operation 8 Wochen nach der Verletzung. Der Nerv verläuft über die Kanten der dislociert geheilten Fragmente und ist bandartig abgeplattet. Lysis, Resektion der prominierenden Knochenteile. Erfolg positiv. Nach 7 Wochen funktioniert der M. supinator longus, nach 9 Wochen die Extensoren des Handgelenkes, nach 11 Wochen die Extensoren der Basalphalangen, nach 19 Wochen sind alle Bewegungen der Hand und Finger aktiv möglich.

2. Czerny (Verhandlungen der Gesellschaft für Chirurgie. 13. Kongress. 1884. S. 122). 6jähr. Knabe. Fall von einer 5 m hohen Mauer. Subkutane Fraktur im unteren Drittel. 5 Stunden nach der Verletzung

wurden die ersten Störungen der Radialisfunktion bemerkt. Bei Abnahme des Verbandes nach 2 Wochen besteht vollständige motorische Paralyse. Sensibilität nicht gestört. — Operation 3 Wochen nach der Verletzung. Der Nerv verläuft scharf abgeknickt über die Kante eines dislociert angeheilten Fragmentes; er ist sichtbar verdünnt und graurötlich verfärbt. Subperiostale Resektion des Knochenvorsprunges. Erfolg positiv. Von der 6. Woche an stellt sich die motorische Funktion sehr rasch wieder her, später vollkommene Funktionsfähigkeit.

3. Thiersch (Fall 5). 27jähr. Mann. Fall zwischen die Latten eines Gartenzaunes. Subkutane Fraktur in der unteren Hälfte. Am nächsten Tage motorische Paralyse bemerkt. Anfangs „Taubsein" im Radialisgebiet, ist bereits vor der Operation geschwunden. — Operation 12 Wochen nach der Verletzung. Der Nerv verläuft über die Kante eines dislocierten Fragmentes und ist von Callusmasse umschlossen, er ist verdünnt und erscheint unterhalb der Kompressionsstelle bedeutend verdickt. Abtragung der komprimierenden Calluspartie und der Knochenkante. Erfolg positiv. Nach 4 Wochen ist die Streckung der Hand möglich, nach 9 Monaten ist die Hand vollkommen gebrauchsfähig.

Interposition des Nerven zwischen die Fragmente.

4. Ollier (Ref. v. Bruns, D. Ch. 27). 18jähr. Mann. Subkutane Fraktur zwischen mittlerem und unterem Drittel. Sofort Radialislähmung nach 5monatlichem Verbande. Pseudarthrose und vollständige Radialisparalyse. — Operation 10 Monate nach der Verletzung. Der Nerv ist fest in eine Längsfissur des oberen Fragmentes eingeklemmt. Lysis. Erfolg positiv. Nach einigen Wochen besserte sich die Motilität. Pat. starb später an Pyämie.

5. Nélaton (Ref. v. Bruns, D. Ch. 27). 30jähr. Mann. Komplicierte Fraktur in der Mitte. Nach 16 Monaten Pseudarthrose. Schmerzen bei Bewegungen, namentlich wenn man die Fragmente einander näherte. — Operation 16 Monate nach der Verletzung. Der Nerv ist zwischen die Bruchenden interponiert. Lysis und Resektion der Bruchenden. Erfolg positiv. Nach 4 Wochen war Besserung zu bemerken.

6. Ollier (Ref. v. Bruns, D. Ch. 27). 30jähr. Mann. Subkutane Fraktur in der Mitte. Nach 40 Tagen Pseudarthrose. Bei der Friktion der Bruchenden entsteht heftiger Schmerz und totale Paralyse des Nerven. — Operation nach 4 Monaten. Der Nerv war an das untere Fragment angepasst und so mit einer Muskelschicht zwischen die Bruchenden gelagert. Lysis und Resektion der Bruchenden. Erfolg positiv. Vollkommene Heilung innerhalb 4 Monaten.

7. Ogston (Ref. v. Bruns, D. Ch. 27). Komplicierte Fraktur in der Mitte des Humerus. Vollständige Paralyse des N. radialis. Der Nerv geht an der Bruchstelle mitten durch den Knochen hindurch. Lysis. Bei Abschluss der Beobachtung war noch kein Erfolg zu bemerken.

Zerreissung des Nerven.

8. Bardenheuer (Deutsche med. Wochenschr. 1885. S. 470). 31jähr. Schlosser. Maschinenverletzung, Fraktur im mittleren Drittel. Vollständige Paralyse wurde am 3. Tage beim Verbandwechsel bemerkt. — Operation 4 Monate nach der Verletzung. Die Nervenenden sind fest an den Kanten der Bruchstücke fixiert und in Callus eingebettet. Lysis der Nervenenden, Abmeisselung der Knochenkanten und des Callus. Nervennaht. Erfolg positiv. Im 7. Monat war leichte Dorsalflexion der Hand möglich, dann Streckung der Grundphalangen, zuletzt Abduktion und Extension des Daumen.

9. Claus (Centralblatt für Chir. 1893. S. 833.) 10jähr. Knabe. Fall auf den l. Arm. Fraktur im unteren Drittel. Nach 3 Wochen bei Abnahme des Verbandes vollständige motorische Paralyse. Sensibilität normal. — Operation 55 Tage nach der Verletzung. Dislokation der Fragmente. Die Nervenenden sind an den Kanten der Bruchstücke fixiert. Lysis der Nervenenden. Abmeisselung der Knochenkanten. Anfrischung der Nervenstümpfe. Nervennaht. Erfolg positiv. Nach 2 Monaten war die Leistungsfähigkeit des Nerven annähernd normal.

10. Finotti (Wiener med. Wochenschr. 1893. S. 2046). 5jähriger Knabe. Sturz von einer Mauer. Fraktur im unteren Drittel. Bei der Abnahme des Verbands nach 6 Wochen vollständige motorische Paralyse. — Operation 10 Wochen nach der Verletzung. Dislokation der Fragmente, Nervenenden sind an den Kanten der Fragmente in Narben- und Callusmassen eingeschlossen. Lysis der Nervenenden. Abtragung des Narben- und Callusgewebes, Abmeisselung der Knochenkanten. Erfolg positiv. Besserung seit 3.—5. Woche. Nach $1^1/_2$ Jahren war der Arm wieder funktionsfähig.

11. v. Bruns (D. Ch. 27). 6jähr. Knabe. Maschinenverletzung. Motorische Paralyse. — Operation 6 Wochen nach der Verletzung. Die Nervenenden verlieren sich in der Callusmasse. Lysis unmöglich. Erfolg negativ.

12. Neugebauer (Beiträge zur klin. Chir. Bd. 15. S. 483). 10jähr. Knabe. Komplicierte Fraktur. Pseudarthrose mit vollständiger motorischer Paralyse. — Operation 22 Tage nach der Verletzung. Die Nervenenden verlieren sich im Narbengewebe. Lysis. Resektion der Bruchenden, Resektion der degenerierten Nervenenden, Nervennaht. Erfolg positiv. Nach $2^1/_2$ Monaten waren noch keinerlei Zeichen der Regeneration erkennbar. Nach 2 Jahren konstatierte Prof. Wölfler vollständige motorische Restitution.

13. Lannelongue (Ref. v. Bruns, D. Chir. 27). Subkutane Fraktur. Vollständige Lähmung. — Operation 3 Monate nach der Verletzung. Die Nervenenden verlieren sich ins Narbengewebe. Lysis. Nervennaht. Erfolg negativ.

14. Thiersch (Fall 5). 10jähr. Knabe. Durchstechungsfraktur im unteren Drittel. Sturz vom Bock. Motorische Lähmung. — Operation

23 Tage nach der Verletzung. Die Nervenenden sind in Callus- und Narbengewebe eingebettet. Lysis, Abtragung des Callus, Anfrischung der Nervenenden. Nervennaht. Erfolg positiv. Nach 5½ Monaten waren die ersten Streckbewegungen aktiv möglich, nach 9 Monaten war der Arm fast vollkommen gebrauchsfähig.

15. Trendelenburg (Fall 7). 18jähr. Eisenbohrer. Komplicierte Torsionsfraktur in der Mitte. Maschinenverletzung. Motorische Paralyse. Anästhesie besonders an der Streckseite des Daumen. Trophische Störungen der Haut. — Operation 52 Tage nach der Verletzung. Die Nervenenden verlieren sich im Narbengewebe. Nervendefekt 7—8 cm. Pseudarthrose. Lysis, staffelförmig. Resektion der Fragmentenden. Knochennaht, Nervennaht. Erfolg positiv. Nach 5½ Monaten war die Dorsalflexion der Hand ausführbar. Nach 8 Monaten die Streckung der Grundphalangen, nach 10 Monaten die Extension und Abduktion des Daumen.

16. Trendelenburg (Fall 8). 25jähr. Schlosser. Fall vom Rade. Subkutane Fraktur in der Mitte. Motorische Paralyse. Anästhesie und Parästhesie am Handrücken und Streckseite von Daumen und Zeigefinger. — Operation 115 Tage nach der Verletzung. Dislokation der Fragmente. Die Nervenenden verlieren sich im Callus. Nervendefekt. Lysis. Anfrischung der Nervenstümpfe. Verkürzung des Humerus durch schräge Durchtrennung und Verschiebung der Fragmente. Nervennaht, Knochennaht, Erfolg positiv. Nach 5½ Monaten ist die Streckung der Hand andeutungsweise möglich. Nach 8 Monaten Streckung der Finger. Nach 10 Monaten alle Daumenbewegungen ausführbar.

B. Operativ behandelte Fälle sekundärer Radialislähmung nach Humerusfraktur.

Kompression des N. radialis durch Narbengewebe.

17. Busch (Med. Centralztg. 1863. S. 725). Schrägfraktur zwischen Mitte und unterem Drittel. Nach Abnahme des Gypsverbandes vollkommene motorische Paralyse. Elektrische Erregbarkeit war erloschen. Vollständige sensible Lähmung. — Operation 4 Monate nach Heilung der Fraktur. Der Nerv ist dicht oberhalb des Callus von einer derben Narbenbrücke überspannt. Spaltung des Narbengewebes. Erfolg positiv. Sofort konnte Pat. die Hand gegen den Unterarm erheben. Nach 14 Tagen Streckung der Hand bis zur Horizontalen, der Finger bis 45°. Nach 3 Monaten war die Hand vollkommen funktionsfähig.

18. Neugebauer (Diese Beiträge. Bd. 15. S. 486). 19jähriger Fabrikarbeiter. Maschinenverletzung. Schrägbruch vom äusseren Condylus nach der Innenseite. Konsolidation der Fraktur nach 5 Wochen. Hand in Palmarflexion. Dorsalflexion unmöglich. Extension der Daumen sehr schwach, ebenso Extension der Finger ganz kraftlos. Sensibilität normal. — Operation 11 Wochen nach Konsolidation der Fraktur. Der Nerv ist ver-

dickt, in Narbenmasse eingebettet und mit dem Callus verwachsen. Lysis. Erfolg positiv. Nach $1^1/_2$ Wochen bessert sich die Bewegungsfähigkeit, nach 9 Wochen ist die aktive Beweglichkeit der Hand und Finger normal.

19. Sterling (Ref. Goldstein, D. Z. f. Ch. 1895). Nach 4 Wochen tritt die Lähmung auf. Vollständige motorische Paralyse. Sensibilität herabgesetzt. — Operation nach 6 Wochen. Der Nerv ist zwischen Periost und Knochen von Narbengewebe eingeschnürt. Lysis. Erfolg positiv. Nach einer Woche stellen sich die ersten willkürlichen Bewegungen ein, nach 3 Wochen sind alle Bewegungen, wenn auch schwach, möglich, nach 2 Monaten vollständige Heilung.

Kompression des N. radialis durch Callusmassen.

20. Trélat (Gaz. hebdom. 1891. Nr. 11. S. 122). 8jähr. Knabe. Fall auf den Arm. Nach 5 Wochen trat die Lähmung auf. Vollständige motorische Paralyse. Der Nerv wird durch reichlich entwickelten Callus komprimiert. Lysis. Erfolg positiv. Vollständige Funktionsfähigkeit tritt allmählich ein.

21. Polaison (Ref. Goldstein, D. Z. f. Ch. 1895). 51jähr. Pat. Splitterfraktur im unteren Drittel des Humerus. Nach der Konsolidation tritt die Lähmung auf. Vollständige motorische Paralyse. — Operation nach 6 Wochen. Der Nerv ist vollständig in Callus eingeschlossen. Resektion des Callus. Erfolg positiv. Nach 2 Jahren begannen die ersten willkürlichen Bewegungen. Später vollständige Heilung.

22. Goldstein (D. Z. f. Ch. 1895. S. 582). Hufschlag gegen den rechten Arm. Querfraktur in der Mitte des Humerus. Nach 17 Tagen traten unter heftigen Schmerzen die ersten Lähmungserscheinungen auf. Nach 1 Monat vollständige Paralyse. — Operation 1 Monat nach Eintritt der Lähmung. Der Nerv ist vollständig von Callus umwuchert. Lysis. Erfolg positiv. Nach 14 Tagen Besserung; nach 4 Wochen sind alle Bewegungen, wenn auch ohne Kraft, möglich; nach $3^1/_2$ Monaten vollkommene Heilung.

23. Chanzey-Pyzey (Ref. v. Virchow-Hirsch. Jahrb. 1889. II. S. 411). 50jähr. Mann. Fraktur des rechten Humerus. Eintritt der Lähmung nicht angegeben. Nach 3 Monaten motorische Paralyse, sensible Parese. — Operation nach 3 Monaten. Der Nerv ist in Callus eingebettet. Lysis. Erfolg positiv. Zuerst Besserung der Sensibilität, später der Motilität. Heilung nach 9 Monaten.

24. Thiersch (Fall 14). 42jähr. Pat. Infolge von Maschinenverletzung komplicierte Fraktur in der Mitte des rechten Humerus. Nach 3 Monaten war noch keine Lähmung bemerkbar. Nach 10 Monaten vollständige motorische Paralyse. Sensibilität anscheinend normal. — Operation 11 Monate nach dem Unfall. Der Nerv ist in Callus eingeschlossen und von Narbengewebe umschnürt. Lysis und Abmeisselung des Callus. Nach 40 Tagen war noch kein Erfolg bemerkbar, weitere Nachrichten fehlen.

Der N. radialis liegt in einem von Callus und Narbengewebe gebildeten Tunnel.

25. Busch (Berliner klin. Wochenschr. 1872. Nr. 34. S. 413). Maschinenverletzung. Fraktur in der Mitte des Humerus. Bei Entfernung des Gypsverbandes nach 8 Wochen vollständige motorische Paralyse. Atrophie der Extensoren und Supinatoren. Am Handrücken eine fast vollständig anästhetische Hautpartie; sonst ist die Sensibilität im Radialisgebiet herabgesetzt. Am Daumen, Zeige- und Mittelfinger schmerzhaftes Kribbeln. — Operation 16 Monate nach der Verletzung. Der Nerv liegt rechtwinklig abgeknickt und eingeschnürt in einem 1½ Zoll langen Knochentunnel und ist bandartig abgeplattet. Lysis. Erfolg positiv. Sofort kann Pat. mit dem 2. und 3. Finger leichte Streckbewegungen ausführen, das Kribbeln ist verschwunden. Am 2. Tage ist die Abduktion des Daumen möglich. Am 4. Tage ist die Extension aller Finger möglich.

26. Trélat (Gaz. hebdom. 1891. Nr. 11. S. 121). 40jähriger Pat. Splitterfraktur dicht oberhalb der Condylen. Bei Abnahme des Verbandes nach 1 Monat vollständige motorische Paralyse. — Operation 2 Monate nach der Verletzung. Der Nerv wird durch einen Canüle osteofibreux komprimiert. Lysis. Erfolg positiv. Nach 7 Monaten sind alle Bewegungen möglich.

27. Tilleaux (Ref. v. Bruns, Deutsche Chirurgie. 27. S. 473). 53jähr. Pat. Splitterbruch in der Mitte des Humerus. Bei Abnahme des Gypsverbandes nach 7 Wochen totale motorische Paralyse. — Operation nach 8 Wochen. Der Nerv verläuft bajonettförmig abgeknickt in einem knöchern fibrösen Tunnel und ist an mehreren Stellen durch Narbenstränge cirkulär umschnürt, so dass er die Form einer Perlschnur zeigt. Abmeisselung des Kanals, Lysis. Erfolg positiv. Nach 14 Tagen bereits Besserung, nach ½ Jahr vollkommene Heilung.

28. Delens (Ref. v. Bruns, Deutsche Chirurgie. 27. S. 473). 37jähr. Maurer. Subkutane Fraktur am unteren Ende des Humerus. Konsolidation der Fraktur nach 5 Wochen. Vollkommene motorische Paralyse, sensible Störungen am Vorderarm und Handrücken. — Operation nach 8 Wochen. Der Nerv ist bogenförmig verschoben und in einem knöchern fibrösen Kanal unverschieblich eingeschlossen, von zahlreichen Knochennadeln angespiesst. Abmeisselung des Kanals. Erfolg positiv. Besserung nach einigen Monaten.

Der N. radialis wird durch dislocierte Fragmente, Knochensplitter und abnorm entwickeltem Callus komprimiert.

29. Goldstein (Deutsche Zeitschr. für Chir. 1895. S. 582). Durch Fall auf den Arm subkutane Fraktur im mittleren Drittel des Humerus. Bei Abnahme des Verbandes nach 3 Wochen ist die Fraktur mit starker Callusbildung besonders an der hinteren äusseren Seite geheilt. Deut-

liche motorische Paralyse. — Operation 7 Wochen nach dem Unfall. Der Nerv verläuft abgeknickt über einen wallnussgrossen Callusvorsprung. Lysis mit Verletzung des Nerven. Erfolg positiv. Nach 14 Tagen traten die ersten willkürlichen Bewegungen auf, nach 1 Monat ist Streckung des Handgelenkes und der Finger möglich, nach 2 Monaten vollständige Heilung.

30. Ollier (Gaz. hebdom. 1865. Nr. 33. S. 515). Komplicierte Fraktur des Humerus in der Höhe des Sulcus spiralis. Die anfangs vorhandenen Schmerzen schwinden mit der Zunahme der Konsolidation; bei der Abnahme des Verbandes nach 40 Tagen besteht vollständige motorische Paralyse. Sensibilität im Bereich des Daumen und Zeigefingers herabgesetzt. — Operation 6 Monate nach der Verletzung. Der Nerv verläuft in einer knöchernen Rinne und wird durch ein in das Lumen vorspringendes Knochenstück komprimiert. Abmeisselung des Knochenstückes. Erfolg positiv. Am 20. Tage treten die ersten Bewegungen auf. Vollständige Heilung nach 1 Jahre.

31. Whitson (Ref. Schmidt's Jahrbücher. 1882. Bd. 195. Nr. 1). Fraktur im unteren Drittel des Humerus. Nach Abnahme des Verbandes ist vollständige Konsolidation der Fraktur eingetreten; es besteht motorische Paralyse. Finger kalt und hyperästhetisch. Der Nerv verläuft in der Rinne eines Fragmentes und wird seitlich durch ein prominierendes Knochenstück komprimiert. Lysis, Abmeisselung des Knochenstückes. Erfolg positiv. Schon am 2. Tage ist eine deutliche Streckung der Finger möglich. Nach 5 Wochen ist die Funktionsfähigkeit der Hand fast normal.

32. Trendelenburg (Fall 10). 18jähr. Pat. Fall auf den linken Arm. Subkutane Fraktur oberhalb der Mitte des Humerus. Nach 3 Tagen treten die ersten Lähmungserscheinungen auf. Nach 15 Tagen motorische Paralyse. Fast vollständige Anästhesie am Daumen, Zeige- und Mittelfinger. — Operation 19 Tage nach der Verletzung. Der Nerv verläuft fast rechtwinklig abgeknickt über die vorspringende Kante des oberen Fragmentes. Lysis und Abmeisselung der prominierenden Knochenkante. Erfolg positiv. Am nächsten Tage deutliche Besserung, nach 2 Wochen sind die nervösen Störungen verschwunden.

33. Thiersch (Fall 12). 15jähr. Pat. Maschinenverletzung. Subkutane Schrägfraktur in der Mitte des Humerus. Nach 14 Tagen besteht eine ausgesprochene motorische Paralyse. — Operation $1^1/_2$ Monat nach der Verletzung. Die Kante des oberen Fragmentes prominiert gegen den Nerven, der durch derbes Narbengewebe am Knochen fixiert ist. Lysis, Abmeisselung der Knochenkante, Verlagerung des Nerven. Erfolg positiv. Nach 2 Monaten wird eine deutliche Besserung der Nervenfunktion konstatiert. Weitere Nachrichten fehlen.

34. Trendelenburg (Fall 13). 20jähr. Pat. Maschinenverletzung). Komplicierte Splitterfraktur zwischen oberem und mittlerem Drittel des Humerus. Nach 16 Tagen traten die ersten Lähmungserscheinungen auf. Nach 19 Tagen vollständige motorische Paralyse. An der Streckseite des

Daumens, Zeigefingers und an der radialen Hälfte des Handrückens herabgesetzt. — Operation 25 Tage nach der Verletzung. Der Nerv ist verschoben und verläuft über eine scharfe Knochenpartie, wo er durch Narbengewebe fixiert ist. Lysis, Abmeisselung der Knochenkante, Verlagerung des Nerven. Erfolg positiv. Nach 69 Tagen waren die ersten willkürlichen Bewegungen wieder möglich. Nach Jahresfrist vollkommene Heilung

35. Trendelenburg (Fall 9). 5jähr. Knabe. Durch Fall von einem Wagen Fraktur des linken Humerus dicht über dem Ellenbogengelenk. Nach Abnahme des Verbandes totale motorische Paralyse. — Operation 8 Wochen nach der Verletzung. Der Nerv verläuft über einen Callustumor und wird stark gedehnt; keine narbigen Verwachsungen. Resektion des Callus. Erfolg positiv. Nach 8 Tagen ist die motorische Lähmung schon zum Teil zurückgegangen. Nach $2^1/_2$ Monaten Motilität wieder vollkommen normal.

36. Trendelenburg (Fall 11). 17jähr. Müller. Maschinenverletzung. Fraktur in der Mitte des Humerus. Mach Abnahme des Verbandes totale motorische Paralyse. Parästhesie in geringer Ausdehnung zwischen Daumen und Zeigefinger am Handrücken. — Operation $2^3/_4$ Monate nach der Verletzung. Der Nerv ist durch festes Narbengewebe an die Knochenkanten fixiert und ist an dieser Stelle narbig degeneriert. Resektion eines 6 cm langen Nervenstückes. Verkürzung des Humerus durch Resektion. Nervennaht. Erfolg positiv. Sensibilitätsstörung geht zurück. Nach $5^1/_2$ Monaten ist Streckung der Hand möglich.

AUS DER

PRAGER CHIRURGISCHEN KLINIK

DES PROF. DR. WÖLFLER.

XXV.

Ueber die osteoplastischen intercondylären Oberschenkelamputationen nach Ssabanejeff und Abrashanow.

Von

Dr. **Heinrich Hilgenreiner,**
Assistenten der Klinik.

(Mit 7 Abbildungen.)

Wenn in den letzten Jahren bei der Absetzung der unteren Gliedmassen immer mehr das Bestreben zutage trat, an Stelle der einfachen Amputation die osteoplastische zu setzen, so dürfte der Grund hiefür darin zu suchen sein, dass man in voller Würdigung der Wichtigkeit eines guten Stumpfes im Bereiche der unteren Gliedmassen mit dem bisher Erreichten nicht voll zufrieden gestellt schien und angesichts dieses Umstandes nichts unversucht lassen wollte, um das dem Chirurgen vorschwebende Ideal eines tragfähigen Stumpfes zu erreichen.

Der Begriff „tragfähig" erscheint heute noch nicht so genau festgestellt, als dass man mit demselben wie mit einer gegebenen Grösse rechnen könnte, indem der Ausdruck von den Einen für alle Stümpfe gebraucht wird, auf welche sich deren Besitzer zum Unterschiede von den nicht tragfähigen stützen können, gleichviel ob mit

dem ganzen Körpergewicht oder nur mit einem Teile desselben, während der grössere Teil der Autoren nur dann von einem tragfähigen Stumpfe spricht, wenn derselbe ohne Benützung einer Becken- oder Trochanterenstütze das volle Körpergewicht dauernd zu tragen imstande ist. Suchen nun auch die ersteren oder wenigstens ein Teil derselben der Ungenauigkeit ihrer Ausdrucksweise dadurch zu begegnen, dass sie von vollkommen-, gut- und unvollkommen-tragfähigen Stümpfen sprechen, so können auch diese Bezeichnungen, weil von verschiedenen Personen in verschiedenem Sinne gebraucht, zur Bezeichnung der Tragfähigkeit eines Stumpfes nicht ausreichen. Das ursächliche Moment für die dadurch unvermeidlichen Missverständnisse aber liegt darin, dass wir nur den einen Ausdruck „tragfähig" besitzen, indess wir in Bezug auf die Tragfähigkeit der Stümpfe drei grosse Gruppen unterscheiden müssen. Es dürfte daher angezeigt erscheinen, hierin eine kleine Abänderung durch Einführung eines neuen Ausdruckes eintreten zu lassen. Fassen wir in dieser Absicht die drei Gruppen, welche wir in Bezug auf Tragfähigkeit unterscheiden müssen und denen wir auch in dem unten erwähnten Lehrsatze Hirsch's über die atrophischen Veränderungen des Amputations-Knochenstumpfes begegnen, etwas näher ins Auge, so präsentieren sich dieselben wie folgt:

1. Stümpfe, welche das oben erwähnte Ideal des Chirurgen bedeutend, imstande sind, die gesamte Körperlast, welche ihnen in Vertretung der amputierten Gliedmassen zu tragen zukommt, auch thatsächlich zu tragen und für welche ich deshalb den Ausdruck tragfähig reserviert haben möchte. Nach aussen hin dokumentiert sich die Tragfähigkeit dieser Stümpfe durch Benützung der einfachen Hülsenstelze ohne Tuberstütze, i. e. um bei dem Ausdrucke zu bleiben, der Tragstelze.

2. Stümpfe, welche nur einen Teil der ihnen zukommenden Körperlast zu übernehmen imstande, den übrigen, häufig genug grösseren Teil derselben auf den Beckengürtel i. e. die Tubera ossis ischii und die Trochanteren abzuwälzen gezwungen sind und die man daher, da sie dem Körper durch Uebernehmen eines Teiles der Last wohl ein Stütze, aber nicht mehr abzugeben vermögen, zum Unterschiede von den tragfähigen als „stützfähige" bezeichnen könnte.

Als 3. Gruppe hätten sich endlich die nicht stützfähigen Stümpfe anzureihen, welche auch nicht einen Teil der Körperlast zu übernehmen vermögen, so dass deren Besitzer nur auf den Beckengürtel und die Tuberstütze angewiesen ist.

Beide letztgenannte Gruppen zusammen würden den Begriff der nicht tragfähigen Stümpfe ausmachen. Nach aussen hin ist dieser Mangel an Tragfähigkeit zum Ausdruck gebracht durch die Tuber- und Trochanterstütze, auf welche diese Stümpfe angewiesen sind. Je nachdem nun der Träger des Stumpfes dieselbe nur teilweise ausnützt, wie bei dem stützfähigen Stumpf oder aber einzig und allein auf der Beckenstütze aufruht i. e. auf derselben sitzt, wie beim nicht stützfähigen Stumpfe, könnte man eventuell auch von einer Stützstelze beim stützfähigen und von einer Sitzstelze beim nicht stützfähigen Stumpfe sprechen.

Wenn die vorstehenden Betrachtungen auch zunächst der tiefen Oberschenkelamputation und den übrigen Absetzungsmethoden in der Gegend des Kniegelenkes entnommen sind, so gelten dieselben doch auch in gleicher Weise für die Amputation des Fusses und des Unterschenkels in dessen unterem Drittel. Zu erwähnen wäre nur, dass in diesen Fällen als Stützpunkte für die Prothese an Stelle des Tuber ossis ischii und Trochanter femoris auch die Condylen der Tibia in Betracht kommen, wenngleich sie die Tuberstütze nicht voll ersetzen können, wesshalb manche Bandagisten ganz von ihnen absehen.

Im Nachstehenden sei der Einfachheit halber an der oben vorgeschlagenen Bezeichnungsweise für den Grad der Tragfähigkeit eines Stumpfes festgehalten.

Das Verdienst, der Frage, auf welche Weise tragfähige Stümpfe durch die Operation zu erzielen seien, zuerst näher getreten zu sein, gebührt nach Pirogoff und Gritti namentlich Bier[1]), welcher in jahrelanger Beobachtung und mannigfachen Versuchen die Gesetze für die Gewinnung des tragfähigen Stumpfes zu ergründen suchte. Es dürfte für unsere weitere Besprechung von Vorteil sein, auf die dabei von ihm gemachten Erfahrungen hier kurz hinzuweisen, um dieselben bei Beurteilung der zu besprechenden Operationsmethode besser vor Augen zu haben. Darnach ist zur Gewinnung eines tragfähigen Stumpfes nötig:

1. Primärer Verschluss der Markhöhle des Knochenstumpfes durch irgend einen Periost-Knochenlappen oder eine Gelenkfläche. Den Beweis hierfür erbringt Bier einerseits an der Hand der Erfahrungen, indem er hinweist, dass sämtliche Methoden, welche

1) Deutsche Zeitschrift für Chirurgie. Bd. 34. — Wiener klin. Wochenschrift 1894. — Verhandlg. der deutschen Gesellschaft für Chirurgie. 24. Kongress 1895. — Centralblatt für Chirurg. 1897. Heft 31.

tragfähige Stümpfe zu liefern imstande sind, dieser Bedingung genügen, sei es dadurch, dass die Markhöhle überhaupt nicht eröffnet (Exartikulation im Kniegelenk, Amputation nach Syme, Carden) oder aber die eröffnete Markhöhle durch einen Haut-Periost-Knochenlappen primär verschlossen wird (osteoplastische Amputation nach Pirogoff, Gritti, Ssabanejeff), andererseits durch eine Reihe von ihm selbst ausgeführter Experimente bei Unterschenkelamputationen, wobei er durch Bildung eines Periostknochenlappens mit und ohne Zusammenhang mit den bedeckenden Weichteilen zu guten Resultaten gelangte.

2. Gesunde narbenfreie Haut der Stützfläche, die Hautnarbe nicht mit dem Knochen verwachsen. Während Bier diesen Punkt in seiner ersten Mitteilung noch als unerlässliche Bedingung aufstellte, bezeichnet er ihn in seiner neuesten Mitteilung nur mehr als wünschenswert, indem er auch schon mehrere tragfähige Stümpfe erhalten habe, welche dieser Bedingung nicht mehr genügten i. e. bei welchen die Hautnarbe in die Unterstützungsfläche fiel. Indes scheinen solche Fälle denn doch nur Ausnahmen zu bedeuten, weshalb ich diesen Punkt an diesem Platze belasse.

3. Eine gewisse Widerstandsfähigkeit der für diese Stützfläche in Betracht kommenden Haut. Die verhältnismässig grosse Druckempfindlichkeit des Gritti'schen Stumpfes, beziehungsweise der hier für die Stützfläche in Betracht kommenden Haut über der Patella, sowie der von Ollier[1]) und Kummer[2]) erbrachte Beweis, dass man den an und für sich nicht tragfähigen Stumpf im untersten Teile der Diaphyse des Unterschenkels durch Bedecken der Sägefläche mit der sehr derben Haut der Ferse tragfähig machen kann, liefern hierfür die nötigen Daten. Freilich ist auch diese Bedingung nicht unbedingt erforderlich, auch eine Angewöhnung und allmähliche Abhärtung der für die Stützfläche in Betracht kommenden Haut möglich, wie zahlreiche tragfähige Stümpfe, nach Gritti, Exartikulation im Kniegelenk etc. gewonnen, beweisen. Nichtsdestoweniger bleibt eine von vornherein widerstandsfähige Haut für die Stützfläche ein günstiger Faktor für die Tragfähigkeit des Stumpfes.

Als mehr oder minder unwesentliche Momente für die Tragfähigkeit der Stümpfe wären noch zu erwähnen:

1. Die natürliche Verbindung zwischen transplantiertem Knochen-

1) Revue de Chir. XI. 4. p. 277. 1891.

2) Schweizer Korrespondenzbl. Nr. 3. S. 65.

stück und der dasselbe deckenden Haut. Wiewohl dieselbe nach Bier nicht nötig erscheint, wird dieselbe doch, schon mit Rücksicht auf die bessere Ernährung eines einzigen Haut-Periost-Knochenlappens, die einfachere Operationstechnik und die einfacheren Wundverhältnisse wo möglich anzustreben sein, abgesehen von der im andern Falle entstehenden Bindegewebsnarbe zwischen Knochenlappen und deckender Haut, welche für die Tragfähigkeit des Stumpfes jedenfalls kein günstiges Moment abgeben kann.

2. Der Hautmuskellappen. Derselbe bedingt im allgemeinen eine etwas bessere Ernährung des Lappens und wurde dementsprechend in manchen Fällen mit Erfolg zur Vermeidung von Rand-Nekrose bei grösseren Lappen angewendet. Ob er durch Umwandlung des Muskelgewebes in Bindegewebe die Unterstützungfläche des Stumpfes widerstandsfähiger macht und so auch einen direkten Einfluss auf die Tragfähigkeit des Stumpfes gewinnt, sei dahingestellt. In der weitaus grössten Anzahl der Fälle wird von demselben abgesehen.

3. Ein breiter Knochenstumpf. Nur bei nicht tragfähigen, der konischen Knochenatrophie verfallenden Stümpfen kann derselbe einen Vorteil bedeuten, welcher in den Worten Ritschl's[1]) gelegen sein dürfte: „Je grösser die Masse, desto schwerer die Zuspitzung". Für den unveränderlichen tragfähigen Stumpf kann die Breite des Stumpfes keinen nennenswerten Vorteil, wohl aber durch die grossen Weichteillappen, welche sie zur Deckung des Stumpfes nötig macht, einen nicht geringen Nachteil bilden.

Das Gesagte kurz zusammengefasst kämen wir zu folgendem Schlusse: Behufs Erzielung eines tragfähigen Stumpfes ist vor allem anzustreben primärer Verschluss der Knochensägefläche durch ein Periost-Knochenstück oder eine Gelenkfläche, und eine gesunde, narbenfreie Haut der Stützfläche des Stumpfes, sodann eine gewisse Widerstandsfähigkeit der für die Stützfläche in Betracht kommenden Haut, endlich die natürliche Verbindung zwischen transplantiertem Knochenstück und der dasselbe deckenden Haut i. e. der Haut-Periost-Knochenlappen. Der Hautmuskellappen dürfte sich bloss für manche Fälle als vorteilhaft erweisen, indess der sehr breite Knochenstumpf für den tragfähigen Stumpf i. e. dessen Gewinnung nur eine Gefahr bedeutet.

Die Vorteile des tragfähigen Stumpfes nun, welche uns denselben als den idealen erscheinen lassen, bestehen vor allem

1) Diese Beiträge. Bd. 11.

in der Beseitigung, beziehungsweise Vermeidung zweier Uebelstände des nicht tragfähigen Stumpfes: einmal Vermeidung der starken Inaktivitäts-Atrophie der Muskulatur des Stumpfes und dadurch Erhaltung der Muskelkraft und Leichtigkeit in der Ausführung der Bewegungen des Stumpfes, dann aber auch Verhinderung der Zuspitzung des Knochenstumpfes, welche, eine Folge mangelhafter und mangelnder Tragfähigkeit des Stumpfes, den Effekt der Operation geradezu in Frage stellen und einen neuerlichen operativen Eingriff erfordern kann. Hirsch[1]) berichtet über die atrophischen Veränderungen des Knochenstumpfes folgendes:

1. Hängt der Stumpf frei heraus, beziehungsweise liegt sein Ende nicht gegen eine Unterlage an, so nimmt der Querschnitt des Knochens gegen das Ende hin stark ab, d. h. der Knochen wird konisch zugespitzt.

2. Ruht der Stumpf mit seinem Ende auf einer Prothese und wird dabei der Regel entsprechend ein geringer Teil der Körperlast unterstützt, so büsst der Knochen gleichmässig an Querschnitt ein.

3. Stützt sich der Stumpf mit dem ganzen Gewicht des Körpers direkt auf die Prothese, so bleibt die Stärke des Knochens unverändert, vorausgesetzt, möchte ich hinzufügen, dass die Prothese auch die Schwere der Gliedmassen, welche sie ersetzt, besitzt, welcher Bedingung indess in der Mehrzahl der Fälle mehr als entsprochen ist.

Die Muskelatrophie aber, welche ja auch beim tragfähigen Stumpf nicht zu vermeiden ist, indem ihr die durch die Amputation ausser Funktion gesetzten Muskeln notgedrungen verfallen, betrifft beim nicht tragfähigen Stumpfe auch jene Muskeln, welche nur durch die Inaktivität des Stumpfes ausser Funktion gesetzt sind und bedingt auf diese Weise den schwerfälligen Gang, die Schlaffheit und Kraftlosigkeit der Bewegungen, wie sie dem nicht tragfähigen Stumpfe eigen sind. Ein nicht zu unterschätzender Vorteil des tragfähigen Stumpfes liegt endlich auch in der grösseren Sicherheit des Ganges, welcher Umstand sich aus dem innigeren Kontakt des Stumpfes mit der Bodenfläche erklärt. Dass diese Vorteile des tragfähigen Stumpfes zum Teile auch dem stützfähigen zukommen und zwar im allgemeinen umsomehr, je mehr der Stumpf selbst am Tragen der Körperlast participiert, liegt auf der Hand.

1) Hirsch, N. Ueber Amputationsstümpfe im allgemeinen und eine neue Amputationsmethode im besonderen. Dissert. Kiel 1893.

Die letzte Frage endlich, welche uns betreffs der tragfähigen Stümpfe noch interessiert, ob wir Methoden besitzen, welche uns derartige Stümpfe zu liefern vermögen, ist bereits oben teilweise beantwortet, indem eine Reihe derartiger Operationsverfahren namentlich angeführt wurde. Leider ist indess die Zahl der tragfähigen Stümpfe, welche uns diese Operationen liefern, eine verhältnismässig so geringe, die Zahl der Mängel aber, an welchen diese Operationsmethoden leiden, eine so beträchtliche, dass es vollauf gerechtfertigt erscheint, nach einem neuen Operationsverfahren sich umzusehen, welches bessere Resultate zu liefern verspricht. Inwieweit die von Ssabanejeff in dieser Absicht angegebene intercondyläre osteoplastische Oberschenkelamputation ein derartiges Verfahren darstellt, soll im folgenden etwas näher geprüft werden.

Die intercondyläre osteoplastische Oberschenkelamputation, 1887 von Ssabanejeff zum erstenmale am Lebenden wegen Elephantiasis cruris carcinomate complicata im Krankenhause zu Odessa ausgeführt, wurde im Jahre 1890 von ihm selbst in den chirurg. Jahresberichten publiziert[1]). Schon das Jahr darauf hatte Koch[2]) in Dorpat Gelegenheit, fünf von ihm nach dieser Methode operierte Fälle mitzuteilen und die Operation auf Grund der dabei gemachten Erfahrungen seinen deutschen Kollegen zu empfehlen. Figurierte nun seit dieser Zeit auch diese neue osteoplastische Oberschenkelamputation in den Lehrbüchern, so hörte man doch seither nichts weiter von einem Versuche mit dieser Operation in Deutschland oder anderwärts, und nur aus Russland sind in den letzten 2 Jahren 7 weitere Fälle, darunter 2 von Ssabanejeff selbst, gemeldet worden.

Die näheren Einzelheiten der Operationstechnik beschreibt Ssabanejeff folgendermassen:

Zwei Seitenschnitte von den Condylen des Oberschenkels bis zwei Querfinger unterhalb der Tuberositas tibiae, wo dieselben durch einen Querschnitt mit einander verbunden werden. Der innere Längsschnitt verläuft einen Finger breit von der inneren Kante der Tibia, parallel derselben; der äussere direkt über das Köpfchen der Fibula. Beide dringen in das Kniegelenk ein. Der so umschnittene Lappen bleibt im Zusammenhang mit der Tibia. Sodann wird aus der Haut der Kniekehle ein zweiter Lappen, um 2—3 cm kürzer als der vordere gebildet, beim Abpräparieren desselben das Kniegelenk von hinten her eröffnet und zugleich auch die

1) Chirurgitschesky Wiestnik 1890.

2) Wratsch 1891. Nr. 17 und Berliner klin. Wochenschr. 1891. Nr. 25.

Ligam. cruciata durchtrennt. Jetzt klappt man den Unterschenkel soweit gegen den Oberschenkel hinauf, dass die Vorderflächen beider sich berühren und sägt nun die vordere Hälfte der Tibia-Epiphyse in den Grenzen des vorhin umschnittenen und inzwischen retrahierten Vorderlappens ab. Sodann folgt die Absägung des Femur senkrecht zu seiner Längsachse, Unterbindung der Gefässe, Drainage des oberen Recessus und Naht der Hautwunde. Die Knochennaht ist, falls man den Stumpf hochlagert, nicht erforderlich. Fig. 1 a und b, dem Tillmanns'schen Lehrbuche für Chirurgie nachgebildet, stellt dieselbe schematisch dar.

Fig. 1.

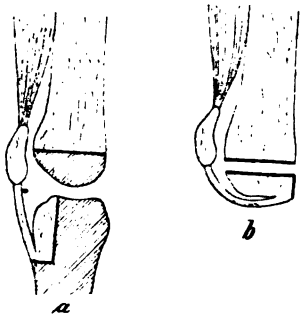

Koch bildet wegen der starken Retraktionsfähigkeit der Haut in der Kniekehle, die ihresgleichen nur mehr am Ellbogen und an der hinteren Seite des Oberschenkels findet, beide Lappen gleich lang und beginnt, wo möglich, noch etwas tiefer als 2 Querfinger unterhalb der Tuberositas tibiae, Modifikationen, wie sie von Ssabanejeff selbst in seinem letztoperierten Falle mit gutem Erfolg angewendet wurden. Zur Vermeidung der Randnekrose des hinteren Lappens empfiehlt Koch denselben als Hautmuskellappen mit Durchstich zu bilden und bemüht sich mehr Periost als Knochen im Knochenlappen der Tibia zu belassen, um die Verbindung zwischen demselben und dem Oberschenkel möglichst sicher zu gestalten. Die Abtragung der Gefässe erfolgt in der Kniekehle. Die Weichteilschnitte will er auf keinen Fall über die Insertion der Seitenbänder am Oberschenkel geführt wissen, indem sich auf diese Weise am besten die Neigung der Lappen, sich zu verziehen, beseitigen lasse, eine Ansicht, die wir übrigens auch bei Bohl[1]) in seiner Arbeit über die Gritti'sche Operation vertreten finden: „Ueberschreitet man während dieses Ganges die obere Ansatzstelle der Seitenbänder und die hintere Kniegelenkskapsel nicht, so dürfte die Stumpfbedeckung, weil sie mit den Gelenkpartieen in organischem Zusammenhange geblieben ist, nur relativ wenig sich zurückziehen, selbst wenn prima intentio nicht eintritt".

Prof. Wölfler bediente sich bei zwei der unten mitgeteilten Fälle des Cirkelschnittes etwa 8 cm unterhalb der Kniegelenkslinie,

1) Bohl, Edgar. Deutsche Zeitschrift für Chir. Bd. 43. S. 172.

auf welchen senkrecht die beiden seitlichen Schnitte von den Femurcondylen gefällt wurden, während die Abrundung der Lappen nach Bedarf vor der Hautnaht erfolgte. In einem dritten Falle wurde die Abrundung der Lappen gleich bei deren Bildung durch je zwei seitliche von den Condylen bogenförmig nach abwärts zum Zirkelschnitt verlaufende, einen Weichteilkeil zwischen sich belassende Schnitte besorgt. Das Absägen des Tibiasegmentes erfolgte stets mit der Bogensäge. Grosses Gewicht legt Prof. Wölfler darauf, dass das Tibiasegment der Sägefläche des Oberschenkels gut angepasst werde, so vor allem dasselbe nicht nach hinten überrage, welchem Uebelstande im gegebenen Falle leicht durch Absägen oder Abkneipen des betreffenden Knochenteiles abgeholfen werden kann. Von einer Annagelung des Hautperiostknochenlappens an die Sägefläche des Femur, wie Prof. Wölfler dies in seinen beiden ersten Fällen übte, sieht er jetzt ab, da sie völlig überflüssig, event. durch die in der Umgebung des Nagels entstehende Drucknekrose der Haut geradezu schädlich erscheint.

In einem Falle wurde nach einer Reamputation, bei welcher man sich wegen zu kurzer Weichteilmanschette zur Operation nach Ssabanejeff entschloss, das Kniegelenk von vorne her eröffnet, indem einfach die gebildete Weichteilmanschette beiderseits seitlich gespalten und die Schnitte bis zum Kniegelenke verlängert wurden, worauf durch Bildung des Hautperiostknochenlappens von der Amputations-Sägefläche aus das Kniegelenk eröffnet wurde. Nach Durchschneiden der Kapselbänder konnte der so gebildete vordere Lappen leicht nach aufwärts geschlagen und der Rest der Tibia aus dem hinteren Lappen ausgeschält werden. Die Fibula war schon vorher enucleiert worden. Der Vorgang gestaltete sich im ganzen wesentlich einfacher und bequemer und ist in ähnlichen Fällen zu empfehlen.

Im Falle Berka endlich wurde, da die Muskeln des alten Mannes sehr unnachgiebig erschienen, vorsichtshalber der Extensor cruris quadriceps von einer 2 cm oberhalb dem oberen Rande der Patella beginnenden Hautschnitte aus quer durchtrennt, analog dem Vorgehen von Neudörfer u. a. bei der Operation nach Gritti.

Weitergehendere Modifikationen der Methode, die Erhaltung der Beuger des Unterschenkels, bezw. deren Insertionen bezweckend, wurden von A. W. Jakobson, Djelitzyn und Abrashanow angegeben. Das Verfahren nach Jakobson[1]) lässt sich kurz also skizzieren:

1) Jacobson, A. W. Annalen der russischen Chir. 1896. Heft 6.

Hautschnitt hinten mit einem Längsschnitte in der Kniekehle beginnend, beiderseits nach vorn und unten konvex verlaufend bis etwa 2 bis 3 cm unterhalb der Tuberos. tibiae. Unterbindung der Art. poplit. vom Längsschnitte aus, Durchschneidung der Weichteile mit Schonung des M. biceps und der Mm. sartor., gracil., semimembranos. und semitendin., welche mit einem Teile des Periostes vom Knochen abgehoben werden. Durchschneidung des M. gastrocnemius und M. plantaris, Eröffnen des Gelenkes von hinten, Luxation desselben nach vorn, Durchsägen der Knochen nach Ssabanejeff, Aneinanderlagerung der Sägeflächen, Vernähung der Bicepssehne mit dem äusseren Rande des Tibiasegmentes, indess die übrigen geschonten Sehnen mit den Resten des M. gastrocnemius und M. plantaris vereinigt werden. Die Wunde wird longitudinal geschlossen.

Die Vorteile dieses Verfahrens sind unbestreitbar. Nur ist zu bedenken, dass, abgesehen von den technischen Schwierigkeiten, die Muskelinsertionen der Beuger des Unterschenkels ähnlich wie bei Gritti die Insertion des Rectus fem. verlegt werden, was nicht ohne jedweden Einfluss auf den Muskel sein dürfte. Auch bleibt natürlich nur der kleinere Teil der Funktion dieser Muskeln, soweit dieselben für das Hüftgelenk in Betracht kommen und dementsprechend auch nur der kleinere Teil der Muskelbündel für die Dauer erhalten, die Tragfähigkeit des Stumpfes vorausgesetzt. Nichtsdestoweniger wäre schon viel gewonnen, wenn auf diese Weise die Funktion des Hüftgelenkes voll und ganz erhalten bliebe, da dadurch die Bewegungen des Stumpfes an Kraft, Ausdauer und Leichtigkeit der Ausführung bedeutend gewinnen würden. Das Verfahren wird erst noch seine Prüfung am Lebenden zu bestehen haben, bevor man über dessen wahren Wert wird ein Urteil fällen können.

Fig. 2.

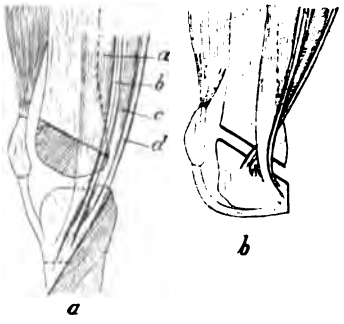

Djelitzyn[1]) publicierte 1895 unter dem Namen Amputatio femoris transcondyloidea osteoplastica obliqua ein Verfahren (Fig. 2 a und b), dessen wesentliche Unterschiede in der Eröffnung des Kniegelenkes von vorne durch Bildung eines grossen Hautperiostknochenlappens bestehen, welcher ein keilförmiges Segment der Tibia mit den Insertionen des M. rectus und der Mm. sartorius, gracilis, semitendi-

1) Djelitzyn. Experience of a variety of osteoplastic amputations of the femur. Vrach, St. Petersburg 1895. Nr. 24.

nosus und semimembranosus sowie das Köpfchen der Fibula mit der Ansatzstelle des M. biceps enthält, sowie in der entsprechenden schiefen Durchsägung der Femurcondylen senkrecht zur Sägefläche der Tibia. Das Verfahren zerfällt im Wesen in 4 Akte: Bildung des vorderen Lappens, Eröffnung des Kniegelenkes von vorne und Luxation des vorderen Lappens nach oben, Durchsägung der Femurcondylen, endlich Unterbindung der Vasa poplitea und Bildung des hinteren Lappens; die Methode ist nach eigenen Versuchen an der Leiche technisch möglich, wenn auch schwieriger als jene nach Ssabanejeff, dem gegenüber sie auch noch den Nachteil hat, ein grösseres Material an Haut und Knochen zu beanspruchen als jene. Die Vorteile sind im wesentlichen dieselben wie die der Modifikation nach Jakobson. Wie dieses Verfahren hat auch jenes erst noch die Prüfung am lebenden Material zu bestehen.

In jüngster Zeit endlich wurde eine weitere osteoplastische Methode der intercondylären Oberschenkelamputation von Abrashanow[1]) angegeben für jene Fälle, in welchen aus der Vorderfläche des Unterschenkels ein Lappen nicht zu bilden ist. Abrashanow empfiehlt für diese Fälle einen grossen hinteren Hautmuskelperiostknochenlappen analog dem vorderen Lappen nach Ssabanejeff; die im kleineren vorderen Lappen befindliche Patella mit der Insertion des M. rectus wird analog wie bei dem Verfahren nach Gritti angefrischt und durch Periostnähte an die periphere (i. e. nach Anlegen des hinteren Lappens an die Sägefläche des Femur vordere)

Fig. 3.

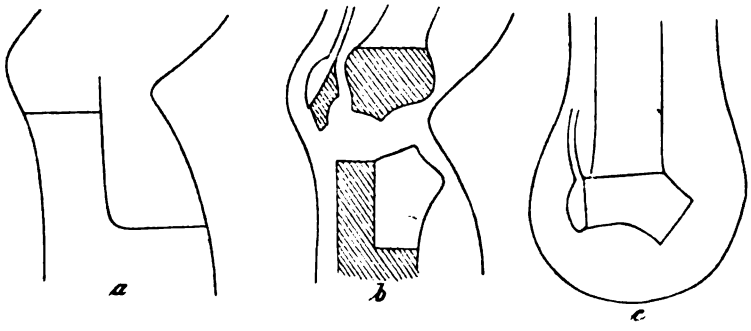

Sägefläche des Tibiasegmentes befestigt. Fig. 3 stellt den Vorgang der Operation und das Wesen derselben schematisch dar. Auf die

1) A. A. Abrashanow. Osteoplastische Methode der Amputatio femoris intercondylica. Annalen der russ. Chir. 1898. Heft 2.

Vorzüge und Nachteile dieser Methode gegenüber jener von Ssabanejeff werden wir unten nach Mitteilung zweier Fälle, welche an hiesiger Klinik nach diesem Verfahren operiert wurden, noch zu sprechen kommen.

Die Vorteile nun, welche wir von der Methode Ssabanejeff erwarten, sind zunächst solche, welche aus der Tragfähigkeit des Stumpfes hervorgehen, indem derselbe sämtliche wesentliche und unwesentliche Momente, welche wir oben als Vorbedingungen des tragfähigen Stumpfes kennen gelernt haben, besitzt. Wir haben dieselben im Vorausgegangenen zur Genüge kennen gelernt. Dazu kommt als weiterer Vorteil die Erhaltung der Insertion des M. rectus, bezw. nach dem Verfahren von Jakobson und Djelitzyn auch der der obgenannten Oberschenkelmuskeln.

Wenn die Methode nach Ssabanejeff trotzdem bisher so wenig Beachtung gefunden, so ist dies hauptsächlich darin gelegen, dass bei der Absetzung der unteren Gliedmassen in der Gegend des Kniegelenkes sich eine Reihe von im allgemeinen recht guten Operationsmethoden begegnen, zumal jede derselben neben ihren Nachteilen auch bedeutende Vorzüge aufzuweisen hat, ein Umstand, der auch bei der Operation nach Gritti sich geltend machte und Oliva[1]) 1890 noch zur Klage Anlass bot, dass diese bereits 1857 empfohlene Operation so selten zur Anwendung komme, so beispielsweise unter 192 Oberschenkelamputationen, über welche von Küster, H. Fischer, Billroth und Volkmann 1871—1885 berichtet wird, nicht ein einziges Mal ausgeführt erscheine.

Vielleicht erscheint es angezeigt, an dieser Stelle sofort einen Vergleich der in Rede stehenden Operationsmethode nach Ssabanejeff mit diesen bei der Absetzung der unteren Extremität in der Gegend des Kniegelenkes in Betracht kommenden Konkurrenzoperationen zu ziehen. Als solche wurden bisher genannt die hohe Unterschenkelamputation, die Exartikulation im Kniegelenke, die osteoplastische Amputation im Oberschenkel nach Gritti und die transcondyläre Amputation des Femur nach Carden.

I. Die hohe Unterschenkelamputation. Zumeist ausgeführt am Orte der Wahl d. i. 5 Querfinger unterhalb des Kniegelenkes oder 2 Querfinger unter der Tuberos. tibiae, wodurch einerseits die Insertionen der Beuger des Stumpfes erhalten bleiben, ohne dass andererseits der Stumpf für eine Kniestelze zu lang ausfällt, indem derselbe in gebeugtem Zustande die hintere Oberschenkellinie

1) Oliva, Valent. Diese Beiträge. Bd. 6. 1890.

nur um etwa $1^1/_2$ cm überragt. Als Vorteile der Methode sind zu nennen:

1. Die einfache Operationstechnik und die dadurch bedingten einfachen Wundverhältnisse, welche dieser Operation in Privatwohnungen, Feldspitälern u. dgl. allein schon ihre weitere Existenz gegenüber jeder osteoplastischen Methode sichern.

2. Die ausgezeichnete Tragfähigkeit und Leistungstüchtigkeit des im Knie gebeugten Stumpfes.

Die Erhaltung des Kniegelenkes kann natürlich nur dann einen besonderen Vorteil für den Träger des Stumpfes bedeuten, wenn dasselbe nicht nur in seinem anatomischen Bau, sondern auch in seiner Funktion unversehrt erhalten bleibt, die Strecker und Beuger desselben i. e. deren Insertion unversehrt und die Funktion des Gelenkes nicht durch eine Kniestelze aufgehoben erscheint. Der Vorteil kommt demnach in erster Linie jenen zugute, welche imstande sind, eine im Kniegelenke bewegliche Prothese sich anzuschaffen und, auf die Tragfähigkeit des im Knie gebeugten Stumpfes verzichtend, denselben zur Beugung der künstlichen Extremität benützen wollen. Für diese Fälle aber wird der Stumpf umso besser seinem Zwecke entsprechen, je länger er ist, zumal der kurze Stumpf, wie ihn die hohe Unterschenkelamputation liefert, durch die Neigung, sich in Flexionsstellung zu begeben, in den Trichter der künstlichen Extremität häufig nicht gut eingeführt werden kann, sodass v. Langenbeck[1]) für Patienten, welche derartige Prothesen zu tragen beabsichtigen, an Stelle der hohen Unterschenkelamputation direkt die Exartikulation im Kniegelenk empfiehlt.

Als Nachteil der hohen Unterschenkelamputation ist eigentlich nur zu erwähnen die häufige Druckgangrän über der scharfen Kante der Tibia. Nach den verschiedenen Statistiken beträgt dieselbe, wie Bruns[2]) angiebt, selbst in den nicht komplicierten Fällen, etwa ein Drittel sämtlicher Fälle. Von den zahlreichen Modifikationen, welche zur Vermeidung derselben angegeben wurden, seien nur erwähnt die Bildung eines einfachen inneren Lappens nach Helferich[3]), die Bildung zweier seitlicher Lappen von verschiedener Breite nach Mosetig-Moorhof[4]), Obalinski's[5])

1) Verhandl. der deutschen Gesellschaft für Chirurgie VII. Kongr. I. S. 26.
2) Diese Beiträge. X. 2. 1893.
3) Münchener med. Wochenschr. XXXIV. 36. 1887.
4) Wiener med. Presse. XXVIII. 45. 1887.
5) Centralblatt für Chirurg. XIV. 57. 1887.

Hahnenkammmethode, die Bildung eines Hautwulstes über der Tibiakante nach Bogdanik[1]), die subperiostalen Verfahren nach Bruns[2]) und Fuhr[3]) etc.

Vielleicht wäre es mit Rücksicht auf die starke Retraktionsfähigkeit der Haut im Bereiche der Kniekehle, auf die wir bereits oben gelegentlich hingewiesen haben und die nach Roser's Ansicht an keinem anderen Körperteile mehr in so hohem Masse sich vorfindet, sowie mit Rücksicht auf den Umstand, dass der Stumpf bei Benützung einer Kniestelze im Knie gebeugt getragen wird, wodurch die Haut der Streckseite eine stärkere Spannung erfährt, angezeigt, die Weichteilmanschette sehr reichlich und bei im Knie gebeugtem Unterschenkel zu bilden, wodurch beiden genannten Umständen Rechnung getragen wird. Erscheint es doch mehr als wahrscheinlich, dass ein grosser Teil der Druckgangrän über der Tibiakante durch eine von vornherein zu kurz bemessene oder aber durch die Lokalisation und Art der Erkrankung zu kurz gegebene Weichteilmanschette bedingt ist.

Auf den Bedarf an Weichteilen bei der Amputatio cruris in loco electionis etwas näher eingehend, kommen wir nun, wenn wir von einem mittelstarken Unterschenkel und von dem in den meisten Lehrbüchern vertretenen Grundsatze, dass die Länge der Manschette dem halben Durchmesser der zu amputierenden Gliedmasse gleichkomme, ausgehen, zu dem Schlusse, dass der Weichteilschnitt in diesem Falle etwas oberhalb der Mitte des Unterschenkels oder, falls wir dieselbe mit Rücksicht auf das oben Erwähnte etwas reichlicher ausfallen lassen wollen, in der Mitte des Unterschenkels auszuführen ist. Sind aber noch soviel gesunde Weichteile vorhanden, so dürfte bei den guten Resultaten, namentlich in Bezug auf Trag- und Leistungsfähigkeit, welche der im Knie gebeugte Stumpf nach einer Unterschenkelamputation am Orte der Wahl liefert, eine andere Absetzungsmethode überhaupt nicht in Betracht kommen, es sei denn, dass man bei Patienten, welche eine künstliche Extremität zu tragen beabsichtigen, wegen des oberwähnten Bestrebens des kurzen Unterschenkelstumpfes, sich in Flexion zu stellen, eine andere, tragfähige Stümpfe liefernde Absetzungsmethode, als welche zunächst das Verfahren nach Ssabanejeff

1) Centralblatt für Chirurg. 21 S. 473.
2) L. c.
3) Münchener med. Wochenschr. XXXV. 15. 1888.
4) Verhandl. der deutschen Gesellschaft für Chir. 7. Kongress. I. S. 26.

in Betracht käme, vorziehen wollte.

Bei der Amputation des Unterschenkels im oberen Viertel und zwar unterhalb des Köpfchens der Fibula, welche ebenfalls noch einen im Knie gebeugten tragfähigen Stumpf liefert, ist eine Konkurrenz mit dem Verfahren nach Ssabanejeff insoferne eher gegeben, als dieselbe keine derartig guten Resultate aufzuweisen hat, welche jedwede Konkurrenz von vornherein ausschliessen würden und auch der nicht sehr verschiedene Weichteilbedarf der beiden Verfahren fordert unwillkürlich zu einem Vergleich auf. Dabei ergibt sich nun, dass die in Rede stehende Unterschenkelamputation infolge der raschen Dickenzunahme der Tibia im oberen Viertel und dem dadurch bedingten relativ grossen Weichteilbedarf, sowie vor allem infolge der trotz der Tragfähigkeit des im Knie gebeugten Stumpfes nicht sehr bedeutenden Leistungsfähigkeit desselben, letztere wahrscheinlich bedingt durch die teilweise Durchtrennung seiner Beugemuskeln und die Kürze des Stumpfes, dem Verfahren von Ssabanejeff, das einen ebenso trag- wie leistungsfähigen Stumpf liefert, im allgemeinen nachzusetzen ist. In Betracht kommt dabei auch noch der, wenn auch nicht sehr bedeutende absolut geringere Weichteilbedarf bei der Methode von Ssabanejeff gegenüber der in Frage stehenden Amputation. Dagegen war dieselbe vollkommen berechtigt, solange der tragfähige Stumpf bei den übrigen Absetzungsmethoden im Bereiche des Kniegelenkes zu den Ausnahmen gehörte und ist es vielleicht noch heute in manchen Fällen an Stelle von Ssabanejeff, wo eine osteoplastische Operation infolge irgend welcher Momente gerne vermieden wird und man auf diese Weise noch einen gut tragfähigen Stumpf zu erhalten hofft wie beispielsweise in der Kriegschirurgie, in der Praxis des Landarztes, bei kachektischen Individuen etc. In solchen Fällen werden etwas höhere Amputationen des Unterschenkels als am Orte der Wahl stets gerechtfertigt, wenn nicht indiciert erscheinen, während auf Kliniken, in Krankenhäusern etc. an deren Stelle die osteoplastische Amputation nach Ssabanejeff zu treten hätte, selbstverständlich vorausgesetzt, dass dieselbe auch praktisch den in sie gesetzten Erwartungen entspricht.

Die Amputation des Unterschenkels in dessen Condylen endlich, wie sie 1798 zuerst von Larrey[1]) im ägyptischen

1) Puel. Amputationen des Unterschenkels im oberen Viertel und in den Condylen. Annales de la Soc. de méd. d'Anvers 1874. Octobre et Novembre 574, Decembre 673.

Feldzuge, dann etwa 15—20mal zu Beginn unseres Jahrhunderts von Percy und Laurent[1]) ausgeführt wurde, fällt dadurch, dass sie keinen sorgfältigen Stumpf liefert, ausser jede Konkurrenz und war nur solange gerechtfertigt, als die Prognose quoad vitam bei den Amputationen mit jedem Zoll näher dem Rumpfe sich bedeutend verschlechterte, also in der präantiseptischen Zeit. Die übrigen Mängel, welche ihr nachgesagt wurden, die eventuelle Eröffnung des Kniegelenkes bei etwaiger Kommunikation des Tibia-Fibulargelenkes mit diesem (10%), die Eröffnung der unter den Insertionen der Beuger gelegenen Schleimbeutel etc. wären jetzt in der Zeit der Asepsis viel nebensächlicher, ebenso wie die Durchtrennung der beiden Arterien nahe ihrem Ursprunge aus der A. poplitea nicht ausschlaggebend sein könnte. Das Verfahren ist heute so gut wie vergessen.

II. Was die Exartikulation im Kniegelenke, diese schon Hippocrates bekannte, 1830 von Velpeau in die allgemeine Praxis eingeführte und seitdem wiederholt verlassene und wieder aufgenommene Methode anbelangt, so besitzt auch diese mehrere wertvolle Vorteile, denen gegenüber sich eigentlich nur ein schwerer Nachteil geltend macht.

Als Vorzüge derselben sind zu nennen:

1) Wiederum die Einfachheit der Technik und der Wundverhältnisse;

2) die Unempfindlichkeit und die dadurch bedingte Leistungsfähigkeit eines guten Exartikulationsstumpfes, wahrscheinlich bedingt durch die Verschieblichkeit der Weichteildecken gegen den Stumpf, zwischen welchen sich förmlich eine Art von Gelenk herstellt, wie Socin nachgewiesen hat;

3) die so seltene Zuspitzung des Knochenstumpfes, welche einmal in der Tragfähigkeit desselben, wie auch andererseits in dessen Breite und Masse ihren Grund findet.

Diesen Vorteilen stehen nun gewisse Nachteile gegenüber, wenngleich die früher oft angeführte Vereiterung in den Falten und Buchten der Synovialhöhle, sowie die Nekrose der Condylenknorpel und das langsame Abstossen derselben nur mehr Gespenster aus der vorantiseptischen Zeit bedeuten. Dagegen sind auch jetzt noch als Nachteile anzuführen:

1) die Grösse des vorderen Velpeau'schen Lappens, resp. die Schwierigkeit einen solchen zu erhalten, um die Weichteilnarbe ausserhalb der Unterstützungsfläche fallen zu lassen;

1) Vergl. Seite 775, Anm. 1.

2) die dadurch bedingte Häufigkeit der Lappengangrän im vorderen Lappen, am häufigsten in Form der Randnekrose, bisweilen auch in Form von erheblicheren Nekrosen, wodurch es zur unverschieblichen Verwachsung des Lappens mit den darunter liegenden Condylen, zur Druckempfindlichkeit und Unbrauchbarkeit des Stumpfes kommt. Die Ursache dieser verhältnismässig häufigen Gangrän im vorderen Lappen mag neben den schlechten Ernährungsverhältnissen, wie sie durch die Durchschneidung der Aa. genu articulares den Lappen fast sämtlicher hier in Betracht kommenden Absetzungsmethoden eigen ist, vor allem auch in der Grösse des Lappens, sowie vielleicht auch in dem Umstande zu suchen sein, dass der Hautlappen hier, auf einer Knorpelfläche aufliegend, mit der er normaler Weise keinerlei Verwachsung eingeht, nur auf die Ernährung durch die Hautgefässe angewiesen ist. Zahlreiche Vorschläge zielen denn auch dahin, diesem Uebelstande der so häufigen Lappengangrän abzuhelfen und es ist namentlich die jetzt so ziemlich allgemein geübte Erhaltung der Patella im vorderen Lappen, welche durch Besserung der Ernährungsverhältnisse die Fälle von Lappengangrän bedeutend herabsetzte, während Kraske die Extensionsstellung des Stumpfes für die Nachbehandlung empfahl, indem er fand, dass der bei hochgelagertem Stumpfe erblasste Lappen bei Tieflagerung desselben infolge der geringeren Spannung der Weichteile sich wieder färbte. Dagegen scheinen die verschiedenen Versuche vom grossen vorderen Velpeau'schen Lappen abzusehen — ich erwähne nur die Bildung zweier seitlicher Lappen nach Rossi, den vorderen herzförmigen Lappen nach Bryant, den Blandin'schen Wadenlappen und den Cirkulärschnitt nach Baudens — zu keinen befriedigenden Resultaten geführt zu haben, indem Habs[1]) in seiner Arbeit über die Exartikulation wiederum den Velpeau'schen Lappen als Norm zu nehmen empfiehlt und die übrigen Methoden erst dann anzuwenden rät, wenn zur Bildung eines grossen vorderen Lappens das Hautmaterial nicht mehr ausreichen sollte;

3) die Muskelatrophie der ihrer Insertionen beraubten Muskeln, vor allem der Extensoren, welche dadurch am meisten betroffen werden. Wenn von seiten der Anhänger der Exartikulation eingeworfen wird, dass die Gebrauchsfähigkeit des Stumpfes darunter keineswegs leide, indem die Muskeln für das Hüftgelenk erhalten blieben und nur jene Teile der Atrophie verfielen, welche durch Wegfall des

1) Habs. Die Exartikulation des Unterschenkels im Kniegelenk. Deutsche Zeitschrift für Chirurgie. Leipzig 1894.

Unterschenkels ausser Funktion gesetzt erscheinen, so bedarf dies insoferne einer kleinen Berichtigung, als jene Muskeln, welche bei der Bewegung des Kniegelenkes sowohl wie auch bei jener des Hüftgelenkes beteiligt erscheinen, wie der M. rectus femoris und die Muskeln der Beugeseite des Oberschenkels bei Wegfall ihrer Insertionen ihre beiden Funktionen verlieren, während bei Erhaltung derselben, wie bei Ssabanejeff, bezw. Jacobson und Djelitzyn, die Muskeln ihrer Funktion als Strecker oder Beuger des Hüftgelenkes noch nachkommen können.

Lassen wir schliesslich zur besseren Beurteilung der Exartikulation noch die Statistik sprechen, so ergiebt die bereits erwähnte Arbeit von Habs unter 20 Fällen (darunter 18 mit Bildung eines grossen vorderen Lappens) zweimal erheblichere Gangrän im vorderen Lappen (darunter 1 Fall Blandin), ferner 3 Fälle mit umschriebener Randnekrose (betrifft Fälle, wo die Patella exstirpiert wurde). Letztere heilten übrigens anstandslos, während in den beiden erstgenannten Fällen Hauttransplantationen sich nötig erwiesen, von denen die eine ein leidliches, die andere ein ungünstiges Resultat lieferte. Die Atrophie des M. quadriceps war in allen Fällen eine bedeutende. Die Dauererfolge konnten bei 16 Personen, welche Nachricht gaben, festgestellt werden und ergaben 8 vorzügliche, 5 mässige Erfolge und 3 Misserfolge. Von 12 Patienten, welche längere Zeit in Beobachtung blieben, hatten 9 einen tragfähigen, 3 einen stützfähigen Stumpf. Alles zusammengefasst ergab sich: Einmal Exitus, 3 Misserfolge, 2 mässige und 14 gute Erfolge.

Ein Vergleich mit Ssabanejeff ergibt auch hier abgesehen von der etwas einfacheren Operationstechnik bei der Exartikulation dieselben Vorteile wie bei dieser, so vor allem den völlig unempfindlichen, tragfähigen und unveränderlichen Stumpf. Dazu kommt, dass durch die Erhaltung obgenannter Muskelinsertionen die Muskelatrophie des Stumpfes zum Teil hintangehalten und die Kraft der Bewegungen im Hüftgelenke dem Stumpfe ungeschwächt bewahrt wird. Auch der Lappen lässt, weil etwas kleiner und als Hautperiostknochenlappen gebildet, der sich im Gegensatze zum Hautlappen bei der Exartikulation an eine Wundfläche anlegt, von vornherein eine seltenere Gangrän des Lappens und geringere Ausdehnung derselben erwarten.

III. Die Carden'sche transcondyläre Oberschenkelamputation soll, wie deren Anhänger ihr nachrühmen, gegenüber der Exartikulation eine etwas seltenere Lappengangrän infolge

des etwas kleineren Lappens aufweisen, während von anderer Seite die beiden Operationen in Bezug auf diesen Punkt auf gleiche Stufe gestellt werden. Die Ursache für die Lappengangrän bilden auch hier wie bei der Exartikulation die Grösse des Lappens und die schlechten Ernährungsverhältnisse desselben, wozu als weiteres ungünstiges Moment gegenüber der Exartikulation der Wegfall der Patella aus dem vorderen Lappen käme, indes der Umstand, dass der Hautlappen auf eine Wundfläche zu liegen kommt, ein günstiges Moment für die Ernährung des Lappens gegenüber der Exartikulation bedeuten dürfte. Zur Vermeidung der Gangrän im vorderen Lappen, welche durch die nach derselben auftretenden breiten, dem Knochen adhärenten Narben den Stumpf zur Stütze völlig untauglich macht, empfiehlt Volkmann[1]), wo es angeht, den hinteren Lappen bis zum Capit. fibulae reichen zu lassen und den vorderen etwas kürzer als gewöhnlich, also bis zur Tuberos. tibiae zu nehmen, indem durch die starke Retraktion der Lappen in der Kniekehle die Narbe auch so noch ausserhalb der Stützfläche zu liegen komme.

Als Uebelstand dürfte auch die Bildung einer Weichteilnarbe zwischen den wundgemachten Condylen und dem Hautlappen zu bezeichnen sein, welche es vielleicht auch erklärt, warum die Resultate nach der transcondylären Amputation in Bezug auf Tragfähigkeit noch viel zu wünschen übrig lassen.

Dass unter diesen Umständen ein Konischwerden des Stumpfes nicht so selten vorkommt, geht aus dem oben über die Ursache der Zuspitzung des Knochenstumpfes Gesagten leicht hervor.

Zur näheren Beleuchtung der durch dieses Amputationsverfahren gewonnenen Resultate sei die Mitteilung Kraske's[2]) aus der Hallenser Klinik erwähnt, wonach von 32 nach dieser Methode auf genannter Klinik Operierten 25 geheilt wurden, von denen 11 im Stande waren, sich auf ihren Stumpf zu stützen, dagegen nur einige wenige, damit andauernd zu gehen und zu stehen, ein Resultat, welches uns zeigt, dass auch nach diesem Verfahren trag- resp. stützfähige Stümpfe gewonnen werden können, das uns indes noch lange nicht befriedigen kann und darf.

IV. Die Methode nach Gritti endlich verdient vor allem als Konkurrenzmethode bezeichnet zu werden, indem sie der Methode Ssabanejeff als osteoplastische Amputation des Oberschenkels

1) Kraske. Ueber die Carden'sche Amputation des Oberschenkels. Centralblatt für Chirurg. Nr. 35.

2) Kraske l. c.

im unteren Drittel sehr nahe steht, sodass von einigen Autoren letztgenanntes Verfahren geradezu als eine Modifikation der Gritti'schen Operation bezeichnet wird. Anfänglich stark vernachlässigt, gelangte die Methode nach Gritti in den letzten Jahren zu immer ausgebreiteterer Anwendung und fand ziemlich zahlreiche Anhänger, welche sie gegenüber der Exartikulation und der transcondylären Amputation warm verteidigen. Eine etwas eingehendere Vergleichung des Verfahrens nach Ssabanejeff mit dem in Rede stehenden erscheint deshalb, abgesehen von der nahen Verwandtschaft der beiden Methoden, auch insofern von Bedeutung, als eine zu Gunsten des Ssabanejeff'schen Verfahrens ausfallende Entscheidung mehr oder minder zugleich auch die Superiorität dieses Verfahrens gegenüber den beiden oben genannten Absetzungsmethoden der Exartikulation im Kniegelenke und der Carden'schen Operation besagen würde.

Von den ursprünglich angegebenen zahlreichen Vorzügen der Methode ist Gritti im Laufe der Jahre bis auf 3 zurückgegangen[1]), von denen der als letzter angeführte: Die Lage der Wunde nach hinten, wodurch der Abfluss der Sekrete und die Besichtigung der Wunde beispielsweise bei einer sekundären Nachblutung erleichtert werde, gegenwärtig wohl kaum mehr in Betracht kommt, abgesehen davon, dass die in Betracht kommenden Konkurrenzmethoden den gleichen Vorteil aufweisen würden. Sonach behalten heute als Vorzüge der Methode nur noch Geltung:

1) Der knöcherne Verschluss der Amputationsfläche des Femur, wodurch der Stumpf eine unveränderliche Gestalt erhält und tragfähig wird, zumal die Hautnarbe nach hinten zu liegen kommt, welcher Vorteil von den Anhängern des Verfahrens umso höher angeschlagen wird, als gerade der Oberschenkelstumpf häufiger als jeder andere durch Muskelatrophie und Retraktion der Muskeln bis zu voller Gebrauchsunfähigkeit konisch zu werden pflegt.

2) Die Erhaltung der Insertion der Streckmuskeln des Oberschenkels, vor allem des M. rectus femoris, welche die bereits erwähnten Vorteile der erhöhten Muskelkraft des Stumpfes und der grösseren Natürlichkeit des Ganges nach sich zieht. Auf den Einwurf der Gegner des Verfahrens nach Gritti, dass der Hauptvorteil der Erhaltung der Muskelinsertion mit dem Wegfalle der Muskelfunktion durch das Entfernen des Unterschenkels gleichfalls ausser Betracht komme, ist bereits bei Besprechung der Exartikulation geantwortet worden.

1) Gritti, R. Congrès internationale des Sciences médicales. Genève 1877.

Diesen Vorteilen der Methode stehen nun wiederum Uebelstände gegenüber, und wenn von den Nachteilen, wie sie die Statistik Salzmann's[1]) 1880 aufzählt, in der Zeit der Asepsis auch ein grosser Teil nicht mehr besteht, ebenso wie die daselbst angegebene Mortalität mit 42—68% eben nur durch die präantiseptische Zeit, aus welcher diese Fälle stammen, erklärbar und schon bei Herda[2]) 1895 auf 12,3% gesunken ist, so bestehen einige der dort angegebenen Nachteile doch auch heute noch fort, unbeschadet der zahlreichen Vorschläge und Modifikationen, welche dieselben aus der Welt schaffen sollten. Im Folgenden sollen dieselben Erwähnung finden:

1) Das von den meisten Operateuren wiederholt beobachtete Abgleiten der Patella, bedingt durch die starke Spannung und spätere Retraktion des M. rectus. Unter den von Bohl[3]) 1896 gesammelten 198 Fällen wurde dasselbe 25mal beobachtet d. i. 12,6% und zwar 19mal unter 116 vor 1878 operierten Fällen i. e. 16,3% und 6mal unter 82 nach 1878 operierten Fällen i. e. 7,3%. So klein nun auch nach dieser neueren Statistik die Zahl dieser Fälle erscheinen mag, so unangenehm ist ein derartiges Vorkommnis, da hiedurch der Operationserfolg mehr als in Frage gestellt erscheint. Daher auch die grosse Anzahl von Vorschlägen und Modifikationen dieser Methode, welche darauf gerichtet sind: die Spannung des M. rectus herabzusetzen und eine hinreichende Fixation der Patella an der Sägefläche des Femur zu bewerkstelligen: die Spannung des M. rectus soll nach diesen Vorschlägen herabgesetzt werden entweder durch höhere Durchtrennung des Femur, wie dies die Vorschläge von Ried[4]), Albert, Bardeleben und die Modifikation von Stokes angeben oder durch Verlängerung (Casati), bezw. Durchtrennung und zwar vollständige (Neudörfer u. a.) oder unvollständige (Sczymanovsky) der Quadricepssehne; eine bessere Fixation der Patella aber an der Sägefläche des Femur wird angestrebt durch Knochensutur (Gritti, Sawostitzki, Albert u. A.) Gypsverband (Mnichovsky, Dittel), Collodiumstriche (v. Wahl), perkutane Annagelung (Bruns), mit Hilfe des Lig. patellae nach Bohl u. s. w. Die grosse Zahl der Vorschläge ist das beste Zeugnis für die damit erzielten Resultate.

1) Archiv für klin. Chirurgie. Bd. 25. p. 631.
2) Münchener med. Wochenschr. 1895.
3) Deutsche Zeitschrift für Chirurg. Bd. 43. p. 172.
4) Ibid. Bd. 25. p. 245.

2. Die Differenz des Durchmessers der Patella und jenes des Femur, wodurch eine Randnekrose des überragenden Femurendes und eine Schädigung der umliegenden Weichteile ermöglicht wird. Auch dieser Nachteil wurde bereits längst erkannt, und einzelne Vorschläge zielen auf dessen Beseitigung hin, so jener von Bruns, das Femur 2 cm über dem obern Rande des Gelenkknorpels zu durchtrennen, weil dort die Sägefläche des Femur ungefähr dieselbe Grösse hat, wie jene der Kniescheibe, während Bardeleben direkt den Rat gibt, so zu durchsägen, dass die Sägeflächen von Femur und Patella in ihren äusseren Umgrenzungen genau auf einander passen. Denselben Vorschlag machte 1885 auch Harmsen und es wurden beispielsweise an der Klinik von Wahl in der darauffolgenden Zeit die Operationen nach Gritti in dieser Weise ausgeführt.

3. Die mangelhafte Eignung der bei Gritti für die Stützfläche in Betracht kommenden Haut zum Aufstützen, wodurch sich die schlechten Resultate des Stumpfes nach Gritti in Bezug auf die Tragfähigkeit erklären, sodass Bardeleben, ein eifriger Nachahmer Gritti's, seinen Patienten ausnahmslos Sitzstelzen empfiehlt und der Ansicht ist, dass gerade die direkte Belastungsfähigkeit des Stumpfes nicht als ein Vorteil der Gritti'schen Methode angesehen werden dürfe, und Köhler[1]) selbst, dem wir diese Anschauung Bardeleben's entnehmen, von dem Gritti'schen Stumpfe erzählt, dass er „sogar" in einer Reihe von Fällen den Druck beim Aufstützen auf eine Prothese verträgt, wenngleich in der Mehrzahl der Fälle eine Sitzstelze mit Stützung auf die Tubera nötig sei. Nach Albert[2]) hat der schön aussehende Stumpf nach Gritti vor der Exartikulation und transcondylären Amputation keinen Vorzug in Bezug auf die Tragfähigkeit, wohl aber den der bessern Ernährung des vordern Lappens. Ob nun diese verhältnismässig schlechte Tragfähigkeit zu erklären ist nur durch die mangelhafte Eignung der für die Stützfläche in Betracht kommenden Haut oder teilweise auch durch die darunter liegende Bursa praepatellaris, deren Neigung zu traumatischen Entzündungen ja bekannt ist, ob es rein individuelle Verhältnisse sind, welche die Tragfähigkeit des Stumpfes nach Gritti bestimmen, wie Ritschl[3]) meint, oder ob endlich jene Recht haben, welche behaupten, dass erst eine längere Zeit beanspruchende Angewöhnung den Gritti'schen Stumpf tragfähig

1) Verhandl. der deutschen Gesellschaft für Chir. 21. Kongress 1892.
2) Wiener med. Presse 1877. S. 1001.
3) L. c.

macht, ändert wenig oder nichts an der Thatsache, dass derselbe weder besonders tragfähig noch besonders leistungsfähig erscheint.

Um auch hier die Statistik zu Worte kommen zu lassen, seien einzelne uns besonders interessierende Daten aus der statistischen Zusammenstellung Herda's[1]) über 65 in der Zeit der Anti- beziehungsweise Asepsis nach Gritti operierte Fälle angeführt. Darnach wurde beobachtet: Lappengangrän 9mal, oberflächliche Hautnekrose 3mal, Granulationsstellen 9mal, teilweise Knochennekrose 3mal, Abweichen der Patella 1mal, Schrägstellung derselben 1mal, ausgebliebene Fixation 1mal. 8 Fälle verliefen letal. — Was die Tragfähigkeit anbelangt, so erwiesen sich von 17 Fällen, bei welchen dieselbe nach längerer Zeit festgestellt werden konnte, 11 Fälle als tragfähig, 3 Fälle als stützfähig (Tuberstütze), 2 als nicht stützfähig; über einen Fall wird nichts berichtet. Die Gebrauchsfähigkeit war unter diesen 17 Fällen 10mal eine völlig befriedigende. Die Operationsdauer muss mit mehr als 30 Minuten angegeben werden, die Heilungsdauer beträgt nach Ried[2]) 41 Tage im Durchschnitt (gegen 99 und 120 Tage bei Salzmann). Bruns entlässt seine Patienten schon nach 20 Tagen mit Gypskappe und Krücken.

Eine Gegenüberstellung des Ssabanejeff'schen Verfahrens ergibt wiederum:

a. Die Methode nach Ssabanejeff bietet die gleichen Vorteile, wie jene nach Gritti, nur in vollkommenerer Weise, indem:

1. der knöcherne Verschluss der Knochensägefläche des Femur durch genaues Aufeinanderpassen der Knochensägeflächen exakter ist;

2. die Erhaltung der Muskelinsertion des M. rectus vollkommener erscheint, indem die Insertion desselben keine Verlegung wie bei Gritti (von dem Tibiahöcker auf die Patella) erfährt, ganz abgesehen von den Modifikationen nach Jacobson und Djelitzyn, welche auch die Insertionen der Beugemuskeln zu erhalten trachten.

b. Die oben bei Gritti angeführten Nachteile erscheinen hier geradezu als Vorzüge:

1. Die Adaption und Fixation des Tibiasegmentes erfolgt ohne jedwede Schwierigkeit, ein Abgleiten desselben erscheint auch infolge der geringen Spannung des M. rectus fast ausgeschlossen.

2. Eine Differenz der beiden Knochensägeflächen ist durch den

---

1) Münchener med. Wochenschr. 1895.

2) L. c.

Umstand, dass das Tibiasegment der Sägefläche des Femur jederzeit angepasst werden kann, nicht zu befürchten.

3. Die für die Stützfläche in Betracht kommende Haut erscheint sehr wenig druckempfindlich und für diesen Zweck von Natur aus schon prädisponiert. Schon Koch hat darauf hingewiesen, dass die gewöhnliche Art des Knieens (mit leicht flektiertem Oberschenkel und leichter Plantarflexion des Fusses), wobei der Druck hauptsächlich den untern Rand der Patella, das Lig. patellare und die Tuberos. tibiae trifft, also ungefähr jene Partien, welche die Belastungsfläche des Ssabanejeff'schen Stumpfes ausmachen, für gewöhnlich gut, das Knieen mit weit vornübergebeugtem Körper dagegen auf der Patella und der dieselbe deckenden Haut, wie sie für die Stützfläche beim Gritti'schen Stumpf in Betracht kommt, zumeist schlecht und nur für kurze Zeit vertragen wird. Die von Natur aus zum Tragen oder Stützen vorgesehenen Hautpartieen sind eben gegen anhaltenden Druck viel widerstandsfähiger als jede andere, eine Erfahrung, die beispielsweise auch die Modifikationen der Pirogoff'schen Amputationsmethode nach Günther und Lefort entstehen liess. Die ausgezeichnete Tragfähigkeit des im Knie gebeugten Stumpfes nach hoher Unterschenkelamputation, sowie andererseits das häufige Entstehen von praepatellaren Hygromen durch Knieen auf der Patella (bei Dienstboten durch häufiges Scheuern von Fussböden) ist gleichfalls hier zu erwähnen.

Allerdings dürfen wir auch die Vorteile des Verfahrens nach Gritti gegenüber jenem nach Ssabanejeff nicht übersehen, welche da bestehen:

1. In dem etwas kleineren Lappen und den dadurch bedingten besseren Ernährungsverhältnissen desselben, wodurch eine Randnekrose weniger zu befürchten ist.

2. In dem Umstande, dass diese Methode nicht auf die Tibia, noch auf das Gelenk angewiesen ist, wodurch sie ebenso wie durch den geringeren Hautbedarf in manchen Fällen von Zertrümmerungen, Geschwüren und Geschwülsten etc. noch ausführbar erscheinen wird, wo die Methode nach Ssabanejeff nicht mehr möglich ist.

Die Unabhängigkeit von dem Verhalten der Tibia hat die Methode Gritti übrigens mit den beiden vor dieser besprochenen Absetzungsmethoden gemeinsam, nur mit dem Unterschiede, dass die Exartikulation noch ein gesundes oder wenigstens nicht florid erkranktes Gelenk voraussetzt, während das Verfahren nach Gritti nur eine gesunde Patella benötigt. Die transcondyläre Amputation

des Oberschenkels bedarf auch dieser nicht, erscheint also bei Knochenerkrankungen etc. am längsten anwendbar.

Fassen wir nun nach diesen zumeist theoretischen Ausführungen die praktischen Resultate des Verfahrens nach Ssabanejeff zusammen, so muss zunächst die Thatsache festgestellt werden, dass meines Wissens bisher überhaupt nur 13 Fälle mitgeteilt wurden, die ich, weil schon anderwärts publiciert, nur ganz kurz erwähnen will. Im Anschlusse daran sei es mir gestattet, sechs weitere in der Klinik des Herrn Prof. Wölfler operierte Fälle etwas ausführlicher mitzuteilen.

Die bereits publicierten Fälle betreffen zunächst 3 Fälle, welche von Ssabanejeff[1]) selbst mitgeteilt wurden (1890 und 1897), 5 weitere Fälle wurden mitgeteilt 1891 von Koch[2]), 1 Fall 1895 von Hartenstein[3]), 2 Fälle 1896 von Pravdoljubow[4]), 1 Fall 1897 von Diakonow[5]), 1 Fall endlich im letzten Jahre von Spassokukozkij[6]).

Von den 3 Fällen Ssabanejeffs starb einer noch vor vollständiger Heilung des Stumpfes an einer gleichzeitig bestehenden Nephritis am 45. Tage nach der Operation. Es handelte sich um einen 63 Jahre alten Mann mit Elephantiasis cruris s., bei welchem schon vor der Operation eine Amyloidniere nachgewiesen war. Der Fall ist auch insofern bemerkenswert, als es im Anschlusse an eine Randnekrose des hintern Lappens zu einer etwa erbsengrossen Nekrose des transplantierten Knochens kam. Die beiden andern Fälle wurden geheilt. Der eine derselben gieng indes bald darauf an einer Nephritis zu Grunde, wobei die vorgenommene Obduktion eine feste Vereinigung der beiden Knochen durch noch nicht völlig verknöcherten Callus ergab. Bei dem andern Falle konnte man sich $^1/_2$ Jahr nach dessen Entlassung von der ausgezeichneten Tragfähigkeit des Stumpfes überzeugen; der Amputierte benützt einen äusserst primitiv gearbeiteten Stelzfuss. In allen 3 Fällen trat in der Mitte des hintern Lappens eine umschriebene Randnekrose auf.

1) Ssabanejeff l. c. und Weitere Beobachtungen betreffend die Amputat. femoris intercondyl. osteoplastica. Annalen der russ. Chirurgie 1897. Heft 4. Russisch.

2) L. c.

3) Russ. chirurg. Archiv 1895.

4) Chirurg. Jahresbericht 1896. Heft 6. Russisch.

5) Ibid. 1897. T. II. Nr. 5.

6) Spassokukozkij. Osteoplastik bei Extremit.-Amputationen. Diss. Moskau 1898.

Von den 5 Fällen Koch's heilten 3 primär, 2, darunter eine gangränöse Phlegmone mit sept. Fieber, sekundär. Von den zuerst Genannten starb 1 Fall bald, nachdem er geheilt entlassen, an seinem Grundleiden. Es handelte sich um ein Sarcoma haemorrhagicum pedis et cruris dextri cum metastas. pulmonum. Die Tibiaplatte war in allen Fällen am Ende der dritten Woche mit dem Femur unbeweglich verwachsen, der Stumpf schön geformt, gegen stundenlangen Druck völlig unempfindlich. Zwei Patienten konnten sofort nach der Heilung ein künstliches Bein gebrauchen, in welchem der Stumpf direkt belastet wurde. In einem Falle wich die Tibiaplatte leicht seitlich ab, ohne dass dadurch die Gebrauchsfähigkeit gestört wurde. Eine umschriebene Randnekrose im äussern Teile des vordern Lappens war in allen Fällen zu beobachten.

Der Fall Hartenstein lieferte ein vorzügliches Resultat, von dem man sich nach einem halben Jahre neuerdings überzeugen konnte. Ein gleich gutes Resultat wurde auch in den beiden Fällen Pravdoljubow's erzielt, von denen einer wiederum nur einen einfachen Stelzfuss benützte. Der Fall Diakonow heilte ohne jedweden Zwischenfall, über die Tragfähigkeit desselben konnte zur Zeit der Publikation dieses Falles noch nicht berichtet werden.

An diese bereits publicierten Fälle reihen sich nun die erwähnten sechs Fälle aus der Klinik des Herrn Prof. Wölfler, deren Krankengeschichten im folgenden kurz wiedergegeben seien.

1. Michael Wrečer, 43 J., Bergarbeiter, wurde am 29. VI. 94 bei seiner Arbeit von einer herabstürzenden Kohlenmasse auf den rechten Unterschenkel getroffen und zu Boden geschleudert, wobei er sich eine mehrfache, komplicierte Unterschenkelfraktur zuzog.

Status: Der rechte Unterschenkel stark angeschwollen, stellenweise blutige Suffusionen aufweisend. An der Vorderseite etwa der Mitte der Tibia entsprechend eine 5 cm lange, weit klaffende Risswunde, welche sich als Durchstechungsfraktur erweist und von welcher mannigfaltige Hauttaschen nach rückwärts ziehen. Zwei Querfinger tiefer blickt das periphere Ende des oberen Knochenfragmentes durch einen Hautriss hervor. Die Dislokation der Knochenfragmente ad longitudinem beträgt 2 cm; gleichzeitig zeigt der Unterschenkel das Bestreben mit einem nach vorne offenen stumpfen Winkel einzuknicken. Die Palpation ergibt eine mehrfache Splitterfraktur der Tibia und eine einfache Fraktur der Fibula. An der Wade endlich findet sich noch eine etwa 12 cm lange, auf 5 cm klaffende Rissquetschwunde, in der die gequetschten Muskeln blossliegen.

Nachdem es trotz energischer Anwendung der Antisepsis und ausgiebiger Drainage der Hauttaschen zu diffuser eitriger Sekretion und hoher

Temperatursteigerung kommt, wird zur permanenten Irrigation mit essigsaurer Thonerde unter gleichzeitiger Extension am Petit'schen Stiefel geschritten, unter welcher Behandlung das Fieber allmählich schwindet, worauf ein unterbrochener Gypsverband mit hinterer abnehmbarer Holz-Schiene angelegt wird. Da es neuerdings zu hohen Abendtemperaturen kommt, hervorgerufen durch Abscessbildung, welche die Abnahme des Gypses, Spaltung der Abscesse etc. nötig macht, entschliesst man sich endlich am 28. X. nach beinahe 4monatlicher konservativer Behandlung zu einem grösseren operativen Eingriff.

In gemischter Morphium-Billrothmischung-Narkose Freilegung der Frakturstelle durch Längsincision, Abmeisselung der nekrotischen Spitze des peripheren Tibiafragmentes, Ablösen und Absägen eines weiteren Knochenstückes von 1 cm Länge daselbst und Entfernen mehrerer bis 6 cm langer Knochensplitter; darauf Resektion der in winkeliger Stellung ausgeheilten Fibula auf 3 cm, Auslösen des bedeutend nach unten verschobenen centralen Bruchstückes der Tibia, Absägen eines Teiles des freigelegten Bruchendes, Zuspitzung des dadurch neugewonnenen Endes und zapfenförmige Einkeilung desselben in das ausgehöhlte periphere Fragment. Fixation der beiden Knochenenden durch Silberdraht und Gussenbauer-Klammern, Knochennaht der Fibula, Auskratzen der Fistelgänge, Drainage. Zur Bedeckung der Tibia Bildung eines nach oben gestielten Lappens, wodurch indes immer noch etwa 2 cm^2 unbedeckt bleiben. Verband, Hochlagerung. Abendliche Temperatur 36,2°.

30. X. M.-T. 39,2, Puls 150, Schwellung in der Umgebung der Operationswunde, der Hautlappen gangränös, die Frakturenden gelockert, der Fuss ziemlich kühl, weshalb man sich zur Amputation des Beines entschliesst.

In gemischter Narkose (wie oben) und unter Esmarch'scher Blutleere wird die Amputation nach Ssabanejeff ausgeführt: Die Bildung der Lappen erfolgt etwa 8 cm unterhalb der Kniegelenkslinie mittelst Cirkelschnitt, auf welchen von den beiden Condylen je ein seitlicher Längsschnitt gefällt wird. Der weitere Gang der Operation ist ziemlich genau nach Ssabanejeff. Das Absägen der Condylen erfolgt etwas oberhalb deren grösster Dicke. Darauf werden die Knochenränder geglättet, das Tibiasegment abweichend von Ssabanejeff mittels eines Stahlnagels auf das Femur festgenagelt, der subcrurale Recessus seitlich und nach hinten drainiert, die Gefässe in der Poplitea unterbunden und nachdem die beiden Hautlappen etwas abgerundet sind, Hautnaht und Verband angelegt.

Der Wundverlauf ist abgesehen von einer leichten Temperatursteigerung am Tage nach der Operation afebril, die Sekretion infolge Hinzutretens des Bac. pyocyaneus eine ziemlich reichliche. Von den Hautnähten schneiden einige durch, sodass daselbst eine Granulationsstelle mit gesunden Granulationen sich bildet. Das Köpfchen des Stahlnagels hat, als man es am 10. Tage nach der Operation entfernt, einen kleinen, die oberfläch-

lichen Schichten der Haut betreffenden Decubitus verursacht. Im übrigen bietet der Wundverlauf normale Verhältnisse und Patient verlässt nach 9 Wochen mit vollständig geheiltem Stumpfe die Klinik.

Ueber den Dauererfolg und die Leistungsfähigkeit des durch die Operation gewonnenen Stumpfes liegt mir jetzt, nach einem Intervalle von mehr als 3 Jahren, über meine Anfrage von dem Arzte des Aufenthaltortes unseres Patienten eine Nachricht vor des Inhaltes, „dass sich der Erfolg der Operation als ganz ausserordentlich günstig für die Berufsthätigkeit des Patienten herausstellt". Der Mann, welcher als Wagenzähler bei einem Kohlenbergbaue beschäftigt ist, sei bei seiner 8 Stunden währenden Schicht, mindestens 5 Stunden täglich auf den Beinen, gehe nur auf den Stumpf gestützt, ohne jedwede Unterstützung des Sitzknorrens, was bei der Art der Konstruktion seiner Hülsenstelze gar nicht möglich sei. Der Gang sei leicht, beinahe stramm, ohne Schleifen oder Mühen.

2. Sitkey Layos, 37 Jahre alter Postkondukteur, wurde am 18. VI. 94, als er sich in selbstmörderischer Absicht einem heranbrausenden Eisenbahnzuge entgegenwarf, von der Maschine desselben erfasst und an beiden Beinen, am Kopfe und in der Analgegend schwer verletzt. Am linken Fusse wurde die Fersengegend total zerquetscht, so dass der Fuss nur mehr mit den dorsalen Weichteilen am Unterschenkel hing, der rechte Unterschenkel erschien an der Grenze zwischen unterem und mittlerem Drittel fast vollständig abgetrennt. Die Verletzungen am Kopfe und in der Analöffnung waren grössere Weichteilwunden, letztere durch ein eingedrungenes Eisenstück bedingt. An dem Verletzten, welcher das Bewusstsein auf mehrere Stunden verlor, wurde eine Stunde nach erfolgter Verletzung links die supramalleoläre Amputation, rechts die Amputation des Unterschenkels in dessen Mitte ohne Narkose vorgenommen. Während nun erstgenannte Amputation primär heilte (auch die oben genannten Weichteilverletzungen heilten innerhalb weniger Wochen vollständig aus), trat bei der Amputation rechterseits nur sehr unvollständige Heilung ein, weshalb Patient am 7. November desselben Jahres die Klinik des Herrn Prof. Wölfler aufsuchte.

Befund: Patient mittelgross, mittelkräftig, gut genährt, ohne nachweisbare Erkrankung der inneren Organe. Die linke untere Extremität zeigt einen überall mit gesunder, leicht verschieblicher Haut bedeckten, konisch zugespitzten Stumpf nach supramalleolärer Amputation. Der r. Unterschenkel ist 4 Finger breit unter dem Tibiaknorren abgesetzt. Die Knochenenden, namentlich jenes der Tibia, treten stark aus den Weichteilen hervor. Auf der Stützfläche des Stumpfes findet sich eine etwa handtellergrosse, nur mit leicht vulnerabler Epidermis bedeckte Fläche, innerhalb welcher sich 2 je $1^1/_2$ cm^2 einnehmende Granulationsstellen finden, deren eine dem Tibiastumpfe entspricht. Die Beweglichkeit des Stumpfes ist eine gute, die Muskeln des Oberschenkels etwas atrophisch.

Operation: Am 19. XI. wird in gemischter Morphium-Billrothmischung-

Narkose und unter Esmarch'scher Blutleere zur Reamputation des Unterschenkels geschritten: Cirkelschnitt in der gesunden Haut, fingerbreit oberhalb der Amputationsfläche, Manschettenbildung, cirkuläre Durchtrennung der Muskulatur, Enucleation der Fibula, Absägen eines 2 cm langen Stückes der Tibia. Da es sich nun zeigt, dass die Hautmanschette zur Bedeckung des Knochenstumpfes nicht ausreicht, wird die osteoplastische Oberschenkelamputation nach Ssabanejeff angeschlossen, die Hautmanschette und die Weichteile seitlich bis zu den Femurcondylen gespalten, der Tibiastumpf von der Amputationssägefläche aus in frontaler Richtung durchsägt, sodass eine dünne vordere Tibiaplatte in den vorderen Lappen zu liegen kommt, das Kniegelenk dabei von vorne her eröffnet, die Seitenbänder und die hintere Kapselwand durchtrennt und der grössere hintere Anteil des Tibiaknochenstumpfes aus dem hinteren Weichteillappen ausgelöst. Die Freilegung und Abtragung des Femurendes in den Condylen, sowie die Drainage des subcruralen Recessus erfolgt wie bei Ssabanejeff. Die Tibiaplatte wird durch zwei Catgut-Periost-Nähte und einen von aussen durch den Haut-Periost-Knochenlappen eingetriebenen Stahlnagel befestigt, worauf zur Hautnaht geschritten wird. Die Drainage der Wunde wird durch zwei seitlich eingelegte, nach hinten führende Drains besorgt. Jodoformtrockenverband.

Bei andauernd normaler Temperatur kommt es an Stelle des Köpfchens des Stahlnagels wieder zu einer leichten oberflächlichen Hautnekrose, ferner an der Rückseite des Stumpfes infolge Durchschneidens einiger Nähte zu einem leichten Klaffen der Wunde und dadurch bedingter Granulationsbildung. Die Entfernung der Drains erfolgt am 10. Tage zugleich mit der Entfernung der Nähte. Nach Heilung der Granulationsstelle verlässt Pat. mit einfacher Hülsenstelze die Klinik.

Ueber die Trag- und Leistungsfähigkeit des Stumpfes erhalte ich jetzt nach 4 Jahren Nachricht durch ein Schreiben des Amputierten selbst, worin er mitteilt, dass er die einfache Hülsenstelze ohne jedwede weitere Stütze immer noch benützt, mit der ganzen Körperlast also auf dem Stumpfe aufruht, dass derselbe gegen Druck vollkommen unempfindlich ist und auch sonst in keinerlei Weise zu Klagen Anlass gibt, trotzdem er fast den ganzen Tag auf den Beinen sei. Ein vor 2 Jahren aufgetretenes kleines Geschwür am Stumpfe heilte innerhalb 14 Tagen wieder zu und ist seitdem nicht wiedergekehrt.

3. Puchner Georg, 44 J., Taglöhner, wurde am 5. III. 97 mit einem seit 10 Jahren bestehenden Fussgeschwüre aufgenommen. Dasselbe umgreift die ganze Peripherie des rechten Unterschenkels, erstreckt sich nach oben bis zur Mitte des Unterschenkels, nach unten bis zu den Malleolen und soll angeblich nach einem Trauma entstanden sein. Die Ränder desselben sind callös, aufgeworfen, die Haut in der nächsten Umgebung verdickt und stärker pigmentiert, der Geschwürsgrund eitrig belegt. Die Sekretion ist ziemlich bedeutend, die Drüsen in der rechten Leiste be-

trächtlich vergrössert.

Operation: Am 7. III. wird bei dem Pat. die hohe Unterschenkelamputation ausgeführt am Orte der Wahl und, da die gebildete Hautmanschette sich zur Deckung des Stumpfes als zu kurz erweist, die Operation nach Ssabanejeff mit Eröffnung des Kniegelenkes von vorne resp. von der Amputationssägefläche aus wie im Falle Sitkey angeschlossen, nur mit dem Unterschiede, dass die Fixation des Tibiasegmentes einzig und allein durch einige Periostnähte geschieht.

Bei vollkommen reaktionslosem Verlauf kommt es zu primärer Heilung der Wunde. Die Drains werden am 6. Tage post operationem, die Nähte am 10. Tage entfernt. Das Durchschneiden einer Naht an der hinteren Seite des Stumpfes verursacht das Auftreten einer etwa guldenstückgrossen Granulationsfläche, welche die vollständige Heilung etwas verzögert. Mit Ende der 3. Woche erscheint das Tibiasegment mit der Sägefläche des Femur unbeweglich verwachsen. Ende der 5. Woche verlässt Pat. mit Krücken die Klinik.

8 Monate später hatte ich Gelegenheit den Amputierten wieder zu sehen, zu meinem grössten Bedauern im Besitze einer Sitzstelze, welche ihm der Arzt seiner Gemeinde auf Rechnung derselben hatte anfertigen lassen. Pat. war den Sommer über im Auslande dem Broterwerbe nachgegangen, hatte aber bei der rohen Konstruktion seiner Sitzstelze sich „aufgesessen", so dass er Spitalshilfe in Anspruch nehmen musste. Zur Zeit, da ich Pat. sah, zeigte der Stumpf ausser der starken Muskelatrophie, wie sie bei der Sitzstelze nicht anders zu erwarten war, keinerlei Veränderungen. Insbesonders war der Knochenstumpf in seiner Form vollkommen unverändert, gegen anhaltenden kräftigen Druck vollkommen unempfindlich, die Haut darüber weich, allerorts verschieblich, die Patella etwas nach aufwärts gerückt, frei verschieblich. Die Hautpartien des Beckens, mit welchen der Amputierte auf der Sitzstelze aufsass, waren stellenweise narbig verändert, an anderen Stellen fanden sich mit Borken belegte Schrunden. Die Erklärung hiezu ergab die äusserst primitiv konstruierte und schlecht gepolsterte Stelze, deren sich Pat. bediente. Bei Pat. hatte sich von selbst die Ueberzeugung herausgebildet, dass er mit einer einfachen Knie- i. e. Tragstelze viel besser gehen, dieselbe auch besser vertragen würde, als seine mangelhaft gearbeitete Sitzstelze.

4. Berka Wenzl, 65 Jahre alter Taglöhner, lag bereits vor 12 Jahren in der hiesigen deutschen chirurgischen Klinik mit einem Geschwüre des linken Unterschenkels und wurde damals geheilt entlassen. Vor 2 Jahren nun bildete sich an Stelle der alten Narbe ohne bekannte Ursache neuerdings ein Geschwür, welches so rasch um sich griff und dabei einen so penetranten Gestank verbreitete, dass Pat. von jedwedem menschlichen Verkehre ausgeschlossen erschien, weshalb er Mitte Juni 1897 die Klinik wieder aufsuchte, direkt mit der Bitte, ihm das Bein zu amputieren.

Befund: Aus demselben ist hervorzuheben eine erhebliche Arterioscle-

rose der Gefässe und starke elephantiastische Verdickung der beiden Unterschenkel. Am rechten Unterschenkel an dessen Innenseite finden sich zwei oberflächliche, etwa kreuzergrosse Fussgeschwüre, zwei kleinere an dessen Aussenseite. Am linken Unterschenkel, die ganze untere Hälfte der Innenseite einnehmend, ein längliches, unregelmässig begrenztes Geschwür mit speckigem Belag und ziemlich scharfgeschnittenen, nicht unterminierten Rändern. Die Venen oberhalb des Malleolus ext. crur. s. sowie im Gebiete der Vena saphena im Bereiche beider Oberschenkel stark erweitert. Die Füsse kühl und cyanotisch.

Operation: Am 16. VI. wird unter Esmarch'scher Blutleere in gemischter Morphium-Billrothmischung-Narkose die Amputation des Oberschenkels nach Ssabanejeff ausgeführt. Die Schnittführung bei Bildung der Lappen entsprach dem Vorgehen von Koch, indem beide Lappen gleich lang gebildet wurden. Des weiteren ist aus der Operationsgeschichte zu erwähnen, dass in Anbetracht der Unnachgiebigkeit der Muskeln des alten Mannes vorsichtshalber die Sehne des M. extens. quadric. von einem 5 cm langen Längsschnitt aus, 2 cm oberhalb der Patella beginnend und nach aufwärts verlaufend, durchtrennt wurde. Trotz der Esmarch'schen Blutleere ergoss sich während der Operation reichlich venöses Blut aus den stark dilatierten Venen. Die Fixation der Tibiaplatte geschieht durch einige Periostnähte, die Drainage wird durch eine Gegenincision vom Recessus cruralis aus und ein daselbst eingeführtes Drain sowie durch ein zweites durch die Hautnaht herausgeleitetes Drain besorgt. Hautnaht, Jodoformglycerin-Injektion durch die Drains, Jodoformtrockenverband, Blaubindenverband, durch welchen die Drains nach aussen geleitet werden, über die Drains aseptischer Trockenverband.

Bei fieberlosem Verlaufe werden am 7. Tage p. o. die Drains entfernt. Wegen leichter Temperatursteigerung und Schmerzen im Stumpfe wird 3 Tage später der Kontentivverband abgenommen und die Wunde nachgesehen, wobei sich die Umgebung der Quernaht im mittleren und medialen Anteil gerötet und leicht druckschmerzhaft zeigt. Entfernen der Nähte, Trockenverband. Im weiteren Verlaufe nun kommt es zur Bildung einer Randnekrose im mittleren und medialen Anteil des vorderen Lappens und dadurch zur Freilegung eines Teiles des transplantierten Tibiasegmentes mit daran sich schliessender partieller Knochennekrose und Fistelbildung, so dass am 1. XI. von den beiden noch bestehenden Fisteln aus die Sequestrotomie vorgenommen werden musste, welche zwei Sequester zu Tage förderte, von welchen jeder ungefähr die Grösse einer halben Finger-Endphalange besass. Bei offener Behandlung der durch die Sequestrotomie gesetzten Wunden heilten dieselben ziemlich rasch vollständig zu. Der Stumpf war während des ganzen Heilungsprozesses vom Ende der 3. Woche an fast vollkommen druckunempfindlich.

Patient erhielt eine einfache Hülsenstelze (ohne jedwede Tuber- oder Trochanterstütze), mit welcher er schon nach wenigen Tagen, nur mit

einem Gehstock für die amputierte Seite bewaffnet, vollkommen sicher und ohne Beschwerden marschierte. Der Stumpf selbst hat die der Methode Ssabanejeff eigene schöne Form trotz der Komplikationen, welche den Heilungsprozess verzögerten, nicht eingebüsst. Fig. 4, nach

Fig. 4.

einer Röntgenphotographie des Stumpfes gezeichnet, illustriert Form des Stumpfes, Lage der einzelnen Knochen zu einander und den durch die Knochennekrose entstandenen Defekt im Tibiasegment. (Siehe auch Figur 5). Wenige Monate nach Entlassung des Patienten, als derselbe wegen der neuerdings am rechten Unterschenkel aufgetretenen Geschwüre wieder die Klinik aufsuchte, hatte ich Gelegenheit, mich von der Unempfindlichkeit und Leistungsfähigkeit des Stumpfes wiederum zu überzeugen.

Ein Jahr später suchte Patient neuerdings die Spitalshilfe auf, diesmal mit einer rechtsseitigen lobären Pneumonie, welcher er am 5. Tage erlag. Auch diesmal bot der Stumpf bei dem Eintritte des Patienten in die Spitalpflege keinerlei atrophischen Veränderungen oder Druckgeschwüre. Die Gebrauchsfähigkeit war nach Angabe des Amputierten während der ganzen Zeit eine ausgezeichnete (s. Fig. 5).

Die in diesem Falle beobachtete, etwas ausgedehntere Randnekrose im vorderen Lappen ist neben den schlechten Ernährungsverhältnissen, wie sie demselben nach der Methode von Ssabanejeff eigen ist (vide unten), wohl vor allem auch dem hohen Alter des Patienten und den allgemeinen und lokalen Cirkulationsstörungen zuzuschreiben, wie sie, erstere durch die bestehende Arteriosklerose, letztere durch die Venenektasien und die Dermatitis hyperplastica des Unterschenkels gegeben waren.

5. Pöschl Franz, 56 Jahre alter Drehorgelspieler, leidet seit 7 Jahren an einem ausgedehnten Geschwür des rechten Unterschenkels, welches be-

reits mehreremale bei ausgiebiger Schonung des Patienten zugeheilt war, um sofort wieder aufzubrechen, wenn derselbe seiner Beschäftigung wieder

Fig. 5.

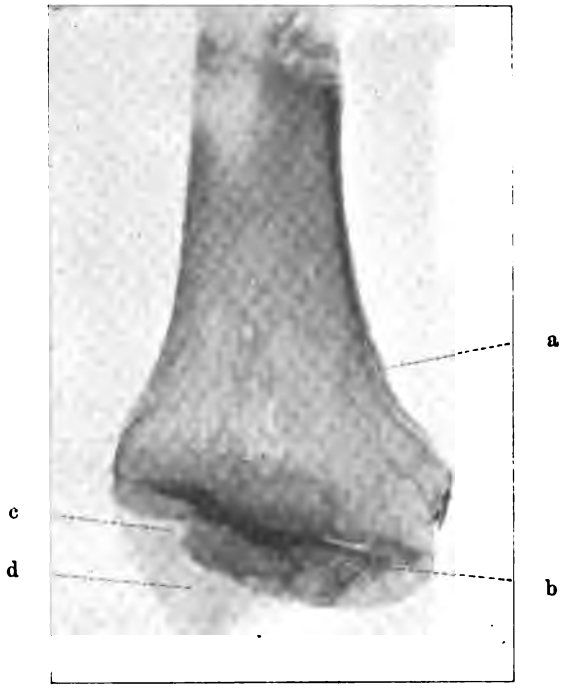

Knochenstrukturbild eines nach Ssabanejeff (Fall Berka 1 Jahr p. o.) durch Röntgenphotographie des Knochenpräparates gewonnen. Ansicht von hinten. a) Femurstumpf, b) Tibiasegment, c) durch Nekrose entstandener Defekt im Tibiasegment, d) die an der Vorderseite gelegene Patella, etwas seitlich verschoben.

nachgieng. Ein Versuch, den Hautdefekt mit Thiersch'schen Lappen vom Oberschenkel derselben Seite zu decken, wie er vor 4 Jahren in einem grösseren Krankenhause der Provinz vorgenommen wurde, misslang. Patient sucht jetzt klinische Hilfe auf, um endgiltige Abhilfe von seinem Leiden durch Amputation des Beines zu erlangen.

Befund: Derselbe ergibt bei im übrigen gesunden Organen am rechten Unterschenkel im Bereiche der unteren Hälfte an dessen Vorderseite ein zwei Handteller grosses seichtes Geschwür mit callösen Rändern und belegtem Grund. Die Haut des Unterschenkels in dessen Umgebung, abwärts bis zum Fussgelenke, aufwärts bis etwas über die Mitte des Unterschenkels reichend, stark livid verfärbt, dunkel pigmentiert und beträchtlich verdickt. Die Drüsen in inguine rechterseits deutlich vergrössert.

Operation: Am 21. Juli l. J. wird unter Esmarch'scher Blutleere in ruhiger einstündiger Narkose mit Schleich's Siedegemenge Nr. 2 (die an Ort und Stelle unmittelbar vorher versuchte lokale Infiltrationsanästhesie mit Schleich Nr. 2 reichte zur Amputation nicht aus) die Amputation im Oberschenkel nach Ssabanejeff vorgenommen. Die Lappenbildung erfolgte dabei in der Weise, dass auf einen nach hinten etwas aufsteigenden Cirkelschnitt, zwei Querfinger unterhalb der Tuberositas tibiae beginnend, von jedem Condylus tibiae zwei seitliche, bogenförmig zum Cirkelschnitt verlaufende Schnitte ausgeführt wurden, welche nach unten divergierend einen Weichteilkegel zwischen sich liessen und die Lappen abrundeten. Die übrigen Einzelheiten der Operation erfolgten genau nach dem Vorgehen Ssabanejeff's bis auf die Durchtrennung der Condylen des Femur, welche in diesem Falle in einer nach hinten etwas aufsteigenden Richtung erfolgte, so dass die Stützfläche des Stumpfes leicht nach vorne geneigt erschien. Nach Anlegen des Jodoformgazetrockenverbandes Hochlagerung des Stumpfes durch 12 Stunden.

Bei andauernd normaler Temperatur zeigt sich bereits am 2. Tage post operationem, an welchem der Verband, weil blutdurchtränkt, gewechselt wurde, im mittleren Randanteil des vorderen Lappens eine livide Verfärbung, welche im Laufe der nächsten Tage zunimmt und zu einer Nekrose der betreffenden Hautpartie führt. Am 8. Tage p. o. erscheint dieselbe abgegrenzt und zeigt nun eine Ausdehnung von etwa $3^1/_2$ cm^2 Ende der 3. Woche erfolgt die Abstossung der ziemlich oberflächlichen Nekrose, welche nur an einer Stelle den Rand des Tibiasegmentes blosslegt. Infolge Durchschneidens der Nähte durch starke Retraktion des Kniekehlenlappens kommt es ausserdem zu einem leichten Klaffen der Wunde an Stelle der Hautnaht. Die Sekretion ist während der ganzen Zeit eine beträchtliche und lässt erst Ende der 3. Woche nach. Zu dieser Zeit erscheint auch der Stumpf auf Druck kaum mehr empfindlich, das Tibiasegment mit dem Femur unbeweglich verwachsen. Anfang der 5. Woche kommt es zur Abstossung eines etwa bohnengrossen Knochensequesters des Tibiasegmentes. Ende der 7. Woche wird Pat. aus der Klinik entlassen; der Stumpf ist bis auf eine etwa $^1/_2$ cm^2 einnehmende Granulationsstelle an Stelle der Randnekrose verheilt.

Drei Monate später hatte ich Gelegenheit, Patienten wieder zu sehen. Der Stumpf ist vollständig verheilt, gegen Druck vollkommen unempfindlich und zeigt die dem Stumpfe nach Ssabanejeff eigene, schön abgerundete Form. Die Narbe liegt vollkommen ausserhalb dem Bereiche der Stützfläche an der Rückseite des Stumpfes, die Patella frei beweglich. Patient trägt eine Tragstelze, ruht also mit dem ganzen Körpergewicht auf dem Stumpfe auf. Von der Lage des Tibiasegmentes zur Femursägefläche giebt das Röntgenbild (Fig. 6) genügenden Aufschluss.

6. Droza Genovefa, 19 Jahre alte Taglöhnerstochter, war stets kränklich und litt namentlich viel an Brust- und Magenbeschwerden. Vor

mehr als einem Jahre bildeten sich am linken Unterschenkel mit seröser Flüssigkeit gefüllte Bläschen und Blasen, welche platzten und in Ge-

Fig. 6.

Stumpf nach Ssabanejeff (Fall 5 Pöschl). Seitl. Aufnahme 3 Monate post op. a) Femur, b) Weichteilnarbe an der Hinterseite des Stumpfes, c) Tibiasegment, d) Patella.

schwüre sich umwandelten. Unter Anwendung von verschiedenen Hausmitteln (Kräuter, Salben u. s. w.) heilten die letzteren wiederholt zu, um neuerdings aufzubrechen, nahmen allmählich an Ausdehnung zu, konfluierten miteinander und bildeten schliesslich ein einziges grosses Geschwür, wie es am Tage der Aufnahme (27. VII. 98) besteht. Eine ähnliche Affektion am rechten Unterschenkel, welche bei Patientin in deren 14. Lebensjahre aufgetreten, war nach kurzer Zeit wieder vollständig

ausgeheilt. Unter dem Einflusse des erstgenannten Fussleidens kam Patientin auch in ihrem Allgemeinzustand stark herunter; sie magerte zusehends ab und wurde stark anämisch; die Menses, welche im 17. Lebensjahre eingetreten waren, sistieren seit einem Jahre vollkommen, fast ebensolange bestehen Oedeme an beiden Beinen.

Befund: Patientin mittelgross, sehr gracil gebaut, sehr schlecht genährt. Die allgemeinen Hautdecken sehr blass, desgleichen die sichtbaren Schleimhäute. Lungenbefund normal, Herzdämpfung nach links etwas die Mammillarlinie überschreitend, verbreitert, über der Valv. mitralis ein erstes anämisches Geräusch, auf die übrigen Ostien abgeschwächt fortgeleitet. Der Puls sehr frequent, klein, rhythmisch, 124 in der Minute; Temperatur beträchtlich erhöht: 39,5° C. Die rechte untere Extremität stark ödematös, in deren Mitte ungefähr an der Vorderseite eine wenig pigmentierte, unregelmässige Narbe. Der l. Unterschenkel in seinem mittleren Drittel von einem die ganze Cirkumferenz desselben einnehmenden, stark secernierenden und äusserst übelriechenden Geschwüre eingenommen, dessen Ränder unregelmässig begrenzt sind. Der Boden des Geschwüres mit schlaffen Granulationen bedeckt, stellenweise liegen Tibia und Teile der Muskulatur bloss. Der ganze übrige Unterschenkel bis zum Oberschenkel ebenfalls stark ödematös. Die Drüsen in inguine deutlich vergrössert. Im Harn kein Eiweiss, kein Zucker.

Operation: Trotz der beträchtlichen Kachexie des Individuums entschliesst man sich doch mit Rücksicht auf das jugendliche Alter desselben zur osteoplastischen Oberschenkelamputation nach Ssabanejeff. Die hohe Unterschenkelamputation erscheint durch den Mangel an gesunden Weichteilen völlig ausser Betracht. Mit Rücksicht auf den kachektischen Zustand der Patientin sucht man bei der Operation, welche bereits am Tage nach erfolgter Aufnahme der Patientin vorgenommen wird, mit der lokalen Anästhesie auszukommen. Zu diesem Behufe erfolgt 1/2 Stunde ante operationem eine subkutane Morphiuminjektion (0,01), und vor Anlegen des Esmarchschlauches im obersten Drittel des Oberschenkels zirkuläre sub- und intrakutane Injektion von 80 cm³ Schleich's Infiltrationslösung III zur Anästhesierung dieser Stelle, und 5' dauernde Suspension der Extremität. Die Anästhesierung des Operationsfeldes selbst dagegen scheitert an der Aufgeregtheit der Patientin, weshalb auf dieselbe verzichtet und zur Halbnarkose mit Schleich's Siedegemisch II (Gesamtverbrauch 20 cm³) geschritten wird. Von den nähern Details der Operation, welche im allgemeinen ziemlich genau nach den Angaben von Ssabanejeff erfolgte, ist nur zu erwähnen die Bildung eines hintern Hautmuskellappens nach Koch, von gleicher Länge wie der vordere und das Weglassen jedweder Drainage. Das Absägen des Tibiasegmentes und der Femurcondylen erfolgte sehr bequem mittelst der Helferich'schen Bogensäge, die Lage des Segmentes wurde durch einige Periostseidenknopfnähte gesichert. Sorgfältige Blutstillung, Hautnaht, Kompressivverband, Lösung

des Esmarchschlauches und Hochlagerung des Stumpfes durch 12 Stunden. Dauer der Operation 35'.

Bei leichten abendlichen Temperatursteigerungen bis auf 38° kommt es auch hier im Laufe der ersten Woche zu Randnekrose im Bereiche des vordern Lappens, welche diesmal eine grössere Ausdehnung wie in den vorher erwähnten Fällen erreicht, innerhalb der nächsten 14 Tage sich abstösst und dabei den ebenfalls nekrotisch gewordenen, die Femursägefläche nach hinten etwas überragenden Rand des Tibiasegmentes freilegt. Es wird deshalb am 23. VIII. i. e. Ende der vierten Woche nach der Operation der nekrotische Teil des Tibiasegmentes in leichter Narkose abgetragen, worauf es leicht gelingt, die gesunden Hautränder mit Silberdraht zur Vereinigung zu bringen. Eine Fistel, welche jetzt an der Innenseite der Nahtlinie auftritt, heilt innerhalb der nächsten Wochen von selbst vollständig zu, worauf der Stumpf vollkommen ausgeheilt erscheint. Derselbe zeigt wiederum die schöne Form der nach der Methode von Ssabanejeff gewonnenen Stümpfe, die Hautnarbe liegt vollkommen ausserhalb der Stützfläche an der Rückseite des Stumpfes, gegen Druck erscheint der Stumpf vollkommen unempfindlich. Patientin erhält eine künstliche Extremität, auf welche sie sich direkt wie auf eine Tragstelze ohne jedwede Beschwerden aufstützt.

Im Anschlusse daran seien gleich zwei an hiesiger Klinik nach der Methode von Abrashanow operierte Fälle mitgeteilt:

7. Tomašek Joseph, 59 Jahre alter Arbeiter, will bis auf einen vor 18 Jahren durchgemachten katarrhalischen Ikterus stets gesund gewesen sein. Vor acht Jahren bildete sich in der Mitte des linken Unterschenkels an dessen Vorderseite ohne bekannte Ursache ein kleines Geschwür, welches sich, ohne jemals vollständig zuzuheilen, langsam, aber stetig vergrösserte. Im Laufe des letzten Jahres, in welchem Patient, um den Fuss zu schonen, längere Zeit bettlägerig war, bildete sich eine leichte Kontraktur im Kniegelenke der erkrankten Extremität. Behufs radikaler Abhilfe in Form der Amputation des erkrankten Beines sucht Patient die Klinik auf.

Befund: Patient mittelkräftig, schlecht genährt und anämisch; über den Lungen leichtes Emphysem mit trockenen Geräuschen, deutliche Arteriosklerose der Gefässe. Die linke untere Extremität erscheint im Knie leicht gebeugt, einen Winkel von ungefähr 160° einschliessend. An deren Vorderseite, das ganze mittlere Drittel und die angrenzenden Partieen einnehmend, findet sich ein stark jauchendes, mit weichen Rändern umgebenes Geschwür; die Haut in der Umgebung erscheint hyperplastisch und pigmentiert, zum Teil narbig verändert; die Venen des Unterschenkels sind beträchtlich dilatiert, die Drüsen in inguine stark vergrössert und druckschmerzhaft. Die Haut der Wade vollkommen frei von der Affektion. Im Harn keine abnormen Bestandteile.

Da bei dem Alter des Patienten und der Ausdehnung der Affektion die konservative Behandlung keine Aussicht auf einen Dauererfolg bietet, wird am 9. VIII. 98 in gemischter Morphium- (0,01) Billroth mischung Narkose mit Rücksicht auf die vorhandenen gesunden Weichteile der Wade die osteoplastische Amputation nach Abrashanow ausgeführt: Zwei seitliche Längsschnitte von den Condylen des Femur nach abwärts verlaufend und bis auf den Knochen eindringend. Vorderer Hautschnitt in der Höhe der Tuberositas tibiae die beiden Längsschnitte miteinander verbindend. Bildung des vordern die Rectussehne und die Patella einbegreifenden Lappens, Eröffnung des Gelenkes von vorne bis zum Klaffen desselben und Bildung des längern hintern Haut-Muskel-Periost-Knochenlappens. Die periphere Durchtrennung der Weichteile erfolgt dabei etwa um 3 cm tiefer als die des Knochens. Die Fibula wird aus dem hintern Lappen bis auf das Köpfchen ausgelöst und reseciert. Hierauf Durchsägung der Patella wie bei Gritti in frontaler Richtung. Die Durchsägung der Femurcondylen erfolgt mit Rücksicht darauf, dass der gebildete hintere Lappen infolge obenerwähnter Kontraktur im Kniegelenke sich nur unvollkommen umlegen lässt, in einer nach vorne etwas geneigten Ebene. Ausserdem wird zur bessern Mobilmachung des hintern Lappens die Gelenkfläche des Tibiasegmentes abgetragen und da der umgelegte Lappen auch jetzt noch Neigung zeigt in seine frühere Lage zurückzukehren, derselbe mittels eines Elfenbeinstiftes an die Femursägefläche befestigt. Die Sägefläche der Patella erweist sich für die entsprechende untere, i. e. nach Anlegung des Lappens an die Femursägefläche vordere Sägefläche des Tibiasegmentes zu hoch, weshalb noch ein Teil von der Vorderfläche des Femurstumpfes angefrischt wird. Die Fixation der Patella an diese beiden Sägeflächen erfolgt sodann mit einigen Periostnähten. Anlegung der Hautnaht, in welche ein Drain eingelegt wird, Trockendeckverband, Lösung des Esmarch-Schlauches, Hochlagerung des Stumpfes durch 12 Stunden.

Der Wundverlauf ist, abgesehen von der durch die Grösse der Wundfläche erklärten starken Sekretion der Wunde ein vollkommen normaler. Bei andauernd normaler Temperatur wird am 3. Tage p. o. das Drain entfernt, am Ende der 2. Woche die Nähte. Ende der 3. Woche erscheint die äussere Wunde des Stumpfes vollkommen geheilt, der Stumpf gegen stärkeren Druck noch empfindlich. Ende der 4. Woche wird Pat. von der Klinik entlassen, um ausserhalb derselben die Herstellung seiner Stelze zu bewirken und abzuwarten.

Einen Monat später hatte ich Gelegenheit, den Patienten wieder zu sehen. Der Stumpf zeigt eine schöne Form, welche lebhaft an jene des Ssabanejeff'schen Stumpfes erinnert und ist auch gegen anhaltenden starken Druck völlig unempfindlich. Der Amputierte trägt eine einfache Tragstelze, auf welche er sich mit seinem ganzen Körpergewicht aufstützt und ist mit derselben vollkommen zufrieden. Die Hautnarbe liegt am

hinteren Rande der Stützfläche, ohne der Tragfähigkeit des Stumpfes irgendwelchen Eintrag zu thun.

8. Krahuletz Joseph, 54 Jahre alter Kutscher, war bis auf sein jetziges Leiden stets gesund. Dasselbe begann vor 11 Jahren mit der Bildung einer kleinen varikösen Geschwulst an der Vorderseite des rechten Unterschenkels, welche sich nach einiger Zeit öffnete und reichlich Blut entleerte. Nach etwa 1/2 Jahre schloss sich die Wunde wieder, um bald darauf neuerdings sich zu öffnen. Nachdem sich dieser Vorgang mehreremale wiederholt, blieb die Wunde offen und vergrösserte sich stetig, während gleichzeitig der ganze Unterschenkel an Umfang bedeutend zunahm. Da dabei die Sekretion des Geschwüres immer mehr zunahm und Patient immer mehr von Kräften kam, sucht er Spitalshilfe auf und wird am 17. X. 98 in die Klinik aufgenommen.

Befund: Patient ist gross, mittelkräftig, schlecht genährt. Ueber den Lungen leichtes Emphysem. Die rechte untere Extremität erscheint bis ins obere Drittel des Unterschenkels elephantiastisch verdickt, so dass sie ungefähr den doppelten Umfang der linken Extremität aufweist. Die Haut im Bereiche der erkrankten Partien ist derb infiltriert, von der Unterlage nicht in Falten abhebbar und mit einem schuppenden Ekzem versehen. Stellenweise stärkere Pigmentationen der Haut. Die Haut der Wade erscheint zum grössten Teile frei. Von der Mitte der Tibia, spiralig nach unten und aussen verlaufend, befindet sich ein etwa 12 cm langes, 4 cm breites, mit callösen, unregelmässigen Rändern umgebenes, eitrig belegtes Geschwür. Ein zweites ähnliches, jedoch kleineres Geschwür nimmt den unteren Teil der vorderen Tibiafläche ein. Die Drüsen in inguine rechterseits geschwellt, bei Druck schmerzhaft.

In Anbetracht des vorgeschrittenen Prozesses und in Berücksichtigung der vorhandenen gesunden Weichteile der Wade wird am 20. IX. 98 die osteoplastische Amputation nach Abrashanow in typischer Weise vorgenommen. Das Anlegen des hinteren Lappens, in welchem sich ausser dem Tibiasegment auch das Köpfchen der Fibula mit der Insertion des M. biceps wieder befindet, an die Sägefläche des Femur erfolgt ohne jedwede Schwierigkeit. Von der Anlegung eines Drains wird abgesehen.

Nach fieberlosem Verlauf der ersten Woche kommt es zu Beginn der zweiten Woche plötzlich zur Entwicklung einer mit hohem Fieber einhergehenden rechtsseitigen Pneumonie, welcher der Patient zu Beginn der dritten Woche erliegt. Der Stumpf ist während der ganzen Zeit vollkommen reaktionslos, nirgends eine Nekrose oder Verfärbung der Haut. Zur Zeit des letalen Ausganges erscheint die Hautwunde bereits vollkommen verheilt.

Die Obduktion der Leiche ergiebt ausser der rechtsseitigen Pneumonie eine frische Endocarditis der Valvula tricuspidalis mit Insufficienz derselben und eine eitrige Pericarditis, daneben findet sich ein Emphysem der Lunge mit chronischer katarrhalischer Bronchitis. Bei Durchsägung

des Stumpfes erscheint das Tibiasegment sowohl mit dem Femur als auch mit der Patella bindegewebig verwachsen.

Aus den im Vorstehenden mitgeteilten Krankengeschichten, sowie den von anderer Seite publicierten, auf deren nähere Details wir nicht näher eingehen konnten, gehen nun für die Operation nach Ssabanejeff folgende Schlussfolgerungen hervor:

1. Die Operation selbst zeigt keine technischen Schwierigkeiten und erfordert keine besondere technische Fertigkeit. Für die Schnittführung bei Bildung der Lappen empfiehlt es sich den hintern Lappen nach Koch dem vordern mindestens gleich lang zu bilden, welches Resultat sich auch durch den Cirkelschnitt Wölfler's ergibt (s. o.). Das Anlegen des Hautperiostknochenlappens erfolgt ohne jedwede Spannung des M. rectus und genügen infolgedessen einige Periostnähte zur Fixation desselben. Die Drainage des subcruralen Recessus wurde in der grossen Mehrzahl der Fälle geübt; ein Abtragen eines Teiles der Synovia zur Vermeidung der Sekretion derselben und der dadurch eventuell bedingten Fisteln, wie dies Koch übte, erscheint dadurch überflüssig, indem die Sekretion bei genügender Drainage bald versiegt. Uebrigens lieferte auch der eine Fall Koch's (Fall 5), bei welchem er dies unterliess, ein gutes Resultat, indem die Gelenkflüssigkeit in der zweiten Woche, bis zu welcher Zeit sie sich den Weg spärlich durch die Stichkanäle bahnte, vollständig versiegte.

2. Der Wundverlauf war nicht immer ein idealer. Die Wundsekretion war entsprechend der grösseren Wundfläche im allgemeinen eine etwas grössere als bei den übrigen Absetzungsmethoden in der Gegend des Kniegelenkes. Dass auch die zurückbleibende Synovia auf diese stärkere Sekretion von Einfluss ist, ist sehr wahrscheinlich. Das Tibiasegment fixierte sich im allgemeinen innerhalb der ersten 3—4 Wochen und erschien der Stumpf von dieser Zeit an gegen Druck vollkommen unempfindlich. Die Patella blieb vollkommen beweglich und wurde auch nach Jahren ihre Beweglichkeit nur wenig eingeschränkt gefunden. Durch Kontraktion des M. rectus rückt dieselbe etwas nach aufwärts.

Von Komplikationen des Wundverlaufes wurden beobachtet:

a. Die Randnekrose des Lappens, von welcher unter den bisher mitgeteilten Fällen in nicht weniger als 11 Fällen berichtet wird, ein Prozentsatz, wie er bei den oben besprochenen Konkurrenzverfahren im allgemeinen nicht beobachtet wird. Dieselbe betraf weitaus

am häufigsten den vordern Lappen (9 Fälle) und zwar in 7 Fällen den äussern, in zwei Fällen den mittleren Anteil des peripheren Lappenrandes, in den zwei letzten Fällen Ssabanejeffs den medialen Anteil des hintern Lappens, nahm nur dreimal eine etwas grössere Ausdehnung an (mehr als 4 cm^2) und beschränkte sich in der grossen Mehrzahl der Fälle nur auf die Haut. In 4 Fällen dagegen (darunter die drei zuletzt genannten) kam es auch zu partieller Knochennekrose des Tibiasegmentes, welche in zwei Fällen unbedeutend war (Bohnen- und Erbsengrösse), während sie in den beiden anderen Fällen grössere Ausdehnung annahm. Die Randnekrose hindert, wo sie auftritt, die lineare Vernarbung der Weichteilwunde und bedeutet, wo es sich um eine blosse Hautnekrose handelt, eine meist sehr unbedeutende, in den Fällen von gleichzeitiger partieller Knochennekrose eine bedeutende Verlängerung der Heilungsdauer. Eine Gebrauchsstörung für den Stumpf i. e. Beeinträchtigung seiner Tragfähigkeit wurde bisher nicht beobachtet, indem dank der starken Retraktionsfähigkeit der Haut im Bereiche der Kniekehle die nach Randnekrose auftretende breite Narbe noch ausserhalb der Stützfläche zu liegen kommt.

Ihre Erklärung findet die Häufigkeit der Randnekrose im vordern Lappen vor allem in der Ernährung der für den vordern Lappen in Betracht kommenden Knochen- und Weichteile und in der Technik der Operation. Die Ernährung der erwähnten Partien erfolgt normalerweise zum Teil noch durch die aus der A. femoralis kommende A. articularis genu suprema, sodann durch die beiden oberhalb der Kniegelenkslinie der A. poplitea entspringenden Aa. articulares genu superiores und die beiden Aa. articulares genu inferiores, welche meist etwas unterhalb der Kniegelenkslinie aus der A. poplitea kommen und in ihren Verzweigungen mit denen der beiden vorhergenannten Arterien das Rete patellare bilden, endlich durch die meist sehr starke A. tibialis recurrens, welche aus der A. tibialis antica entspringend einen grossen Teil der Aussen- und Vorderseite der Kniegegend versorgt (Fig. 7). Die Technik der Operation aber lässt die Durchtrennung der A. poplitea in der Höhe der Kniegelenkslinie erfolgen, wodurch sofort die unterhalb derselben entspringenden Aa. articulares genu inf. und die A. recurrens tibialis für die Ernährung der Lappen ausgeschaltet werden. Auch für den Fall, dass die Durchtrennung der A. poplitea unterhalb des Abganges der Aa. articulares genu inf. erfolgen sollte, werden diese Gefässe durch die beiden seitlichen bis auf den Knochen dringenden Längsschnitte für die Ernährung

des vorderen Lappens ausser Betracht gesetzt, sodass derselbe auch in diesem Falle nur auf die Ernährung durch die Artt. articulares

Fig. 7.

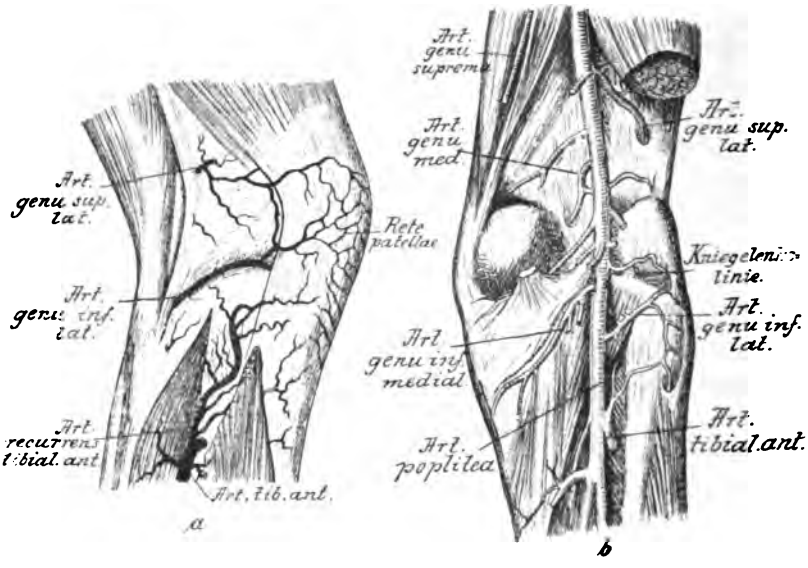

genu sup. auf dem Wege des Rete patellare angewiesen ist. Speziell die im lateralen Anteil des peripheren Lappenrandes im vordern Lappen so häufig beobachtete Nekrose würde dem Wegfall der Ernährung dieser Partie durch die A. recurrens tibialis entsprechen. Als weiteres schädigendes Moment für die Ernährung der Lappen mag für manche Fälle auch die etwas stärkere Spannung der Weichteile über dem Stumpf, bedingt durch die starke Retraktion der Haut im Bereiche der Kniekehle, in Betracht kommen. Wenigstens erscheint es auffallend, dass in den 3 Fällen Wölfler's, bei welchen es zum Durchschneiden einiger Nähte und dadurch zu ausgiebiger Entspannung der Weichteile kam, keinerlei Nekrose beobachtet wurde.

Zur Vermeidung der so unangenehmen Randnekrose schlägt Koch vor, die Esmarch'sche Blutleere und den Druckverband als die Ernährung der Lappen schädigende Momente wegzulassen, zur besseren Ernährung speziell des hintern Lappens empfiehlt er Teile des M. gastrocnemius mitzunehmen. Von grösserer Sicherheit, weil durch die bisher beobachteten Fälle vorgezeichnet, dürfte es sein, auf die der Nekrose so häufig verfallenden Partieen zu verzichten i. e. den vordern Lappen etwas kürzer zu wählen, dafür den hintern

Lappen, für dessen gute Ernährung man durch Hineinbeziehen der grossen Gefässe sorgen kann, länger zu bilden, da durch die starke Retraktionsfähigkeit der Haut im Bereiche der Kniekehle die Hautnarbe auch so noch an die hintere Fläche des Stumpfes zu liegen kommt, analog der Narbe nach eingetretener Randnekrose im vordern Lappen. Weiter erscheint es jedenfalls auch angezeigt die Lappen absolut nicht weiter von ihrer Unterlage abzulösen, als dies unbedingt nötig erscheint, um keine zu starke Spannung der Lappen zu erhalten. Von grösstem Einflusse endlich dürfte auch das für die Operation ausgewählte Material sein und es wird kaum dem blossen Zufall zuzuschreiben sein, dass unter den im Vorstehenden mitgeteilten 6 Fällen gerade bei den beiden ältesten Patienten und bei einem sehr kachektischen jüngeren Individuum ausgedehntere Randnekrose der Haut und partielle Knochennekrose eingetreten ist.

b. Abscessbildung im Stumpfe wurde einmal beobachtet (Fall 2 Koch) nach Amputation infolge gangränöser Phlegmone des Unterschenkels. Nach ausgedehnter Incision trat Heilung des Stumpfes ohne nachherige Gebrauchsstörung ein.

c. Abweichen des Tibiasegmentes in geringem Grade nach innen ohne Angabe der Ursache wird im Falle 5 Koch berichtet, ohne dass daraus eine Funktionsstörung des Stumpfes resultiert hätte.

3. Heilung wurde von den 18 nach diesem Verfahren operierten Fällen, über welche im Vorhergehenden berichtet wird, in 17 Fällen beobachtet; ein Fall starb am 43. Tage post operationem an einer schon vor der Operation bestandenen Nephritis amyloidea. Die Heilungsdauer betrug in der Mehrzahl der Fälle 5—7 Wochen und die Patienten konnten schon nach dieser Zeit ihre Prothesen ohne Beschwerden tragen. Der Stumpf zeigte in all diesen Fällen die schöne, von vorn an das gebeugte Knie erinnernde Form.

4. Für die Beurteilung der Gebrauchsfähigkeit des Stumpfes kommen von den 17 geheilten Fällen nur 14 Fälle in Betracht, indem zwei derselben wenige Tage nach vollständiger Heilung des Stumpfes ihrem Grundleiden erlagen, ein Fall mit gut geheiltem Stumpfe aber zur Zeit, als derselbe publiciert wurde, noch keinerlei Prothese gebrauchte. Bei allen 14 Fällen nun gestaltete sich die Gebrauchsfähigkeit des Stumpfes als eine überaus günstige: Der Stumpf vertrug erhebliche Lasten und weite Märsche, ohne Schaden zu nehmen. Einzelne Amputierte waren ihrer Beschäftigung nachgehend fast den ganzen Tag auf den Beinen ohne wesentliche Beschwerden. Von einem an dem Stumpfe aufgetretenen

Geschwüre erfahren wir nur in einem Falle (Sitkey Lajos); dasselbe heilte übrigens innerhalb 14 Tagen wieder vollständig zu und will bei einem Zeitraum von 4 Jahren, während welcher Zeit der Träger des Stumpfes denselben nach seiner eigenen Angabe tagsüber fast ununterbrochen benützte, nichts besagen, zumal wenn man bedenkt, dass der Operierte, weil gleichzeitig am andern Bein supramalleolär amputiert, den Stumpf absolut nicht schonen konnte.

5. Auch die Resultate in Bezug auf Tragfähigkeit des Stumpfes waren vollkommen zufriedenstellend. So erweisen sich von den sechs im Vorhergehenden mitgeteilten Fällen aus unserer Klinik sämtliche als vollkommen tragfähig, und zwar benützen dementsprechend vier der Amputierten eine einfache Hülsen- i. e. Tragstelze, einer eine künstliche Extremität mit direkter Belastung des Stumpfes, während der Fall Puchner infolge eines Versehens des nachbehandelnden Arztes mit einer Sitzstelze bedacht wurde. Unter den übrigen 8 Stümpfen, welche noch in Betracht kommen, findet sich die einfache Hülsen- i. e. Tragstelze noch zweimal angegeben, zwei weitere Fälle erhielten eine künstliche Extremität mit direkter Belastung des Stumpfes, die Tragfähigkeit der 4 übrigen Fälle ist nach den dieselben betreffenden Mitteilungen mit ziemlicher Gewissheit anzunehmen. In Bezug auf die Tragfähigkeit des Stumpfes nach Ssabanejeff würde dies soviel wie keinen Misserfolg unter den bisher mitgeteilten Fällen bedeuten.

6. Befunde nach längerer Zeit ($^1/_2$ Jahr bis 4 Jahre, berechnet vom Tage der Entlassung des Betreffenden aus dem Spitale) liegen 9 vor. Sämmtliche lauten für den Stumpf sehr günstig. Insbesondere konnte man sich stets von dem vollkommen unveränderten Knochenstumpf überzeugen. Die Muskelatrophie war der Tragfähigkeit des Stumpfes entsprechend geringer, als beim nicht tragfähigen Stumpfe, ferner der Funktion der Muskeln entsprechend gegen das Stumpfende hin leicht zunehmend. Inwieweit die Erhaltung der Muskelinsertion der Strecker an der geringeren Atrophie der Muskeln beteiligt ist, müssen erst genaue Messungen hier und bei andern tragfähigen Stümpfen, bei welchen diese Insertion nicht erhalten bleibt (Exartikulation im Kniegelenk, Amputation nach Carden), darthun.

7. Die Indikationen, welche die Operation bisher ausführen liessen, waren: Elephantiasis cruris fünfmal, Ulcus cruris fünfmal, maligne Tumoren zweimal, Conquassatio cruris zweimal, Phlegmone gangraenosa zweimal, Fungus pedis et tendovaginitis tbc., Reamputatio cruris, Defectus ossis tibiae je einmal.

8. Bei Bestimmung der Kontraindikationen kommt, wenn man von der durch Materialmangel gegebenen als etwas Selbstverständlichem absieht, vor allem der Umstand in Betracht, dass eine osteoplastische Operation im allgemeinen bessere Heilungsverhältnisse und eine bessere Heilungstendenz, wie sie vor allem das jugendliche und mittlere Lebensalter darbieten, voraussetzt, ferner die Erwägung, dass ein osteoplastisch gebildeter, tragfähiger Stumpf vor allem nur bei lebenskräftigen Individuen, welche einen grösseren Teil ihres Lebens auf ihren Stumpf angewiesen sind, einen grösseren Gewinn bedeutet. Dagegen dürfte bei älteren kachektischen Individuen, welche voraussichtlich nur mehr über eine kurze Lebensfrist verfügen, eine derartige Operation in Anbetracht der eventuell zu gewärtigenden Wundkomplikation, welche durch Verzögerung der Heilung den Pat. länger als dies sonst der Fall wäre, ans Bett fesseln und dadurch, namentlich in Krankenhäusern Gefahren für das Leben des Patienten heraufbeschwören kann, nicht zu empfehlen sein. Auch die etwas längere Dauer der Operation und die komplicierteren Wundverhältnisse kommen für derartige Individuen in Betracht.

Von diesen Gesichtspunkten und wohl auch schon vom Standpunkte der praktischen Erfahrung aus haben im allgemeinen als Kontraindikationen zu gelten:

1. Schwere Erkrankungen innerer Organe, welche quoad sanationem et quoad indurationem vitae eine schlechte Prognose geben, wie chronische Nephritiden, Diabetes, vorgeschrittene Phthisis pulmonum, schwere Vitia cordis, allgemeine Arteriosklerose, Erkrankungen des Rückenmarks wie Tabes dorsalis etc.

2. Vorgeschrittenes Alter, Kräfteverfall und Kachexie. Je jünger das Individuum, umso wahrscheinlicher im allgemeinen ungestörte Heilung. Umgekehrt wurden Knochennekrose und ausgedehntere Hautnekrose mit einer Ausnahme nur bei Patienten beobachtet, welche das 50. Lebensjahr schon überschritten hatten.

3. Alle anderen Umstände, welche in erster Linie eine möglichst kurze Dauer der Operation und einfache Wundverhältnisse erwünscht erscheinen lassen, ob sie nun durch Zeit, Ort oder Momente, welche im Patienten selbst liegen, gegeben sind.

Dass diese Kontraindikationen mehr oder minder auch für die Operation nach Gritti gelten, ist selbstverständlich, und wenn Verfechter dieser Methode darauf hinweisen, dass der Vorteil des kleineren Hautlappens bei Gritti gegenüber dem grösseren Weichteilbedarf bei Ssabanejeff sich vor allem bei diabetischem und senilem

Brande bemerkbar mache, so ist dies für die erwähnten Formen der Gangrän insoferne hinfällig, als bei denselben aus den oben angeführten Gründen von einer osteoplastischen Operation am besten überhaupt abzusehen sein wird.

Eine genaue Beachtung genannter Kontraindikationen dürfte denn auch neben der oben erörterten Modifikation der Lappenbildung das beste Mittel sein, den Wundverlauf bei dem Verfahren nach Ssabanejeff. welcher bisher noch ziemlich viel zu wünschen übrig liess, durch Vermeidung der oben kennen gelernten Wundkomplikationen wesentlich einfacher, die Heilungsdauer kürzer, die Statistik der Operation besser zu gestalten.

Für die Wahl des jeweiligen Amputationsverfahrens bei gegebener Indikation zur Absetzung der unteren Gliedmassen in der Gegend der Kniegelenkes dürften im speziellen Falle heute ungefähr folgende Sätze zu gelten haben:

1. Ist die hohe Unterschenkelamputation am Orte der Wahl noch ausführbar, d. h. überschreitet die Affektion die Mitte des Unterschenkels nicht, so ist dieselbe allen anderen Operationsverfahren vorzuziehen und auszuführen, es sei denn dass der zu Amputierende eine besser ausgestattete künstliche Extremität zu tragen beabsichtigt, in welchem Falle, wie oben bei Besprechung der Unterschenkelamputation ausgeführt, eine osteoplastische Operation nach Ssabanejeff etc. vielleicht besser indiciert erscheint. Ist man wegen des Weichteilmateriales im Zweifel, ob Unterschenkelamputation oder Ssabanejeff auszuführen, so dürfte es sich empfehlen, erstere zu versuchen und im Falle zu kurzer Weichteilmanschette letztere analog dem Vorgehen Wölfler's anzuschliessen i. e. das Kniegelenk durch sofortiges Bilden des vorderen Hautperiostknochenlappens von der Sägefläche der Tibia aus zu eröffnen.

2. Ueberschreitet die Weichteilaffektion die Mitte des Unterschenkels, so tritt die osteoplastische Amputation nach Ssabanejeff in ihr Recht und ist in allen Fällen auszuführen, wo hinreichend gesundes Weichteil- und Knochenmaterial vorhanden ist, und keine der oben angeführen Kontraindikationen besteht.

3. Bei Mangel an gesundem Material kommen die Methode nach Gritti und die Exartikulation zur Geltung, letztere wohl nur bei Erkrankungen oder Verletzung der Tibiaepiphyse, nachdem der Weichteilbedarf für dieselbe dem bei Ssabanejeff nicht nachsteht. Erst wenn weder Exartikulation (wegen Weichteilmangel) noch Gritti (bei Erkrankungen der Patella etc.) ausführbar er-

scheint, dürfte die transcondyläre Amputation nach Carden in ihr Recht treten.

4. Erscheint die Methode nach Ssabanejeff dagegen wegen einer der oben angeführten Kontraindikationen nicht ausführbar, so dürfte in der Mehrzahl der Fälle die einfache supracondyläre Amputation des Oberschenkels unter Verzichtleistung auf jedwede Tragfähigkeit des Stumpfes wegen der Einfachheit der Ausführung und der Wundverhältnisse am meisten indiciert erscheinen. Auch die Unterschenkelamputation im oberen Viertel unterhalb des Fibulaköpfchens dürfte bei genügenden Weichteilen in derartigen Fällen gerechtfertigt erscheinen, wogegen die Exartikulation und die osteoplastische Amputation nach Gritti als nicht viel weniger anspruchsvolle Operationen wie jene nach Ssabanejeff nur selten als Ersatzoperation für diese eintreten dürften. Die Amputation in den Condylen der Tibia kommt aus oben besprochenen Gründen heute kaum mehr in Betracht.

Jedenfalls wird, soviel lässt sich wohl heute schon sagen, bei der Bildung eines tragfähigen Stumpfes in der Höhe des Kniegelenkes der Methode nach Ssabanejeff unter den in Betracht kommenden Absetzungsmethoden ein hervorragender Platz gesichert bleiben.

Ein Vergleich der osteoplastischen Methode nach Abrashanow endlich mit jener nach Ssabanejeff ergibt folgendes:

1. Einen Hauptvorteil des Verfahrens nach Abrashanow gegenüber jenem nach Ssabanejeff bestehend in der weit bessern Ernährung des hinteren Haut-Knochenlappens, indem derselbe die grossen Gefässe und ihre Verzweigungen mit sich führt, wodurch die Ernährung dieses Lappens geradezu als ideal erscheint. Bedenkt man den hohen Prozentsatz von Randnekrose bei der Methode nach Ssabanejeff und die dadurch bedingte bisweilen recht beträchtliche Verlängerung der Heilungsdauer, so wird man begreifen, dass es gerade dieser Umstand ist, welcher die Methode nach Ssabanejeff nicht als die ideale Absetzungsart der unteren Extremität in der Höhe des Kniegelenkes erscheinen lässt.

2. Ein weiterer Vorteil des in Rede stehenden Verfahrens liegt in dem Umstande, dass die Ulcera cruris, welche namentlich hierzulande eine der häufigsten Indikationen für die Amputation der unteren Gliedmassen in der Gegend des Kniegelenkes bilden, sich mit Vorliebe auf der Vorderfläche des Unterschenkels ausbreiten, wodurch häufig noch eine Amputation nach Abrashanow möglich ist in

Fällen, in welchen eine solche nach Ssabanejeff wegen Mangel an gesunden Weichteilen der Tibiavorderfläche nicht mehr ausführbar erscheint. Da bei derartigen Ulcera cruris allgemeine Cirkulationsstörungen, bedingt durch das Alter der Patienten resp. die arteriosklerotischen Veränderungen der Gefässe, sowie lokale in Form ausgedehnter Venenektasien und Hyperplasie der Haut, nichts Seltenes sind, so kommt der oben erwähnte Vorteil gerade diesen Fällen vor allem zu Gute.

3. Muss auch der Erhaltung eines Teiles der Insertionen der Beugemuskeln des Unterschenkels, vor allem auch des M. biceps (durch Erhaltung des Fibulaköpfchens) rühmend gedacht werden. Die Vorteile, welche die Erhaltung dieser Muskelinsertionen bietet, finden sich bereits oben angeführt.

Als Nachteile des Verfahrens nach Abrashanow gegenüber jenem von Ssabanejeff kommen theoretisch in Betracht:

1. Die Benützung der Haut der Wade und der hinteren Fläche der Tibia für die Stützfläche des Stumpfes, indem diese Teile von vornherein viel weniger widerstandsfähig erscheinen als die bei der Methode nach Ssabanejeff in Betracht kommenden Knochen- und Weichteile, welche schon von Natur aus zum Knie- und Stützakt gebraucht werden und also zu diesem Zwecke prädisponiert erscheinen.

2. Die Lage der Hautnaht am vorderen Rand der Stützfläche, da man annehmen muss, dass bei der starken Retraktionsfähigkeit der Haut im Bereiche der Kniekehle, auf welche schon wiederholt hingewiesen wurde, die Hautnarbe auf die Stützfläche verzogen wird.

Nach der praktischen Erfahrung nun, an den beiden oben genannten Fällen gewonnen, kommt indes gerade die starke Retraktionsfähigkeit der Haut im Bereiche der Kniekehle dem Verfahren zu Gute, indem die Hautnarbe bis nahe an den hinteren Rand der Stützfläche verzogen wird, wodurch für dieselbe nicht die Haut der Wade, sondern die viel widerstandsfähigere Haut des Vorderlappens wie bei dem Verfahren nach Ssabanejeff zur Verwendung kommt. Allerdings fällt die Hautnarbe auch so noch immer nicht vollständig ausser den Bereich der Stützfläche, wodurch eine Schädigung der Tragfähigkeit des Stumpfes in dem einen oder anderen Falle einmal zu gewärtigen ist. Mit Rücksicht auf diese, wenn auch nicht bedeutende Gefahr dürfte es sich vielleicht empfehlen, den vorderen Lappen um ein weniges reichlicher zu bemessen, da man auf diese Weise er-

warten kann, dass die Hautnarbe bis an die Rückseite des Stumpfes zu liegen kommt. Ob endlich die Benützung des hinteren Tibiasegmentes resp. der hinteren Tibiafläche, welche übrigens, weil ohne Schleimbeutel, nach Abrashanow zum Aufstützen sich besonders gut eignen soll, von einem Einfluss in dieser oder jener Beziehung sein wird, lässt sich heute ebensowenig wie die Leistungsfähigkeit des Stumpfes beurteilen. Die Tragfähigkeit des durch das Verfahren gelieferten Stumpfes erscheint durch den oben mitgeteilten Fall Tomašek bewiesen, weshalb die Methode zu weiteren Versuchen auffordert.

AUS DEM

STÄDTISCHEN KRANKENHAUSE

IN ALTONA.

CHIRURG. ABTEILUNG: PROF. DR. KRAUSE.

XXVI.

Der erworbene Hochstand der Scapula.

Von

Dr. **Heinrich Gross,**

früherem I. Assistenzarzt der Abtlg., jetzt Assistenzarzt der chir. Klinik zu Strassburg.

(Mit 2 Abbildungen.)

Während der angeborene Hochstand der Scapula relativ häufig und in seiner Genese, als intrauterine Belastungsdeformität oder infolge kongenitaler Entwicklungsstörung entstanden, klar gestellt ist — nach Hoffa[1]) und Kölliker[2]) sind 20 Fälle in der Litteratur bekannt —, ist diese Deformität als extrauterin erworben bisher nur einmal von Kölliker (l. c.) beschrieben. Nach ihm handelt es sich um eine rhachitische Bildung. Ein Präparat von einer 57jährigen, schwer rhachitischen Frau zeigte eine Verkrümmung des Schulterblattes in der Fläche, mit Verbreiterung und Verlängerung des Proc. coracoideus und Aenderung in der Stellung der Gelenkpfanne, die mehr nach vorne gerichtet war.

1) Hoffa. Lehrbuch der orthopäd. Chir. 2. Aufl.

2) Köllicker. Der erworbene Hochstand der Scapula. Archiv für klin. Chirurgie. Bd. 57. Heft 4.

Ich hatte im vorigen Sommer Gelegenheit, in der Poliklinik unseres Krankenhauses folgenden Fall dieses seltenen Krankheitsbildes zu beobachten; er bietet im Wesentlichen die von Kölliker gefundenen charakteristischen klinischen Erscheinungen, die anatomischen Veränderungen der Deformität treten jedoch weniger hervor.

Anna Jordan, 3 Jahre alt, Tischlerskind aus Altona, stammt aus einer Familie, in der sämtliche 4 Kinder nach Aussage der Mutter an „englischer Krankheit" leiden oder gelitten haben. So sind der ältesten, nunmehr erwachsenen Tochter vor Jahren in Groningen (Holland) beide Beine gebrochen und gerade gestellt worden. Auch bei unserer kleinen Kranken hat sich nach dem ersten Jahre eine Verkrümmung der Beine entwickelt. Die Aufnahme in unsere Behandlung im August 98 erfolgte unmittelbar nach einem Fall auf die rechte Schulter, wegen starker Schmerzhaftigkeit und Unvermögen, den Arm zu gebrauchen; zugleich konsultierte uns die Mutter wegen der „hohen Schulter" der gleichen Seite, die sich nach ihrer bestimmten Versicherung erst seit einem Jahr bei dem Kinde spontan entwickelt hätte.

Die Untersuchung des sonst blühenden, kräftigen Kindes ergab eine schmerzhafte Schwellung der rechten Schultergegend mit leichtem Krepitieren im Gelenk, Folgeerscheinungen der Quetschung, die sich nach 14 Tagen unter fixierendem Verbande zurückbildeten. Die frühere Beweglichkeit des Arms wurde wiederhergestellt; der Arm konnte, wie vor dem Falle, bis zur horizontalen erhoben werden.

Der Eindruck der „hohen Schulter" wurde erweckt durch einen auffallend hohen Stand der rechten Scapula. Der folgende Befund, den das wiedergegebene Photogramm (Fig. 1) illustrieren mag, ist im März 99, ein halbes Jahr nach der früheren Behandlung, erhoben worden. Die Kranke entzog sich damals der weiteren Beobachtung. Seitdem hat sich jedoch das Leiden, auch nach Aussage der Mutter, entschieden verschlimmert. Der jetzige Hochstand der Scapula dürfte fast als maximal zu bezeichnen sein.

Die rechte Scapula liegt zwischen dem 5. Hals- und 4. Brustwirbel; ihr medialer Rand ist oben etwa 4 cm, unten 3 cm von den Dornfortsätzen entfernt. Bei Erhebung des Arms, die aktiv nur bis zur horizontalen, passiv bis fast zur Mittellage zwischen dieser und der Vertikalen möglich ist, verschiebt sich die Scapula nur wenig; der untere Angulus rückt kaum 1 cm weiter nach aussen. Der obere, mediale Winkel verharrt dabei in stationärer Lage.

Dieser obere Winkel springt buckelartig scharf nach oben und vorne vor; man fühlt ihn dicht unter der Haut, er muss die Fasern der Cucullaris auseinandergedrängt haben. Er überragt die Clavicula um gut 1 cm und ist ihr zugleich soweit genähert, dass man allerdings noch zwischen ihnen beiden, in die leicht vertiefte Fossa supraclavicularis, mit dem

Finger eingehen kann, jedoch nur von vorne, nicht von oben. Durch die Vorwölbung des oberen Cucullarisrandes wird die untere Halsgegend unförmig verbreitert; der rechte Schulter-Nackenwinkel ist aufgehoben.

Fig. 1.

Bei der Palpation, wie auch bei der Röntgendurchleuchtung lässt sich eine Verkrümmung oder Verbiegung des rechten Schulterblattes in der Fläche nicht deutlich erkennen; sie muss jedoch vorhanden sein, da sonst bei der Neigung der oberen Scapula nach vorne (Annäherung an die Clavicula) der untere Angulus sich weiter von den Rippen abheben müsste, während er diesem näher anliegt, als links.

Veränderungen der Gelenkpfanne und des Proc. coracoideus, wie sie Kölliker beschreibt, finden sich anscheinend nicht vor; dagegen dürfte das Acromion vergrössert und an seinem Ende verbogen sein, derart, dass die laterale Konkavität der Clavicula statt nach vorne, mehr nach oben schaut (s. Fig. 2).

Die Schilderung Kölliker's, dass die betreffende Schulter nach vorne, innen und besonders nach unten gerichtet sei, trifft für unseren Fall nicht zu. Die rechte Schulter zeigt im Ganzen die normale Form und Lage, nur steht sie etwas höher als links, jedoch lange nicht um so viel, als dem Grade des Hochstandes der Scapula, wie sie am medialen oberen Winkel hervortritt, entsprechen würde. Die

Schwere des Arms wird sich geltend gemacht haben, wie die Diastase der Gelenkteile infolge Dehnung der Gelenkkapsel beweist

Fig. 2.

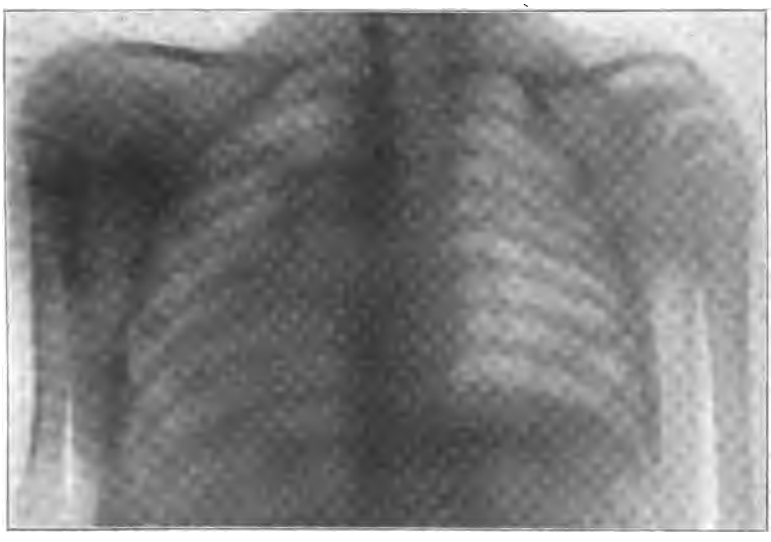

(Röntgenaufnahme). Der Schultergürtel hat dem Zuge des Arms nachgegeben; er verblieb annähernd in seiner Lage, während der eigentliche Körper des Schulterblattes höher trat. Die Folge war dessen Drehung um seine horizontale Axe: Der untere Angulus näherte sich den Dornfortsätzen. — Beide Schulterblätter sind gleich gross.

Für den rachitischen Ursprung der vorliegenden Deformität (Kölliker) würde sprechen, dass das Kind auch sonst Zeichen schwerer Rachitis darbietet. So besteht ein ausgesprochenes Genu varum beiderseits, ferner eine Verbiegung der Unterarmknochen mit Verdickung der Epiphysen.

Sonst finden sich keine Abnormitäten, die dies auffällige Höhertreten der Scapula erklären würden. So fehlt auch die begleitende Cervical- oder Dorsocervical-Scoliose der angeborenen Form (Hoffa). Die Muskulatur der ganzen rechten Schultergegend ist kräftig entwickelt und zeigt normale elektrische Erregbarkeit.

Therapeutisch sind wir wie Kölliker vorgegangen. Das Kind trägt jetzt einen elastischen Gurt, der am Tuber ischii derselben

Seite angreift und den medialen oberen Rand der Scapula nach unten zieht. Wir bezwecken mit dieser Massnahme in erster Linie eine Besserung des Leidens in kosmetischer Hinsicht; ob sich in der Folgezeit auch die Funktion des Arms bessern wird, bleibt abzuwarten. Für später käme vielleicht noch Resektion des prominierenden oberen Schulterblattwinkels in Frage. Operativ sind in dieser Weise bei der angeborenen Form unserer Deformität Kölliker (l. c.) und Hoffa[1]) vorgegangen und zwar mit Erfolg; der letzere hat einmal den oberen medialen Wulst freigelegt, in der fälschlichen Annahme, eine nach der Clavicula zu übergreifende Exostose vor vor sich zu haben. Ich führe dies an, da wir, in demselben Irrtum befangen, bei der ersten Untersuchung der Mutter vorgeschlagen haben, event. die Abtragung des „hackenförmigen Forstatzes" vornehmen zu lassen.

Unser Irrtum war um so erklärlicher, als wir kurz zuvor eine derartige Exostose beobachtet hatten.

Es handelte sich um einen 68jährigen Arbeiter, Hans Axelsen aus Altona, der mit Schmerzen in der rechten Schulter und stark verminderter Beweglichkeit des Arms zur Aufnahme gekommen war. Die Untersuchung ergab neben Arthritis deformans, besonders in beiden Schulter- und Kniegelenken, eine druckempfindliche Prominenz des oberen inneren Schulterblattwinkels, mit geringer Verbiegung nach vorne. Bei der Operation wurde festgestellt, dass eine Knochenneubildung im medialen Teil der Fossa supraspinata vorlag, wie wir annehmen, ausgehend von einer Verknöcherung der Fascia supraspinata. Nach Fortnahme der Exostose schwanden die Schmerzen, die bis auf das Schultergelenk ausgestrahlt hatten; der Kranke wurde mit verbesserter Gebrauchsfähigkeit des Arms entlassen.

1) L. c. vergl. auch Hoffa. Demonstration eines Falles von angeborenem Hochstand des einen Schulterblattes. (Aus den Sitzungsberichten der Würzburger physik.-med. Gesellschaft 1892.)

AUS DER

TÜBINGER CHIRURGISCHEN KLINIK

DES PROF. DR. v. BRUNS.

XXVII.

Doppelseitiger Hochstand der Schulterblätter.

Von

Dr. **B. Honsell,**
Assistenzarzt.

(Mit 1 Abbildung.)

Obwohl erst wenige Jahre verflossen sind, seit in Amerika Mc. Burney (1) und Sands (2) (1888), in Deutschland Sprengel (3) (1891) zuerst auf den angeborenen Schulterblatthochstand als eine besondere Art von Missbildung aufmerksam gemacht haben, so hat sich in der Litteratur doch bereits ein relativ reiches, im Ganzen 33 Fälle umfassendes, kasuistisches Material angesammelt. All diese Fälle haben das Gemeinsame, dass das eine Schulterblatt, meist das linke, mehrere Centimeter höher liegt als das andere, ohne dass irgend welche Lähmungen oder Kontrakturen seitens der Muskeln bestehen und dass infolge dieses Hochstandes die Elevation des Armes über die Horizontale mehr minder beschränkt ist. Sie unterscheiden sich aber sehr wesentlich von einander in der Art und dem Grade der begleitenden Veränderungen, unter welchen als die wichtigsten hier nur Axendrehung und Deformitäten der Scapula, asym-

metrischer Bau des Gesichtes und Schädels, Skoliose der Wirbelsäule genannt werden sollen.

Nicht minder differieren auch die Theorien, welche über die Entstehungsweise der Missbildung aufgestellt worden sind. Mc. Burney (1) bezog dieselbe auf eine Verletzung während der Geburt, Sprengel (3) und mit ihm die Mehrzahl der übrigen Autoren sehen den Hochstand als eine intrauterine, durch Mangel an Fruchtwasser erzeugte Belastungsdifformität an, Schlange (4) sucht die Ursache in amniotischen Membranbildungen, Kirmisson (5) endlich in einer primären Deformierung des Schulterblattes. Auch über die etwaige Behandlung der Missbildung ist bisher eine Einigung noch nicht erzielt worden. Während Hoffa (6) und Freiberg (7) mit Muskeldurchschneidung und Resektion des oberen medianen Scapulawinkels gute Erfolge erzielt haben wollen und daher das chirurgische Eingreifen empfehlen, halten andere jeden Versuch einer Stellungsverbesserung für überflüssig oder nutzlos.

Wie die bisherigen Arbeiten auf diesem Gebiete zur Genüge zeigen, ist eine systematische Sichtung der Fälle, sowie ein definitiver Entscheid über Pathogenese und Therapie zur Zeit noch vollkommen unmöglich und wird wohl auch erst dann in erfolgreicher Weise getroffen werden können, wenn sich ein erheblich grösseres Material, als es jetzt vorliegt, angesammelt hat.

Schon mit Rücksicht hierauf dürfte es nicht unberechtigt erscheinen, wenn im Folgenden der Kasuistik ein weiterer Fall von Sprengel'scher Difformität angereiht wird, der als doppelseitige Affektion ganz besonderes Interesse beansprucht. Die Ueberlassung des Falles verdanke ich der Güte meines hochverehrten, Chefs, Herrn Prof. v. Bruns.

Binder, Karl, 41jähriger Taglöhner aus Hirschau, suchte die Klinik am 16. VI. 99 wegen eines Panaritiums am rechten Daumen auf.

Befund: Mittelgrosser, mässig kräftiger Mann; innere Organe normal, Intelligenz sehr gering. Die rechte Gesichtshälfte ist in ihrer Entwickelung gegenüber der linken merklich zurückgeblieben. Der Schädel ist kurz und breit, entbehrt der normalen Wölbung seiner Konvexität, zeigt aber keine Assymmetrie. Der Hals besitzt eine auffallend geringe Höhe und wird durch die beiderseits weit vorstehenden Cucullarisränder stark verbreitert. Die Halswirbelsäule ist lordotisch verkrümmt und bildet im Nacken eine tiefe, querverlaufende Rinne, in welcher kaum zwei Querfinger Platz finden. Beide Schulterblätter stehen höher als normal. Linkerseits findet sich die Spina scapulae in Höhe des 7. Halswirbels, der untere Winkel in Höhe des 5. Brustwirbels. Die

Entfernung von den Dornfortsätzen beträgt am oberen Winkel 1 cm, am unteren 6 cm, ist also nicht unwesentlich vermindert. Der supraspinale

Scapulateil scheint wenig entwickelt, ist nach vorn gegen das Schlüsselbein umgebogen und überragt letzteres um mehrere Centimeter. Die Spina selbst bildet einen 19 cm langen, stark prominierenden Querwulst, welcher annähernd horizontal verläuft, den medianen Scapularand noch etwas überragt und die rinnenförmige Vertiefung des Nackens nach unten abschliesst. Der mediane Rand hat eine Länge von 18 cm, verläuft senkrecht, ist namentlich im oberen Teil stark verdickt und einwärts gebogen. Auf der rechten Seite ist der Schulterblatthochstand viel weniger ausgesprochen und fällt bei oberflächlicher Betrachtung nur in geringem Grade auf, da der Vergleich mit einer normalen Seite fehlt. Die Scapula reicht hier von der Höhe des 1. bis zu der des 6. Brustwirbels (während gewöhnlich die Grenzen zwischen 2.—3. u. 7.—8. Brustwirbel liegen) ist von der Medianlinie am oberen Winkel 6 cm, am unteren 9 cm weit entfernt. Die Länge der Spina beträgt auch hier 19 cm (gegen ca. 15 bis 17 cm normal), im übrigen sind Form- und Massverhältnisse nicht verändert. Gleich wie linkerseits steht die Basis parallel zur Körperaxe.

Den Bewegungen des Armes folgen beide Scapulae nur in ganz geringem Masse. Wie die Schulterblätter, so stehen auch die Schlüsselbeine mit ihren acromialen Enden höher als normal und bilden demgemäss mit der Axe des Sternums stumpfe Winkel von 105 bezw. links 120°. Die Schultergelenke bieten keine abnormen Verhältnisse. Die Funktion der Arme ist insofern beeinträchtigt, als Elevation links nur bis 85°, rechts bis 100°, Erhebung in der Sagittalebene links bis 110°, rechts bis 150° gelingt, im übrigen sind die Arme gut beweglich.

Das Rückgrat bildet im Brustteil einen nach rechts konvexen Bogen, welcher mit scharfer Krümmung dicht unter der Vertebra prominens einsetzt und sich dann allmählich gegen das untere Ende der Brustwirbelsäule verliert.

Was dis Muskulatur anlangt, so sind die beiden Cucullares nur mässig gespannt, etwas weniger entwickelt als normal; ihre äusseren Ränder stehen stark seitlich vor. Die Mm. serrati antici majores, pectorales und latissimi dorsi sind beiderseits in ihren Konturen deutlich abtastbar, rechts etwas stärker ausgebildet als links.

Prüfung des Nervensystemes (Herr Dr. Wickel): Motilität, Sensibilität und Wärmesinn überall erhalten. Die Reflexe sind an Knie und Planta pedis etwas lebhaft, im übrigen von gewöhnlicher Intensität. Bei Anwendung des faradischen Stromes reagieren beide Mm. latissimi und cucullares bei einem Rollenabstand von 90, die serrati bei 70—80, die übrigen Muskeln bei 100; bei galvanischem Strom ist die Zuckungsform aller Muskeln normal, die Erregbarkeit ist im rechten M. serratus mässig, im linken erheblich herabgesetzt (Inaktivität!).

In anamnestischer Beziehung ist nur von Wichtigkeit, dass die Missbildung nach Aussagen der Schwester des Patienten bereits nach der Geburt aufgefallen war. Einzelheiten über den Verlauf der Geburt, die Armhaltung in den ersten Lebenstagen und ähnliches konnten nicht eruiert werden.

Dass wir es im vorliegenden Fall in der That mit einer Sprengel'schen Difformität zu thun haben, dürfte wohl keinem Zweifel unterliegen. Der beiderseitige Hochstand der Schulterblätter ist sicherlich angeboren; Lähmungen oder Kontrakturen, die etwa sonst eine dauernde Lageveränderung der Scapula herbeiführen könnten, waren sicher auszuschliessen, die Funktionsstörungen entsprechen links wie rechts durchaus den in anderen Fällen beobachteten, und ebenso finden sich in diesen Analogieen für die sonst vorhandenen Veränderungen, als Deformität der Scapula, Scoliose, Asymmetrie des Gesichtes.

Nach dem hohen Grad von Verschiebung und Verbildung des linken Schulterblattes und der starken Verbiegung der Wirbelsäule

ist unser Fall mit zu den schwersten der bisher beobachteten zu rechnen; was ihm aber ein ganz eigenartiges Gepräge verleiht, ist vor allem der Umstand, dass hier ausnahmsweise nicht nur ein, sondern beide Schulterblätter ihre Lage geändert hatten.

Von 28 Beobachtungen, in welchen mir Angaben über den Sitz der Missbildung zugänglich gewesen sind, waren 18 linksseitig, 10 rechtsseitig, eine doppelte Missbildung ist dagegen erst einmal, von Milo (8), beschrieben worden.

Bei einem 11jährigen Knaben finden sich beide Schulterblätter nach oben verschoben und zugleich derart gedreht, dass die axillären Ränder fast horizontal liegen, die unteren Winkel bei gesenkten Armen nur 1 cm weit von einander entfernt sind. Die beiden Spinae stehen in Höhe des 7. Halswirbels, die beiden unteren Winkel in Höhe des 5. Brustwirbels. Die Oberränder der Schulterblätter sind beträchtlich verlängert und etwas nach vorn herumgezogen; die beiden Arme können kaum horizontal eleviert, nicht über der Brust gekreuzt werden. Beide Blätter sind ausserdem breiter und kürzer als normal; die Mm. serrati antici majores reagieren gut auf elektrische Reizung. Leichte Skoliose des unteren Teiles der Rückenwirbelsäule nach links.

Wie die Beschreibung dieses Falles ergiebt, ist derselbe dem unsrigen nicht vollkommen analog, insbesondere unterscheidet er sich dadurch, dass die Scapulae nicht nur höher, sondern zugleich auch schief standen, die beiden Schulterblätter eine symmetrische Lage hatten und endlich nur eine leichte Skoliose des unteren Brustteils der Wirbelsäule vorhanden war. Auch das Gesamtbild ist, wenn man die betreffenden Abbildungen vergleicht, ein durchaus anderes. Im Falle Milo's ist noch eine deutliche Halskontour sichtbar; die Schulterbegrenzungen fallen in regelmässigen Linien nach beiden Seiten hinab, das auffallendste bildet die Verschiebung der inneren unteren Schulterblattwinkel nach der Medianlinie. Im Falle der v. Bruns'schen Klinik berührt die obere Schulterblattkontour linkerseits nahezu die Haargrenze; die eigentümliche Schädelform, der kurze Hals, die gebückte, etwas steife Haltung, die stark in die Höhe gezogenen Schultern geben dem Patienten ein fast anthropoides Aussehen.

Von Interesse dürfte unser Fall des weiteren auch mit Rücksicht auf das bereits vorgerückte Alter des Patienten sein. Während die bisherigen Mitteilungen fast ausschliesslich Kinder und zwar vorwiegend in den ersten Lebensjahren betreffen, haben wir es hier mit einem Manne zu thun, der die Wachstumsperiode

längst hinter sich hatte und seit Jahrzehnten zu seinem Unterhalt auf strenge Arbeit angewiesen war. Ausser in diesem Falle handelte es sich nur noch in 2 Beobachtungen um erwachsene Individuen; das eine Mal (Mc. Burney (1)) um ein junges Mädchen von 23 Jahren, bei welchem das rechte Schulterblatt höher und mit dem inneren unteren Winkel nach innen gedreht stand, der rechte Arm nicht über die Horizontale erhoben, sonst aber gut gebraucht werden konnte; im zweiten Fall (Schlange (4)) fand sich bei einem 30-jährigen Arbeiter zufällig ein Hochstand der rechten Schulter von 5 cm, sowie eine geringgradige Elevationsbehinderung des rechten Armes.

Wenn auch die Missbildung als solche ein angeborener Zustand ist, so wäre es an sich doch denkbar, dass unter dem Einfluss des Wachstums und körperlicher, jahrelang fortgesetzter Arbeit die eine oder andere der bei der Sprengel'schen Difformität beobachteten Verbildungen im Lauf der Zeit irgend welche Veränderung erlitte. Indessen fehlt uns hierfür jeglicher Anhaltspunkt. Der Schulterblatthochstand zeigt schon bei Kindern in den ersten Lebensjahren (1. bis 8. Jahr) sehr grosse Differenzen, er schwankt zwischen 2,5 und 6 cm, betrug im Mittel 3 cm; bei etwas älteren Individuen (8. bis 16. Jahr) belief er sich durchschnittlich, wohl infolge der veränderten Grössenverhältnisse des Körpers auf etwa das doppelte. In Mc. Burney's Fall ist kein Mass für den Hochstand angegeben; bei dem Patienten Schlange's stand das Schulterblatt 5 cm, bei unserem Patienten ungefähr 5 bezw. 10 cm höher als normal. Die Deformierungen der Schulterblätter in Form von Veränderung der Massverhältnisse, Umkrempelung des oberen und medianen Randes, fortsatzartigen Bildungen am oberen, inneren Winkel sind, wo sie überhaupt auftreten, nach Ansicht der meisten Autoren sekundäre Erscheinungen, sie wurden aber auch schon bei Kindern im ersten Lebensdezennium in ausgesprochener Weise vorgefunden. Dasselbe gilt für die Verbiegung der Wirbelsäule und die mangelhafte Entwickelung der das Schulterblatt bewegenden Muskulatur; beide Veränderungen waren allerdings gerade in unserem Falle besonders ausgebildet, auf der anderen Seite aber fehlen sie in den Fällen Mc. Burney's und Schlange's gänzlich. Die Funktionsfähigkeit des Armes endlich ist in unserem Falle, wie in den beiden anderen, durchaus entsprechend den übrigen Beobachtungen gewesen, insofern ausschliesslich die Erhebung des Armes über die Horizontale bald mehr, bald weniger behindert war. Alles in allem werden wir darnach nicht fehlgehen,

wenn wir annehmen, dass die Sprengel'sche Difformität samt den sie begleitenden resp. von ihr abhängigen Störungen einen stationären, für das ganze Leben des Patienten gleich bleibenden Zustand bedeutet.

Aufklärungen über die Pathogenese der Missbildung zu geben, ist ein Fall, welcher erst in der zweiten Lebenshälfte zur klinischen Beobachtung gekommen war, natürlich am wenigsten geeignet. Wir können auf eine Erörterung dessen, was sich für und gegen die verschiedenen aufgestellten Theorien heranziehen lässt, umso eher verzichten, als wir bei dem Mangel ausschlaggebender, anamnestischer Angaben (über Verlauf der Geburt etc.) nichts Neues bringen könnten und alles Wesentliche bereits in übersichtlicher Weise fast gleichlautend in den Arbeiten von Pischinger und Pitsch zusammengestellt worden ist.

Litteratur.

1) u. 2) New-York medical journ. 1888. p. 582.
3) Archiv für klin. Chirurgie. Bd. 42. p. 545.
4) Berliner klin. Wochenschr. 1892 p. 57 und Verhandl. der deutschen Gesellschaft für Chir. 22. Kongr. 1893. p. 212.
5) Revue d'orthopédie 1893. Nr. 5 und 1897. Nr. 5.
6) Münchener med. Wochenschr. 1892. p. 671.
7) Annals of surgery 1899. Nr. 5. p. 559.
8) Zeitschrift für orthopäd. Chir. Bd. 6. Heft 2.

AUS DER

TÜBINGER CHIRURGISCHEN KLINIK

DES PROF. DR. v. BRUNS.

XXVIII.

Zur Technik ausgedehnter Lymphomexstirpationen am Halse.

Von

Dr. **H. Küttner,**
Privatdocent und Assistenzarzt.

(Mit 2 Abbildungen.)

Unter den grossen Geschwulstoperationen am Halse kann die Exstirpation ausgedehnter tuberkulöser Lymphdrüsenpakete zu den schwierigsten gehören, welche einen die Technik und die topographische Anatomie beherrschenden Operateur verlangen. Man hat sich für diese Eingriffe der verschiedensten Schnittführungen bedient: Jordan[1]) empfiehlt neuestens insbesondere Lappenschnitte in T- und H-Form oder in winkliger Anordnung (z. B. horizontale Incision unterhalb des Kieferrandes, vertikale dem Kopfnicker parallel), Dowd[2]) hat vor kurzem einen Winkelschnitt angegeben, dessen horizontaler Schenkel unter dem Kieferrand nach hinten bis zum Processus mastoideus verläuft, während der vertikale der Haargrenze

1) v. Bergmann, v. Bruns, Mikulicz. Handbuch der praktischen Chirurgie. Bd. 2. 1899. S. 102.

2) Annals of surgery. Mai 1899.

folgt. Auch S- und Z-Schnitte hat man benutzt, und besonders beliebt sind zwei parallele Incisionen am vorderen und hinteren Rande des Sternocleidomastoideus.

Soll ein Schnitt allen für diese Eingriffe notwendigen Anforderungen entsprechen, so muss er folgende Bedingungen erfüllen. In erster Linie muss er so ausgiebigen Zugang verschaffen, dass die Anatomie einer Halshälfte vollkommen übersichtlich zu Tage liegt und eine gründliche Entfernung alles Krankhaften in einem zusammenhängenden Stücke möglich ist. Zweitens muss er die für eine Prima intentio geeigneten Wundverhältnisse schaffen, drittens muss möglichst einfach sein und keine zu grosse Entstellung hinterlassen. Diesen Ansprüchen scheint mir eine Schnittführung zu genügen, die ich bis jetzt 23mal angewandt habe und die ich für jene schwierigen Fälle empfehlen möchte, bei denen die Drüsen einer ganzen Halshälfte, besonders die vor, hinter und unter dem Kopfnicker gelegenen in ein grosses, mit der Umgebung fest verwachsenes und mitunter wie eingemauertes Paket verwandelt sind. Gewiss hat sich schon mancher Chirurg einer ähnlichen Operationsmethode bedient, sie findet sich jedoch nirgends als typisch angegeben, und ich teile

Fig. 1.

sie nur deshalb mit, weil sie mir bei jenen schwierigen Fällen in der That stets gute Dienste geleistet hat.

Es handelt sich im Wesentlichen um die Bildung eines breitbasigen, abgerundeten Hautmuskellappens mit hinterer unterer Basis (Figur 1). Der Hautschnitt verläuft am vorderen Rande des Sternocleidomastoideus vom Jugulum bis zur Höhe des Kieferwinkels, biegt oben in flachem Bogen (nicht im Winkel) nach rückwärts um und überschreitet den Muskel 1—2 Querfinger unterhalb der Spitze des Processus mastoideus. Dann geht der Schnitt horizontal oder leicht bogenförmig nach rückwärts, parallel und 1 bis 2 Querfinger unterhalb des unteren Randes vom Warzenfortsatz und unterhalb der Linea nuchae sup., um je nach der Ausdehnung der Lymphome 2—3 Querfinger hinter dem Processus mastoideus zu enden. Der Muskel wird in der Höhe des Hautschnittes, also dicht unterhalb seiner oberen Insertion durchtrennt, und nun lässt sich der grosse Lappen weit zurückschlagen, wobei Haut und Muskel in Zusammenhang bleiben. Der auf diese Weise gewonnene Zugang ist ein vorzüglicher, wie aus der nach der Natur gezeichneten Fig. 2 hervorgeht; besonders liegt, was für die grossen Drüsenexstirpationen ja besonders wichtig ist, die Jugularis in ihrem ganzen Verlauf frei, und der N. accessorius tritt sofort nach der Durchtrennung des Muskels sehr deutlich zu Tage. Präpariert man, wie es auf der Zeichnung (Fig. 2) dargestellt ist, den vorderen Wundrand etwas von der Unterlage ab, so wird auch die Regio parotidea und die Submaxillargegend erreichbar; genügt der so gewonnene Zugang für etwa hier vorhandene Lymphome nicht, so lässt er sich durch kleinere Hilfsschnitte leicht vervollkommnen.

Die Exstirpation des Lymphdrüsenpaketes, die in einem Stück zu erfolgen hat, beginnt zweckmässig am Jugulum, und zwar legt man gleich die Vena jugularis tief unten am Halse frei, um über deren Verhältnis zu der Geschwulst von vornherein orientiert zu sein. Finden sich hier schon Drüsen, so gelingt deren Entfernung ohne besondere Schwierigkeit selbst dann, wenn sie sehr tief hinabreichen; in letzterem Fall thut man gut, zur Erleichterung des Zuganges den Sternocleidomastoideus auch an seiner unteren Insertion einzuschneiden bezw. zu durchtrennen. Ist die Jugularis freigelegt, so geht man Schritt für Schritt nach aufwärts und präpariert das ganze Paket, welches alle oberflächlichen und tiefen Cervikaldrüsen vor, hinter und unter dem Sternocleidomastoideus enthält, in toto am besten mit dem Messer heraus, wobei die Schonung der Vene und des N. accessorius keine erheblichen Schwierig-

keiten zu machen pflegt [1]). Nur einmal war ich in einem besonders komplicierten Fall, bei welchem erhebliche Kompressionserscheinungen

Fig. 2.

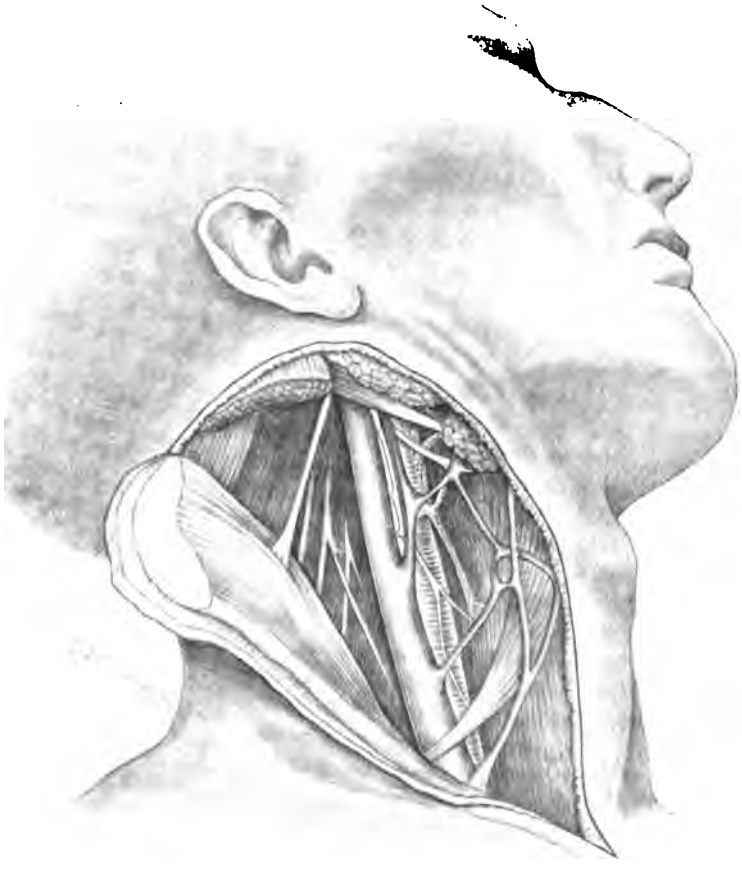

bestanden, genötigt, die fast ganz obliterierte Jugularis zu resecieren. Wie aus Fig. 2 hervorgeht, wird der Zugang nach oben immer weiter, und das entspricht der Gestalt der meist traubenförmigen Drüsen-

1) Erweist sich die Schonung des N. accessorius als schwierig, so kann man das Paket an der Stelle, wo es vom Nerven gekreuzt wird, auch quer durchtrennen und die beiden Teile gesondert entfernen; meist gelingt jedoch die Exstirpation in einem Stück.

pakete. Die Blutung habe ich geringer gefunden als bei anderen Schnittführungen und zwar deswegen, weil man keine grösseren Hautlappen abzulösen braucht und weil das Zurückpräparieren des Hautmuskellappens in einer tieferen, wenig gefässreichen Schicht erfolgt.

Ist die Exstirpation vollendet, so drainiert man nach hinten durch die Basis des Lappens[1]), vereinigt den Muskel mit einigen Catgutnähten und schliesst den Hautschnitt in ganzer Länge. Der Abfluss der Sekrete ist auf diese Weise gesichert, da bei Rückenlage des Patienten das an der Lappenbasis gelegene Drainloch den tiefsten Punkt der Wunde darstellt. Randgangrän habe ich nie beobachtet.

Es lässt sich also mit dieser Methode von einer einfachen und, wie sich bei Nachuntersuchungen ergeben hat, wenig entstellenden Incision aus eine sehr ausgiebige Freilegung des Operationsterrains erreichen, und das entspricht den Anforderungen, welche wir an eine für schwierige Lymphomexstirpationen geeignete Schnittführung stellen müssen.

1) Uebrigens kann man von diesem Drainschnitt aus einzelne, besonders weit nach hinten gelegene Drüsen auch gesondert exstirpieren, wenn ihre Entfernung im Zusammenhang mit den anderen Lymphomen schwer durchzuführen ist.

BEITRÄGE

ZUR

KLINISCHEN CHIRURGIE

Redigiert von

P. v. BRUNS

VIERUNDZWANZIGSTER BAND

Supplement-Heft

Jahresbericht

der

Heidelberger chirurgischen Klinik

für das Jahr 1897

Herausgegeben

von

Dr. **G. Marwedel**

Privatdocent und Assistenzarzt der Klinik

Mit einem Vorwort

von

Prof. Dr. **V. Czerny**

Geh. Rat, Direktor der chirurg. Klinik zu Heidelberg

TÜBINGEN 1899

VERLAG DER H. LAUPP'SCHEN BUCHHANDLUNG

Alle Rechte vorbehalten.

DRUCK VON H. LAUPP JR IN TÜBINGEN.

INHALT.

Jahresbericht der Heidelberger chirurgischen Klinik für 1897.

Seite

Vorwort 1

A. Stationäre Klinik.

I. Allgemeiner Teil 5
II. Spezieller Teil 31
I. Kopf und Ohr 31
II. Gesicht, Nasen- und Mundhöhle 39
III. Hals und Nacken (incl. Speiseröhre) 53
IV. Wirbelsäule 66
V. Brust und Rücken 73
VI. Bauch 84
A. Verletzungen 84
B. Erkrankungen der Bauchdecken 86
C. Erkrankungen des Magens 87
D. Erkrankungen des Darms und Peritoneums 96
E. Entzündungen des Wurmfortsatzes 108
F. Hernien 114
G. Erkrankungen der Leber 124
H. Erkrankungen der Gallenwege 126
VII. Harnorgane 140
VIII. Männliche Geschlechtsorgane 149
IX. Weibliche Geschlechtsorgane (inkl. Mamma) 152
X. Schultergürtel 173
XI. Becken und Rectum 175
XII. Obere Extremität 183
XIII. Untere Extremitäten 206
XIV. Verschiedenes 239

B. Ambulatorische Klinik 240

Vorwort.

Wenige Tage vor seinem allzufrühen Tode sandte uns August Socin seinen letzten Jahresbericht von 1897. Wenn man erfahren wollte, mit welchen Methoden und Erfolgen in der Basler Klinik gearbeitet wurde, so konnte man das in diesen Berichten getreu lesen. Sie waren von einem Praktiker für den praktischen Chirurgen geschrieben und bildeten gleichsam die Fortsetzung der berühmten Billroth'schen Berichte aus der Züricher und Wiener Klinik.

Vom Anbeginn meiner klinischen Thätigkeit drückte mich die Ehrenpflicht, dem Beispiele meines unvergesslichen Meisters zu folgen und auch in ähnlicher Weise über meine Leistungen zu berichten, allein in der aufreibenden Arbeit des Tages fand ich nicht die nötige Ruhe, um mich dieser mühsamen Aufgabe zu unterziehen. Erst der gemeinsamen Arbeit meiner Assistenten, der Herren Petersen, Heddäus, Steudel, Simon, Nehrkorn und Könige gelang es unter der Leitung des Herrn Dr. Marwedel meinen lange gehegten Wunsch für das Jahr 1897 zu erfüllen. Wenn dieser erste Versuch vielleicht auch noch in mancher Richtung einige Lücken übrig lässt, so hoffe ich doch diese Berichte zu einer ständigen Einrichtung meiner Klinik zu gestalten und nach mehrjährigen Perioden auch über die Endresultate, welche bei den behandelten Kranken erzielt worden sind, zu berichten. Uebertrifft doch die Heidelberger chirurgische Klinik, soviel ich sehe, wohl die meisten Universitätskliniken Deutschlands und Oesterreichs an Zahl der Kranken, namentlich aber an Mannigfaltigkeit der Operationen. Die Verpflichtung, genaue Rechenschaft zu geben über die Verwertung des reichen klinischen Materials, trifft uns deshalb in erhöhtem Masse.

Allerdings hat ein solcher Jahresbericht in erster Reihe Interesse für den Leiter der Anstalt und seine Assistenten. Allein auch die Oeffentlichkeit verlangt Rechenschaft darüber, was mit den anvertrauten Kranken geschehen ist. Dazu sind die offiziellen Ziffernberichte, welche in den Archiven schlummern, ungenügend.

Wenn auch von Zeit zu Zeit an der Hand der klinischen Be-

obachtungen einzelne chirurgische Tagesfragen teils von mir selbst, teils von meinen Schülern bearbeitet wurden, so werden doch durch den vollständigen Bericht zahlreiche wichtige Fälle der Vergessenheit entrissen und man wird beurteilen können, ob die gewonnenen Resultate den Anforderungen der modernen Chirurgie entsprechen. Es ist ja ein offenes Geheimnis, dass selbst in den bestgeleiteten Anstalten manchmal unerklärliche Misserfolge der Asepsis auftreten. Ob diese ungewöhnlich häufig oder selten sind, kann bloss eine ungeschminkte Statistik erweisen. Wir sind in unseren Anforderungen der Asepsis weder so streng, wie es seiner Zeit Neuber verlangt hat, noch konnten wir uns entschliessen, wie Mikulicz in Handschuhen zu operieren. Haut und Wunde werden mit viel recht warmem Seifenwasser, dann Spiritus und Sublimat in üblicher Weise desinficiert. Die Wunden werden fast ausschliesslich mit sterilisierter Kochsalzlösung gewaschen und mit steriler Gaze verbunden und nur drainiert oder tamponniert, wenn es nötig erscheint. Desinfektion mit schwacher Sublimatlösung, Drainage mit Jodoformgaze werden bloss bei inficierten Wunden oder in der Nähe von Mund, Blase und After, wo eine Asepsis und Occlusion schwer zu erzielen ist, angewendet. Häufiges Waschen der Hände während langdauernder Operationen ersetzt reichlich die Handschuhe. Allerdings halten wir septische Fälle peinlich vom Operationssaale ferne und behandeln und operieren dieselben in dem septischen (II.) Pavillon. Im Uebrigen machen wir alle Operationen, namentlich auch die Bauchschnitte vor den klinischen Zuhörern, verlangen nur, dass alle in der Arena befindlichen Zuschauer und Assistenten mit frischgewaschenen Röcken versehen werden, während die Zuschauer auf den Bänken im Amphitheater ihre gewöhnliche Kleidung anhaben. Ich bediene mich an der Wunde gewöhnlich zweier Assistenten, einer Operationsschwester für Tupfer, Verband und Nähte und eines Assistenten für die Instrumente. Ich kann nicht zugeben, dass mit der Zahl der beschäftigten Hände die Gefahr der Sepsis erheblich steigt. Wenn es möglich ist, vier Hände genügend aseptisch zu machen, sehe ich nicht ein, warum dies nicht auch bei zehn Händen möglich sein soll. Ich ziehe diese Bedienung dem Alleinoperieren, wie es manche Operateure wollen, vor im Interesse der Schnelligkeit und Sicherheit der Operation und im Interesse der Schulung des Personales. Als ich einmal Péan besuchte, entschuldigte er sich, dass er mir nichts voroperieren könne, weil sein Assistent noch von den Ferien nicht zurück sei. Das kann mir nicht passieren. Jeder meiner Assistenten muss binnen Jahres-

frist soweit geschult sein, dass ich mit seiner Hilfe auch die schwierigsten Operationen zu unternehmen wage. Dass es nicht Alle gleich gut machen werden und dass es bequem ist, immer mit demselben Assistenten zu arbeiten, will ich nicht leugnen. Mein Bestreben geht aber dahin, die Assistenten allmählich von den leichteren zu den schwereren Aufgaben heranzuziehen, sie möglichst allseitig auszubilden und selbständig zu machen[1]).

Die Zahl der mir anvertrauten Krankenbetten und Operationen, zu denen jährlich noch etwa 300 Gutachten kommen, ist so gross, dass ich nicht täglich alle Kranken und sämtliche Krankenräume besuchen kann. Ich komme etwa dreimal in der Woche dazu und halte das für nötig, um die Zügel der Aufsicht fest in der Hand zu behalten. Die kritischen, schweren Fälle werden von mir täglich, manchmal auch zweimal besucht. Alle Kranken müssen mir vor einem operativen Eingriffe vorgeführt werden, damit ich die Indikationen und den Operationsplan feststelle. Im Allgemeinen lasse ich die leichteren Operationen von dem Assistenten, auf dessen Abteilung sich die Patienten befinden, unter Assistenz eines älteren Kollegen ausführen, behalte mir aber die unumschränkte Verfügung vor, welche Operationen ich selbst ausführen oder meinem Stellvertreter Dr. Marwedel anvertrauen will. Dass ich sämtliche Operationen bei Privatpatienten ausführen muss, ist eine selbstverständliche Pflicht. Dr. Marwedel als ältester klinischer Assistent unterstützt mich bei der Aufsicht über die jüngeren Kollegen. Er muss sämtliche Patienten täglich besuchen, den anderen Assistenten bei schwierigen Fällen helfen und dem Jourarzte bei dringenden Operationen beistehen oder dieselben selbst übernehmen. Er legt mir jeden Morgen das Arbeitspensum vor, aus dem ich die in der Klinik vorzustellenden Fälle auswähle und die Arbeit an die einzelnen Assistenten verteile.

Obgleich ausser dem neuen Hör- und Operationssaale noch ein kleinerer für septische Kranke, dann ein Operationszimmer für Privatkranke zur Verfügung stehen und auch im Ambulanzsaale kleinere Operationen ausgeführt werden, so behalte ich doch die Uebersicht, da die meisten Operationen im neuen Operationssaale ausgeführt werden.

Die Mehrzahl unserer Patienten rekrutiert sich aus der Ambulanz. Herr Professor Jordan, welcher dieselbe führt, stellt mir täglich die wichtigsten Fälle vor, von denen ich die zur Aufnahme

1) Vergl. Ueber die Methode des klinischen Unterrichts an der Heidelberger chirurgischen Klinik. Deutsche med. Wochenschrift 1894.

geeigneten heraussuche. Während meiner Abwesenheit in den Ferien tritt Herr Prof. Jordan, als ältester Assistent an meine Stelle, während die Organisation des Dienstes im Uebrigen gleich bleibt. Die Krankenaufnahmen müssen in den Oster- und Herbstferien etwas beschränkt werden, weil sämtliche Krankenräume zweimal im Jahre gründlich gereinigt werden und dann wenigstens 14 Tage leer stehen. Ein längeres Leerstehen der Räume, wie man es wohl in der vorantiseptischen Zeit verlangte, wird in einem gut geleiteten Spitale fast immer unmöglich sein, da der chronische Platzmangel der beste Beweis für die gute Leitung der Anstalt ist.

Die Mortalitätsziffer ist eine Resultante von zu vielen Grössen, als dass sie für die Güte der Krankenhausleitung entscheidend sein könnte. Was die gewöhnliche Mortalitätsziffer des Operateurs anbelangt, so ist selbstverständlich die meinige an der Klinik am grössten, weil ich mir die schwersten Fälle zur Operation auswähle. Dem jüngsten Assistenten stirbt in der Regel gar kein Operierter, da er die leichtesten Fälle zugewiesen bekommt. Selbst die Mortalität bei einzelnen Operationen, z. B. bei den Bauchschnitten ist nur mit Vorsicht zu gebrauchen, weil sie wesentlich von der Indikationsstellung abhängt, die wieder individuell ist.

Ich gehe in dieser Beziehung ziemlich weit, vielleicht weiter als viele andere Operateure. In erster Linie aus Mitleid mit den armen Kranken, welche oft schon von anderen Operateuren abgewiesen, noch Hilfe in Heidelberg suchen. Ich habe mich, seitdem ich lehrender Chirurg bin, gerne an den Grenzen des Erreichbaren bewegt, d. h. die Indikationen ziemlich weit gesteckt, weil auf diesen Grenzgebieten die Möglichkeit gegeben ist, den Wirkungskreis der operativen Chirurgie zu erweitern und weil es namentlich für die Assistenten sehr lehrreich ist, zu sehen, wie weit man ungestraft gehen darf. Ich verdanke diese Neigung dem Beispiele meines Lehrers Billroth.

Meinen Assistenten aber danke ich, dass sie den Spuren des grossen Meisters gefolgt sind und dass sie diesen Jahresbericht zu Stande gebracht haben.

Heidelberg, 12. Februar 1899.

Prof. Dr. Vinzenz Czerny.

A. Stationäre Klinik.

I. Allgemeiner Teil.

Die Zahl der der chirurgischen Klinik zur Verfügung stehenden Betten für Kranke beträgt 200, worunter 33 Betten für Privatpatienten mitinbegriffen sind.

Die Zahlen der im Laufe des Jahres 1897 in der Klinik verpflegten Kranken sind folgende:

Zahl der männlichen Kranken	1401
„ „ weiblichen „	989
Sa. aller Kranken	2390

Von diesen stammten aus dem Jahr 1896 und wurden, weil noch in Behandlung, auf das Jahr 1897 übertragen:

Männer	76
Weiber	39
Zusammen	115

Es blieben am Schlusse des Jahres als Uebertrag für das Jahr 1898:

Männer	55
Weiber	51
Zusammen	106

Verpflegungstage der männlichen Kranken	31381
„ „ weiblichen „	23829
Sa. der Verpflegungstage	55210

Es beläuft sich demnach die durchschnittliche Verpflegungsdauer eines Kranken auf 23,1 Tag; auf einen Tag kamen als durchschnittliche Belegzahl der Klinik 151,26 Patienten.

Die Bewegung des Krankenstandes in den einzelnen Monaten des Jahres erhellt aus nachfolgender Tabelle, die die Zahl der im Monat aufgenommenen Kranken und der monatlichen Verpflegungstage anzeigt. Darnach fällt die höchste Patientenzahl in die Sommermonate von Mai bis Juni, in denen die Klinik meist überfüllt ist, der niedrigste Krankenstand naturgemäss in die Zeit der akademischen Ferien, April bezw. August und September, um welche Periode gewöhnlich — schon der notwendigen Putz- und Reinigungsarbeiten des Krankenhauses wegen — die Neuaufnahmen von Patienten auf die dringendsten Fälle beschränkt bleiben (s. Tabelle).

Von den in der Zeit vom 1. Januar 1897 bis 1. Januar 1898 neu aufgenommenen Kranken (Sa. 2275) gehörten über die Hälfte

Krankenbewegung in den einzelnen Monaten.

	Zahl der neu aufgenommenen Patienten			Zahl der Verpflegungstage
	Männer	Weiber	Sa.	
Januar	101	83	184	4871
Februar	114	74	188	4844
März	103	60	163	5023
April	95	80	175	3897
Mai	136	109	245	5694
Juni	126	88	214	4988
Juli	131	91	222	5588
August	131	51	182	3724
September	100	54	154	3297
Oktober	121	98	219	4393
November	110	70	180	4854
Dezember	86	63	149	4037
Sa.	1354	921	2275	55210
			2275	
Dazu Uebertrag von 1896			115	
			2390	

der engeren badischen Heimat an; ein beträchtlicher Teil stammt ferner aus der bayerischen Pfalz und dem benachbarten Rheinhessen. 37 waren Ausländer, s. u.

A. Deutsche.

Baden	1440
Bayr. Pfalz	390
Rheinhessen	125
Württemberg	83
Rechtsrh. Bayern	37
Elsass-Lothringen	31
Uebriges Deutschland	132
Sa.	2238

B. Ausländer.

Italien	11
Russland	7
Oesterreich-Ungarn	6
Schweiz	5
England	2
Frankreich	1
Holland	1
Spanien	1
Egypten	1
Palästina	1
Indien	1
Sa.	37

Die Anzahl der während des Jahres 1897 in der stationären Klinik ausgeführten operativen Eingriffe beträgt im Ganzen 1717[1]). Es sind in dieser Ziffer bloss die grösseren Operationen gerechnet, wie sie im Operationssaal in Narkose (s. u.) vorgenommen wurden, während kleinere Encheiresen, die auf den Krankensälen oder bei ambulant behandelten Patienten notwendig waren, nicht miteinbezogen sind.

Unter den 1717 Operationen finden sich 210 Laparotomieen (ungerechnet der Herniotomieen, der Incisionen bei Perityphlitis, der Kolpocoeliotomieen mit oder ohne vaginale Uterusexstirpation). Aus der untenstehenden Tabelle berechnet erscheint die Zahl der Laparotomien noch grösser, weil hier mehrfach die in einer Sitzung ausgeführten abdominalen Operationen unter verschiedenen Rubriken notiert sind z. B. Ovariotomie mit Darmresektion oder Gastroenterostomie mit Pylorusresektion u. s. w., während sie oben als Laparotomie bloss einmal gezählt wurden.

Die durchschnittliche Zahl der Operationen pro Tag (auf 300 Operationstage im Jahr gerechnet) stellt sich daher auf 5—6 Operationen täglich, darunter im Durchschnitt 1 Laparotomie bezw. Herniotomie (210 Laparotomien + 93 Hernien s. u.).

Operationen des Jahres 1897.

1. Trepanationen des Schädels 21
   - a. bei Tumor cerebri 1
   - b. bei Gehirnabscess 2
   - c. bei Epilepsie 2
   - d. bei Pachymeningitis 1
   - e. bei Schädelfrakturen 5
   - f. des Warzenfortsatzes bei Otitis purulenta 10
2. Exstirpation einer Meningoencephalocele 1
3. Tumorexstirpation am Kopf 7
4. Schädelplastik bei Knochendefekt 1
5. Tumorexstirpation d. Gesichts 17
6. Parotistumorexstirpation 2
7. Exenteratio bulbi bei mal. Tumor 2
8. Plastik im Gesicht (bei Tumor, Lupusdefekt) 32
   - a. Blepharoplastik 3
   - b. Rhinoplastik 9
   - c. Meloplastik 7
   - d. Cheiloplastik 13
9. Nasenaufklappung (bei Schädelbasistumor) 2
10. Oberkieferresektion 8
11. Unterkieferresektion 7
12. Zahncystenoperation 2
13. Speichelcystenexstirpation 1
14. Speichelfisteloperation 3
15. Higmorshöhlenöffnung (bei Empyem) 4
16. Zungenresektion 6
17. Tonsillartumorexstirpation 1
18. Gaumenspaltenoperation 3
19. Hasenschartenoperation 6

1) Diese 1717 Operationen verteilen sich auf die einzelnen Operateure in folgender Weise: Geh.-Rat Czerny 457 Op., Prof. Jordan 196, Prof. v. Beck (bis Frühjahr 1897) 40, Dr. Marwedel 168, Dr. Petersen 111,

20. Halstumorexstirpation 15
(exkl. tuberkul. Lymphome s. u.)
a. bei Carcinom bezw. Sarkom 13
b. Atherom 1
c. Lymphangioma cavernos. 1
21. Halsrippenexstirpation 1
22. Strumektomieen 34
a. Enukleation 14
b. Resektion 20
23. Tracheotomieen 18
a. bei Croup laryngis 2
b. bei Carcinoma laryngis 8
c. bei Papilloma laryngis 1
d. bei Tuberculosis laryngis 1
e. bei Glottisödem entzündl. 3
f. bei Struma 2
g. bei Pharynxverletzung 1
24. Resectio laryngis carcinomat. 4
25. Laryngo-pharyngoplastik 1

26. Tumorexstirpation am Rumpf 10
27. Thoracotomie bei Empyem 15
28. Thoracoplastik 6
29. Mammaamputation 30
30. Galactocelenexstirpation 1

31. (Probe-)Laparotomieen 27
bei inop. Tumoren, tub. Perit. etc.

32. Gastrotomie 3
33. Gastrostomie 8
34. Gastroenterostomie 29
a. Carcinoma pylori 19
b. Ulcus ventriculi 8
c. Duodenalstenose 2
(Gallenblasenadhäsionen)
35. Resectio pylori 3

36. Darmnaht (bei Kotfistel) 9
37. Enterostomie (Colostomie) 22
38. Enteroplastik 1
39. Enteroanastomose 5
40. Darmresektionen 11
a. bei Tumor 4
b. bei Tuberkulose 2
c. bei Gangrän. 2
d. Anus praeternat. 3
(Kotfistel)
41. Incision bei Perityphlitis 5
42. Resectio proc. vermiformis 19

43. Leberresektion 1
44. Lebercystenenukleation 1
45. Leberabscessincision 1

46. Cholecystostomien 22
47. Cholecysticotomie 3
48. Choledochotomie 3
49. Cholecystektomieen 3
50. Cholecystoenterostomie 2
51. Gallenblasennaht bei Ruptur d. Gallenblase 1
52. Gallenblasen(fistel)naht 2

53. Rectumresektionen 8
a. bei Carcinom 7
b. bei Narbenstenose 1
54. Rectumamputationen 8
a. bei Melanosarkom 1
b. bei Carcinom 7
55. Gersuny'sche Drehung bei prolabiertem Sacralafter 1
56. Mastdarmfisteloperation 13
57. Hämorrhoidenoperationen 16
58. Herniotomieen 93
1. Bei Incarceration 24
a. Inguinalh. 8
b. Cruralh. 16
2. Radikaloperation 69
a. Bauch- und Nabelhernie 8
b. Inguinalh. 55
c. Cruralh. 6

Dr. Heddaeus 151, Dr. Steudel 214, Dr. Simon 180, Dr. Könige 115, Dr. Zangemeister 32, Dr. Kaposi 22, Dr. Strübe 11, Operationen von Praktikanten ausgeführt 20.

59. Uterusausschabungen, Portioamputationen 34
60. Vaginalcarcinomexstirpation 1
61. Kolporrhaphieen, Kolpoperineoraphieen 12
62. Vaginofixatio uteri 5
63. Ventrofixatio uteri 2
64. Blasenscheidenfisteloperationen 3
65. Mastdarmscheidenfisteloperat. 3
66. Vaginale Uterusexstirpation 14
    a. bei Carcinom 5
    b. bei Metritis, Myom etc. 9
67. Sacrale Uterusexstirpation 1
68. Abdominale Myomektomie 9
69. Ovariotomie (bei Cysten, Oophoritis) 25
70. Kastration bei Osteomalacie (vaginal) 1
71. Salpingektomie (Adnextumoren) 9
72. Laparot. bei Extrauteringravidität (Hämatocele retrout.) 4

73. Nephrorrhaphieen 3
74. Nephrotomieen 3
    a. bei Stein 2
    b. bei Nephritis 1
75. Nephrektomieen 4
    a. bei Ruptur der Niere 1
    b. bei Nierensarkom 1
    c. bei Nierentuberkulose 1
    d. bei Hydronephrose 1

76. Sectio alta bei Stein 2
77. Blasenresektion 4
    a. bei Tumor 3
    b. bei Blasendivertikel 1
78. Sectio perinealis (bei Blasenulceration) 2
79. Naht bei Blasenruptur 1
80. Lithotripsieen 1

81. Cauterisatio prostatae (Bottini) 10
82. Urethrotomia externa 1
83. Blasenektopieoperation 1
84. Epispadieoperation 1
85. Hypospadieoperation 9
86. Phimosenoperation 3
87. Hydrocelenoperation 13
88. Kastration des Hodens 27
    a. bei Hodentumor 4
    b. bei Hodentuberkulose 23
89. Orchidopexie 5

90. Amputationen v. Extremitäten 53
    a. des Oberarms 5
    b. des Vorderarms 7
    c. der Finger 4
    d. des Oberschenkels 25
    e. des Unterschenkels 7
    f. des Fusses (Pirogoff) 5
91. Exartikulationen 9
    a. der Schulter 1
    b. der Hand 1
    c. der Finger 5
    d. der Hüfte 1
    e. der Zehen 1

92. Exstirpation des Schultergürtels 1
93. Resektion der Beckenschaufel 2
94. Gelenkresektionen (grösserer Gelenke) 45
    a. Schultergelenk 4
    b. Ellenbogengelenk 11
    c. Handgelenk 3
    d. Hüftgelenk 5
    e. Kniegelenk 10
    f. Sprunggelenk (Exstirpatio tali) 12
95. Arthrodesen 2
96. Arthrotomieen 10
97. Arthrektomieen (bei Fungus) 1
98. Reposition von Luxationen traumat. 4
99. Reposition von kongenit. Hüftluxationen 7
    a. unblutig 5
    b. blutig 2
100. Redressement bei Klump- u. Plattfuss, Kniekontrakturen etc. 21
101. Calot'sches Redressement der Wirbelsäule 2
102. Lamniektomie d. Wirbelsäule 2
103. Osteoklasen 5
104. Osteotomieen 13
    a. des Oberschenkels 6
    b. des Unterschenkels 7
105. Knochenplastik bei Pseudarthrose 1

106. Knochennaht	7	108. Syndactylieoperation	2
107. Tumorexstirpation der Extremitäten	9	109. Sequestrotomien	18
		110. Gipsverbände (in Narkose	35
111. Sehnennaht	7	113. Tendoplastik	2
112. Tenotomien	8		
114. Nervennaht	3	116. Neurektomie	1
115. Nervendehnung	1		
117. Gefässnaht (Vena femoralis)	1	121. Chlorzinkätzung von Geschwülsten	11
118. Kontinuitätsligaturen von Gefässen	12	122. Exstirpation tuberk. Drüsen	167
a. Arter. iliaca communis	1	123. Diverse kleinere Operationen (Exkochleation von Knochen, Abscessincisionen, Thermokauterisationen etc., soweit Narkose dabei notwendig)	392
b. Aneurysma d. Radialis	1		
c. Aneurysma d. Ulnaris	1		
d. der Vena saphena	9		
119. Fremdkörperextraktion (Nadel, Kugel etc.)	13	124. Untersuchungen in Narkose	28
120. Transplantation nach Thiersch	18		

Die Zahl der Narkosen im Jahr 1897 beläuft sich auf 1592; ausserdem wurde 91mal mit lokaler Anästhesierung operiert.

In der überwiegenden Mehrzahl der Fälle wurde zur Narkose Chloroform verwendet, wobei der Narkose bei allen längerdauernden oder schweren Operationen von Erwachsenen eine subkutane Morphiuminjektion von 0,01 gr vorausgeschickt zu werden pflegte. Der Gebrauch von Aether blieb auf wenige Ausnahmen beschränkt, in denen grosse Schwächezustände der Patienten, schlechte Beschaffenheit des Herzens u. s. w. die Anwendung von Chloroform kontraindicierten. Leider erlebten wir bei der Chloroformnarkose mehrere Unfälle: 3mal Synkope, 3mal Asphyxie, darunter zwei Todesfälle, von denen freilich bloss einer der Narkose selbst zur Last gelegt werden darf, während in dem zweiten Falle Anämie, Shok der Operation bei dem hochgradig elenden Patienten an dem schlimmen Ausgang mit Schuld trugen (s. u.).

Bei 22 Fällen von Bromäthylnarkosen sahen wir keine Störungen.

Die lokale Anästhesierung wurde 74mal mit subkutaner Injektion von 1% Cocainum muriaticum und 17mal mit der Infiltrationsmethode nach Schleich ausgeführt, im Allgemeinen mit gutem Erfolg. Meist handelte es sich um kleinere Geschwulst- oder Drüsenexstirpationen, Abscessspaltungen u. s. w. Von grös-

seren Operationen, die mit Cocain-Anästhesierung vorgenommen wurden, seien erwähnt:

1 Gastroenterostomie (Murphy) bei Carcinoma pylori
1 Gastrostomie bei Carcinoma oesophagi
1 Colostomie bei Carcinoma recti
1 Resect. proc. vermiformis bei eitriger Perityphlitis
1 Radikaloperation bei einfacher Cruralhernie
4 Herniotomieen bei incarcerierter Cruralhernie
(darunter 1 Resectio proc. vermiformis und 1 Darmresektion wegen Gangrän)
1 Gallenblasenfistelnaht
4 Thoracotomieen mit Rippenresektion bei Empyem
5 Tracheotomieen bei Carcinom bezw. Tuberkulose der Larynx.

Narkosenstatistik.

Reine Chloroformnarkosen	731		
Morphium-Chloroformnarkosen	784		
Aethernarkosen	23		
Chloroform-Aethernarkosen	10		
Morphium-Chlorof.-Aethernark.	14		
Morphium-Aethernarkosen	8		
Bromäthylnarkosen	22		
Lokalanästhesien	91	Cocaininjektion subkutan	74
		Schleich'sche Infiltrat.	17

Die oben erwähnten Unfälle im Verlauf von Chloroformnarkosen sind folgende:

2mal rasch vorübergehende Asphyxieen in länger dauernder Morphium-Chloroformnarkose bei Exstirpation von tuberkulösen Halsdrüsen (J. Nr. 393, J. Nr. 1165).

Nr. 1459. Einjähriger Knabe mit Nabelhernie. Radikaloperation in Chloroformnarkose. Synkope gegen Schluss der Operation, durch künstliche Atmung und Herzmassage gehoben.

Nr. 495. 56jähriger Mann mit hochsitzendem Carcinoma oesophagi. Am 1. III. in Chloroformnarkose Versuch der Oesophagusresektion. Nach ausgeführtem Hautschnitt plötzlich schwere Synkope, Pupillen weit, reaktionslos, Puls nicht mehr fühlbar, Respirationsstillstand; die Narkose hatte erst 10 Minuten gedauert bei ungefähr 5 gr Chloroformverbrauch. Sofortige Tieflagerung des Kopfes, rythmische Atembewegungen mit Klopfen der Herzgegend stellten in 6—10 Minuten die Atmung wieder her. Beabsichtigte Oesophagusresektion unterlassen, dafür Gastrostomie ohne Narkose und ohne weitern Zwischenfall.

Nr. 283. 55jähr. Mann mit kindskopfgrossem linksseitigem Nierensarkom. In Morphium-Chloroformnarkose am 1. II. 97 Operation. Beim

Vorziehen des freigelegten Tumors plötzlicher Collaps des Patienten nach 12 gr Chloroformverbrauch, Puls nicht mehr fühlbar, während Respiration erst einige Minuten später aussetzt. Lange fortgesetzte künstliche Atmung, Tracheotomie, Herzmassage, Campheräther-injektionen etc. ohne Erfolg. Bei der Autopsie fanden sich die Vena renalis und suprarenalis mit Tumormassen erfüllt, fortgesetzte Thromben bis in den untern Teil der Vena cava inf. Geschwulst-Metastasen in Leber und Myocard. Metastatische Embolie in der Vena coronaria cordis und Arteria pulmonalis.

Nr. 1490. 21jähr. Mann. Grosse rechtseitige Struma mit starker Verdrängung des Kehlkopfs nach links. Im Beginn der Chloroformnarkose (22. VII. 97), während Pat. sich noch im Excitationsstadium befindet, plötzliche Synkope, Herzstillstand mit nachfolgendem Sistieren der Respiration. Sofortige künstliche Atmung, Herzmassage, Injektion von Campheräther und Nebennierenextrakt (Gottlieb), Tracheotomie vermögen Pat. nicht wieder zum Leben zu erwecken. Bei der Autopsie findet sich ausser einer säbelscheidenförmigen Trachea, durch Druck des parenchymatösen colloiden Kropfes entstanden, noch eine sehr grosse persistierende Thymus. Am Herzen leichte Dilatation des linken Herzens mit Endocardverdickung. Stauung und Induration der Nieren, centroacinöse Degeneration der Leber.

Die 91 Todesfälle, welche die Klinik im Laufe des Berichtjahres zu beklagen hatte, entsprechen bei einem Gesamtbestand von 2390 Aufnahmen einer Mortalität von 3,8% (s. darüber weiter unten). Sie finden sich untenstehend mit einer kurzen Angabe der Todesursache zusammengestellt, wobei wir bezüglich der genaueren klinischen Daten auf den speziellen Teil des Berichtes verweisen müssen. Drei von den Fällen betreffen Patienten, die schon im Jahr 1896 zur Behandlung und Operation gekommen waren, bei zehn weiteren Fällen war ein operativer Eingriff überhaupt nicht vorgenommen worden.

Uebersicht über die Todesfälle des Jahres 1897[1]).

1. Nr. 4. Mann, 53 J. † 3. I. Gastroenterostomie mit Murphy-Button am 2. I. wegen Magenkrebs. A. D. Fettige Degeneration des Herzens. Carcinomatöse Stenose des Duodenum mit Metastasen. Keine Peritonitis.

2. Nr. 16. Frau, 50 J. † 9. I. Mammamputation am 10. XII. 96 wegen Myxosarkom. Erysipel. Sepsis. Chron. Nephritis. A. D. Vereiterter Thrombus in der V. axill.; metastatische Abscesse. Im Blut Staphylococcus pyog. aur.

3. Nr. 196. Frau, 58 J. † 18. I. Sacrale Exstirpation eines Rectumcarcinoms am 16. I. Erscheinungen von Sepsis. A. D. Braune Atrophie

1) Zusammengestellt von Dr. Reichenbach.

und Lipomatosis cordis. Eitrige Infiltration des Peritoneum an den Fixationsnähten des Rectum; desgl. im praevesikalen Gewebe.

4. Nr. 234. Frau, 40 J. † 18. I. Ileus bei eingeklemmter, nach aussen perforierter, interstitieller Hernie. — Am 16. I. Darmresektion. Kotfistel. A. D. Diffuse fibrinöse Peritonitis. Nephritis parenchymat. acuta. Bronchopneumonie, teilweise eitrige Erweichung in der Lunge.

5. Nr. 249. Frau, 43 J. Laparotomie bei Carcinose am 21. I. Operationsdauer $2^1/_2$ Stunden. Erheblicher Blutverlust. Tod im Kollaps 5 Stunden später. (Ovariotomia dupl., Darmresektion, Exstirpat. von Mesenterialdrüsen). A. D. Anämie der Organe.

6. Nr. 166. Mann, 56 J. † 28 I. Prostatahypertrophie. Blasentuberkulose. (Nierentub.?) nicht operiert. A. D. Tuberkulose der Blase, Urethra, Prostata, der r. Niere, Lunge, Leber. Beginnende Bronchopneumonie.

7. Nr. 252. Frau, 26 J. † 29. I. Morbus Basedowii. Strumektomie am 28. I. Post operat. Pneumonie und Rasseln, Dämpfung. Herzschwäche. A. D. Endocarditis. Myocarditis. Bronchopneumonie.

8. Nr. 283. Mann, 55 J. † 1. II. Maligner Nierentumor. Chloroformsynkope bei der Operation. A. D. Angiosarkom der Niere mit zahlreichen Metastasen. Metastatische Embolie der V. coronaria cordis und Art. pulmonal. Gestielte Metastasen der hinteren Herzwand.

9. Nr. 393. Frau, 21 J. † 10. II. Operation am 9. II. wegen eitrig-jauchiger Peritonitis nach Appendicitis. Pleuritis duplex. A. D. Diffuse Peritonit. Pleuritis diaphragmat. duplex. Kompressionsatelektase beiderseits.

10. Nr. 276. Mann, 49 J. † 11. II. Carcinoma oesophagi. Bronchit. Pneumonia dextra (nicht operiert). A. D. Perforation des Carcinoms in die Trachea, Wucherung bis zum Perikard. Bronchitis purulenta gangraenescens. Pneumonische Infiltration.

11. Nr. 363. Mann, 26 J. † 18. II. Tonsillitis, Lymphangitis. Pleuritis, Pneumonie. Thorakotomie. A. D. Multiple metast. Abscesse. Bronchopneumonie. Kompressionsatelektase. Eitrig-fibrin. Pleuritis.

12. Nr. 35. Frau, 51 J. † 19. II. Tuberkulöse Darmstenose in der Gegend der Flexura coli sin. Am 7. XII. 96 Enteroanastomose. A. D. Subphrenische, retrogastrische, perilienale, retrokolische Jauchehöhlen mit dem ausgeschalteten Schenkel und der Enteroanastomose in Zusammenhang.

13. Nr. 465. Frau, 47 J. † 25. II. Gangränöse Littré'sche Dünndarm-Cruralhernie l., Perforationsperitonitis. Am 20. II. Herniotomie. A. D. Peritonitis. Kompressionsatelektase.

14. Nr. 505. Mann, 50 J. † 12. III. Nekrose des Wurmfortsatzes, Perityphlit. Abscess. Incision am 3. III. A. D. Myocarditis. Endocarditis. Nephritis parenchymat. Geheilter perityphlitischer Abscess.

15. Nr. 233. Frau, 29 J. † 18. III. Kehlkopftuberkulose. Am 18. I. Tracheotomie. A. D. Phthisis pulmonum et laryngis. Bronchitis purulenta. Akuter Milztumor.

16. Nr. 495. Mann, 56 J. † 18. III. Oesophaguscarcinom. Gastrostomie am 1. III. A. D. Perforation des Carcinoms in die Trachea. Zwischen beiden eine Abscesshöhle. Aspirationspneumonie. Schrumpfniere.

17. Nr. 558. Mann, 39 J. † 19. III. Otitis media. Epiduraler Abscess. Meningitis. Trepanation des Warzenfortsatzes am 18. III. A. D. Kleinhirnabscess. Thrombose des Sinus transvers. et cavern. Braune Atrophie des Herzens. Hypostase. Nephritis parenchymat.

18. Nr. 449. Mann, 51 J. Pylorusstenose (Carcinom?). Gastroenterostomie am 24. II. Myocarditis. Lobuläre Pneumonie. Plötzlicher Exitus an Embolie (?) 3 Wochen post op. Sektion nicht gestattet.

19. Nr. 587. Mann, 26 J. † 29. III. Sarcoma pelvis. Operation am 15. III. und am 29. III. Beckenexstirpation. — A. D. Hochgradige Anämie. Hypostase. Transsudat in Brusthöhle.

20. Nr. 609. Mann, 60 J. † 1. IV. Pylorusstenose. Gastroenteroanastomose am 18. III. — A. D. Empyem, l. Lungenkompression. Aorteninsufficienz. Endarteritis.

21. Nr. 651. Frau, 40 J. † 8. IV. Puerperale Septikämie. Am 28. III. Incision eines parametralen Abscesses. A. D. Thrombose der V. cava inf. und der l. Art. sperm. int. Hypostase.

22. Nr. 615. Frau, 46 J. † 10. IV. Exstirpatio uteri vaginal. wegen Carcinom am 24. III. Chronische Sepsis. Pneumonie. — A. D. Septisch-jauchiger Zerfall der Wundhöhlenwandungen. Fortgeleitete Abscesse. Cystitis, Pyelitis. Erweiterung des l. Ureters. Nephrit. parenchymat. Pneumonie. Chronische Endocarditis der Mitral., Pericarditis, Atherom der Aorta.

23. Nr. 745. Mann, 27 J. † 22. IV. Am 21. IV. Trepanation wegen tuberkul. Tumor cerebri. Starker Ventrikelhydrops. A. D. Meningitis basilar. tub. Im Operationsfeld und der Umgebung mehrere Hirntuberkel.

24. Nr. 701. Mann, 63 J. † 22. IV. Tracheotomie und Totalexstirpation des Kehlkopfes bei Carcinom am 8. IV. — A. D. Phthisis pulmon. dextr. Pneumonische Herde. Stauung in Leber und Nieren. Fettige Degeneration der Leber. Atrophie und beginnende Nekrose der Oesophagus- und Magenschleimhaut.

25. Nr. 842. Knabe, 3¼ J. † 29. IV. Appendicitis. Perforation. Ileus. Am 28. IV. Entleerung abgesackten eitrigen Exsudats. Wurmfortsatz konnte nicht gefunden werden, Operation liess sich nicht verlängern. — A. D. 2 Kotsteine im Wurmfortsatz, welcher bei gekrümmtem Verlauf retroperitoneal gelagert ist. Gangrän desselben. Diffuse Peritonitis.

26. Nr. 723. Mann, 53 J. † 4. V. Prostatahyertrophie. Cystitis. Pyelonephritis. Urämie. Phthisis. — A. D. Pyelonephritis. Kleine cirkumskripte Nierenabscesse. Pachymeningitis haemorrhagica interna.

27. Nr. 689. Frau, 53 J. † 15. V. Gallensteine. Krebs der Gallenblase. 28. IV. Cholecystotomie. — A. D. Zahlreiche Metastasen des primären Tumors. Pneumonie.

28. Nr. 397. Mann., 34 J. † 21. V. Aufsteigende Urogenitaltuberkulose. Am 15. II. Boutonnière. A. D. Tuberkulose des gesamten Urogenitaltraktus. Lungentuberkulose. Basalmeningitis tuberkulöser Natur. Akuter Hydrocephalus internus.

29. Nr. 858. Frau, 76 J. † 25. V. Carcinoma mammae mit Drüsen. Amputation. 4. V. Debilitas cordis. A. D. Braune Atrophie des Herzens. Pleuritische Adhäsionen beiderseits.

30. Nr. 1016. Frau, 50 J. † 25. V. Am 24. V. Exstirpation des myomatösen Uterus; dabei starke Blutung aus weiten dünnwandigen Venen. Nachblutung. Collaps.

31. Nr. 1005. Mann, 56 J. † 29. V. Prostatahypertrophie mit Cystitis und Pyelonephritis. Am 18. V. und 24. V. Bottini. A. D. Cystitis, Pyelonephritis.

32. Nr. 969. Mann, 23 J. † 28. V. Sarkom der l. Schulter. 8. III. Totalexstirpation des Schultergürtels. Recidiv. Erysipelimpfung. Erysipel, schwere Allgemeininfektion. Nephritis. Pleuritis. Am 28. V. Thorakotomie. A. D. Sarkommetastasen in beiden Lungen. Endocarditis ulcerosa der Mitralis.

33. Nr. 1112. Mann, 59 J. † 3. VI. Stenosierendes Rektumcarcinom mit Ileuserscheinung. Am 1. VI. einzeitige Colostomie. Herzschwäche. A. D. Diffuse Peritonitis.

34. Nr. 1104. Mann, 60 J. † 3. VI. Senile Gangrän des r. Unterschenkels, unoperiert, 4 Tage nach Eintritt †. A. D. Schwielige Myocarditis. Carcinoma pharyngis mit Perforation in Carotis. Thrombose der Art. und Vena femoralis.

35. Nr. 917. Frau, 61 J. † 8. VI. Cystoma ovarii. Lebercirrhose. Ascites. Ovariotomie am 8. V. 97. † nach 4 Wochen. A. D. Lebercirrhose. Stauungsinduration der Milz und des Darmes. Fibrinöse Darmverklebungen (Sektion unvollständig).

36. Nr. 777. Mann, 29 J. † 12. VI. Tuberkulöses Empyem rechts. Lungenphthisis. Knochencaries am Beckengürtel. 26. IV. und 1. V. Rippenresektion. A. D. Kompressionsatelektase r. Cor villos. haemorrhag. Pleuritis, Pericarditis tub. Pneumonie links.

37. Nr. 1122. Mann, 48 J. † 15. VI. Carcinoma recti. 2. VI. sacrale Rectumexstirpation mit Eröffnung des Peritoneum. Wundeiterung. Sepsis. 14. VI. Pneumonie. A. D. Diffuse eitrige Peritonitis. Die das Peritoneum abschliessende Naht ist fest. Fettige Degeneration des l., Lipomatosis des r. Herzens. Hypostase.

38. Nr. 1009. Mann, 53 J. † 20. VI. Carcinoma laryngis. Partielle Kehlkopfresektion am 1. VI. Pneumonie. A. D. Schwielige Myocarditis. Endarteriitis. Arteriosklerose. Doppelseitige Aspirationspneumonie. Fibrinöse Pleuritis. Chronische Nephritis.

39. Nr. 1237. Mädchen, 17 Tage † 23. VI. Meningoencephalocele. Exstirpation am 14. VI. Meningitis. A. D. Pia hyperämisch, kein Exsudat.

40. Nr. 1164. Frau, 51 J. † 28. VI. Am 20. V. Colostomie bei Ileus. Am 28. VI. Laparotomie wegen Stenose des Darmes infolge Verwachsungen im kl. Becken nach vaginal. Uterus- und Adnex-Exstirpation. Darmresektion (Murphy). Exitus im Operations-Shok. A. D. Alter perirektaler Abscess mit Durchbruch ins Rectum. Mehrfache Einrisse der Serosa und Mesenterium, freies Blut im kleinen Becken.

41. Nr. 1277. Frau, 34 J. † 28. VI. Gallensteinkoliken. Choledochotomie am 23. VI., Peritonitis acuta. A. D. Aus der Choledochusnaht Ausfluss von Galle. Fibrinös-eitrige akute Peritonitis. Lipomatosis cordis.

42. Nr. 1326. Frau, 58 J. † 30. VI. Verbrennung 3. Grades. A. D. Starker Blutzerfall. Parenchymat. Degeneration der Leber.

43. Nr. 1319. Frau, 29 J. † 29. VI. Peritonitis puerperalis. Entbindung vor 14 Tagen. Mit der Diagnose Ileus eingeliefert; nicht operiert. A. D. Perforation der hinteren Blasenwand durch auswärts vorgenommenen Katheterismus mit Verklebung des vesico-uterinen Raumes. Eitrig-fibrinöse Peritonitis.

44. Nr. 1360. Mann, 71 J. † 4. VII. Basisfraktur. Blutaspiration. Am 3. VII. Tracheotomie wegen Blutaspiration.

45. Nr. 84. Mann, 33 J. † 6. VII. Psoasabscess. Wirbelcaries. Meningitis. Incision des Abscesses am 22. VIII. 96. A. D. Wirbelcaries des III. Lendenwirbels. Tuberkulöse Meningitis.

46. Nr. 792. Mann, 42 J. † 12. VII. Lumbalabscess. Wirbelcaries. Incisionen bezw. Auskratzung: 13. IV., 5. V., 21. VI. A. D. Doppelseitiger Senkungsabscess; im Lumbalteil 2 kariöse Wirbel. Eitrig-fibrinöse Pleuritis. Kompressionsatelektase.

47. Nr. 1398. Mann, 32 J. † 15. VII. Phthisis. Empyem. Am 8. IV. Thorakotomie, Thorakoplastik. A. D. Miliare Tuberkel der Milz, Nieren, Leber. Solitärtuberkel im r. Thalamus opt.

48. Nr. 1435. Mann, 34 J. † 19. VII. Blasenruptur am 12. VII. Peritonitis. Pneumonie. Ikterus. Am 13. VII. Vernähung der Blasenruptur per laparotomiam. A. D. 4 Einrisse in der l. Niere. Fibrinöse Peritonitis. Stauungsleber. Graugelbe Hepatisation im Ober- und Mittellappen, Atelektase des Unterlappens. Krupöse Bronchitis. Fibrinöse Pleuritis beiderseits.

49. Nr. 1229. Mann, 16 J. † 19. VII. Coxitis tub. sin. Meningitis tub. Tuberkel der Chorioidea. A. D. Miliare Tuberkulose der Milz, Leber, Nieren; Infektion der Nierenkelche, Becken, Ureteren, Blase. Tuberkulöse Ulceration des Wurmfortsatzes, Perforation und Bildung eines abgesackten Abscesses. Caries der Brustwirbelsäule, Senkungsabscesse.

50. Nr. 1485a. Frau, 47 J. † 20. VII. Sehr ausgedehnte Verbrennung 2. Grades. Mikroskopische Untersuchung des Blutes: in geringem Masse Blutkörperchenschatten, Abschnürungserscheinungen, Formveränderung.

51. Nr. 1444. Frau, 48 J. † 20. VII. Uterusmyom, Diabetes. Am 17. VII. Exstirpation des Uterus per vaginam. A. D. Myodegeneratio cordis. Starke parenchymat. Trübung der Nieren. Geringe Zeichen einer cirkumskripten Peritonitis.

52. Nr. 1468. Frau, 53 J. † 21. VII. Sarkom der Leber. Am 20. VII. Exstirpation des grossen Tumors, der vielfach mit Darm und Netz verwachsen war. A. D. Myodegeneratio cordis. Peritonitis suppurativa. Metastasen in Kreuzbein, Lungen. Geschwulstthrombose der Ven. hypogastr. dextr. und Vena cava inf.

53. Nr. 1490. Mann, 21 J. † 22. VII. Struma dextra. Kompression der Trachea. Operation 22. VII.; im Beginn der Narkose Asphyxie, Synkope. A. D. Hyperämie der Lungen. Interstitielles Emphysem links. Oedem rechts. Erweiterung der unteren Abschnitte der Trachea und Bronchien. Leichte Dilatation des l. Herzens mit Endocardverdickungen. Stauung in Unterleibsorganen. Ekchymosen der serösen Häute.

54. Nr. 1394. Mann, 40 J. † 23. VII. Kompression der Gallenwege durch malignen Tumor (Pankreasgegend), Ikterus gravis, Darmhaemorrhagien, Nephritis haemorrhagica. Cholecystoenterostomie 14. VII. A. D. Carcinom des Pankreaskopfes, übergreifend auf Choledochus. Metastasen in der Leber, einige kleine in der Pleura. Hämorrh.-parench. Nephritis.

55. Nr. 1577. Student, 17 J. Appendicitis perforativa mit akuter Peritonitis. Resectio proc. vermiformis am 25. VII. Abends Exitus letalis. Sektion nicht gestattet.

56. Nr. 1529 (471). Mann, 28 J. † 30. VII. Miliartuberkulose. Meningitis tub. Exstirpation eines grossen tub. Iliacaldrüsentumors am 26. II. 97 mit Unterbind. der Art. iliaca communis. A. D. Mächtige Mengen verkäster Drüsen. Miliare und grosse Konglomerattuberkel in ungewöhnlichen Mengen in fast allen Organen des Unterleibs, in den Lungen und dem Gehirn. Meningitis tuberculosa.

57. Nr. 1575. 69jähr. Mann. Periproctitische Gasphlegmone von entzündeten Hämmorrhoiden ausgehend. Emphysem der Lungen, Fettherz. Incisionen. † nach 3 Tagen am 6. VIII. 97. Sektion nicht gestattet.

58. Nr. 1207. Frau, 53 J. † 11. VIII. Carcinoma recti. 22. VI. sacrale Exstirpation. Tod durch zunehmende Kachexie (innere Metastase?) A. D. Metastasen in der Leber, Peritoneum, Beckenzellgewebe, Nieren, zahlreichen Lymphdrüsen. Braune Atrophie des Herzmuskels. Nephritis parenchymat. et interstitial. chronica purulenta carcinomatosa. Pyelitis, Ureteritis purulenta. Cystitis diphterica.

59. Nr. 1608. Frau, 26 J. † 12. VIII. Strumektomie rechts am 12. VIII. A. D. Links Struma sarcomatosa. Kompression der Trachea. Pneumonie beider Unterlappen. Myocarditis. Akute Milzschwellung.

60. Nr. 1605. Mann, 52 J. Septische glutäale Phlegmone nach Furunkel. Emphysem, Fettherz. Incisionen der Phlegmone; † 13. VIII. 97. Sektion nicht gestattet.

61. Nr. 1554. Mann, 62 J., † 18. VIII. Carcinoma ventriculi. Am 4. VIII. Gastroenterostomie (Murphy). A. D. Emphysem und Bronchitis, Bronchopneumonie der gesamten Unterlappen mit Uebergang in Gangrän. Geringe Myocarditis.

62. 1637. Mann, 27 J., † 22. VIII. Fraktur der Wirbelsäule. Am 14. VIII. Laminektomie, Freilegung der Medulla. A. D. Fraktur mit Zertrümmerung des 1. Brustwirbels. Centrale hämorrhagische Erweichung der benachbarten Markteile. Operative Eröffnung des Duralsackes. Lokale eitrige Meningitis interna und externa. Bronchopneumonie. Cystitis, Darmparalyse.

63. Nr. 1654. Mann, 72 J. † 23. VIII. Hernia crur. dextra incarcerata. Am 18. VIII. Radikaloperation. A. D. Krupöse Pneumonie links, Pleuritis links. Beginnende Peritonitis, fortgeleitet von der Pleuritis oder ausgehend von einem Serosadefekt der incarceriert gewesenen Dünndarmschlinge. Reaktionslose Operationswunde.

64. Nr. 1662. Frau, 27 J. † 27. VIII. Phlegmone der r. Hand und des Vorderarms, ausgehend von einer Schnittwunde am Daumen. A. D. Endocarditis ulcerosa. Embolische Abscesse im Herzfleisch und anderen Organen.

65. Nr. 1691. Frau, 43 J. † 31. VIII. Doppelseitiges Ovarialkystom. Myomatöse Degeneration des Uterus. Ovariotomie. am 30. VIII. A. D. Allgemeine Anämie. Herzmuskel fettreich. Peritoneum injiciert. Tubenstümpfe reaktionslos.

66. Nr. 1707. Mann, 56 J. Penetrierende Schädelverletzung mit Gehirnprolaps; † nach 10 Tagen an Meningitis, 9. IX. 97.

67. Nr. 1725. Frau, 50 J. † 11. IX. Carcinoma ventriculi. Probelaparotomie 8. IX. A. D. Hypostase, Pneumonie, Metastasen, Nephritis interstitial.

68. Nr. 1680. Mann, 56 J. Schwere Commotio cerebri mit Basisfraktur, Pneumonie; † 9. XI. 97. Sektion nicht gestattet.

69. Nr. Mann, 65 J. † 15. IX. Zungencarcinom. Operation 10. IX. A. D. Lungenödem. Braune Atrophie des Herzens. Atherom des Endokards. Granularatrophie beider Nieren.

70. Nr. 1430. Mann, 42 J. † 16. IX. Am 14. VII. Perinealschnitt wegen akuter Harninfiltration (Katheterismus). Perineale Blasenfistel, Cystitis, Pyelonephritis (tuberc.?) A. D. Ausgedehnte Tuberkulose der inneren Organe. Pyelitis gangraenosa sin.

71. Nr. 1359. Mädchen, 12 J. † 17. IX. Akute Osteomyelitis femoris et tibiae. Gangränöse Phlegmone am Unterschenkel. Septikämie. A. D. Lungenödem, Pneumonie. Akute Milzschwellung, akute Nephritis. Septikämie.

72. Nr. 1809. Mann, 49 J. † 19. IX. Peritonitis tub., Laparotomie 14. IX. A. D. Ausgedehnte Peritonealtuberkulose. Fettige Degeneration der Leber. Lipomatosis cordis. Haemophilie.

73. Nr. 1820. Frau, 30 J. † 3. X. Chondrosarkom der r. Brustwand. 22. IX. Exstirpation des Tumors (mikroskopische Untersuchung: Enchon-

drom) mit breiter Eröffnung der Pleura. A. D. Pyothorax dext. Kompressionsatelektase rechts. Fettdegeneration der Leber. Cholelithiasis.

74. Nr. 1573. Mann, 23 J. † 3. X. Empyema thorac. tubercul. Thoracoplastik 4. VIII. Phthisis pulmon. Meningitis. A. D. Uebelriechende Eiterung der Wundhöhle und Atelektase, auf der anderen Seite Hypostase. Verbreitete Miliartuberkulose der Nieren und des Colon.

75. Nr. 1940. Mann, 46 J. † 9. X. Appendicit. vermicul. gangraenosa. Perforationsperitonitis. Operation 8. X. A. D. Peritonitis purulenta diffusa. Vitium cordis. Vereinzelte Schluckpneumonien. Pleuritis adhaesiva. Chronische Nephritis.

76. Nr. 1953. Frau, 53 J. † 14. X. Ileus aus nicht aufgeklärter Ursache. Colostomie, am 12. X. Herzcollaps. A. D. Hernia cruralis dextra incarcerata. Dünndarmperforation. Peritonitis acuta. Lobuläre Pneumonieen.

77. Nr. 1861. Frau, 38 J. † 24. X. Phlebothrombose der V. saphena, cruralis, iliaca nach Partus, Pyämie, Endocarditis. A. D. Puriform erweichte Thromben bis in die Cava. Septischer Embolus der Art. pulmon. sin. Nephritis. Mangelhaft involvierter Uterus.

78. Nr. 2049. Frau, 31 J. † 27. X. Retroflexio uteri. Ventrofixation und Ovariotomie am 27. X. Exitus im Operationsshok. A. D. Pericarditis adhaesiva. Endocarditis chron. valv. mitral. Nachblutung aus dem linken Tubenstumpfe infolge Abrutschens der Ligatur.

79. Nr. 1688. Frau, 23 J. † 28. X. Spondylitis dorsal. Meningitis spinalis und cerebrospinalis tub. Am 3. III. 96 Laminektomie wegen Paraplegie, 17. VIII. 97 Incisio abscess. A. D. Caries 6.—10. Brustwirbels. Ausgedehnte Kompressionsmyelitis, Tuberkulose der Nieren. Cystitis, Pyelitis. Abknickung der Aorta. Decubitus.

80. Nr. 1765. Frau, 44 J. † 29. X. Maligne Schilddrüsengeschwulst. Kompression der Trachea. Tracheotomie am 16. X. Trachealblutungen. Erstickung durch Blutaspiration. A. D. Lymphosarkom des vorderen Mediastinum mit Kompression der Trachea und Stammbronchien. Hämorrhagische Tracheitis und Bronchitis. Metastasen in beiden Nieren und abdominalen Lymphdrüsen; miliare Lymphome der Leber. Lymphocythämie. Blutaspiration im linken Unterlappen.

81 Nr. 2154. Mann. † 6. XI. Schädelbasisfraktur. A. D. Hämorrhagische Zertrümmerung der grauen Rinde beider Schläfenlappen. Blutaspiration der Lungen.

82. Nr. 2159. Mann, 46 J. † 8. XI. Empyema metapneumonicum. Thorakotomie, Resektion zweier Rippen am 6. XI. A. D. Tuberkulose des oberen und Mittellappens; multiple Abscesse im letzteren. Ulceröse Bronchitis und Peribronchitis. Mächtige Schwarten.

83. Nr. 2144. Mann, 59 J. † 24. XI. Striktur des Oesophagus durch Scirrhus. Am 12. XI. Gastrostomie. A. D. Perforation und jauchige Infiltration des paraösophagealen Gewebes. Retroperitonealer jauchiger Senkungsabscess; von hier aus Peritonitis purulenta. Pleuritis fibrinosa dupl.

84. Nr. 1999. Mann, 30 J. † 27. XI. Medulläres mesaraisches Lymphosarkom (von mesaraischen Drüsen?) Operation 20. X. A. D. Mannsfaustgrosses Lymphosarkom von mesenterialen Drüsen ausgehend: nekrotisch zerfallend. Peritonitis diffusa sarcomatosa. Zahlreiche Metastasen, Nephritis beiderseits. Pyelonephritis, Ureteritis dextra purul., Cystitis purul. Pleuritis sero-fibrinosa hämorrhag. dupl.

85. Nr. 2188. Mann, 34 J. † 1. XII. Stenosierendes Pyloruscarcinom. Am 16. XI. Gastroenterostomie und Pylorusresektion. A. D. Eitrig-fibrinöse Peritonitis. Abknickung des Duct. pancreat. durch die Ueberlagerung des Pankreas über die Duodenalnaht.

86. Nr. 2301. Mann, 72 J. † 1. XII. Hernia crural. incarcerata. Ileus, Peritonitis. Operation 1. XII. A. D. Beginnende Nekrose auf der Höhe der Kuppe einer seitenwand-ständigen Ausbuchtung im Bereiche des eingeklemmten Darmstückes. Peritonitis mit wenig Fibrin, ohne Eiter.

87. Nr. 2185. Mann, 45 J. † 13. XII. Leberabscess nach Dysenterie. Eröffnung des Abscesses am 29. XI. A. D. Dysenterische Geschwüre des Darmes in verschiedener Ausdehnung. Pleuraerguss. Kompressionsatelektase des Unterlappens.

88. Nr. 2394. Mann, 17 J. † 17. XII. Perforationsperitonitis nach Appendicitis purulenta. Am 16. XII. Resektion des Wurmfortsatzes. A. D. Diffuse eitrige Peritonitis. Aspirierte gallige Massen in den Lungen.

89. Nr. 2343. Frau, 41 J. † 18. XII. Sarkom der Gallenblase nach Cholelithiasis. Am 13. XII. Entfernung der nekrotischen Teile des primären Tumors und Verlagerung der Gallenblase nach aussen. A. D. Rundzellensarkom. Sekundärer Tumor im r. Leberlappen. Obliteration des Duct. cystic. Gallensteine im Duct. hepat. Diffuse Peritonitis.

90. Nr. 2411. Mann, 21 J. † 20. XII. Nierenruptur. Am 20. XII, Laparotomie, Exstirpation der Niere. A. D. Riss in der Vena renal. einige Millimeter über der Ligaturstelle. Retroperitoneale Blutung. Anämie der Organe.

91. Nr. 2071. Mann, 51 J. † 24. XII. Struma sarcomatosa. Am 28. X. Operation unter Zurücklassung eines Tumorstückchens, welches nach der Anomyma reicht. A. D. Jauchig zerfallendes perilaryngeales Sarkom, sich fortsetzend auf claviculare und mediastinale Lymphdrüsen. Lungenmetastasen. Bronchopneumonieen. Thromben in den Aesten der Lungenarterie. Pleuritis duplex (sero-fibrinosa — fibrinosa).

Wenn wir die Totenliste überblicken, so ist nicht zu leugnen, dass wir dieselbe hätten einschränken können durch die Zurückweisung mancher unheilbaren Fälle (so z. B. Nr. 1, 7, 8, 16, 19, 35, 51, 52, 54, 59, 62, 67, 69, 72, 80, 84, 89, 91). Manche Fälle sind zu spät zur Operation gekommen (Nr. 4, 9, 13, 14, 25, 55, 75, 83, 86). In Nr. 76 und 78 sind operative Missgeschicke, in Nr. 2, 63, 73 vielleicht Fehler in der Asepsis an dem unglücklichen

Ausgange beteiligt. Allein wie viele von den als genesen oder gebessert Entlassenen wären dem trostlosen Siechtum verfallen, wenn wir ihnen nicht trotz schlechtester Prognose die hilfreiche Hand gereicht hätten. Nach der Sektion ist man bekanntlich meistenteils klüger als vorher. Deswegen machen wir ja die Sektionen. Der Chirurg muss noch entdeckt werden, dessen Pläne immer zum Heile seiner Klienten ausschlagen.

Im Anschluss hieran lassen wir beifolgend eine Tabelle folgen, aus der die Krankenbewegung der chirurgischen Klinik und Poliklinik, die Zahl der Verpflegungstage und Operationen, die Mortalität während eines Zeitraumes von 20 Jahren (1877—1897) ersichtlich wird. In der stationären Klinik hat die Zahl der Patienten in den 20 Jahren eine stetig wachsende Zunahme erfahren von 792 im Jahr 1877 auf 2390 im Jahr 1897, in dem Ambulatorium der Klinik, dessen Krankenzahl von 1343 auf 5304 stieg, ist in den letzten Jahren eine geringe Abnahme der Krankenziffer bemerkbar; die letztere ist wohl bedingt durch die Errichtung einer eigenen Ambulanz für Zahnleidende und die Abtrennung derselben von der chirurgischen Ambulanz, eine Scheidung, welche im Jahre 1896 am hiesigen Krankenhaus vollzogen wurde.

Mit der steigenden Menge von Kranken hat sich natürlich auch die Zahl der Operationen vermehrt, die von 677 (im Jahr 1880) auf 1717 (im Jahr 1897) anwuchs. Trotzdem ist die Mortalität der Klinik im grossen Ganzen ziemlich stabil geblieben, sie betrug in den beiden Dezennien im Durchschnitt 4,55% (s. Tabelle S. 22).

Bis zum Jahr 1894 war die Sterblichkeitsziffer stark beeinflusst durch die Anzahl der Diphtherietodesfälle, seit dem betreffenden Termin sind die letzteren jedoch aus der chirurgischen Klinik vollständig verschwunden (bloss ein Todesfall an Diphtherie im Jahr 1895), weil mit der im Jahr 1895 vollzogenen Einrichtung eines neugebauten grösseren Pavillons für infektiöse Kinderkrankheiten an der hiesigen Luisen-Kinderheilanstalt und mit der Einführung der Serumbehandlung das Diphtheriematerial dortselbst Aufnahme fand.

Erfreulicherweise ist die Mortalität der letzten drei (diphtheriefreien) Jahre im Verhältnis nicht unerheblich zurückgegangen von

Kranken-, Mortalitäts- und Operationsstatistik der Klinik von 1877—1897.

Jahrgang	Zahl der Pat. a. stationäre Klinik	Zahl der Pat. b. Ambulanz	Darunter Privatpatienten	Verpflegungstage	Todesfälle	darunter Diphtheriekranke	Mortalität	Durchschnittliche Verpflegungsdauer	Zahl der Operationen (stationäre Klinik)
1877	792	1343	59	—	42	17	5, 3%	—	—
1878	850	1373	90	—	68	21	8, 0%	—	—
1879	1091	1987	149	—	45	8	4, 1%	—	—
1880	1305	2425	151	30,852	51	12	3,83%	23,6	677
1881	1347	2642	182	34,216	57	5	4,23%	25,4	799
1882	1318	3260	209	37,588	49	6	3,72%	28,5	886
1883	1470	4213	240	37,885	53	3	3, 6%	25,8	872
1884	1388	5083	222	36,810	50	4	3,73%	27,2	837
1885	1533	5007	201	40,938	59	13	3,85%	26,7	964
1886	1507	5298	231	41,608	42	8	2,78%	26,5	1043
1887	1540	5360	237	41,191	67	19	4,35%	26,6	1090
1888	1620	5675	227	43,474	96	17	5,98%	26,8	1245
1889	1628	5596	221	43,577	95	18	5,83%	26,7	1206
1890	1899	5335	269	49,757	92	16	4,84%	26,2	1431
1891	1889	5898	300	46,875	86	12	4,55%	24,8	1331
1892	1946	5982	255	44,460	79	7	4,06%	22,8	1355
1893	2002	5197	252	45,799	93	18	4, 6%	22,9	1463
1894	1865	5083	324	47,895	106	9	5, 7 %	25,7	1399
1895	1888	5596	289	48,297	88	1	4,66%	25,6	1311
1896	2157	5250	322	50,708	87	—	4 %	23,5	1521
1897	2390	5304	306	55,210	91	—	3, 8%	23,1	1717

4,66 auf 3,8%, doch lassen sich daraus natürlich keine weiteren Schlüsse ziehen[1]).

Endlich fügen wir noch eine Tabelle der in der chirurgischen Klinik von 1880—1897 ausgeführten verschiedenen Operationen bei, aus welcher nicht nur die Gesammtsumme derselben, sondern auch der Wechsel in der Häufigkeit und das allmähliche Häufigerwerden einzelner Operationen, welche sich allmählich Geltung verschafften, hervorgeht (s. Tab. I—IV, S. 23—26).

Zum Schlusse noch einige Bemerkungen über die Art und Zusammensetzung des Krankheitsmateriales, das im Berichtsjahr der Beobachtung und Behandlung unterzogen wurde. Es findet sich im nachfolgenden II. Teil des Berichts nach den verschiedenen Körperregionen geordnet, wobei als Muster die Einteilung des Socin'-

1) Vgl. auch Czerny. Die Erweiterungsbauten der chirurg. Universitätsklinik in Heidelberg. Diese Beitr. Bd. XIII. p. 32 ff.

I.

Operationsbericht der chirurgischen Universitätsklinik zu Heidelberg, Jahrgänge 1880—1897.

		1880	1881	1882	1883	1884	1885	1886	1887	1888	1889	1890	1891	1892	1893	1894	1895	1896	1897	Summe
1	Trepanation	1	3	—	2	1	2	5	4	5	9	15	22	15	35	27	25	32	21	224
2	Schädeltumorexstirpation	9	12	12	4	8	6	3	3	17	13	18	17	10	6	1	4	3	8	154
3	Gesichtsplastik n. Tumorexcision	66	63	46	59	58	61	49	64	57	49	46	42	49	31	60	66	65	61	992
4	Hasenschartenoperation	11	15	13	17	10	13	9	8	9	15	19	15	17	13	11	13	10	6	224
5	Gaumenspaltenoperation	3	2	2	3	3	3	2	7	5	3	4	5	9	11	9	11	7	3	90
6	Zungenresektion	1	2	4	5	4	7	4	5	9	6	4	4	6	4	4	2	1	6	78
7	Oberkieferresektion	4	9	3	4	6	8	9	6	4	6	8	5	11	7	5	10	2	8	116
8	Unterkieferresektion	3	3	3	6	4	3	4	6	7	3	10	6	13	13	16	11	5	10	126
9	Oesophagotomie	—	1	—	—	—	1	1	1	—	1	1	--	—	—	9	4	1	—	12
10	Strumektomie	4	4	4	5	6	11	15	10	19	18	20	27	34	32	36	32	26	34	339
11	Tracheotomie	39	19	22	7	9	26	18	29	47	45	34	24	16	40	50	10	10	18	463
12	Kehlkopfresektion	1	1	—	—	—	2	—	1	—	2	1	1	—	2	—	1	1	5	18
13	Halstumorexstirpation	26	23	35	33	30	62	56	66	72	71	79	87	100	97	71	101	100	156	1265
14	Thorakotomie	3	5	4	4	5	7	7	4	9	9	16	8	8	12	12	10	5	15	143
15	Thorakoplastik	—	—	—	—	—	—	—	—	—	1	2	3	4	4	5	3	4	6	32
16	Mamma-Amputation	19	19	11	29	13	23	25	26	28	28	47	38	30	26	15	17	17	30	441
17	Tumorexstirpation des Rumpfes u. der Extremitäten	26	23	38	33	36	27	27	49	33	32	53	45	32	23	52	48	60	67	702
18	Plastik am Rumpf und Extremitäten	2	2	1	—	1	5	1	5	8	1	3	1	4	4	7	11	9	9	75
19	Laparotom. explorat. (Ileus. Peritonitis, inoperable Tumoren	—	4	5	6	5	4	4	6	10	4	13	16	11	11	20	29	16	27	191

			1880	1881	1882	1883	1884	1885	1886	1887	1888	1889	1890	1891	1892	1893	1894	1895	1896	1897	Summe	
20	Magenop.	Gastrotomie	—	—	—	—	—	—	—	—	2	—	1	—	—	1	2	—	—	3	9	
21	Magenop.	Gastrostomie	—	—	—	—	—	2	—	—	1	—	5	1	2	1	2	2	8	8	32	
22	Magenop.	Pylorektomie	—	1	2	—	5	1	1	1	1	2	1	2	1	4	1	1	4	3	32	189
23	Magenop.	Pyloroplastik	—	—	—	—	—	—	—	—	—	—	—	—	1	2	3	4	1	—	11	
24	Magenop.	Gastroenterostomie	—	—	—	—	—	3	2	1	1	7	5	5	2	10	71	12	28	29	105	
25	Darmoperationen	Darmresektion	2	—	1	1	2	—	5	5	5	1	5	3	8	3	5	9	9	11	75	
26	Darmoperationen	Resectio proc. vermif.	—	—	—	—	—	—	—	—	—	—	—	—	1	4	9	11	11	19	55	
27	Darmoperationen	Enteroanastomose	—	—	—	—	—	—	—	—	—	—	—	—	1	2	6	1	5	5	20	
28	Darmoperationen	Colostomie	—	2	—	3	—	3	1	5	3	3	3	6	11	13	11	19	15	22	120	1157
29	Darmoperationen	Enterorrhaphie	—	1	—	—	2	2	2	1	2	3	2	4	4	2	8	4	10	9	56	
30	Darmoperationen	Rectumexstirpation	4	6	11	5	5	8	13	10	13	11	19	20	6	13	6	14	13	6	183	
31	Darmoperationen	Rectalatresiaoperation	1	1	4	1	3	1	3	1	—	—	2	1	6	—	—	1	—	1	26	
32	Darmoperationen	Hermiotomie	11	14	7	8	14	13	19	18	27	22	43	35	49	37	52	55	85	93	622	
33	Gallenblaenop.	Cholecystotomie	—	—	—	—	—	—	—	—	2	3	2	1	7	5	12	8	18	22	80	
34	Gallenblaenop.	Cholecystektomie	—	—	—	—	—	—	—	—	1	—	1	—	3	2	1	2	1	3	14	
35	Gallenblaenop.	Cholecystenterostomie	—	—	—	—	—	—	—	—	—	1	—	—	3	1	—	1	3	2	11	122
36	Gallenblaenop.	Choledochotomie und Cystikotomie	—	—	—	—	—	—	—	—	—	—	—	—	—	1	4	2	4	6	17	
37		Leberresektion	—	—	—	—	—	—	—	—	—	—	—	—	1	—	—	—	—	2	3	
38		Milzexstirpation	—	—	—	—	—	—	—	—	—	1	—	—	—	1	1	—	3	—	6	
39		Exstirpat. tumor. retroperitoneal et omenti	1	1	—	1	1	—	2	1	—	3	—	1	1	—	—	1	—	—	13	
40		Ovariotomie	16	25	20	15	15	20	16	18	25	31	41	28	23	36	32	30	33	26	450	
41		Myomektom. uteri	2	3	6	4	3	1	5	13	10	8	16	17	16	13	12	11	13	12	165	
42	Uterusexstirp.	Vaginal-	3	4	1	1	2	1	2	3	12	2	6	10	10	11	15	13	15	14	125	
43	Uterusexstirp.	Sakral-	—	—	—	—	—	—	—	—	—	3	—	3	2	1	1	—	—	1	11	
44	Uterusexstirp.	per Laparot.	—	1	—	—	—	—	—	—	1	1	1	2	1	2	—	—	2	—	11	

		1880	1881	1882	1883	1884	1885	1886	1887	1888	1889	1890	1891	1892	1893	1894	1895	1896	1897	Summe
45	Ventrofixatio uteri	—	—	—	—	—	—	1	1	1	1	1	2	1	—	2	1	2	2	14
46	Vaginofixatio uteri	—	—	—	—	—	—	—	—	—	—	—	—	1	1	7	5	1	5	20
47	Portioamputation	11	8	15	16	10	11	5	19	11	7	14	6	10	15	12	5	6	5	246
48	Extractio, Excochleat. polyp. uteri	15	33	33	25	35	19	15	20	24	17	20	29	48	50	20	21	18	34	476
49	Kolpoperineorrhaphie	5	5	7	5	14	9	4	11	7	5	9	10	7	9	15	2	8	12	144
50	Blasenscheidenfistelope-ration	9	8	4	6	2	1	1	3	4	2	1	3	2	3	2	1	2	3	57
51	Nierenoperat. Nephrotomie	5	2	1	1	—	—	1	3	2	2	5	7	1	5	6	1	4	3	49
52	Nierenoperat. Nephrektomie	2	4	1	1	2	2	3	4	4	5	2	3	3	1	4	2	9	4	56
53	Nierenoperat. Nephrorrhaphie	—	—	—	1	—	—	1	—	1	—	4	1	1	6	3	2	3	3	26
54	Prostataoperation	—	—	—	—	—	—	2	1	4	—	—	1	1	1	2	2	1	10	25
55	Sectio alta bei Stein	1	2	—	1	1	4	8	1	2	2	1	1	4	—	1	4	5	2	41
56	Sectio alta bei Tumor	—	1	1	—	—	1	—	1	1	2	4	1	2	1	7	2	5	3	32
57	Sectio alta mit Blasenresektion	—	—	—	—	—	—	—	—	—	—	1	1	—	—	2	—	—	1	5
58	Urethrotomia extern. (inkl. Perinealsteinschnitt)	1	4	4	7	3	4	1	3	3	7	6	6	10	5	6	2	4	4	79
59	Urethrotomia int.	1	—	—	1	2	—	3	1	—	—	—	—	—	—	—	—	—	—	8
60	Lithrotripsie	2	2	12	1	3	1	4	9	—	3	4	7	—	2	—	—	2	1	53
61	Phimosenoperation	9	10	12	9	14	9	8	3	14	4	7	9	17	14	5	3	7	5	159
62	Penisamputation	—	3	—	—	2	2	5	2	1	2	1	—	—	2	3	3	—	—	26
63	Penisplastik (Hypo-, Epispadie)	7	6	1	3	7	3	10	10	6	6	19	7	11	12	3	3	18	10	142
64	Hydrocelenoperation	6	14	4	5	5	15	12	15	6	10	11	20	22	24	8	11	10	13	221
65	Castratio testis	3	6	4	11	3	9	17	16	15	12	10	9	5	10	10	13	18	27	198
66	Orchidopexie	—	—	—	—	—	—	—	—	1	—	—	1	1	2	1	1	2	5	14
67	Amputation	41	24	34	44	54	49	48	43	54	57	51	61	46	37	54	39	37	53	826

		1880	1881	1882	1883	1884	1885	1886	1887	1888	1889	1890	1891	1892	1893	1894	1895	1896	1897	Summe
68	Exartikulation	9	9	7	13	12	9	13	14	9	6	23	20	20	12	14	10	13	9	222
69	Resektion	35	24	35	32	35	58	78	87	118	151	151	127	92	126	107	105	92	84	1537
70	Sequestrotomie	28	22	18	20	25	18	21	16	15	31	27	31	23	43	27	35	40	31	471
71	Luxationsreposition	8	5	8	8	16	5	5	12	6	8	4	2	6	12	8	9	14	11	147
72	Osteotomie	5	6	4	5	12	8	8	12	9	4	13	10	11	4	10	8	12	13	154
73	Knochennaht	1	—	4	1	—	4	3	3	3	1	6	4	1	3	1	1	2	7	45
74	Redressement, Gypsverbd.	46	57	65	49	59	119	67	102	82	87	108	65	33	80	55	44	86	81	1285
75	Tenotomie	5	5	2	11	12	10	5	4	9	9	16	4	4	12	8	4	4	7	131
76	Neurektom., Nervendehng.	3	6	2	5	3	2	6	3	3	6	6	3	4	2	4	6	6	2	72
77	Nervennaht	2	4	1	—	1	—	2	5	—	—	—	3	1	2	5	7	2	3	38
78	Sehnennaht	4	2	1	2	1	—	1	4	—	1	-	3	3	9	2	2	4	7	48
79	Kontinuitätsligatur von Gefässen	1	4	5	3	3	1	3	3	8	2	4	3	7	10	11	14	12	13	106
80	Fremdkörperextraktion	—	2	5	6	7	4	7	6	4	3	2	4	12	5	5	3	8	15	98
81	Transplantation	1	1	—	—	—	—	13	14	14	20	21	21	44	17	23	33	16	18	256
82	Punktion, Jodinjektion	13	17	20	5	11	12	7	15	9	10	17	14	6	8	12	8	12	7	203
83	Incision. Excochleation, Thermokauterisation	140	233	321	319	232	361	344	347	360	305	414	327	397	382	338	290	383	421	5844
	Gesamtsumme	677	799	886	872	837	964	1043	1090	1245	1206	1431	1331	1355	1463	1399	1311	1521	1717	21406

schen Jahresberichtes der Basler chirurgischen Klinik diente, der wir im grossen Ganzen gefolgt sind. Bei der Grösse des Materials war natürlich eine wesentlich knappere und kürzere Berichterstattung der einzelnen Fälle notwendig; nur in wichtigeren Fragen, besonders bei den abdominalen Erkrankungen und Operationen, wurde die Krankheitsgeschichte in einigen Zeilen etwas ausführlicher mitgeteilt.

Dem speciellen Teil liegen 2152 Krankheitsfälle[1]) zu Grunde. Darunter finden sich 324 Verletzungen, was einer Prozentbeteiligung von 15% entspricht. Die relativ hohe Zahl von 29 Schussverletzungen, die hiebei miteinbegriffen ist, erklärt sich zum Teil aus dem im Publikum erweckten Interesse für die Anwendung der Untersuchung mit Röntgenstrahlen, von der ausgedehnter Gebrauch gemacht wurde. — Von schweren Verletzungen innerer Organe seien hier (abgesehen von Schussverletzungen) erwähnt je ein Fall von Gallenblasen- und Nierenruptur, sowie zwei Fälle von Blasenruptur.

Knochenbrüche wurden 126 beobachtet und zwar 85 einfache und 41 komplicierte Frakturen. Dieselben verteilen sich auf die einzelnen Knochen in folgender Weise:

12 Schädelfrakturen (7 kompliciert)
1 Bruch des Nasenbeins
2 Brüche des Unterkiefers (1 kompl.)
1 Bruch des Oberkiefers (1 kompl.)
2 Brüche beider Kiefer (2 kompl.)
3 Wirbelfrakturen
12 Rippenbrüche
2 Clavicularfrakturen
1 Scapulafraktur
13 Oberarmfrakturen (8 kompl.)
7 Vorderarmfrakturen (3 kompl.)
12 Hand- und Fingerfrakturen (9 kompl.)
2 Beckenfrakturen
7 Oberschenkelhalsfrakturen
10 Oberschenkelschaftfrakturen (1 kompl.)
1 Patellarfraktur
14 Unterschenkelfrakturen beider Knochen (7 kompl.)
3 isolierte Tibiafrakturen

1) Die Zahl ist natürlich kleiner wie die oben angegebene Zahl der Aufnahmen im Jahr (Sa. 2390), weil eine Reihe von Patienten im Laufe des Jahres mehrfach Aufnahme und Entlassung fanden, so bes. konservativ mit Jodoforminjektionen behandelte Tuberkulosepatienten, Frakturfälle mit Gipsverbänden u. s. w.

15 typ. Knochenbrüche
3 Frakturen des Malleol. ext.
1 Calcaneusfraktur
1 Fussfraktur (kompl.)
1 Zehenfraktur (kompl.)

Die 9 Luxationen (traumat.), die wir zu behandeln hatten, betrafen sämtlich die obere Extremität. Zwei waren frische Luxationen des Humerus (1 Lux. axillaris, 1 subcoracoidea), die übrigen sieben veraltete Fälle des Schulter- und Ellenbogengelenks (1 Lux. axillar., 1 subclavia, 1 subcoracoidea, 4 Lux. cubit.).

Eine Reihe von Luxationen und Frakturen der obern Extremität wurden ausserdem in der chirurgischen Poliklinik mit frühzeitiger Massage und Verbänden ambulant behandelt (s. betr. Bericht). Unter den citierten 41 komplicierten Frakturen findet sich ein grosser Teil schwerer Splitterungen und Zertrümmerungen, über die Genaueres im betreffenden Abschnitt, besonders der untern Extremitäten, nachzulesen ist. Im Allgemeinen bestand die Behandlung der Frakturen der untern Extremität, wo nicht wie bei Oberschenkelfrakturen Gewichtsextension angewendet wurde, im Anlegen eines Gypsverbandes in korrigierter Stellung (ca. 3—5 Tage nach der Verletzung), mit dem die Patienten, wo es möglich war, für einige Wochen nach Hause entlassen wurden; nachherige Massage und Gymnastik. Frühzeitige sog. „Gehgypsverbände" wurden nicht verordnet. Guten Nutzen sahen wir, besonders bei gefensterten Gypsverbänden für komplicierte Frakturen, von dem Gebrauch der Steudel'schen Aluminiumschienen, die vielfach in Anwendung kamen.

Von 949 Fällen mit entzündlichen Prozessen betreffen 193 akute Entzündungen, meist Staphylo- und Streptomykosen; erwähnenswert sind unter den akuten Entzündungen zwei Fälle von schwerem Wundstarrkrampf, die beide unter Behandlung mit Behring'schem Tetanusantitoxin zur Heilung kamen, Nr. 2169 (s. specieller Teil II, A) und Nr. 2057 (s. specieller Teil XII, A). Von 7 Fällen von Erysipel sind 3 Fälle ausserhalb des Krankenhauses entstanden, 4mal entwickelte sich die Rose erst in der Klinik und zwar 3mal als Gesichtsrose ohne Zusammenhang mit vorausgegangener Operation, 1mal im Anschluss an eine Mamma-Amputation, wonach leider infolge Thrombophlebitis der Vena axillaris Pyämie und Exitus letalis eintrat (Nr. 16). Unter den entzündlichen Affektionen stellen die Erkrankungen tuberkulöser Art naturgemäss ein grosses Kontingent; sie bezif-

fern sich auf 629 Fälle, bilden also mehr als den vierten Teil aller überhaupt behandelten Krankheiten. Die tuberkulösen Knochen- und Gelenkerkrankungen sind daran mit 291 Fällen beteiligt. Bei der Gelenktuberkulose — ebenso wie bei gewissen abgeschlossenen tuberkulösen Abscessen — wurde, wo es sich nicht um zu weit vorgeschrittene Prozesse handelte, stets eine konservative Therapie mit Salbeneinreibungen, fixierenden Verbänden der Operation vorausgeschickt unter gleichzeitiger Applikation von intraartikulären Injektionen mit antituberkulösen Mitteln. Im Beginn des Jahres benutzten wir hiezu noch mehrfach Orthokresol in $^1/_4$—$^1/_2$% Lösung, das wir aber später durch das altbewährte Jodoform in 10 und 20% Oelemulsion ersetzten. Mehrfache Versuche mit dem Koch'schen Tuberkulin R wurden nach einigen Monaten wieder sistiert. Mit der lokalen Behandlung wurde in der Regel verknüpft eine sog. „Schmierseifenkur", wie sie bekanntlich Kappesser zuerst empfohlen hat: Die Patienten erhalten ein- bis zweimal wöchentlich eine Einreibung des ganzen Körpers mit Schmierseife, die zunächst ca. 15 Minuten am Körper antrocknet und dann im nachfolgenden warmen Vollbad abgewaschen wird. Die Kranken wurden angewiesen, zu Hause diese Kur regelmässig fortzusetzen, die sich seit einer Reihe von Jahren uns ausgezeichnet bewährt hat. (Dabei werden je nach den häuslichen Verhältnissen die Bäder durch einfache Abwaschungen und Uebergiessungen des ganzen Körpers ersetzt.) Von der Bier'schen Behandlungsmethode mit Stauungshyperämie haben wir nicht viel Nutzen gesehen, vielleicht weil wir die Methode nicht andauernd genug durchführen konnten, da die Kranken bald die Geduld verloren.

Die Geschwülste bilden in der Zahl von 394 Fällen ebenfalls eine beachtenswerte Summe. Ungefähr ein Drittel der Tumoren (122 Fälle) erwiesen sich als gutartiger Natur, die anderen zwei Drittel waren maligne Neubildungen und zwar 198 Carcinome und 74 Sarkome. Unter den gutartigen Geschwülsten figurieren 36 Strumen, 20 Uterusmyome, 19 Ovarialcysten, bezw. Ovarial-Dermoide, weiterhin 8 Lipome, 7 Angiome bezw. Angiocavernome, 4 Papillome (der Blase und des Kehlkopfes), je 4 Atherome, Adenofibrome und Dermoide u. s. w.

Nach der Häufigkeit des Vorkommens eingeteilt sehen wir unter den 198 Carcinomen solche des Rectum 31, der Mamma 26, des Magens 25, des Oesophagus 15, der Lippe 12, des Darmes 11, der Nase 10, der Gallenblase 9, des Uterus 8, der Zunge und der Wangenhaut je 7, des Kehlkopfes und der Stirn- und Schläfengegend

je 5, der Parotis 4, des Ohrs, der Lider, der Wangen- und der Highmorshöhlenschleimhaut je 3, der Blase, des Eierstockes und der Tonsillen je 2 und je einen Fall von Halscarcinom (Ulcus rodens und branchiogen), ein metastatisches Knochencarcinom und einen Fall von Krebsentwicklung auf altem Unterschenkelgeschwür.

Von den 74 Sarkomen sassen 6 Weichteil-, 10 Knochensarkome an der untern Extremität, die übrigen Fälle verteilen sich der Zahl nach ziemlich gleichmässig über die einzelnen Körperregionen, so dass eine gesonderte Zusammenstellung an dieser Stelle unnötig erscheint.

Von den 272 Patienten mit malignen Tumoren wurden ca. 10 ohne jeden therapeutischen Eingriff mit einfach symptomatischen Mitteln entlassen, in 15 Fällen, in denen eine radikale Entfernung der Geschwülste unmöglich erschien, wurde der Versuch gemacht, durch Ausschabung der Tumormassen mit dem scharfen Löffel und nachherige Tamponade des Geschwulstbettes mit in 30—50% Chlorzinklösung getränkter Gaze dem Weiterschreiten des Prozesses Einhalt zu thun. Auf diese letztgenannte Weise gelang es in einem Falle von grossem Rundzellensarkom des Sternum (Nr. 63) eine Zerstörung des sarkomatösen Gewebes durch wiederholte Aetzungen herbeizuführen und eine Heilung zu erzielen, die bis heute (Anfang 1899) stationär geblieben ist. Bei dem betreffenden Patienten Nr. 63 war allerdings vor der Chlorzinkätzung eine Behandlung mit Injektionen von Coley'schem Serum vorausgegangen, die aber völlig negatives Resultat gehabt hatte; inwieweit sie trotzdem an dem geschilderten günstigen Verlauf Schuld trug, lässt sich nachträglich nicht ermessen.

In 6 andern Fällen von inoperablem Sarkom wurden ebenfalls Geschwulstinjektionen mit Coley'schem Serum- bezw. Streptokokkensterilisat probiert, die einmal (Nr. 1043 bezw. 1402) vorübergehende Verkleinerung des Tumors herbeiführten, sonst aber stets wirkungslos blieben. Bei einem Kranken mit rasch wachsendem Recidiv nach Exstirpation des Schultergürtels wegen Sarkom trat im Anschluss an Impfung mit virulenten Streptokokken Erysipel und Exitus ein (siehe unter spezieller Teil X, D. Nr. 531/969).

II. Spezieller Teil.

I. Kopf und Ohr.

(Bearbeitet von Dr. Heddaeus).

A. Verletzungen.

(25 Fälle: 21 M., 4 W.; † 3 M.)

1) Weichteilverletzungen in 13 Fällen (11 M., 2 W.).

Ohne Hirnerscheinungen 7 Fälle (6 M., 1 W.).

3mal leichte Riss- und Quetschwunden auf dem behaarten Kopfe, Männer von 20—23 Jahren. Heilung unter feuchten Verbänden (378. 1009. 1330).

1mal gleichzeitig Kontusion der Wirbelsäule, Mann von 25 Jahren. Heilung (102).

3mal grosse Lappenwunden über dem Scheitel-, resp. Schläfenbein, Mann von 19, Frau von 70 J., Kind von $2^1/_2$ J. In den beiden ersten Heilung ohne Naht, im letzteren Naht. In sämtlichen lag der Knochen von Periost entblösst ausgedehnt frei. Die Ausheilung erfolgte ohne Nekrose des Knochens (949. 1198. 1572).

Mit Hirnerscheinungen 6 Fälle (5 M., 1 W.).

3mal ohne nennenswerte äussere Verletzung, 2 Männer von 20, resp. 28 J., 1 Mädchen von 18 J. Letztere, Seiltänzerin, fiel in einem Schwindelanfall vom Drahtseil, ausser Hämatomen der linken Schläfe noch Kontusionen der Hüfte. Bei sämtlichen Heilung in ca. 14 Tagen (827. 1566. 2056).

3mal schwere Commotio cerebri mit lange dauernder Besinnungslosigkeit und Erbrechen. 2 Fälle ohne nennenswerte äussere Verletzung, von denen aber der eine starke Blutung aus dem Ohr, Perforation des Trommelfells und Taubheit aufwies. Beides Männer von 23 resp. 40 J. (1863. 1881). Heilung. In einem dritten Fall grosse gequetschte Lappenwunde über dem Scheitelbein ohne Blosslegung des Knochens, mit Blutung aus der Nase nach Fall 6 m hoch auf Cementboden. Quetschung des rechten Malleol. ext. und der linken Schulter. Mann von 49 J. Heilung ohne Störung (2243).

2) Knochenverletzungen in 12 Fällen (10 M., 2 W. † 3).

a. einfache Frakturen 4 (3 M., 1 W.), davon † 1.

Sämtlich Basisfrakturen.

Nr. 133. 54jähr. Mann. Quetschung des Kopfes in querer Richtung

zwischen 2 Maschinenteilen eines Webstuhles. 2 grosse Wunden am r. Ohr und über dem l. Scheitelbein; 2 Tage bewusstlos, Blutung aus dem r. Ohr, Mund und Nase. Verlust des Gehörs rechts, mangelhafter Schluss der Augenlider, Anästhesie der r. Gesichtshälfte. Nach Monaten noch mehrmals Anfälle von Bewusstlosigkeit. Schliessliches Resultat: Lähmung des r. Facialis, r. Acusticus, Parese des l. Facialis, r. Trigeminus, r. Hypoglossus; Gleichgewichtsstörungen.

Nr. 1109. 21jähr. Dienstmädchen. Fall ein Stockwerk hoch auf eine Bretterthüre, im Fall Aufschlagen des Kopfes auf eine hölzerne Stange. Bewusstlosigkeit, Blutung aus dem l. Ohr, Hämatom an der Rachenwand, mehrere Tage Erbrechen und Benommenheit. Sehr langsame Besserung.

Nr. 2440. 26jähr. Mann. Fall von einer Wendeltreppe, Blutung aus Mund und l. Ohr; Benommenheit noch nach 4 Tagen. Zuerst keine Lähmungserscheinungen, dann deutliche r. Facialisparese, die langsam zurückgeht. Vollkommene Amnesie bis zum Unglücksfall. Langsame Erholung.

Nr. 2154. Sturz 3 m tief. Bewusstlosigkeit, Hämatom über dem r. Scheitel- und Schläfenbein, Blutung aus der Nase, Blut- und Gehirnabfluss aus dem rechten Ohr, keine Lähmungserscheinungen. Exitus nach 5 Stunden ohne Wiedererlangen des Bewusstseins.

b) Komplicierte Frakturen 7 (6 M., 1 W.) davon † 2.

2mal Verletzungen der Stirngegend durch Hufschlag.

Nr. 1092. 2jähr. Mädchen. Pferdehufschlag auf die Stirne. Grosse Weichteilwunde, Schädelbruch mit Gehirnprolaps. Nach Entfernung mehrerer Knochenfragmente zeigt sich die Dura zerrissen in 3 cm Länge, in dem Schlitz zertrümmertes Gehirn, Blutung aus dem vorderen Ast der Art. meningea media, epidurales Haematon. Nach Reinigung der Wunde, Glättung der Ränder, Umstechung der blutenden Arterie, Drainage mit Jodoformgaze, glatte Heilung. Unter der Narbe des Defektes pulsierendes Gehirn. Entlassen mit Pelotte.

Nr. 1380. 14jähr. Junge. Vor 4 Wochen Hufschlagverletzung über dem r. Auge. 7 Tage bewusstlos. Darnach normales Verhalten, Heilung der genähten Wunde per primam. Seit 7 Tagen spontan Perforation und Eiterentleerung. Spaltung, Extraktion zweier grosser und dreier kleiner Sequester, zehnpfennigstückgrosse Perforationsöffnung des Stirnbeins. Heilung per secundam.

Von den übrigen 5 heilte eine perforierende Verletzung des r. Scheitelbeins (durch Schlag mit einer scharfen Zange entstanden) unter antiseptischem Verband ohne Störungen (2072), 1 mit grosser Schläfewunde und Blutungen aus Mund, Nase und Ohr starb in der Nacht nach der Einlieferung (1360), 3 wurden operiert (Trepanation), von denen 1 nach einer zweiten wegen des Verdachtes auf Gehirnabscess unternommenen Operation starb.

Nr. 1707. 56jähr. Mann. Ueberfall von hinten und Axthieb über den Schädel. Keine Bewusstlosigkeit, Pat. geht ca. 1/2 Stunde zu Fuss ins Spital. Grosse Hirnwunde, keine Hirnerscheinungen, Reinigung, feuchter Verband. Nach etwa 10 Stunden Konvulsionen, Schwund des Bewusstseins, Facialis- und Extremitätenkrämpfe, Coma, extreme Mydriasis, Dyspnoe. Inspektion der Wunde ergiebt Depressionsfraktur am Tuber frontale. Freilegung und Extraktion des deprimierten Stückes, 5 cm langer, 2,5 cm breiter Defekt; Dura weit zerrissen, Knochensplitter ins Gehirn gedrungen, Extraktion derselben. Offene Wundbehandlung. Am ersten Tag seltene epileptiforme Anfälle, dann Häufung derselben. Sensorium in der Zwischenzeit frei. Nach 7 Tagen nochmalige operative Freilegung des Hirns, Abtragung des Prolapses, Punktion des Vorderhirnes entleert ziemlich viel Liquor cerebrospinalis. Von nun an Apathie, am nächstfolgenden Tag Exitus.

Die beiden geheilten Fälle waren ebenfalls sehr schwere Depressionsfrakturen mit Reizungs- und Lähmungserscheinungen.

Nr. 2422. 30jähr. Mann. Sturz mehrere Meter hoch eine Böschung hinab mit einem Schubkarren, der auf ihn fiel. Bewusstlosigkeit. Links Strabismus convergens, Facialisparese. Ueber dem r. Ohr quere tiefe Wunde von 9 cm Länge, Knochen mehrfach gebrochen, einzelne Splitter deprimiert, Schmutz und Haare eingeklemmt. Erweiterung der Wunde, Extraktion der Splitter, Tamponade, Naht. Noch 2 Tage bewusstlos, dann rasche Heilung. Ausser leichtem Schwindel keine Residuen. In dem Knochendefekt Gehirnpulsation, Plastik in Aussicht genommen.

J.-N. 2252. 29jähr. Mann. Verletzung durch einen herniedersausenden Stein bei einer Sprengung. Bewusstlosigkeit, sofort heftige Zuckungen der l. Körperseite. Beim Eintreffen in die Klinik nach ca. 5 Std. klonische Zuckungen im l. Arm, Bein und Facialis, demnach Lähmung links. Grosse Wunde über dem r. Scheitelbein, Depression eines 4,5 : 3 cm grossen Fragmentes, Einklemmung von Haaren und Schmutz. Extraktion des Fragmentes und zahlreicher Splitter. Gehirn nicht verletzt. Defekt 6/4,5 cm. Rasche Wiederkehr der Funktionen am Arm und Bein, ungestörte Heilung der Wunde. Nach 17 Tagen zur Deckung des Defektes osteoplastische Lappenauswechslung nach König. Die Epidermis der Lappen stösst sich gangränös ab, die Lappen selbst heilen. Der nicht ganz geschlossene Schädeldefekt überhäutet sich mit der Zeit so fest, dass eine Pulsation der Dura nicht mehr nachweisbar ist.

c) Schussverletzungen 1 (1 M.).

Suicidium-Versuch, Revolverschuss durch die l. Orbita in die Siebbeingegend mit Zersplitterung des künstlichen linken Auges. Heilung ohne Störung. Die Kugel wurde nicht gefunden, wahrscheinlicher Sitz im Siebbein (Nr. 588).

B. Entzündungen.

(14 Fälle; 10 M., 4 W. † 2.)

1) Akute Entzündungen in 3 Fällen. Einmal des Ohres

mit Trepanation des Warzenfortsatzes und einfacher Entleerung des Eiters. Offene Wundbehandlung. Mit Fistel entlassen (1656). Einmal Gehirnabscess nach perforierender Verletzung durch einen Nagel (605).

Nr. 605. 5jähriger Junge. Fall in einen Nagel, der in der rechten Schläfenregion eindrang. Nach zwei Tagen Kopfschmerzen, dann allmählich zunehmende epileptische Anfälle der linken Seite. In erstmaliger Operation Freilegung und Extraktion eines deprimierten Knochensplitters; Dura geschlitzt, durch die Oeffnung drängt sich erweichtes Gehirn. In den folgenden Tagen hohes Fieber. Wegen Verdachtes auf Gehirnabscess zuerst mehrfache Punktionen, die erfolglos blieben, dann osteoplastische Aufklappung mit grossem über dem Ohr basierendem Lappen. Eingehen mit dem Finger in Gehirnwunde, Eröffnung einer über wallnussgrossen Abscesshöhle mit dickem Eiter. Ausspülung, Drainage. Von nun an rasche Rekonvalescenz, Abstossung eines grossen Sequesters des osteoplastischen Lappens. Weiterhin ungestörte Heilung. Ausser einer minimalen Parese der linken Extremitäten keine Störung zurückgeblieben.

Der dritte Fall (Nr. 1747) betraf einen 7jährigen Knaben, bei dem die Diagnose schwankte zwischen Meningitis basilaris und Gehirnabscess. Wegen leichter Parese des l. Armes wurde rechts über dem Scheitelbein ein grosser osteoplastischer Lappen gebildet und die Rindenregion freigelegt. Sehr pralle Spannung, Bildung eines Duralappens. Starkes Oedem der Pia, dreimalige Punktion nach verschiedenen Richtungen negativ. Abnahme der Spannung durch Abfluss des Piaödems. Schluss der Wunde, Drainage mit Jodoformgaze. Somnolenz unverändert. Das Kind wird nach einigen Tagen von den Eltern nach Hause genommen, Exitus nach zwei Tagen. Keine Sektion.

2) Chronische Entzündungen in 11 Fällen (7 M., 4 W., † 1) und zwar Weichteilerkrankungen 1mal: Lupus hypertrophicus der l. Ohrmuschel, der unter Exkochleation und Thermokauterisation heilte (803). 1mal tuberkulöse Knochenerkrankung (210): Cariöse Erweichung des Os parietale mit Perforation nach der Schädelhöhle und Pachymeningitis fungosa chron.; Freilegung, Ausschabung, Erweiterung der Perforation, offene Behandlung.

Chronische Otitis media purulenta mit Mastoiditis wurde 9mal beobachtet, darunter 3mal bei Kindern. In sämtlichen Fällen geschah die breite Eröffnung vom Warzenfortsatz aus, dessen Zellen stets vereitert waren.

1. Im ersten Fall (189) wurde durch typischen Schnitt nach Stacke hinter dem Ohr der Warzenfortsatz freigelegt, eröffnet und ausgeräumt; dabei Verletzung des Sinus, Blutung durch Tamponade gestillt, Verlauf

ungestört. Sekundäre Transplantation der granulierenden Knochenhöhle mit Thiersch'schen Läppchen, Heilung.

2 und 3. In zwei weiteren Fällen (2348 und 829) einfache Trepanation des Proc. mastoideus, in dem einen Paracentese des Trommelfells, offene Wundbehandlung, Heilung ohne Störung. Mit noch granulierender Wunde in die Behandlung des Hausarztes entlassen.

4. und 5. Ferner in zwei Fällen (360, 366) Anlegung einer breiten Kommunikation zwischen dem aufgemeisselten Antrum und dem äusseren Gehörgang durch Spaltung der hinteren Wand des letzteren.

6. Im Falle 497 fand sich bei einem 15jährigen Jungen im Antrum neben stinkendem Eiter ein Cholesteatom. Nach sorgfältiger Glättung des Geschwulstbettes auch hier Spaltung des äusseren Gehörgangs und breite offene Wundbehandlung, in Heilung entlassen.

7. Im Falle 582 hatte sich im Anschluss an Diphtherie vor 6 Jahren eine Otitis media eingestellt, die nicht ausheilen wollte und einen grossen bis zur Halswirbelsäule nach hinten reichenden Senkungsabscess zur Folge hatte, infolge von spontaner Perforation des Warzenfortsatzes nach aussen. Nach Spaltung des Abscesses und Aufmeisselung des Warzenfortsatzes fand sich ein nussgrosses Cholesteatom vom Antrum bis zum Cav. tymp. reichend, ausserdem Perforation des Tegmen tympani und grosser perisinuöser und epiduraler Abscess; in der Diploë des Schädels eitrige Thrombophlebitis. Ausräumung des Antrum und Resektion des Schädels in Handtellergrösse, sodass Schläfen- und Hinterhauptslappen in grosser Ausdehnung mit eitrig infiltrierter Dura bedeckt, freiliegen. Sinus wird punktiert, ist nicht thrombosiert, starke Blutung, Uebernähung. Breite Kommunikation hergestellt zwischen Antrum, Cav. tymp. und äusserem Gehörgang. Deckung der Hirnflächen durch Verkleinerung der Hautwunde. Reaktionslose Heilung, nur einmal durch mehrtägige plötzliche (metastatische?) Gonitis unterbrochen.

Zwei weitere Fälle (8 u. 9) von Otitis media waren kompliciert durch Gehirnabscesse.

Der 1. Fall (558) wurde bereits somnolent von der inneren Klinik der hiesigen Station überwiesen. Ausser einer alten Otitis media bestanden Gehirnerscheinungen, namentlich Erbrechen, Somnolenz, frequenter Puls, kein Fieber. Die Eröffnung des Antrum mit Entleerung eines perisinuösen Abscesses brachte keine Besserung, deswegen Verdacht auf Gehirnabscess und Trepanation nach oben vom Warzenfortsatz; starker Turgor des Gehirns, mehrmalige Punktion negativ, Eröffnung und Drainage des l. Seitenventrikels, der starken Hydrops aufwies. Tod am folgenden Tage in Coma. Die Sektion ergab Kleinhirnabscess, Blutung der Art. fossae Sylvii, Meningitis, Thrombose des Sin. transversus und cavernosus sin.

Im zweiten Fall (735) lautete die Diagnose auf chron. Eiterung im

Warzenfortsatz, davon ausgehend wahrscheinlich Meningealabscess. Zunächst Eröffnung des Warzenfortsatzes, Freilegung und Punktion des Sinus, der Blut enthält. Am selben Tag Erweiterung der Knochenwunde wegen Hemiplegie post operationem. Nach drei Tagen Collaps, Somnolenz, Mydriasis, Stauungspapille etc., deswegen nochmalige Erweiterung der Trepanationsöffnung, Punktion und Incision eines grossen subcorticalen Abscesses, Drainage. Schneller Rückgang sämtlicher Störungen bis auf leichte Aphasie, geringe Oculomotoriusparese und Verschleierung der Papilla nerv. opt.

C. Tumoren.

(9 Fälle; 7 M., 2 W. † 2)

I. Der Weichteile:

1) Atherome 3 (1119, 1519, 1833). Bei den beiden ersten Enukleation in Cocaïn-Anästhesie; das 3. war carcinomatös degeneriert und wurde in weiterer Ausdehnung exstirpiert.

2) Carcinome: 3, sämtlich am Ohr (265, 813, 1674). Beim 1. und 3. Abtragung der Ohrmuschel, Thermokauterisation der Wundflächen, im 2. Verkleinerung des Ohres, Wundverlauf durch Erysipel kompliciert. Heilung.

II. Des Gehirnes: 3 (1 Kind, 2 Männer, † 2) 583, 745, 2356.

Im 1. Fall (583) Diagnose zweifelhaft, auch durch die Operation nicht klargelegt, im 2. (745) Tuberkulom, im 3. Gliosarkom. Sämtliche betrafen die rechte motorische Region. Der erste ungeheilt entlassen, der zweite nach Operation wegen Recidivs (vor 4 Jahren erste Operation) †, der dritte ebenfalls nach der Operation †.

1. Nr. 583. 5jähr. Kind, Mutter Lues-verdächtig. Bis zum zweiten Jahr normale Entwicklung, dann im Anschluss an Trauma (Sturz von einer Treppe mit Kontusion des Kopfes), allgemeines Unwohlsein und Zuckungen der l. Körperhälfte. Allmählich ausgesprochene Jackson'sche Epilepsie; anfallsfreie Zeiten von ca. 5 Wochen. Entwicklung linksseitiger Hemiparese. — Am 25. VII. 96 wegen Zunahme der Krampfanfälle Aufnahme in die medicinische Klinik. — Am 30. VIII. 96 nach Jod- und Brombehandlung und äusserer Ableitung gebessert entlassen. — Im Februar 97 wieder Zunahme der Krämpfe. 5. III. Aufnahme in die medicin. Klinik, am 11. III. zur operat. Behandlung in die chirurg. Klinik verlegt. Der linke Facialis paretisch, ebenso beide linke Extremitäten, starke Atrophie der Muskulatur. Häufig Incontinentia urinae et alvi. Die Anfälle an verschiedenen Körperteilen beginnend, betreffen die ganze linke Körperhälfte, am stärksten klonische Zuckungen im linken Bein. Bewusstsein erhalten, Reaktion auf Anreden, keine Inkontinenz im Anfall.

Diagn.: Pathol. Process (Tumor?) in der Reg. centr. der rechten Hirnhemisphäre.

Operation: Osteoplastische Aufmeisselung und Freilegung der motor. Rindenregion. Starker Turgor. Probeincision an einer Stelle vermehrter Resistenz negativ, desgleichen mehrfache Punktionen. Darnach Collaps des Gehirnes. Schluss der Wunde, Heilung per primam. Status wie vor der Operation. Ungeheilt entlassen. Weitere Nachrichten fehlen.

2. Nr. 745. 23jähr. Optiker. Eine Schwester an Miliartuberkulose gestorben. Pat. als Kind rhachitisch, später viel Kopfschmerzen. 1889 Influenza mit nachfolgenden sehr heftigen Kopfschmerzen. 1890 bei der Arbeit (an der Drehbank) zum ersten Mal Parästhesieen und leichte Zuckungen der Zehen links. Häufige Wiederkehr und langsames Aufsteigen dieser Zuckungen ins Bein bis zum Oberschenkel, im Frühjahr 1891 bis zum Rumpf. Jan. 1891 erster epileptiformer Anfall mit Bewusstlosigkeit und starken Zuckungen im linken Arm und Bein und Gesicht, Dauer 15 Minuten. Von Juli 91 bis März 92 im Bürgerspital in Frankfurt; 12 Anfälle von gleicher Art, dann Häufung der Anfälle.

21. V. 92 Operation (Dr. Ebenau in Frankfurt): Osteoplastische Freilegung der motor. Rindenregion, Probeincision der Gehirnoberfläche negativ. Ungestörte Heilung, aber sofort wieder epileptische Anfälle. 19. VIII. Entlassung. 20. VIII. bis 7. XI. Spitalbehandlung im städt. Krankenhaus (Frankfurt) Bäder, Douchen etc., Anfälle seltener. Zunehmende Parese der linken Extremitäten. Ueberführung nach der Heimatbehörde Heidelberg (Männerarmenhaus). Von der Poliklinik der chirurg. Klinik mit dem Verdacht auf Gehirntumor überwiesen. Deutliche Parese des linken Armes und Beines mit Spasmus der Muskeln. Beginnende Stauungspapille beiderseits. Mechanische und elektrische Erregbarkeit der linken Extremitäten erhöht. Die Anfälle beginnen mit motorischer Aura des linken Armes, Zittern der Hand, isoliertem Krampf des linken Daumens, dann der Finger, des Handgelenks, Ellbogengelenks, 3 Min. dauernd; dann Bewusstlosigkeit, Mydriasis, Cornealreflex erloschen, horizont. Nystagmus, klonischer Krampf der linken Halsmuskulatur, des linken Facialis, Ausfliessen von Speichel, Asphyxie, dann Uebergang des Krampfes auf den rechten Facialis, rechten Arm und Bein. Linkes Bein bleibt ruhig. Dauer des Anfalles 5 Minuten. Darnach Gehen und Stehen unmöglich, beim Auftreten linksseit. Beinklonus, Zusammenbrechen nach links. Reflexe gesteigert. Nach mehrwöchiger Beobachtung und Behandlung mit Massage, Bädern etc. entschiedene Besserung der Paresen. Anfälle seltener. Zunahme der Stauungspapille.

1. III. 93 Operation: Osteoplastische Freilegung der motor. Rindenregion. Der Centralwindung entsprechend eine Resistenz von derb-höckriger Oberfläche. Mit Finger und Löffel Entfernung einer abgegrenzten apfelgrossen, käsig degenerierten Geschwulst, die in der Richtung gegen die caps. int ca. 8 cm tief reicht und in ihrer ganzen Masse subcortical sass. Auswaschung der Höhle mit heisser NaCl-lösung, Drainage, Schluss der

Wunde und des Lappens.

Anatomische Untersuchung ergab die Diagnose Tuberkulose. Heilungsverlauf ohne Störung, häufig Schmerzen im Ober- und Unterkiefer, ab und zu etwas Schwindelgefühl.

26. III. Aufstehen: Linkes Bein in starker Equinovarusstellung, bei Anstrengung Spasmus und Tremor im ganzen linken Bein. Sehschärfe nimmt zu, Papillitis geht zurück.

2. V. Mit Scarpa'schem Schuh Gehakt besser.

Nach Entleerung und Ausschabung eines tuberkulösen Abscesses in der Wundlinie, dessen Heilung einige Wochen in Anspruch nahm, wurde Pat. im August 93 aus der klinischen Behandlung entlassen. Krämpfe waren nicht mehr aufgetreten, Allgemeinbefinden sehr gut.

Bereits nach ca. 7 Wochen trat wieder ein epileptischer Anfall auf, nachdem Pat. bis dahin ganz beschwerdefrei gewesen war. Es folgten mit Abständen von mehreren Wochen noch ein oder zwei, dann wurde Pat. lange Zeit anfallsfrei. In den folgenden Jahren war er sogar einmal 62 Wochen ohne Anfall, dann traten wieder vereinzelt solche auf, fast immer in der linken Hand beginnend. In der Zwischenzeit öfter Schwindel.

Am 18. IV. 97 wurde Pat. somnolent in die Klinik gebracht, nachdem er plötzlich erkrankt war. Es bestand fast vollständige Parese des linken Armes und Beines, mit dem rechten Arm fortwährend zitternde und stossende Bewegungen.

Die sofort vorgenommene osteoplastische Trepanation über dem linken Scheitelbein mit teilweiser Benutzung der früheren Lappen lässt ein diffus in die Gehirnsubstanz reichendes tuberkulöses Recidiv finden bei gleichzeitigem Ventrikelhydrops, der jedenfalls die akuten Erscheinungen ausgelöst hatte. Entleerung von 200 g Flüssigkeit.

Pat. kommt nach der Operation nicht mehr zu sich. Nach 12 Stunden Exitus letalis. Die Sektion konstatierte tuberkulöse Basal- und Konvexitätsmeningitis, ausgedehnte tuberkulöse Prozesse im r. Grosshirnmark. Alte indurierte Herde in beiden Lungenspitzen.

3. Nr. 2356. 55jähr. Waldhüter. 1866 Schuss in den linken Oberschenkel. Seit 4 Jahren Gang leicht hinkend, Zuckungen zuerst im Fuss, dann allmählich im ganzen Bein. Vor zwei Monaten epileptischer Anfall, dem weitere folgten, letzter vor 6 Wochen. Seit 3 Wochen Schwäche im linken Arm.

Im linken Facialisgebiet leichte Parese. Schwäche des linken Armes mit Spasmus. Spastisch-paretischer Gang des linken Beines, Coordinationsstörungen, Schmerzempfindung links herabgesetzt. Sehnenreflexe erhöht. Augenbefund nichts Sicheres, Papille blass.

Während einer Untersuchung des Pat. typischer Anfall von Jacksonscher Epilepsie, beginnend im linken Fuss, fortschreitend nach oben.

Diagnose: Linke Hemiparese durch Tumor der motorischen Rinden-

region im oberen Teil der Centralwindung, wahrscheinlich corticaler Sitz.

Pat. verweigert zunächst die Operation, kommt aber nach 14 Tagen wieder und wird von der internen Klinik der chirurg. überwiesen. Versuch mit Jodkali erfolglos. Nach erneutem epileptischen Anfall 24. I. 98 Operation: Osteoplastische Trepanation. Es findet sich ein mit der Dura fest verwachsener, höckriger, kleinapfelgrosser Tumor, der sich enukleieren lässt. Starke Blutung aus dem Geschwulstbett macht Tamponade nötig. Schluss der Wunde. Starker Collaps nach der Operation, der sich auch durch subkutane Kochsalzinfusionen und Weinklystiere etc. nicht vollkommen heben lässt. Am zweiten Tag Exitus letalis.

Die anatomische Diagnose des Tumors lautete auf alveoläres Rundzellensarkom mit Psammomkugeln von der Dura mater ausgehend.

D. Deformitäten.

1 Fall: 10 Tage altes Mädchen (Nr. 1237) †. Meningo-Encephalocele occipitalis haemorrhagica.

Kopf klein, Stirn niedrig, grösster Längendurchmesser 10 cm. Grosse Fontanelle nur 1 cm breit. Von der Hinterhauptsgegend geht eine den Kopf an Grösse übertreffende gestielte Geschwulst aus. Sie besteht aus einem prall gespannten dickhäutigen Sack, Längendurchmesser 12, Höhendurchmesser 9 cm. Auf der Kuppe ein markstückgrosser, oberflächlicher Decubitus. In der Nähe des etwa 2 fingerbreiten Stieles weiche Massen fühlbar, im übrigen Flüssigkeit. Defekt im Hinterhaupt nicht durchzutasten.

Operation vom 19. VI. 97: Umschneidung des Stieles mit querelliptischem Schnitt bis auf die Dura. Seitliche Verkleinerung der Wundränder mit Silkworm, dann Umstechung des 2 fingerdicken Stieles mit Catgut, Abbindung nach beiden Seiten und Resektion, Schluss der Hautwundränder mit Silkworm. Vor der Operation Entleerung von 700 ccm dünner hämorrhagischer Flüssigkeit durch Punktion. In dem häutigen Sack 30 g Gehirnmasse, wohl dem Occipitalhirn angehörend. Pia-Arachnoidea succulent und blutreich, von der Dura leicht ablösbar.

Am 1. und 2. Tag günstiger Verlauf, am 3. Cheyne-Stokes'sches Atmen und Herzschwäche. Am 4. Exitus an Meningitis.

Anatom. Diagn.: Meningocele occipitalis mit Rhachischisis (Spaltung des Rückenmarks in der ganzen Länge der Halswirbelsäule), Missbildung im Hinterhirn (totaler oder part. Defekt des Pons?).

II. Gesicht, Nasen- und Mundhöhle.

(Bearbeitet von Dr. Heddaeus.)

A. Verletzungen.

(16 Fälle; 14 M., 2 W.; † 1 M.)

1) Weichverletzungen in 10 Fällen (8 M., 2 W.).

a. Risswunden 3mal, jedesmal direkt über der Orbita, einmal kompliciert mit Erysipelas faciei, das rasch heilte (227, 1943, 1792).

b. Quetschwunden 4mal (1387, 1509, 1603, 2409). Darunter 2mal multiple Verletzungen des Gesichtes durch Ueberfahrenwerden, Heilung per secundam, 1mal mit sekundärer Transplantation (1603).

c. Explosionsschussverletzungen 2mal (780, 2169).

1) Das eine Mal (780) Explosion einer Ladung Sprengpulver, die mit Ladestock in ein Sprengloch eines Steines eingestopft wurde. Zerreissung des ganzen Gesichtes, Verlust beider Augen, Eröffnung der Highmorshöhle links. An beiden Händen starke Zerreissungen. Nach Heilung besteht Makrostoma, Ectropium der Lider. Narbige Krallenstellung der Hände. — Stomatoplastik mit schwalbenschwanzförmigem Lappen vom Halse, Vernähung der Lappenränder mit der angefrischten Mundschleimhaut. Heilung bis auf eine kleine Fistel, die sekundär geschlossen wird. Resultat sehr gut.

2) Im 2. Fall (2169) ebenfalls Verletzung des Gesichtes durch Sprengschuss, Zerstörung des linken Bulbus, multiple tiefe Wunden des Gesichtes, Zerreissung der Nasenspitze etc. Heilung kompliciert durch einen am 4. Tag auftretenden Tetanus (Bild des schweren Kopftetanus mit Facialisparese). $4^1/_2$ Tage nach der Verletzung morgens Trismus. Alsbaldige Injektion von Behring'schem Antitoxin in die l. Ven. med. cubiti. Am anderen Morgen, nach ca. 24 Stunden. Trismus wesentlich besser. In den nächsten Tagen vollständige rechtsseitige Facialisparese. Leichte Nackensteifigkeit. Allmähliche Zunahme der tetanischen Erscheinungen im Bereich der Hals-, Nacken- und Schlund-Muskulatur. Pat. erhält abends Chloral 3,0 per clysma. Am 5. Tage nach Auftreten des Tetanus wieder Verschlimmerung, Schling- und Atemkrämpfe. Nochmalige Antitoxin-Injektion, diesmal subkutan an 4 verschiedenen Stellen in den Nacken und Hals. Darnach rasche Besserung der tetanischen Starre und seltenes Auftreten von Krämpfen. Langsame, aber stetige Rekonvalescenz. Sehr langsames Schwinden der Facialisparese. — Sekundärnaht der gespaltenen Nasenspitze[1]).

d. Schussverletzung durch Revolver 1mal (199).

Einschuss in der Mitte der l. horizontalen Unterkieferastes. Durch Röntgenaufnahme Bestimmung des Sitzes der Kugel am Unterkieferwinkel. Incision, Extraktion. Kiefer unverletzt, Streifschuss.

2) Knochenverletzungen in 6 Fällen (M.).

a. Bruch des Nasenbeines 1mal (1680) †.

---

1) Der Fall ist publiciert Münchener med. Wochenschr. 1898. Nr. 11–13.

Durch Stoss von einer Lokomotive; leichte Kommotionserscheinungen. Nach 4 Tagen Pneumonie, die rasch fortschreitet und nach 17 Tagen zum Exitus führt, während sonst keine Störungen aufgetreten waren.

b. Bruch des Oberkiefers 1mal (747).

Durch einen Säbelhieb bei einer Schlägerei, der die Schneidezähne z. T. absprengte und die Alveolarfortsätze derselben frakturierte. Naht der Lippe, Fixation der Alveolarfortsätze durch zwischen die Kiefer geschobene Gaze. Heilung ohne Störung.

c. Bruch des Unterkiefers 2mal (1880, 1322).

1) Das 1. Mal durch Ueberfahrenwerden: Mediane Fraktur mit grosser äusserer Kinnwunde, die mit der Mundhöhle kommuniciert und Zerreissung der Mundschleimhaut. Naht der Frakturenden mit Silberdraht. Fieberlose Heilung. Nach 24 Tagen entlassen; Kiefer noch nicht vollkommen konsolidiert.

2) Im 2. Fall unkomplicierte Fraktur des Alveolarfortsatzes hinter dem r. Eckzahn durch Fall auf einen Steinhaufen. Fixationsschiene mit Guttaperchamasse. Glatte Heilung.

d. Bruch beider Kiefer 2mal (731, 1391 [1808]).

1) Das 1. Mal Hufschlag auf den Mund, starke Zerquetschung der Weichteile, Bruch des Unterkiefers in der Kinngegend, des Oberkiefers vom 2. Schneidezahn bis zum 1. Molarzahn rechts. Am Unterkiefer Silberdrahtnaht, am Oberkiefer Fixation des beweglichen Stückes durch angepresste Gaze. Fixierender Verband. 3 Tage Ernährung mit Nährklystieren. Nach 6½ Wochen geheilt entlassen.

2) Im 2. Fall komplicierte Verletzung des Gesichtes durch Fall auf steiniges Erdreich. Zersplitterung des r. oberen Alveolarfortsatzes vom 1. Prämolaris nach hinten mit grosser äusserer Weichteilwunde, komplicierte Fraktur des l. Unterkiefers zwischen Eck- und Schneidezahn. Mehrere Risswunden am Kopf. Entfernung der Splitter des Oberkiefers, Schleimhautnaht; Fixation des Unterkiefers mit Silberdraht misslingt infolge Asphyxie durch Erbrechen und Aspiration. Sekundäre Silberdrahtvereinigung nach einigen Tagen. Nach 14 Tagen entlassen; keine Dislokation.

B. Entzündungen.

(60 Fälle; 35 M., 25 W., † 1).

1) Akute Entzündungen in 20 Fällen (16 M., 4 W., 1 M. †).

a. Furunkel (2 M.).

1mal Furunkel der Oberlippe mit sekundärer Phlegmone der Wange und Thränensackvereiterung (64). Im 2. Fall (687) bestand von vornherein phlegmonöser Charakter des Prozesses an der Unterlippe, wahr-

scheinlich durch Herpes-lab.-Infektion. Sekundäre Phlegmone der ganzen Unterlippe und des Kinnes. Multiple Incisionen, Heilung.

b. Tonsillitis purulenta etc. 8 Fälle (6 M., 2 W., 1 M. †)

1) In 4 Fällen typische Angina parenchymatosa mit Abscessbildung, rasche Heilung nach breiter Incision. 1243, 1693, 1743, 1851.

2) In 3 Fällen das typische Bild der Angina Ludovici: Im Anschluss an entzündliche Schwellung der Tonsillen phlegmonöse Schwellung am Hals im oberen Halsdreieck, Incision aussen entleert jedesmal Eiter, darnach rasche Heilung. 1547, 1631, 1667. Im 2. Fall gleichzeitig Bronchorrhoe auf beiden Lungen.

3) Im 8. Fall (363) ebenfalls Beginn mit Tonsillitis, rasche Progression, diffuse starre Infiltration im l. oberen Halsdreieck; drohendes Glottisödem, Incision am Hals ohne Eiterentleerung: ödematöse Durchtränkung; sekundär fibrinös-eitriger Wundbelag mit Staphylococcus aureus. — Diplokokken-Pneumonie beiderseits. — Pleuritis exsud. sin. mit Reinkulturen von Staphylococcus aureus. Mehrfache Punktion, schliesslich Thorakotomie mit Rippenresektion. — Akute Endocarditis. — Plötzlicher Exitus an Herzinsufficienz. Die Sektion konstatierte retropharyngeale Phlegmone, Oesophagitis purul. perfor., metastatische Lungen- und Nierenabscesse, Milztumor etc.[1]).

c. Zungenabscess 2 Fälle; einmal in der Zunge selbst (1804), spontan entstanden, ohne Fieber, auf Incision Heilung; 1mal sublingual (855), spontane Entleerung und Heilung.

d. Infektiöse Periostitis 8 Fälle (6 M., 2 W.).

1mal akuter Abscess nach Unterkieferfraktur (1604).

In 6 Fällen entzündliche Prozesse ausgehend von Zahncaries (Parulis).

1mal am Oberkiefer (288), Incision vom Munde aus.

5mal am Unterkiefer (428, 1300, 1542, 2186, 2260). Indiesen Fällen bestand gleichzeitig phlegmonöse Entzündung am Unterkieferrand, sodass Incision von aussen nötig wurde. Bei mehreren lag der Knochen entblösst frei, keine Sequesterbildung; in allen Fällen Entfernung der cariösen Zähne.

In einem Fall im Anschluss an Polyarthritis acuta eine abscedierende Periostitis oss. jugalis dextri. Bei der Incision Verletzung des Duct. Stenonianus. Erst nach 4maliger Operation gelang es, die Speichelfistel zum Schluss zu bringen (1461).

Nr. 1461: Quere Incision fingerbreit unter dem Jochbein entleert einen grossen Abscess. Die Wunde heilte rasch. Pat. wurde mit granulierender kleiner Wunde entlassen. Nach 1 Monat Wiedereintritt mit Steno-

1) Der Fall ist publiciert in Münch. med. Wochenschr. 1897. Nr. 18.

nianus-Fistel. In erster Operation werden die beiden auf die Fistel mündenden Enden des Speichelganges freipräpariert. Dilatiert und ein Drain vom Munde aus eingelegt, darüber die Haut geschlossen. Scheinbare Heilung. Mit geschlossener Fistel nach 8 Tagen entlassen. Nach wenigen Tagen wieder Perforation. Nunmehr langsame Dilatation des Speichelganges mit Bougies; Einlegen eines im Munde mündenden Drains, Ablösung der Haut um die Fistel und Hautnaht. Darnach plötzlich Schwellung der Parotis und frühzeitige Entfernung des Drains. Auf Priessnitz Besserung, Fistel nicht vollständig geschlossen. In 3. Sitzung nochmalige Umschneidung der Fistel und Einlegen eines Drains bis in das centrale Ende des Ductus St. Drain nach 14 Tagen entfernt. Fistel schliesst, aber Speichelsekretion aus einem Stichkanal. In 4. Sitzung Tieferlagerung des Speichelganges, Naht der Haut darüber mit Aluminiumbroncedraht. Darnach füllt sich immer von Zeit zu Zeit ein subkutanes Speichelreservoir, das anfangs vom Munde aus punktiert, später durch eine kleine neue Fistel weiter nach vorn wie ursprünglich ausgedrückt wird. Es füllt sich alle 24—48 Stunden, in der Zwischenzeit ist Pat. trocken, beim Essen geht der Speichel in den Mund. Später definitive Ausheilung.

2) Chronische Entzündungen in 38 Fällen (17 M., 21 W.).

a. Staphylo- und Streptomykosen 7 Fälle.

3mal Empyem der Highmorshöhle (62, 884, 1436).

Im 1. Fall Entfernung der cariösen Prämolaris II und Molaris I, durch die Alveole des letzteren Perforation der H.-Höhle, permanente Drainage durch ein an einer Kautschukzahnplatte befestigtes Röhrchen; Ausspülung mit Hartmann'schem Röhrchen. In den beiden anderen Fällen breite Eröffnung der Kieferhöhle von der Fossa canina aus, Drainage mit Gummirohr, das während des Speiseaktes mit Kork verschlossen wird.

2mal chron. Osteomyelitis mandibulae mit Sequesterbildung (1657, 2240). Sequesterextraktion.

Im 2. Fall lag eine vielbuchtige grosse Höhle vor, in welche die Wurzeln mehrerer Zähne hineinragten. Diese blieben erhalten und wurden wieder vollkommen fest.

1mal eine buchtige mit Granulationen gefüllte Kinnhöhle, wahrscheinlich Zahnkeimcyste (1527).

1mal Caries mandib. bei Zahncaries, Heilung nach Zahnextraktion und Ausschabung 2096.

b. Tuberkulöse Entzündungen 28 Fälle (12 M., 16 W.).

α. Der Weichteile 17 Fälle (7 M., 10 W.).

Lupus: In 9 Fällen (246, 291, 872, 873, 1841, 1995, 2088, 2160, 2236) war die Lupusulceration wesentlich auf Nase, Stirn und

Wangen lokalisiert ohne regionäre Drüsenschwellungen, bei einzelnen lupöse Efflorescenzen auch an anderen Körperteilen (Unterschenkel etc.). In sämtlichen Ausschabung und Thermokauterisation, später Salbenbehandlung. In einem Fall (1995) zuerst mehrere Wochen Versuch mit Insolationskur. Erfolg nur scheinbar, wohl oberflächliche Ueberhäutung, darunter schwammige Granulationen.

In 1 Fall (1671) primäre Excision der Lupusfläche und Transplantation nach Thiersch, Heilung per primam.

In 5 Fällen gleichzeitig Lymphdrüsenschwellung resp. Vereiterung am Hals. Mitentfernung resp. Ausschabung der letzteren (880, 1040, 1178, 1457, 1493). Sekundär bei mehreren Transplantation der ausgeschabten lupösen Hautflächen.

In 2 Fällen musste wegen vollkommener Zerstörung des knorpeligen Nasengerüstes Rhinoplastik gemacht werden (719, 900).

Im 1. Fall war dies bereits vor 2 Jahren geschehen, Pat. kam wieder wegen Lupusrecidivs am Kinn und wegen Verwachsung der Nasenlöcher. Letztere wurden mit Laminaria dilatiert, dann Aluminium-Röhrchen zum dauernden Tragen eingelegt.

Im 2. Fall wurde zunächst der vollkommen narbig zugewachsene Sinus pyriformis angefrischt und die neugewonnenen Nasenlöcher tamponiert. Diese wuchsen indessen sehr rasch wieder zu, sodass die Anfrischung noch 2mal wiederholt werden musste. Dann wurde durch einen Lappen vom Halse, der nach oben gedreht wurde, eine neue Oberlippe gebildet. Ein Teil des Lappens nekrotisierte, doch die mittlere die Lippe bildende Partie blieb erhalten. Der abgestossene Teil wurde später mit Transplantationen gedeckt. In einer weiteren Sitzung Rhinoplastik: Bildung eines dreieckigen Lappens aus der Stirne, Spitze des Dreiecks an der Nasenwurzel, Drehung um fast 180° und Einnähung in den angefrischten Nasendefekt. Das Gerüst wird durch aus der Stirne ausgemeisselte Knochenspangen gebildet, die in festem Zusammenhang mit dem Periost bleiben. Erhöhung des Firstes durch Matratzennaht. Sekundäre Excision des Bürzels an der Nasenwurzel. — Pat. musste zweimal nach den Operationen wegen Asphyxie tracheotomiert werden. Das Décanulement gelang stets leicht. Das Endresultat der Nasenplastik war kosmetisch sehr schön.

β. Der Knochen 10 Fälle (5 M., 5 W.).

In 6 Fällen kariöse Erkrankung des Unterkiefers (548, 1785, 1823, 1993, 2018, 1401). Meist chronischer Beginn und mehrfach recidivierende Eiterungen. Bei 5 Fällen Auskratzung der granulösen Höhlen, mit Fistel entlassen; im Falle 1401 sekundär breitere Freilegung des Knochenherdes und Entfernung eines versprengten Zahn-

keimes bei einem 15jähr. Mädchen. Im Falle 548 musste nach primärer Resektion des aufsteigenden Unterkieferastes sekundär wegen Fortschreiten des Prozesses noch ein Stück des horizontalen Astes und das Jochbein reseciert werden, danach rasche Besserung.

Diese sämtlichen Fälle wurden als tuberkulös aufgefasst, weil das klinische Bild dieser Natur der Erkrankung am ehesten entsprach. Eine genaue anatomische Untersuchung wurde nicht immer gemacht.

3 Fälle betreffen Caries des Oberkiefers und Thränenbeines (155), des Infraorbitalrandes mit Drüsen am Hals (1992) und des Nasenbeines (492). Sie wurden sämtliche mit Ausschabung behandelt. Der letzte Fall kam später mit multiplen tuberkulösen Affektionen und lokalem Recidiv wieder und starb kurz darnach auf der inneren Klinik an Meningitis tuberc.

1 Fall des Gaumens:

Er (1988) betraf ein 12jähriges Mädchen mit starker tuberkulöser Belastung, die 6 Jahre früher wegen tuberkulöser Otitis media operiert worden war und später cariöse Erkrankung der Tibia und des Radius überstanden hatte. 1896 kam sie in die Klinik mit einer ulcerösen, stellenweise knötchenförmigen Erkrankung der Gaumenschleimhaut, die damals deutlich mikroskopisch tuberkulösen Charakter hatte. Spaltung des Gaumens, Ausräumung erweichter käsiger Massen, später Soolbäder, Inhalationen und schliesslich Jodkali (!) brachten die Erkrankung zur Ausheilung. Oktober 1897 konnte der 4,5 cm lange, 1,5 cm breite Gaumendefekt nach Anfrischung durch die Gaumennaht geschlossen werden. Heilung bis auf eine winzige Fistel.

c. Luetische Erkrankungen 3 Fälle (2 M., 1 W.).

In 2 Fällen (413, 1253) Schwellung der Zunge, 1mal an der Seite, 1mal an der Wurzel mit Schluckbeschwerden. Auf Jodkali rasche Besserung. Im 3. Fall Defekt des Septum naris und des Gaumens, tertiäre Ulcerationen in Nase und Rachen. Jodkali.

3. Neuralgien 2 Fälle 1 M., 1 W.

1) Fall 462 (103) betrifft einen 24jähr. Mann mit Neuralgie des 2. und 3. Trigeminusastes, die seit 1891 bestand. Nach Resektion des N. infraorbitalis, mandibularis, lingualis nur vorübergehende Besserung, deswegen Dez. 1894 intracranielle Resektion eines peripher vom Ganglion Gasseri liegenden Stückes beider Aeste und Thermokauterisation des For. rotundum und ovale. 1 Jahr keine Schmerzen, dann wieder bald der alte Zustand mit alle paar Minuten auftretendem Tic douloureux. Deswegen Dez. 96 nochmalige Aufklappung und Resektion des Ganglion selbst, dabei reichlicher Abfluss von

Liquor cerebrospin. Nach der Operation breitspuriger Gang, Parese der Beugemuskeln des r. Hüftgelenkes, sowie der Adduktoren, Steigerung der Sehnenreflexe. Diese Störung wahrscheinlich Folge des Abflusses von Cerebrospinalflüssigkeit (oder Druck gegen den Pons während der Operation?). Besserung dieser Erscheinung nach kurzer Zeit.

2) Fall 1675: Neuralgie des Ram. alveol. sup. d. nervi V. bei einer 68jähr. Frau. Resektion des Nerv. infraorb. Heilung.

C. Tumoren.

(83 Fälle; 53 M., 30 W.; † 4).

1) Angiome 5 (806, 816, 820, 1366, 2181), sämtlich bei Kindern von 1—10 Jahren. Sitz 3mal am oberen Augenlid bezw. Orbitalrand, einmal mit Fortsetzung in die Orbita auf die Thränendrüse, 2mal an der Unterlippe. 3 wurden mit Thermokauter (Stichelung), 2 mit Excision behandelt.

2) Dermoid 1 (2084), 23jähr. Mann, Sitz am oberen Augenlid, gleichzeitig Missbildung der Arme und Hände. Enukleation des haselnussgrossen Dermoides.

3) Osteome 2 (796, 1415), 1mal am Stirnbein oberhalb des linken äusseren Augenwinkels, Abmeisselung, Glättung des Knochens, das anderemal am horizontalen Unterkieferast, Freilegung mit Spaltung der Wange vom Wundwinkel aus, Abmeisselung, Alveolarfortsatz intakt.

4. Schleimpolypen der Nase 2 (42, 2244), Extraktion mit Polypenzange, im 2. Fall mit nachfolgender Aetzung mit Trichloressigsäure. 1mal (1487) adenoide Wucherungen, der Nasenklinik überwiesen.

5) Carcinome 56 (36 M., 20 W., † 2).

a. Des Gesichtes 41 (25 M., 16 W.).

α. Der Nase, 10 Fälle (2, 106, 239, 522, 1038, 1258, 1263, 2145, 2174, 2235). Fast sämtlich recidivierende, oft schon mehrere Jahre bestehende Geschwürsbildungen. In 3 Fällen (2, 186, 2235) Excision und plastische Deckung durch gedrehten, an der Nasenwurzel basierenden Stirnlappen. In 3 Fällen (239, 2145, 2174) Excision und primäre Naht des Defektes. In zweien (1258, 1263) Exkochleation und Aetzung mit Kali causticum. In einem (522) Exkochleation und Thermokauterisation, im letzten (1638) Operation verweigert.

β. Der Lippen, 12 Fälle (224, 427, 536, 562, 698, 1649, 1668, 1826, 2008, 2073, 2228, 2306) 8 M., 4 W. Nur einmal (1646) sass das Carcinom an der Oberlippe und wurde mit keilförmiger Excision entfernt. In allen anderen Sitz an der Unterlippe. In

7 Fällen (224, 427, 536, 562, 698, 1668, 2228) erstmalige keilförmige Excision, keine Drüsenschwellungen. In zweien (427, 536) baldiges Recidiv, im letzten keine Prima intentio infolge Insufficienz der Naht nach erysipelatösem Ekzem. Beide Fälle wurden 1898 wiederholt hier operiert.

In 4 Fällen neben Excision des Ulcus gleichzeitig Exstirpation regionärer Lymphdrüsen am Hals (1826, 2008, 2073, 2306). Im Falle 1826 wegen Grösse des Defektes Plastik mit zwei seitlichen Lappen aus der Wange mit Verziehung nach der Mitte und medianer Vereinigung.

γ. Der Wangen, 7 (772, 922, 1130, 1271, 1724, 2060, 2270). In zwei Fällen liess sich der nach der Excision des Ulcus entstandene Defekt durch die Naht vereinigen (1724, 2270). In dreien musste plastische Deckung durch Lappenverschiebung aus der Umgebung gemacht werden (772, 922, 1130). In einem Fall (2060) Ausschabung und Aetzung mit Kal. caust., in einem anderen (1271) Chlorzinkätzung.

δ. Der Lider, 3 (1673, 1397, 2437).

1) Im 1. Fall ausser einer handtellergrossen Lappenplastik vom Halse zur Deckung eines Wangendefektes Exstirpatio oculi, da eine Radikaloperation mit Erhaltung des Auges unmöglich.

2) Im 2. Fall war bereits 1892 eine Lidplastik gemacht worden. Wegen Recidivs jetzt Exenteratio orbitae und Kauterisation, offene Behandlung. Bis Ende 1897 kein Recidiv.

3) Im 3. Fall kleines Epitheliom des unteren Lides, Excision und Plastik von der Wange.

ε. Der Stirn und Schläfe, 5 (61, 728, 1267, 1420, 2314).

Fall 61: Recidiv nach Exstirpation eines grossen Ulcus mit Lappenplastik und Lidbildung vor 2 Jahren. Ausschabung, Thermokauterisation. — Abstossung eines 5markstückgrossen Knochenstückes des Stirnbeins, Freiliegen der Dura. Transplantation auf die Dura. Mit kleiner granulierender Wunde entlassen.

Nr. 728: Einfache Excision, primäre Transplantation auf den Knochen.

Nr. 1267: Sehr grosses Stirnepitheliom mit Uebergreifen auf das obere Lid. Excision mit Exstirpatio bulbi und Exenteratio orbitae, Eröffnung der Stirnhöhle. — Grosse Lappenplastik vom Scheitelbein, Deckung mit Transplantationen.

Nr. 1420: Primäre Exstirpation eines Ulcus der l. Schläfengegend und Thermokauterisation des Ohres 1895. Im selben Jahr Recidiv am inneren Augenwinkel, Excision und Plastik durch Stirnlappen. Juni 1896 Entfernung metastatischer Drüsen. 1897 Recidiv der Drüsengegend im oberen Teil des Kopfnickers. Ausschabung, Chlorzinkätzung (50%). Nach 3 Monaten wieder Zeichen von Recidiv. Aetzung mit Formalin (10%),

tiefe Schorfbildung, subjektive Erleichterung, vorläufig entlassen.

Nr. 2314: Thalergrosses Stirnepitheliom, mit Auskratzung und Aetzung mit Kalistift behandelt.

ζ. Der Parotis, 4 (18, 215, 1154, 2406).

18: Inoperables Carcinom beider Glandul. parot. Innerliche Darreichung von Arsenik.

2406: Ebenfalls primäres Parotiscarcinom, bis zur Schädelbasis reichend, Exstirpation nicht radikal möglich.

Die beiden anderen Fälle sind metastatischer Natur:

215: nach primärem Lippencarcinom vor 4 Jahren. Exstirpation mit Resektion des gelähmten Facialis, des Stenonianus und partielle Unterkieferresektion; scheinbar geheilt mit kleiner granulierender Wunde entlassen.

1154: nach primärem Ohrcarcinom. 2mal Operation: das 2. Mal mit partieller Resektion des äusseren Gehörganges, des Jochbeines und des aufsteigenden Unterkieferastes. In Heilung entlassen.

b) Der Mundhöhle, 13. (10 M., 3 W., † 2).

α. Der Wangenschleimhaut, 3 (114, 943, 1503).

114: Thalergrosser Tumor an der Innenseite der Wange, Exstirpation mit querer Spaltung der Wange, Abmeisselung einer Spange des Unterkiefers, Thermokauterisation, offene Behandlung. Sekundäre Mundplastik mit halbseitiger Resektion des sequestrierten Unterkiefers. Nach Entfernung der Nähte Wangenfistel. Kurz nach Entlassung zu Hause Exitus.

943: Grosses inoperables Wangencarcinom mit Drüsenmetastasen. Arsenikkur.

1503: Schleimhautcarcinom mit Perforation nach aussen und Nekrose des Unterkiefers, Verbreitung auf beide Seiten. Excision und partielle Kieferresektion, Radikalexstirpation nicht möglich. Gebessert entlassen.

β. Des Kiefers, 3 (821, 1025, 1089).

821: 45jähr. Frau. Seit 1 Jahr in spezialärztlicher Behandlung. Jan. 97: 1. Oberkieferresektion links. Mangelhafte Deckung des Auges, deswegen Plastik des unteren Augenlides durch Stirnlappen. Nach zwei Monaten Recidiv im l. Nasengang und der Orbita, Ausräumung der Orbita und der Siebbeinhöhlen; Thermokauterisation des ganzen Geschwulstbettes. Nach einigen Wochen Recidivknoten, in 2 weiteren Operationen nochmalige ausgiebige Entfernung der erkrankten Teile, wobei Gaumen, Septum nasi etc. wegfallen, schliesslich Aetzungen mit Chlorzink und Formol ohne Erfolg. Febr. 1898 Exitus.

2) 1025: 33jähr. Mann, ebenfalls Oberkiefercarcinom. Vor 3 Jahren partielle Oberkieferresektion in London. Seit einigen Monaten Recidiv. Totale Resektion der r. Oberkieferhälfte. Scheinbar geheilt entlassen.

3) 1089: 76jähr. Frau; Unterkiefercarcinom links. Resektion der

l. Unterkieferhälfte mit Entfernung der Tonsille und des l. Gaumenbogens bis zur Uvula. Glatte Heilung.

γ. Der Zunge, 7; 6 M., 1 W. (307, 332, 251, 1580, 1749, 1930, 1589).

1580: Kleines seitliches Carcinom, keilförmige Excision, Naht.

332 und 251: Grössere ulcerierte Tumoren an der Seite resp. Unterfläche der Zunge. Exstirpation mit Spaltung der Wange und Thermokauterisation der Wundfläche der Zunge. Im 2. Fall sekundäre Entfernung carcinomatöser Drüsen der Submaxillargegend.

In 3 Fällen (307, 1589, 1749) Entfernung der Zungenhälfte und mehr mit temporärer Durchsägung des Unterkiefers nach Langenbeck.

307: Ausgedehnte Gefässunterbindung, quere Vernähung der Zunge. Darnach Gangrän des vorderen Abschnittes, nach Reinigung sehr erschwertes Sprechen und Schlucken.

1589: Naht der Zunge mit 7 Seiden- und 4 Catgutnähten nach Excision eines grossen keilförmigen Stückes, Exstirpation zahlreicher Drüsen. Gutes funktionelles Resultat.

1749: Mann von 69 Jahren. Abtragung von ca. $^2/_3$ der Zunge samt Arcus palatoglossus mit dem Thermokauter. Anfangs glatter Verlauf. Am 5. Tag plötzlich Exitus an Lungenödem.

Im Fall 1930 inoperables Carcinom fast der ganzen Zunge und des Mundbodens. Arsenikinjektionen ohne Erfolg. Mehrfache palliative Ausschabungen. In eine Pfleganstalt entlassen.

δ) Der Tonsillen, 2 (688, 1574).

1) 688: Inoperabler Tumor von der rechten zur linken Tonsillargegend reichend mit Verengerung des Rachenraumes auf Bleistiftdicke; aussen Drüsenschwellung. Auf Jodkali und Spülung partieller Zerfall des Tumors, Passage freier.

2) 1574: Auswärts vor 4 Monaten Exstirpation der linken Tonsille mit temporärer Unterkieferresektion nach Langenbeck. Jetzt Drüsenschwellung am Unterkiefer, kein lokales Recidiv. Exstirpation der Drüse.

6) Sarkome, 17, 12 M., 5 W., † 2.

a. Des Gesichtes, 3 (958, 1043, 1552).

1) 958: Zweifelhafte Schwellung der Parotis, Probeexcision: nicht sicher zu entscheiden, ob Sarkom oder chronische Entzündung.

2) 1043: 20jähr. Mädchen. Periostales Sarkom am Stirnbein mit Metastasen in der Parotis und am Oberschenkel. Exstirpation an Stirn und Oberschenkel. Schnelles Recidiv. Injektion von Streptokokkenfiltrat zunächst der Parotisgegend, starke lokale Reaktion, Verschwinden des Tumors in 10 Tagen! Dann Injektion des Supraorbitaltumors; nur geringe

Verkleinerung; Oberschenkeltumor auf Injektion unbeeinflusst, wächst weiter. Auf Wunsch entlassen.

3) 1553: Kleines Sarkom am r. Nasenflügel, Exstirpation.

b. Der Orbita, 2 (494, 1883), † 1.

1) 494: 51jähr. Mann. 1887 Beginn mit Exophthalmus. Operative Behandlung in der Augenklinik. 1893 Recidiv, nochmal Operation: aus beiden Orbitae haselnussgrosse Lymphosarkomknoten entfernt. 1894 Schwellung des r. Oberkiefers, typisches Bild des Oberkiefercarcinoms, deswegen Oberkieferresektion rechts nach Langenbeck. Dabei präsentierte sich der Tumor als ein vom Periost des Oberkiefers ausgehendes, in die Highmorshöhle, Orbita etc. reichendes periostales Sarkom. August 1894 scheinbar geheilt entlassen. 1897 Exophthalmus links durch fühlbaren Tumor an der Innenseite der Orbita. Exstirpation gelingt mit Erhaltung des Bulbus. Anatom. Diagn.: Lymphadenoma orbitae. Glatte Heilung. Sehkraft des Bulbus erhalten, aber alle Muskeln gelähmt mit Ausnahme des Rect. int.

2) 1883: 19jähr. Mann, Unteroffiziersschüler. 3 Wochen vor Aufnahme erste Beschwerden, Schmerzen im r. Auge. Rasche nasal sichtbare Geschwulstwucherung. Probeexcision: Sarkom (Rundzellen). Mit Oberkieferresektion Entfernung des die ganze Orbita ausfüllenden weichen Tumors, Exstirpatio bulbi et orbitae, Thermokauterisation, Hautnaht. Nach 4 Wochen bereits Recidiv-Operation, Entfernung des Jochbeines. Nach 3 Wochen Recidiv am inneren Augenwinkel. Versuch mit Streptokokkenserum negativ. Rasche Wucherung des Tumors, scheussliche Entstellung, der Tumor bildet förmlich einen zweiten Kopf. (März 1898 Exitus).

c. Des Oberkiefers und der Nasenhöhle, 5 (2403, 83, 1516, 1332, 793).

1) 2403: 22jähr. Mädchen, Gravida im 8. Monat. Sarkom des Oberkiefers, ausgehend von der Highmorshöhle mit Durchbruch nach dem Mund. Plötzlich Frühgeburt, Kind tot, Placenta sofort mit ausgestossen. Nach 3 Wochen Oberkieferresektion. Glatte Heilung. Gaumenprothese.

2) 83: 19jähr. Mann. Myxosarkom der Nasenhöhle, ausgehend vom Septum und linker mittlerer Muschel. Früher mehrfach Polypen entfernt. 2mal Aufklappung der Nase mit seitlichem Schnitt vom inneren Augenwinkel bis zur Nasolabialfalte. Entfernung des Tumors erst ohne, dann mit Resektion des Septums und der Muscheln. Heilung.

3) 1516: 17jähr. Junge. Seit 4 Jahren verstopfte Nase. Vor zwei Jahren Entfernung schwammiger Massen vom Rachen her, vor 1 Jahr aus der Nase. — L. Nasenseite vorgewölbt, Tumor im l. Nasenloch sichtbar, im Rachen weicher Tumor fühlbar. 1. Operation: Aufklappung der Nase durch linksseitigen Schnitt. Beim Vorziehen des Tumors profuse

Blutung. Tamponade, Unterbrechung der Operation. Nach 7 Tagen Entfernung des Tumors mit Spaltung des Gaumens am hängenden Kopf. Starke Blutung, keine Totalexstirpation. Baldige Nachwucherung, mehrfach Blutung. Nach 18 Tagen 3. Operation: Aufklappung des Oberkiefers nach links, der Nase nach rechts. Nunmehr freier Zugang. Starke Blutung, deswegen Vollendung der Operation am hängenden Kopf, radikale Exstirpation und Kauterisation. Mit vielfachen Excitantien, Kochsalzinfusionen (subkutan und intravenös) liess sich der Blutverlust allmählich ausgleichen und Patient erholte sich. Nach mehreren Wochen Sekundärnaht des Gaumens. Geheilt entlassen. Pfingsten 1898 Wiedervorstellung: Vollkommenes Wohlbefinden, kein Recidiv. Narben kaum sichtbar.

4) 1332: 14jähr. Junge. Angiosarkom der Nasenhöhle von mittlerer und oberer Muschel ausgehend. Zuerst partielle Entfernung mit der kalten Schlinge, dann mit temporärer Oberkieferresektion. Radikaloperation.

5) 793: 20jähr. Mann. Inoperables Recidiv eines Myxosarkomes des Nasenrachenraumes.

d. Der Mundhöhle 5 (484, 539, 2124, 2349, 2430).

In den 3 ersten Fällen typische Epulis sarcomatosa des Oberkiefers in der Gegend der oberen Schneide- resp. Prämolarzähne. Exstirpation mit Resektion des Alveolarfortsatzes, im 3. Fall noch eines Stückes des Oberkiefers bis gegen die Kieferhöhle zu. Kauterisation der Wunden.

2349: Nussgrosse Epulis des Unterkiefers, Exstirpation und Thermokauterisation.

2430: 60jähr. Frau. Sarkom des Unterkiefers. Halbseitige Resectio mandibulae. Pneumonie. Exitus.

e. Der Rachenhöhle 2 (24, 532).

1) 24: 4j. Kind. Lymphosarkom der l. Tonsille mikroskopisch nachgewiesen, und der beiderseitigen Halslymphdrüsen. Struma. Abtragung der Tonsille mit Tonsillotom. Exstirpation der Halsdrüsen und der Struma mit grossem Bogenschnitt. Struma kolloid-sarkomatös degeneriert. Recidivfrei entlassen nach 2 Monaten.

2) 532: 59jähr. Frau. Recidivierendes Sarkom der r. Tonsille mit regionären Drüsenmetastasen nach Tonsillarexstirpation vor 3 Monaten. Inoperabel. Injektion mit Coley'schem Serum ohne Erfolg. Arsenik. Auf Wunsch entlassen.

D. Missbildungen.

(18 Fälle; 12 M., 6 W.)

1) Angeboren 11.

a) Hasenscharte 8.

2mal 2. Grades: Nr. 616, Operation nach Mirault-Langenbeck; desgl. bei Hasenscharte 2. Grades mit Wolfsrachen (1525). 6mal Hasenscharte 3. Grades mit Wolfsrachen (1133, 1522, 2014, 2086, 1042). Operation nach Mirault-Langenbeck resp. Malgaigne. Im Fall 2014 gleichzeitig Otitis media mit Perforation des Trommelfelles. Mit Ausnahme des Falles 1042 waren sämtliche Fälle Kinder von einigen Wochen bis 1/2 Jahr. Schluss des Gaumens für später in Aussicht genommen.

b) Gaumenspalte allein 3mal (1048, 1191, 2038).

1048: Schmaler Spalt, der nach Uranoplastik zurückgeblieben war. Verschluss durch eine kleine Gaumenplatte.

1191: 4jähr. Mädchen. Typische Uranoplastik bei angeborener Gaumenspalte. Glatte Heilung mit vollkommenem Schluss.

2038: 3jähr. Kind. Angeborene Gaumenspalte und Tonsillarhypertrophie. Abtragung der Tonsillen, Gaumenoperation verschoben.

2) Erworben 9.

a) Sattelnase bei Lues hereditaria (1044).

21jähr. Mädchen. Plastik mit medianer Spaltung der Nase und Implantation eines ovalen Hautknochenlappens in den klaffenden Defekt von der Stirne aus. Dabei unbeabsichtigte Eröffnung der Stirnhöhle. Resultat anfangs gut; bald aber Wiedereinsinken der Nase und Verschluss des Nasenganges. Nochmalige Operation ergiebt vollkommene Resorption der Knochen des osteoplastischen Lappens. Implantation von 2 seitlichen dachförmig gegen einander geneigten Knochenlamellen von 3,5 cm Länge und 2,5 cm Breite aus der Tibia. Nach Abstossung eines kleinen Sequesters, rasche Heilung mit befriedigendem Resultat. Wölbung gut, geringe Verbreiterung der Mitte.

b) Zweimal Nasendefekt nach Lupus (76, 255).

1) 76: 22jähr. Mann. Defekt der Oberlippe und Nase bis auf den knöchernen Teil. Verwachsung des Gaumens mit dem Rachen.

Zunächst Neubildung der Oberlippe durch mediane Vereinigung zweier seitlicher Lappen. Anfrischung der Nase mit Freilegung der Apertur. Trennung der Gaumenverwachsungen. Offenhaltung durch Tamponade. Sekundär plastischer Schmetterlingsflügellappen aus der Stirne mit medianem Knochenstück zur Bildung des Septums. In 3. Operation Entfernung des Bügels an der Umschlagstelle; zur Offenhaltung der Nasenlöcher Aluminium-Röhrchen. Resultat befriedigend.

2) 255: Defekt des rechten Nasenflügels nach Ausschabung und Thermokauterisation wegen Lupus vor 1/2 Jahr. Anfrischung des Randes und gestielte Lappenplastik von der r. Wange.

c) Zweimal kleine Exostosen nach Trauma (245, 299); das erstemal nach Wurf auf die Wange Entwicklung einer bohnengrossen

Exostose am unteren Orbitalrand, das zweitemal durch Tragen des Kneifers an der linken Nasenseite. Beide Male Freilegung und Abtragung mit dem Meissel.

d) Einmal Ectropium des unteren Augenlides nach gangränescierendem Erysipel (354). Deckung des Defektes durch Plastik nach Fricke mit gedrehtem Schläfenlappen.

e) 1576: Depression der knorpeligen Nasenscheidewand nach Fall auf die Nase. Korrektur mit medianer Spaltung der Nase und Bildung 2er kleiner Knorpelknochenstücke, die circa 5 mm von der Medianlinie in der Längsrichtung eingemeisselt, nach der Mitte zu aufgeklappt und mit ihren Flächen aneinander genäht werden. Glatte Heilung, sehr gutes Resultat.

f) 1007. Korrektur einer schlecht geheilten Nasennarbe.

E. Varia.

Nr. 708. Zahncyste der Highmorshöhle, von einem Zahnsäckchen ausgehend. Exstirpation von der Wangentasche aus.

Nr. 2005. Epithelcyste der Unterlippe nach Trauma. Excision.

In 3 Fällen Blutungen bei Haemophilie, 1mal nach Zahnextraktion (Nr. 828), steht auf Tamponade mit Ferripyrin und Kautschukprothese, 2mal aus der Nase, steht auf Bellocq und Ferripyrin (717. 1737).

III. Hals und Nacken (inkl. Speiseröhre).

(Bearbeitet von Dr. Heddaeus.)

A. Verletzungen.

(5 Fälle; 2 M., 3 W.).

I. Stich- etc. Wunden 3 (52, 1272, 2357).

1. 52: Grosse Risswunde an der Vorderseite des Halses mit Eröffnung des Schlundkopfes und der Speiseröhre durch ein von dem Treibriemen einer Maschine fortgeschleudertes Stück Holz. Die Wunde erstreckt sich zwischen Kehlkopf und den linksseitigen grossen Halsgefässen bis in den Pharynx und reicht bis in den Anfangsteil der Speiseröhre. Einführung eines Schlundrohres von der Wunde aus bis in den Magen und Fütterung durch dieses. Offene Wundbehandlung. Nach drei Wochen Entfernung des Schlundrohres und Fütterung vom Munde aus zunächst noch mit Schlundrohr: nach 14 Tagen ohne dasselbe. Aeussere Wunde geheilt. Keine Schluckbeschwerden. Nach einigen Tagen plötzlicher Erstickungsanfall, der sofortige Tracheo-

tomie nötig macht. Ursache in akutem Glottisödem zu suchen. Mehrmonatliche Behandlung in der Kehlkopfklinik. Zur Abgewöhnung der Kanüle wird später Intubation vorgenommen. Infolge renitenten Verhaltens des Patienten, der die Tube verweigert und wieder die Kanüle haben will, kommt es nochmals zu einem schweren Erstickungsanfall, aus dem Patient nach Erweiterung der Wunde mit dem Taschenmesser und Einführung der Kanüle nur mit grosser Mühe errettet werden kann. Nach einem Monat mit Kanüle entlassen.

2. 1272: 19jähr. Mädchen. Mordversuch auf der Landstrasse. Ausser mehrfachen Stichverletzungen im Gesicht und in der linken Orbita eine klaffende 5 cm lange Wunde in der rechten Submaxillargegend, die in der Tiefe den Schlundkopf eröffnet hat. Patientin wird mit hochgradiger Anämie fast pulslos in die Klinik gebracht. Erholt sich nach intravenöser Injektion von Kochsalzlösung und mehrfachen Excitantien. Tamponade der Halswunde. Wegen starker Blutaspiration sofortige Tracheotomie. Ernährung per clysma. Später mit der Schlundsonde. Kanüle am sechsten Tag entfernt. Sekundäre Naht der Halswunde. Heilung.

3. 2357: 5jähr. Mädchen. Vor 5 Tagen Fall in einen Griffel, der ihr tief in den Nacken eindrang. Schnelle Entwickelung einer Phlegmone, die nach breiter Incision rasch ausheilt.

II. Schussverletzungen 2 (1004, 1892).

Im ersten Fall Schuss mit Terzerol in die linke Halsseite durch Unvorsichtigkeit. Verbrennung in der Umgebung des Einschusses durch zu starke Carbol-Desinfektion. Röntgen-Aufnahme. Lokalisation der Kugel in der rechten Supraclaviculargrube am hinteren Rand des Kopfnickers. Excision.

Im 2. Fall Schrotschuss in den Hals vor 3 Jahren. Schmerzen und Parästhesien der verletzten Schulter und des Halses mit Ausstrahlen in den Armen. Excision mehrerer Schrotkörner.

B. Entzündungen.

(21 Fälle; 10 M., 11 W., † 0.)

1) Akute Entzündungen 15.

a. Furunkel und Phlegmone (296, 160, 242, 441, 738, 1567, 1712, 1875).

In 7 Fällen breite Eröffnung der entzündeten Partien. Offene Wundbehandlung mit feuchten Verbänden. In 1 Falle (1712) Rückgang der Entzündungserscheinungen auf Priessnitz-Umschläge.

b. Diphtherie 3 (2027, 2426, 443).

In beiden ersten Fällen Kinder von 4 resp. 7 Jahren. 2027: 4jähr. Kind. Vor 3 Wochen Gaumenspaltenoperation. Am Tage der Entlassung

Angina diphterica zunächst Injektion von Diphtherie-Serum Nr. 2. Trotzdem zunehmende Dyspnoe, am andern Tag Tracheotomie. Zweite Serum-Injektion Nr. 1. In den ersten Tagen starke Bronchitis, dann glatte Rekonvalescenz. Gaumennaht hat gehalten.

2426: Mit starker Dyspnoe und Cyanose eingeliefert. Sofortige Tracheotomie. Serum-Injektion Nr. 2. Glatte Heilung. Kanüle am 5. Tag entfernt.

443: 22jähr. Mann. Wegen Laryngitis auf der inneren Klinik in Behandlung. Nach Erstickungsanfall der chirurgischen Klinik überwiesen. Sofortige Tracheotomie. Expektoration grosser membranöser Fetzen. Reaktionslose Heilung, sodass Patient in ambulante Behandlung entlassen wird. Nach wenigen Tagen schnell zunehmende Ataxie beider Extremitäten. Neurologische Diagnose: Ausgedehnte periphere, postdiphtherische Neuritis.

c. Strumitis (1586). Wahrscheinlich metastatische Entzündung einer kleinen Struma nach Angina. Priessnitzumschläge. Heilung.

d. Rheumatische Entzündungen (1546, 2999, 2324).

In sämtlichen Fällen Caput obstipum rheumaticum durch Spondylarthritis cervicalis acuta. Im ersten rascher Rückgang auf Priessnitz und Einreibung mit grauer Salbe. Im zweiten Extension, später Stützapparat, Verdacht auf Tuberkulose. Im dritten Fall Besserung auf äussere Applikationen; wegen Kombination mit Typhus (!) nach der inneren Klinik verlegt.

2) Chronische Entzündungen.

a. Tuberkulose 4.

α. des Kehlkopfes 2 (233, 726).

Im ersten Falle Phthisis pulmonum et Laryngis. Tracheotomie wegen Stenose. Während der Behandlung in hiesiger Klinik normale Geburt eines gesunden Knaben. Zunehmende Lungenveränderungen. Exitus nach 3 Wochen.

Im 2. Fall ebenfalls gleichzeitig Lungenphthise. Tracheotomie wegen Stenose. Mit Kanüle entlassen.

β. der Halswirbelsäule (293, 2153).

Im ersten Fall recidivierender paravertebraler Cervikalabscess. Das 1. Mal Incision und Jodoformglycerininjektion, das 2. Mal Exkochleation und Thermokauterisation.

Im 2. arthrogenes Caput obstipum bei Spondylarthritis cervicalis lateralis dextra. Extension. Mit Pappkravatte entlassen.

γ. Lymphome. Vergl. S. 56.

b. Aktinomykose (262, 2048).

Im ersten Fall Lokalisation an der ganzen rechten Halsseite. Ausgangspunkt zweifelhaft. Zähne intakt. Exkochleation. Kauterisation. Innerlich Jodkali.

Im zweiten Falle ausgedehnte Infiltration der l. vorderen Halsseite mit Kieferklemme. Ausgangspunkt Zahnkaries (molaris III). Spaltung mit Ausschabung des nekrotischen Gewebes. Mikroskopischer Nachweis von Aktinomycespilzen nur im ersten Fall, im zweiten blieb die mikroskopische Untersuchung negativ.

Tuberkulöse Lymphome.

(164 Fälle; 71 M., 93 W.)

1) Exstirpationen bei einfachen tuberkulösen Drüsenschwellungen 101 Fälle (37 M., 64 W.).

a. Erstmalige Exstirpationen 71 Fälle (25 M., 46 W.).

In sämtlichen Fällen wurden die Drüsen in typischer Weise exstirpiert und die Wunde mit Drainage primär vernäht. In den Fällen 478 und 1268 waren 3 resp. 2 Sitzungen nötig. Im Fall 1646 wurden in zweiter Sitzung auch die erkrankten Achseldrüsen ausgeräumt. Im Falle 1091 fand sich neben einem grossen Drüsenabscess beiderseits ausgeheilte Otitis media mit Trommelfellperforationen.

b. Recidivoperationen 30 Fälle (12 M., 18 W.).

Ebenfalls typische Exstirpationen ohne besondere Komplikationen.

2) Ausschabungen und partielle Exstirpationen bei abscedierten Drüsen 55 Fälle (29 M., 26 W.).

In sämtlichen Fällen offene Wundbehandlung, resp. bloss Verkleinerung der Wunden durch Endnähte. In einzelnen Fällen Verschorfungen mit dem Thermokauter.

In 6 Fällen fand sich ausser den Lymphomen anderweitige tuberkulöse Affektionen, die ebenfalls operativ behandelt wurden.

298: Caries manus dextrae.
946: Caries radii dextri.
1057: Fistulae tuberc. capitis.
1481: Lymphomata axillae.
1872: Lymphomata regionis praeauricularis.
2042: Caries cubiti.

3) Komplicierte Operationen bei sehr ausgedehnter und tiefgehender Drüsenentwicklung. 7 Fälle: 4 M., 3 W. (171, 469, 634, 730, 765, 2346, 1287).

In sämtlichen Fällen wurde der Kopfnicker durchtrennt, meist mit Schnitt senkrecht oder spitzwinklig zu einem vorangehenden

Schnitt am Vorder- oder Hinterrand des Muskels. Jedesmal wieder Vereinigung mit versenkten Catgut- und tiefen Hautnähten. Eine Funktionsstörung wurde darnach nie beobachtet. In allen Fällen gelang es sowohl, Vena jugul. int. wie den N. accessorius zu schonen.

In einem vorstehend nicht aufgezählten Falle (172) von grossen harten Drüsentumoren mit Verdacht auf Malignität wurde unter Arsenkur langsamer Rückgang der Drüsen konstatiert.

C. Tumoren.

(21 Fälle; 17 M., 4 W., † 2.)

1) Angiome 1 (1117) der Submentalgegend. Thermokauterisation.

2) Lymphangiome 3 (123, 1278, 1798).

In sämtlichen Fällen Lymphangioma cysticum. Im ersten Punktion und Jod-Injektion (Lugol.). Im zweiten (Lymphangioma cyst. von Hühnereigrösse) Exstirpation in Narkose. Im dritten gänseeigrosses Lymphangiom der hinteren Halsgegend. Erst Punktion, dann Incision. Heilung per secundam.

3) Lipome 3 (1106, 1328, 1412).

1mal über dem Kopfnicker links, 1mal im Nacken, 1mal an der vorderen rechten Halsseite. In den beiden ersten Fällen leichte Exstirpation der hühnereigrossen Tumoren. Im zweiten Fall sehr tief liegendes bis zur Wirbelsäule reichendes subfascial liegendes Fibrolipom kongenitalen Ursprungs, mit der Bildung von Halsrippen in Verbindung stehend. Exstirpation. Heilung[1]).

4) Atherom (521) des Nackens. Exstirpation in Cocaïnanästhesie.

5) Papillome des Kehlkopfes 2 (1347, 1990).

1347: 5jähr. Knabe. Breitbasig der vorderen Kommissur aufsitzendes Papillom. Versuchte Abtragung mit der Schlinge, bereits vor 2 Jahren, ohne Erfolg. Januar 97: Tracheotomie wegen Erstickungsanfalls. Juli 97: Laryngofissur nach vorheriger Anlegung einer tiefen Tracheotomie, da die vorhandene Tracheotomie-Oeffnung zu hoch liegt. Exstirpation des Papilloms. Naht des Schildknorpels mit Catgut. Glatte Heilung. Atmung frei.

1990: Struma bei gleichzeitigem intralaryngealem erbsengrossem Tumor. Starker Stridor. In zwei Sitzungen intralaryngeale Exstirpation mit der Zange (Prof. Juracz).

6) Strumen.

Strumen wurden aufgenommen im Ganzen 39 Fälle (16 M.,

1) Publiciert von Dr. Völcker. Diese Beiträge. Bd. XXI. 1898.

23 W.), darunter operiert 36. Maligne 3, wovon 1 nach 2 Monaten starb. Von den gutartigen starben 2, eine am Tage nach der Operation an Herzparalyse, eine 2 Tage nach der Operation an Pneumonie. Ein 3. Todesfall ereignete sich im Beginn der Chloroformnarkose.

1. Nr. 295. 53 J., w. Mässige Schwellung der ganzen Schilddrüse mit leichter Kompression der Trachea. Operation verweigert.

2. Nr. 1477. 27 J., w. Struma bei Basedow. Keine direkte Indikation zur Operation, nach 4 Tagen entlassen.

3. Nr. 1653. 31 J., w. Entwickelung seit 5 Jahren. Grosse dreiteilige Struma, seitlich parenchymatosa colloides, mitten cystica. Intralaryngeale Ulceration (Carcinom). Wegen Gravidität im 7. Monat nicht operiert. Keine weitere Nachricht.

4. Nr. 1490. 21 J., m. Entwickelung seit 5 Jahren. Faustgrosse Struma cystica-parenchymatosa dextra. Ausser Struma noch sehr grosse persistierende Thymus. Exitus im Beginn der Chloroformnarkose. Tracheotomie.

Maligne Strumen.

5. Nr. 248. 42 J., m. Seit 16 Jahren. Vor 3 resp. 1 Jahr operative Entfernung. Schnelles Recidiv. Sarkom. Seit 4 Jahren Aphonie. Versuch der Exstirpation wegen Blutung aufgegeben. 5malige Aetzung mit Chlorzink. Abstossung eines grossen Teiles des Tumors. Subjektiv gebessert entlassen.

6. Nr. 1756. 65 J., m. Seit $^3/_4$ Jahren Atembeschwerden. Faustgrosse retrosternale Struma sarcomatosa partim calculosa, hauptsächlich nach rechts entwickelt. Schnitt am Vorderrand des r. Kopfnickers. Resektion des oberen, Enukleation des unteren Poles. Nach $^1/_2$ Jahr an Recidiv gestorben.

7. Nr. 2071. 51 J., m, Entwickelung seit 3 Monaten. Grosse linksseitige, über die Medianlinie reichende, substernal sich fortsetzende maligne Struma. Schräger Querschnitt. Resektion der thrombosierten Ven. jug. interna. Entfernung des Tumors bis auf den unteren Pol. Spindelzellen-Sarkom. Am Tag nach der Operation Tracheotomie. Schnelles substernales Recidiv. Jauchung. Exitus nach 2 Monaten. Sektion: Lungenmetastasen.

Gutartige Strumen.

a. Enukleationen.

8. Nr. 306. 30 J., w. Seit 10 Jahren Str. cystica parenchym. sin. Kragenschnitt, Enukleation. Haemorrhag.—colloider Inhalt. Glatte Heilung.

9. Nr. 534. 25 J., w. Seit 2 Jahren Str. cystica coll. d. Kragenschnitt. Verletzung der Jug. int. Resektion. Enukleation des Tumors. Haemorrhag.-colloider Inhalt. Cystenbildung. Glatte Heilung.

10. Nr. 570. 60 J., w. Seit 2 Jahren Atemnot, Erstickungsanfälle.

Hühnereigrosse Struma aberrata auf dem Schildknorpel. Querschnitt, Enukleation. Kein Zusammenhang mit der Schilddrüse. Heilung.

11. Nr. 575. 17 J., m. Seit 6 Jahren Atemnot. Faustgrosse, z. T. substernal liegende Struma parenchymatosa. Nach unten konvexer Querschnitt. Enukleation. Haemorrhag. Inhalt. Cyste. Heilung.

12. Nr. 653. 46 J., w. Seit 20 Jahren Atemnot, zweifaustgrosse Struma parenchym.-cystica sin. Schrägschnitt am Vorderrand des Kopfnickers. Enukleation. Haemorrhag.-cystischer Inhalt. Heilung.

13. Nr. 794. 18 J., m. Seit 1 Jahr Struma cystica sin. von Kleinfaustgrösse. Enukleation. Heilung.

14. Nr. 961. 16 J., w. Seit 1 Jahr apfelgrosse Struma parenchym. dextra. Schrägschnitt. Enukleation. Heilung.

15. Nr. 973. 16 J., m. Seit 2 Jahren hühnereigrosse Struma cystica dextra. Schrägschnitt, Enukleation. Heilung.

16. Nr. 1217. 50 J., m. Seit 5 Jahren. Kindskopfgrosse Struma cystica dextra. Schrägschnitt, Enukleation. Heilung.

17. Nr. 1396. Mann. Seit 4 Jahren. Apfelgrosse Struma cystica dextra. Schrägschnitt, Enukleation. Heilung.

18. Nr. 1651. 30 J., w. Seit 22 Jahren. Apfelgrosse Struma cystica dextra. Schrägschnitt, Enukleation. Heilung.

19. Nr. 1669. 24 J., w. Seit vielen Jahren. Hühnereigrosse Struma parenchym. sin. Schrägschnitt, Enukleation. Colloidstruma. Heilung.

20. Nr. 2216. 17 J., w. Seit 2 Jahren. Atembeschwerden. Wallnussgrosse mediane Struma. Querschnitt, Enukleation. Cyste. Colloid-Degeneration der Wand. Heilung.

21. Nr. 2294. 16 J., m. Seit 3½ Jahren. Atembeschwerden. Apfelgrosse mediane Struma parenchym. Schrägschnitt, Enukleation. Colloid-Degeneration. Heilung.

b. Resektionen.

22. Nr. 252. 20 J., w. Seit 2 Jahren. Atembeschwerden und Schmerzen. Grosse 3lappige Struma parenchymatosa. Endocarditis. Schrägschnitt über dem rechten Lappen. Resektion zwischen Isthmus und l. Lappen. Struma parenchym. vasculosa. † am nächsten Morgen an Herzparalyse (Endocarditis aortae, Myodegeneratio cordis).

23. Nr. 1036. 45 J., w. Seit ca. 20 Jahren. Faustgrosse Struma des rechten Lappens. Keine Beschwerden. Schrägschnitt rechts. Resektion am Isthmus. Colloid-Degeneration. Zuerst Aphonie und Schwindel. Nach 10 Tagen Stimme klar. Heilung.

24. Nr. 1610. 44 J., w. Seit ca. 1 Jahr. Atembeschwerden. Eigrosse Struma beider seitlichen Lappen. Schrägschnitt. Resektion der r. Hälfte. Unterbindung auch der l. Art. thyreoid. sup. Struma hyperplastica, partim cystica. Glatte Heilung.

25. Nr. 181. 20 J., w. Seit ca. 3 Jahren. Aberrierte Struma von Kleinapfelgrösse über dem Zungenbein. Querschnitt. Resektion mit Durch-

trennung einer kleinen nach der Schilddrüse gehenden Brücke. Colloid-Degeneration. Heilung.

26. Nr. 543. 33 J., w. Seit 17 Jahren dicker Hals. Seit 1 Jahr Wachstum. Einmal Erstickungsanfall. 2lappige apfel- resp. eigrosse Struma mit Kompression und Erweichung der Trachea. Querschnitt. Halbseitige Exstirpation rechts. Tracheotomie während der Operation. Struma colloides interstitialis. Starke Bronchitis. Leichtes Décanulement. Heilung.

27. Nr. 560. 16 J., m. Seit $2^1/_2$ Jahren. Seit kurzem Atembeschwerden. 2lappige, rechts grössere Struma parenchym. Schrägschnitt rechts. Halbseitige Exstirpation mit Resektion an der Grenze des rechten und linken Lappens. Colloid-Degeneration. Stellenweise haemorrhag. Cysten. Nachblutung, Vereiterung des Hämatoms. Heilung.

28. Nr. 563. 16 J., w. Seit der Kindheit langsam wachsender Kropf, bes. rechts. Schrägschnitt rechts. Halbseitige Exstirpation. Struma cystica colloides. Heilung.

29. Nr. 756. 30 J., m. Seit 6 Jahren. Vor 1 Jahr Punktion und Jodinjektion. Zunehmende Schwellung, Atemnot. Struma parenchym. cyst. des rechten und mittleren Lappens. Schrägschnitt. Halbseitige Exstirpation. 2,5 cm dicker Stiel. Hämorrhag. Cyste. Heilung.

30. Nr. 891. 29 J., w. Seit 7 Jahren. Atemnot. Eigrosse cystische Struma dextra. Schrägschnitt. Halbseitige Exstirpation. Cyste. Heilung.

31. Nr. 1247. 18 J., w. Seit Kindheit Struma, langsames Wachstum. Ca. eigrosse Struma dextr. Schrägschnitt. Halbseitige Exstirpation mit Resektion des Isthmus. Struma parenchym. Heilung.

32. Nr. 1608. 26 J., w. Seit 16 Jahren. Kopfgrosse rechtsseitige, kleine linksseitige Struma. Keine Beschwerden. Schräger Ovalärschnitt. Während der Operation Dyspnoe, Tracheotomie. Halbseitige Exstirpation, darnach Schluss der Tracheotomie-Wunde. Colloid-Degeneration. Collaps. Kochsalzinfusion. † nach 2 Tagen an Pneumonie.

33. Nr. 1701. 26 J., w. Seit 13 Jahren langsam wachsender Kropf. Atembeschwerden, 1mal Erstickungsanfall. 3lappige sehr grosse Struma. Kocher'scher Winkelschnitt. Exstirpation mit Resektion zwischen Isthmus und l. Lappen. Colloid-Degeneration mit kleinen Cysten. Heilung.

34. Nr. 1929. 24 J., w. Seit 12 Jahren. Atembeschwerden. Linksseitige parenchym. apfelgrosse Struma. Querschnitt. Halbseitige Exstirpation mit Excision eines Stückes aus dem Mittellappen. Colloid-Degeneration. Bronchitis, Heilung.

35. Nr. 2050. 15 J., m. Seit $1^1/_2$ Jahren. Heiserkeit, Atemnot. 2lappige Struma. Schrägschnitt. Halbseitige Exstirpation. Colloid-Degeneration. Bronchitis, Heilung.

36. Nr. 2206. 16 J., m. Seit 5 Wochen Atemnot, seit 3 Wochen substernaler Tumor bemerkbar. Stenosengeräusch. Wallnussgrosse, substernal entwickelte Struma des r. Lappens. Schrägschnitt. Exstirpation. Str. hyperpl. Heilung.

c. Enukleation und Resektion kombiniert.

37. Nr. 197. 18 J., w. Seit ca. 1 Jahr. Kleinfaustgrosse Struma parenchm. cyst. sin. Kragenschnitt. Enukleation hinten und oben, Resektion am Isthmus. Colloid-Degeneration mit Hämorrhag. Heilung.

38. Nr. 757. 38 J., m. Seit ca. 21 Jahren. Kleinfaustgrosse Struma parenchym. cyst. des Mittellappens. Kragenschnitt. Enukleation nach der Seite und oben, Resektion in der Mitte. Colloid-Degeneration. Heilung.

39. Nr. 1659. 20 J., w. Seit 3 Jahren. Hühnereigrosse Struma cyst. sin. Querschnitt. Enukleation bis auf einen parenchym. Strang nach oben, der reseciert wird. Colloid-Degeneration. Cystenbildung. Heilung.

7) Carcinome, 7 M. † 2.

1mal (1320) Ulcus rodens colli, inoperables Recidiv nach primärer Excision 1895 und Recidivoperation 1896. Aetzung mit Kalistift und Chlorzinkpfeilen.

1mal (2209) apfelgrosses Carcinom zweifelhaften Ursprungs vielleicht branchiogen der rechten Halsseite, Exstirpation mit Res. ven. jugul. int.

5mal Carcinoma laryngis (424, 622, 1011, 1019, 1240). In beiden ersten Fällen Tracheotomie wegen starker Stenose. Radikaloperation für später in Aussicht genommen.

Im Falle 424 (701) nach 2 Monaten. Totalexstirpation des Kehlkopfes. 8. IV. 97: Mediane Spaltung. Hilfsquerschnitte an beiden Enden des Schnittes. Vollständige Exstirpation des Schildknorpels mit Eröffnung des Oesophagus. Sekundärer Verschluss des Rachens. Einlegung eines Magenrohres durch das rechte Nasenloch. In den ersten Tagen Ernährung mit Klystieren und Sonde. Einführung der Sonde vom Munde gelingt nicht, sodass von der Halswunde das offene Oesophagusende aufgesucht und die Einführung von hier bewerkstelligt wird. Nach acht Tagen Exitus unter Erscheinungen der Schluckpneumonie.

1011: 46jähr. Mann. Carcinoma laryngis mit ausgedehnten regionären Drüsenmetastasen. Zunächst Tracheotomia inferior 19. V. 97. Nach 14 Tagen (2. VI. 97) Exstirpation der Drüsen mit Resektion der Vena jugularis interna. Anschliessend Exstirpation der ganzen rechten Kehlkopfseite und des rechten Schilddrüsenlappens, sowie der rechten Pharynxwand. Ausgangspunkt wahrscheinlich Fossa pyriformis. Tamponnade der ganzen Wunde. Ernährung mit der Schlundsonde. — Um einen Abschluss des Kehlkopfs gegen den Pharynx zu bilden, wird, da verschiedene Versuche mit Prothesen misslungen sind, am 17. VII. ein Versuch mit plastischer Deckung mit zwei seitlichen Halslappen gemacht. Es wird je ein etwa 5markstückgrosser Lappen von beiden Seiten umschnitten, die Basis am Rande der Wundhöhle. Hierauf werden beide Lappen in der Weise nach innen geschlagen, dass ihre lateralen Ränder

in der Tiefe in einer wund gemachten Furche, ungefähr entsprechend der alten Grenze von Trachea und Oesophagus, vernäht werden. Ihre wunden Flächen sind also gegen einander gekehrt, der mediale Lappen soll das Luftrohr, der laterale das Schlundrohr bilden. Nach unten wird durch Catgutnähte noch eine möglichst enge Verbindung zwischen diesen röhrenförmigen Lappen und Trachea resp. Oesophagus hergestellt. Durch einen dritten von der seitlichen Halsgegend genommenen etwa handtellergrossen Lappen wird der ganze Defekt gedeckt und die nach hinten restierende Wundfläche transplantiert. Vorher Einführung eines Dauerschlundrohres in den Magen. Erfolg nicht befriedigend, da sich die Lappen sekundär z. T. nekrotisch abstossen, sodass die Ernährung mit der Schlundsonde fortgesetzt werden muss. Pat. lernt selbst diese einzuführen. Recidivfrei entlassen.

1019: 53jähr. Mann. Ebenfalls Carcinom mit Drüsenmetastasen. In erster Sitzung (18. V. 97) Tracheotomia inferior, anschliessend Pneumonie durch Aspiration. Darnach (wieder mit Resektion der Vena jugul. int.) am 1. VI. 97 Exstirpation der Drüsen und der ganzen rechten Kehlkopfhälfte samt der Fossa pyriformis. Zunächst Ernährung per clysma, dann mit der Schlundsonde. Bei gutem Wundverlauf Exitus an Pneumonie 20 Tage nach der Operation.

1240: 65jähr. Mann. Carcinom des rechten Stimmbandes. Zunächst 18. VI. 97 Tracheotomie. Sekundär 7. VII. Laryngofissur und partielle Resektion der rechten Kehlkopfhälfte. Nach 4 Wochen mit geheilter äusserer Wunde und guter granulierender Beschaffenheit der inneren Wunde entlassen.

8) Sarkome, 4. 3 M., 1 W. (158, 739, 1190, 2099).

158: Recidiv nach Exstirpation eines Lymphdrüsensarkoms. Juli 96: Nochmalige Exstirpation mit Resektion der Vena jugul. Nach 2 Monaten nochmaliges Recidiv. Nochmaliger Exstirpationsversuch mit Entfernung eines Teiles des Kopfnickers. Radikalheilung unmöglich.

739: 41jähr. Frau. Gemischtzelliges (Spindel und Riesenzellen), gänseeigrosses Sarkom der Submentalgegend mit Drüsenmetastasen. Exstirpation mit querem Schnitt. Der Tumor geht vom Zungenbein aus, dessen Hörner auf dem Durchschnitt deutlich sichtbar sind. Nach 3 Monaten Recidiv. Inoperabel. Lungen- und Pleurametastasen. Ord. Arsen.

1190: 33jähr. Mann. Lymphangiosarkom, ausgehend von der Submaxillardrüse (?). Wegen rasch aufeinanderfolgender Recidive 4malige Operation mit Pausen von mehreren Monaten.

2099: 22jähr. Mann. Lymphosarkom der beiderseitigen Cervical- und Achseldrüsen. Exstirpation in mehreren Sitzungen. Anscheinend geheilt entlassen.

D. Bildungsanomalien.

3 (287, 1228, 2230).

Im ersten Falle (287) Fistula colli congenita. Spaltung des Kanales mit dem spitzen Thermokauter.

Nr. 1228. 29j. Mann. Linksseitige 7. Halsrippe. Exstirpation derselben, da starker Druck auf den Plexus brachialis vorhanden ist. Eine verknöcherte Brücke nach der 1. Rippe muss mit dem Meissel durchtrennt werden. Normaler Wundverlauf.

Nr. 2230. 1j. Kind. Vor mehreren Monaten Geschwulst am Halse. Nach Incision auswärts Fistelbildung am Vorderrand des linken Kopfnickers, die als Kiemengangfistel aufzufassen ist. Beim Versuch der Exstirpation reisst der Fistelgang in der Tiefe ab. Mit noch nicht geschlossener Fistel nach Hause entlassen.

E. Varia.

3 (818, 1987, 1971).

In 2 Fällen erschwertes Décanulement, nach Tracheotomie wegen Diphtherie.

1) Im 1. Fall (818) Einführung einer O'Dwyer'schen Tube. Rasche Heilung, sodass das Kind nach 14 Tagen ohne Tube atmen kann. Geheilt entlassen.

2) Im 2. Fall, 6jähr. Knabe, (1971) Tracheotomie vor 2 Jahren. Starke Stenose der Glottis durch partielle Verwachsung der Stimmbänder. Tubage unmöglich. Deswegen Wiederaufnahme Mai 98. Laryngofissur und Einlegung einer Tube. Patient ist noch in Behandlung.

Nr. 1987: Schmerzhafte Nackenschwiele. Excision.

Oesophaguserkrankungen.

(16 Fälle; 13 M., 3 W.)

A. Fünfzehn Fälle betrafen carcinomatöse Strikturen des Oesophagus (12 M., 3 W.,3 Todesfälle).

Von den Patienten standen 7 im Alter zwischen 40 und 50, 5 im Alter zwischen 50 und 60, 4 zwischen 60 und 85 Jahren.

In 2 Fällen sass die Stenose im oberen Drittel des Oesophagus 18 bezw. 19 cm hinter der Zahnreihe, bei 5 Patienten im mittleren Drittel, die übrigen 8 Male im untersten Drittel bezw. am Uebergang der Speiseröhre in die Cardia oder an dieser selbst (45 cm hinter der Zahnreihe).

In 6 Fällen gelang es mit Sonden, die Striktur zu passieren und meist mit Bougies steigender Dicke zu erweitern. In 9 Fällen

musste wegen zu starker Stenoseerscheinungen bezw. Blutungen oder jauchiger Ulcerationen des Tumors und steigender Gewichtsabnahme der Patienten zur Anlegung einer Magenfistel geschritten werden.

In einem Falle (s. u.) war der Versuch unternommen worden, die hochgelegene Strikturstelle (18 cm hinter der Zahnreihe) zu resecieren; der Versuch musste aber nach Ausführung des Hautschnittes am Halse abgebrochen werden, da sich bei dem Patienten zu Beginn der Narkose Collaps mit Herz- und Respirationstillstand einstellte. Es wurde deshalb der Plan einer eingreifenden radikalen Operation aufgegeben und in subkutaner Cocainanästhesie die Gastrostomie ausgeführt.

Sämtliche Gastrostomieen wurden nach der Methode von Marwedel operiert. Von den operierten Patienten starb einer (Nr. 2144) an Perforationsperitonitis durch Durchbruch eines retroösophagealen Senkungsabscesses in das Peritoneum, 12 Tage nach der Operation; ein zweiter erlag 3 Wochen nach der Operation einer Bronchopneumonie. In sämtlichen 9 Fällen funktionierten beim Austritt aus der Klinik die Fisteln gut mit vollkommen dichtem Verschluss, ohne irgend welche Störungen.

I. Unoperierte Fälle.

Nr. 276. Mann, 49 J. 24. I.—11. II. 97. Jauchig ulceriertes Carcinom des Oesophagus 30 cm hinter Zahnreihe ohne besondere Stenoseerscheinung. Fötide Bronchitis. Behandlung mit Inhalationen. Fütterung mit Nährklystieren und Schlundsonde, da Schlucken zu schmerzhaft. † an gangränöser Pneumonie, durch Perforation des 12 cm langen ulcerierten Carcinoms in die Trachea.

Nr. 690. Mann, 48 J. 31. III.—9. IV. 97. Permeable Stenose der Speiseröhre 26 cm hinter Zahnreihe bei kachektischem Mann seit 1 Jahr entwickelt. Sondenbehandlung, die Pat. selbst erlernt.

Nr. 985. Mann, 42 J. 13. V.—19. V. 97. Permeable Stenose 37 cm hinter Zahnreihe. Bougierung gelingt bis Nr. 115, gewöhnliche Schlundsonde, darnach leichte Blutung. Schluckbeschwerden gebessert. Weiterer Behandlung entzieht sich Patient.

Nr. 1524. Frau, 65 J. 26. VII.—31. VII. 97. Permeable Striktur 31 cm hinter Zahnreihe, seit 6 Monaten entstanden. Dilatation der anfangs engen Striktur durch Sondenbehandlung.

Nr. 1577. Frau, 48 J. 2. VIII.—4. VIII. 97. Für dünne Sonde durchgängige Striktur der Cardia, 42 cm hinter Zahnreihe. Im Epigastrium bei tiefer Atmung fühlbar. Behandlung verweigert.

Nr. 2205. Mann, 41 J. 15. XI.—18. XI. 97. Blutungen aus Speiseröhre. Schluckbeschwerden. Leichtes, permeables Hindernis 42 cm hinter Zahnreihe. Sondenbehandlung. Subjektive Besserung.

II. Operierte Fälle. Gastrostomieen.

(Nr. 46. Mann, 53 J. 8. XII. 96—10. I. 97. Permeable Striktur 35 cm hinter Zahnreihe, die sich nicht recht durch Bougie erweitern lässt und leicht blutet. Trotz Schlundsondenfütterung steigende Abmagerung. — 14. XII. 96 Gastrostomie. Reaktionsloser Verlauf. Drainrohr am 6. Tag entfernt, zur Fütterung jeweils leicht gebogene Metallröhre eingeführt. — 10. I. 97 mit dicht schliessender Fistel entlassen.)

Nr. 273. Mann, 54 J. 25. I.—20. II. 97. Absolute carcinomatöse Stenose 38 cm hinter Zahnreihe. — 26. I. 97 Gastrostomie. Reaktionslose Heilung. Drainrohr am 8. Tage entfernt. — Am 29. II. 97 mit exakt funktionierender Fistel entlassen.

Nr. 327. Mann, 58 J. 1. II. 97—11. III. 97. 30 cm hinter Zahnreihe für Flüssigkeiten impermeable Stenose, die für dünne Sonden noch durchgängig ist, sich aber nicht erweitern lässt. Zunehmende Abmagerung. — 8. II. Gastrostomie. Drainrohr am 6. Tag entfernt. — 11. III. 97 mit dicht schliessender Fistel entlassen.

Nr. 495. Mann, 56 J. 24. II.—18. III. 97 †. Hochsitzendes Oesophaguscarcinom, 18 cm hinter Zahnreihe; für Flüssigkeiten schlecht durchgängig. — Am 1. III. Versuch der Oesophagusresektion in Chloroformnarkose; im Beginn der letzteren schwere Synkope mit Aussetzen des Pulses und der Atmung, maximale Erweiterung der Pupillen etc. Nach Applikation von Excitantien, Einleitung von künstlicher Atmung erholt sich Pat. wieder. Es wird von der beabsichtigten eingreifenden Resektion Abstand genommen, die Halshautwunde geschlossen und rasch ohne Narkose mit Cocaïnanästhesie eine Gastrostomie ausgeführt. — Verlauf fieberfrei. Am 8. Tag Drain entfernt, zur jedesmaligen Fütterung dicker Nélaton-Katheter eingeführt. Fistel funktioniert gut. — Am 18. III. Exitus letalis an fötider Bronchopneumonie infolge Perforation des Carcinoms in die Trachea.

Nr. 856. Mann, 72 J. 30. IV.—29. V. 97. Schwer permeable, sehr schmerzhafte Stenose des Oesophagus dicht oberhalb der Cardia. Gastrostomie am 31. IV. 97 in Schleich'scher Cocaïnanästhesie. — 6. V. Drainrohr entfernt. Viel Husten und Auswurf infolge tuberkulöser Erkrankung der Lunge; es bildet sich nachträglich in der vordern Fistelwand nahe der Oeffnung eine kleine Nekrose und Erweiterung der Oeffnung, ohne dass Schlussfähigkeit der Fistel notleidet. — 29. V. mit gut funktionierender Fistel entlassen. (19. VI. an zunehmender Lungentuberkulose zu Hause gestorben).

Nr. 1335. Frau, 49 J. 30. VI.—25. VII. 97. Impermeable Stenose 19 cm hinter Zahnreihe. — Gastrostomie 3. VII. 97. Normaler Verlauf. Mit gut funktionierender Fistel entlassen.

N. 1813. Mann, 64 J. 21. IX.—4. XI. 97. Impermeables Carcinoma oesophagi, 29 cm hinter Zahnreihe. — Gastrostomie am 25. IX. 97.

Am 7. Tag Drainrohr entfernt, Fütterung durch Katheter. — Am 5. X. wird beim Einführen des Katheters in den Fistelgang ein falscher Weg gemacht zwischen Magen und Bauchwand; feuchte Verbände, Nährklystiere. — Am 18. X. in Cocaïnanästhesie Wiederanfrischung des Fistelkanals, Einlegen eines Drainrohrs, Verstärkung der vorderen Wand mit Hautnähten; Drainrohr nach 10 Tagen entfernt. Bei der Entlassung am 4. XI. guter dichter Fistelverschluss.

Nr. 2167. Mann, 45 J. 8. XI. 97—15. XII. 97. Stark jauchendes Cardiacarcinom, 45 cm hinter Zahnreihe, für Sonden impermeabel. — 12. XI. Gastrostomie. In den ersten Tagen entleert sich aus Drainrohr jauchig-eitriger Mageninhalt; täglich Magenausspülungen durch die Fistel. — Drainrohr bleibt 12 Tage liegen, da sich im unteren Wundwinkel eine kleine Fistelöffnung in der vordern Kanalwand gebildet hat, die sich nach Touchieren mit Lapisstift spontan schliesst. — 15. XII. mit dicht schliessendem, gut funktionierendem Magen entlassen.

Nr. 2144. Mann, 59 J. 3. XI.—24. XI. 97, †. Für dünnste Sonden durchgängige, carcinomatöse Striktur (35 cm hinter Zahnreihe), die sich nicht erweitern lässt. Neigung zu Blutungen. Kachexie. — 12. XI. 97 Gastrostomie. Während lokal die Wundheilung normal vor sich geht und die Fistel bis zum Schluss exakt funktioniert, verfällt Pat. immer mehr. Es entwickelt sich ein jauchiger retroperitonealer Senkungsabscess vom Carcinom aus bis ins kleine Becken herab mit sekundärer eitriger Peritonitis, an der Patient nach 12 Tagen zu Grunde geht.

B. Fremdkörper in der Speiseröhre.

N. 101. 21jähr. Soldat. 1. XII. 96—12. I. 97. Pat. verschluckte am 18. X. 96 ein künstliches Gebiss, das, nachdem vielfache Extraktionsversuche vergeblich abgelaufen, am 10. XII. 96 durch Oesophagotomia ext. 23 cm von der Zahnreihe entfernt gefunden und extrahiert wurde. — Heilung.

IV. Wirbelsäule.

(Bearbeitet von Dr. König.)

A. Verletzungen.

(9 Fälle; 8 M., 1 W., 1 †.)

Kontusionen 6 Fälle; M. von 15—52 J. (Nr. 280, 329, 658, 1568, 1799, 2234). 2mal des Halses, 1mal der Brust, 2mal der Lendenwirbelsäule und 1mal des Kreuzbeins. Bettruhe, Priessnitz. Entlassung nach 3—12 Tagen.

Frakturen 3 Fälle, 2 M., 1 W. (Nr. 1637, 1811, 1915) in allen 3 Fällen mit Rückenmarksverletzung.

Nr. 1637. J. R., 27jähr. Zimmermann fiel am 14. VIII. 97 mehrere Meter hoch rückwärts in ein Luftabzugsrohr. Aufnahme am selben Tag. Kräftig gebauter Mann, klagt über starke Schmerzen im Nacken. Kyphose im Bereich der unteren Brust- und oberen Lendenwirbel. Parese und Hyperästhesie der oberen, Paraplegie und Anästhesie der unteren Extremitäten. Anästhesie des Rumpfes nach oben bis zur dritten Rippe. Priapismus, Blasen- und Mastdarmlähmung. Reflexe fehlen. Eine am gleichen Tage vorgenommene operative Eröffnung des Wirbelkanals und Duralsacks im Bereich der Kyphose kann weder eine Fraktur der Wirbelsäule noch eine Kompression der Medulla nachweisen. Patient geht 8 Tage später zu Grunde. Die Sektion ergab Zertrümmerung des ersten Brustwirbelkörpers mit Quetschung und Erweichung der Medulla. Lokale eitrige Meningitis ext. und int. Bronchopneumonie beider Lungen. Diphtherische Cystitis.

Nr. 1811. J. A., 52jähr. Landwirt, Potator, seit seiner Jugend Epileptiker, zog sich durch 3 m hohen Sturz im epileptischen Anfall eine Fraktur (wahrscheinlich) des sechsten Halswirbels zu, verbunden mit Paraplegie und Anästhesie der Beine, Anästhesie des Rumpfes bis zur 3. Rippe, Blasen- und Mastdarmlähmung. Incontinentia urinae et alvi. Reflexe fehlen an den unteren Extremitäten. Keine Operation. Extensionsbehandlung, Wasserbett u. s. w. Wird am 19. XII. 97 nach dreimonatlichem Aufenthalt in der Klinik wegen psychischer Störungen in die psychiatrische Klinik verlegt; in den letzten Wochen Cystitis und Decubitus.

Nr. 1915. S. H., 67 J., Landwirtsfrau, fiel am 3. X. von einem Wagen 1 m hoch rückwärts herab. Wird am 5. X. in die Klinik gebracht und klagt über Schmerzen am 10. und 11. Brustwirbel, welche etwas stärker hervortreten. Vollständige Paraplegie und Anästhesie beider Beine, Blasen- und Mastdarmlähmung. Retentio urinae et alvi. Reflexe der unteren Extremitäten fehlen. Katheterismus, Blasenspülungen. Zuerst Gipsbett, dann Wasserbett. Mit beginnendem Decubitus am Kreuzbein am 12. XI. auf Wunsch nach Hause entlassen.

B. Akute Entzündungen

Keine

C. Chronische Entzündungen.

Spondylitis tuberculosa. 26 Fälle; 12 M., 14 W. 2 Todesfälle.

1. Nr. 1. J. K., 38 J., Notarswitwe. Eintritt 11. XII. 96. Seit einem Jahr Schmerzen im Rücken; am 1. VIII. 96 Incision eines linksseitigen Lumbalabscesses, in den letzten Wochen Fieber und stärkere Sekretion. — Hagere Frau mit Spitzenkatarrh. Steifigkeit und Schmerzhaftigkeit der

Lendenwirbelsäule. Stark secernierende Fistel in der linken Lumbalgegend. — Spaltung der Fistel; Auskratzung einer paravertebralen Abscesshöhle. Jodoformgazetamponade, offene Behandlung. Weiterbehandlung mit Drainage, Einspritzen von Jodtinktur. Vom 1. III. an Anlegen eines Stützkorsetts. Am 20. III. 97 gebessert entlassen.

2. Nr. 70. E. W., 19 J., Dienstmädchen. Eintritt 2. XI. 96. Seit längerer Zeit Schmerzen in der Lendengegend; am 4. I. 96 Incision eines rechtsseitigen Psoasabscesses; in den letzten Wochen traten Schwellungen an der Aussenseite des rechten Oberschenkels auf. — Kyphoskoliose der Lendenwirbelsäule; starkes Vorspringen des zweiten Lendenwirbels. Rechts, unterhalb des Poupart'schen Bandes eine Fistel. Ausgedehnte Senkungsabscesse an der Aussen- und Innenseite des Oberschenkels. — Incision und Auskratzung der Abscesse. Drainage nach Ausreibung mit Jodoformglycerin. Ausspülungen; Bäder. Mit wenig secernierenden Fisteln entlassen 4. IV. 97.

3. Nr. 84. J. H., 33 J., Fabrikarbeiter. Eintritt 19. VIII. 96. Seit mehreren Monaten Schmerzen in der Lendenwirbelsäule. — Psoasabscess beiderseits, Lendenwirbelsäule schmerzhaft. — Incision und Kontraincision beiderseits. Drainage. Ausspülungen, Bäder; langsamer Kräfteverfall; schliesslich Exitus an allgemeiner Miliartuberkulose mit hauptsächlicher Beteiligung der Meningen. Die Psoasabscesse kommunicierten durch einen Kanal im cariösen V. Lumbalwirbel. † 16. VII. 97.

4. Nr. 88. C. B., 28 J., Eisendreher. Eintritt 17. XI. 96. Schmerzen im Kreuz und linken Oberschenkel seit einem Jahr; mehrmalige Punktion eines linksseitigen Lumbalabscesses auswärts. — Vierter Lumbalwirbel auf Druck sehr schmerzhaft. Grosser linksseitiger Psoasabscess. — Incision und Kontraincision in der Lumbalgegend; Drainage. Anfangs Fieber und starke Sekretion. Antiseptische Ausspülungen; Bäder. Mit wenig secernierenden Fisteln am 9. VI. ins Soolbad Jagstfeld entlassen.

5. Nr. 418. E. St., 11 J., Mädchen. Eintritt 15. II. 97. Seit 4 Wochen Schmerzen im Rücken beim Gehen. — Steifigkeit der Lumbalwirbelsäule. Leichte bogenförmige Kyphose mit stärkster Prominenz am zweiten Lendenwirbel. Dieser auf Druck schmerzhaft. — 14tägige Extension mit Glisson'scher Schlinge. Mit Stützkorsett ohne Beschwerden am 17. III. entlassen.

6. Nr. 455. B. K., 21 J., Dienstmädchen. Eintritt 19. II. 97. Seit einem Jahr bemerkte Pat. eine Vorwölbung im Kreuz; seit 14 Tagen Schmerzen im Leib und in den Beinen. — Der vierte Lendenwirbel prominiert; auf Druck schmerzhaft. — Bettruhe; Gipskorsett. — Austritt 15. III. ohne Schmerzen beim Gehen etc.

7. Nr. 480. K. M., 15 J., Wirtstochter. Eintritt 22. II. 97. Seit 1½ Jahren ziehende Schmerzen im Rücken und linken Oberarm; vor einigen Tagen Verkrümmung der Halswirbelsäule bemerkt. — Alte Drüsennarben am Hals; Kyphose der untern Hals- und obern Brustwirbelsäule mit stärkster

Prominenz am ersten Brustwirbel. — Extension durch Glisson'sche Schlinge. Nachher Stützkorsett mit Jury-mast. Austritt 16. III. gebessert.

8. Nr. 566. A. G., 37 J., Steinbrechersfrau. Eintritt 8. III. 97. Vor einem Jahr Anschwellung am Rücken bemerkt; bisher keine Beschwerden. — Rechts konvexe Dorsalkyphoskoliose; nach links von der unteren Brustwirbelsäule annähernd faustgrosser kalter Abscess. — Incision und Auskratzung des Abscesses; Jodoformgazetamponade. Mit kleiner Fistel am 26. III. entlassen.

9. Nr. 643. M. F., 30 J., Spenglersfrau, Eintritt 27. III. 97. Seit einigen Monaten stechende Schmerzen im Kreuz; hie und da Harndrang und unwillkürliche Harnentleerung. — Drüsennarben am Halse; leichte Deviation der Lumbalwirbelsäule nach rechts; Steifigkeit des linken Kniegelenkes; Fussklonus links. — Bettruhe, Extension. — Allmähliche Steigerung der Sehnenreflexe. Am 17. IV. zur weiteren Behandlung der medizinischen Klinik überwiesen.

10. Nr. 642. P. S., 29 J., Bahnarbeiter. Eintritt 24. III. 97. Pat. beobachtete seit XI. 96 die Entwickelung einer Geschwulst in der Kreuzbeingegend; keine Beschwerden. — Lendenwirbelsäule schmerzhaft; grosser kalter Abscess über derselben. — Incision und Auskratzung; Füllung der Abscesshöhle mit Jodoformöl. Vollständiger Schluss der Wunde. — Am 31. III. auf Wunsch in ambulante Behandlung entlassen.

11. Nr. 680. B. G., 60 J., Maurerswitwe. Eintritt 29. III. 97. Seit Dez. 96 starke Schmerzen am Hinterkopf; wurde schon mit Extension behandelt. — Phthisis pulmonum; Myodegeneratio cordis. Deviation der Halswirbelsäule nach rechts; Occipitalneuralgie. — Extension mit Glisson'scher Schlinge. — Am 30. IV. gebessert entlassen.

12. Nr. 792. Ph. H., 42 J., Ziegelarbeiter. Eintritt 26. IV. 97. Seit Juli 96 anhaltend Kreuzschmerzen; im Februar 97 entwickelte sich eine Schwellung in der rechten Lendengegend, welche vor 14 Tagen incidiert wurde. — Verfallen aussehender Mann; Phthisis pulmonum; in der rechten Lumbalgegend eine stark secernierende Incisionswunde. — Spaltung der Fistel und Auskratzung einer grossen Abscesshöhle. Drainage. — Fortdauernd starke Sekretion. Infolge Fortschreitens des Lungenprozesses Exitus am 12. VII. Als Ursache des Abscesses findet sich Caries des 12. Brust- und 1. Lendenwirbels.

13. Nr. 848. M. U., 20 J., Weber. Eintritt 29. IV. 97. Im April 96 traten an Rumpf und Extremitäten multiple tuberkulöse Prozesse des Subcutangewebes auf, die nach Excision und Kauterisation ausheilten; zur selben Zeit wurde eine Vorwölbung in der Mitte der Wirbelsäule bemerkt, in den letzten Monaten noch zunehmende Schwäche in beiden Beinen; Gehen zuletzt nur mit Unterstützung möglich. — Schwächlicher, anämischer Mann. Spitzwinkelige Dorsalkyphose mit stärkster Prominenz am 6. und 7. Dorsalwirbel. Starke Parese der unteren Extremitäten. Herabsetzung der Sensibilität, der Schmerzempfindung, des Wärme- und Kältegefühls bis

zur 7. Rippe. Harn- und Kotentleerung behindert. Oefters gürtelförmig ausstrahlende Schmerzen in der Höhe der Rippenbögen. Senkungsabscesse nicht nachweisbar; Sehnenreflexe gesteigert; Hautreflexe fehlen. — Anfangs Extension mit Glisson'scher Schlinge. Der Versuch, ein Gipskorsett anzulegen, misslingt wegen starker Schmerzen in den Brustseiten. Wegen raschen Fortschreitens der Kompressionserscheinungen (komplete Paraplegie und Anästhesie der Beine) am 3. VI. Laminektomie. Längsschnitt über die Kyphose. Resektion der Proc. spin. und Bögen des 5., 6. und 7. Brustwirbels und Freilegung der Dura in Ausdehnung von 6 cm; von ihrer Eröffnung wird abgesehen, da durch die bisherige Operation genug Spielraum für das Rückenmark geschaffen ist. Versenkte Catgut- und Hautsilkwormnähte schliessen die Wunde. — Glatter fieberloser Verlauf. Langsame aber stetige Abnahme der Kompressionssymptome. Am 9. VII. mit Stützapparat entlassen. Patient kann im Liegen beide Beine gestreckt in die Höhe heben und mehrere Stunden sitzen. Sensibilität wenig gebessert; Sehnenreflexe noch etwas gesteigert. Harn- und Kotentleerung ohne Beschwerden.

14. Nr. 881. F. W., 22 J., Maurer. Eintritt 3. V. 97. Seit Okt 95 Steifigkeit im Nacken und in beiden Beiden. In den letzten Wochen rasch zunehmende Lähmungserscheinungen an oberen und unteren Extremitäten. — Sehr grosser, kräftig gebauter Mann von blühendem Aussehen mit kolossal entwickeltem Fettpolster. Gewicht 125 kg. Kyphose der unteren Halswirbelsäule; Paraplegie der oberen, starke Parese der unteren Extremitäten. Empfindungsqualitäten sämtlich herabgesetzt. Sehnenreflexe gesteigert. Kot- und Harnentleerung wenig behindert. — Gewichtsextension durch Glisson'sche Schlinge (temporär). — Unter Zunahme der Kompressionssymptome auf Wunsch nach Hause entlassen. 2. VI.

15. Nr. 1065. P. G., 34 J., Landwirt. Eintritt 24. V. 97. Seit 8 Wochen Schmerzen in der linken Seite; später auch in der Leistengegend besonders beim Gehen; öfters Fieber. — Deviation der mittleren Brustwirbelsäule nach rechts; Vorspringen des 11. und 12. Brustwirbels. Linksseitiger Psoasabscess. Incision des Abscesses und Kontraincision in der Lumbalgegend. Drainage. — Am 19. VI. mit vernarbten Wunden entlassen.

16. Nr. 1370. A. J., 22 J., Schneider. Eintritt 5. VII. 97. In den letzten Monaten ziehende Schmerzen im Nacken und Hinterkopf. — Halswirbelsäule kyphotisch verkrümmt; stärkste Prominenz am 4. Halswirbel. — Extension mit Glisson'scher Schlinge. Mit Stützkravatte gebessert entlassen 18. VIII.

17. Nr. 1640. F. St., 62 J., Briefträgerswitwe. Eintritt 16. VIII. 97. Vor 13 Jahren Amputatio antebrachii wegen Caries des linken Handgelenks. Seit mehreren Wochen heftige Schmerzen im Kreuz und rechten Oberschenkel. — Spitzwinkelige Kyphose der unteren Brustwirbel. Rechtsseitiger Psoasabscess, setzt sich unter dem Poupart'schen Bande handbreit auf den Oberschenkel fort. — Incision unterhalb des Poupart'schen

Bandes und Kontraincision in der rechten Lumbalgegend; Füllung mit Jodoformglycerin; Druckverband. Wunde wird vollständig geschlossen. — Abscess hat sich nicht wieder gefüllt. Am 30. VIII. mit glatt vernarbten Wunden entlassen.

18. Nr. 1672. K. Sch., 24 J., Schiffer. Eintritt 29. XI. 97. Angeblich im Anschluss an das Heben einer schweren Last plötzlich Schmerzen im Kreuz; weiterhin Entwickelung einer Anschwellung in der rechten Lendengegend. — Lendenwirbelsäule auf Beklopfen etwas schmerzhaft. Rechtsseitiger Lumbalabscess. — Bei der Incision und Auskratzung findet sich eine kariöse Stelle am 4. Lendenwirbel. Ausreiben mit Jodoformglycerin; Tamponade. — Mit wenig secernierender Fistel am 17. XII. entlassen.

19. Nr. 2113. Ph. M., 37 J., Landwirtsfrau. Eintritt 1. XI. 97. Im September 95 plötzlich Schmerzen im Rücken; weiterhin Taubheitsgefühl und Zucken in den Beinen; Gehbeschwerden. — Dornfortsatz des 12. Brustwirbels springt stark hervor; geringe Parese und ziemlich hochgradige Hyperästhesie der unteren Extremitäten. Sehnenreflexe gesteigert. — Am 6. XI. nach Hause entlassen; wiederbestellt.

20. Nr. 2156. A. B., 5½ J., Zimmermanns Kind. Eintritt 6. XI. 97. Seit 1½ Jahren Hinken bemerkt; operative und orthopädische Behandlung auswärts seit einem Jahr. Vor ½ Jahr ziemlich rasche Entwickelung eines Buckels. — Hochgradige Kyphose im unteren Brustwirbelabschnitt mit höchster Kuppe am Proc. spin. des 8. Brustwirbels. Ausgedehnte Senkungsabscesse nach der rechten Lumbal-, Iliacal- und Glutäalgegend sowie in die linke Lumbalgegend. Incision des rechtsseitigen Psoasabscesses mit Kontraincision in der Lumbal- und Glutäalgegend; da sich der linke Abscess durch diese Incisionsöffnungen ebenfalls entleert, wird von einer Incision daselbst abgesehen. Drainage und Tamponade. — In der zweiten Woche post. op. Phlegmone in der Umgebung der einen Wunde; dieselbe geht rasch zurück, das Fieber dauert aber gegen 3 Wochen an. Am. 21. XII. fieberfrei. Weiterhin Bronchitis und unter zunehmender Schwäche Exitus am 6. I. 98.

21. Nr. 2211. L. M., 14 J., Taglöhner. Eintritt 15. XI. 97. Seit 3 Wochen Schmerzen in der linken Seite. — Links konvexe Skoliose der Brustwirbelsäule II. Grades; mässige Schmerzen beim Beklopfen (Verdacht auf Tuberkulose). — Bettruhe; Bäder; leichte Massage. — Am 22. XI. entlassen.

22. Nr. 2221. P. Th., 13 J. Eintritt 16. XI. 97. Seit Juni Schmerzhaftigkeit und Verkrümmung der Halswirbelsäule bemerkt (litt früher an Calcaneuscaries). — Kyphose und Schmerzhaftigkeit der oberen Halswirbelsäule. — Glisson'sche Schlinge zur Extension. Stützkravatte. — Austritt 5. XII. ohne Beschwerden.

23. Nr. 2246. K. H., 29 J., Landwirtsfrau. Eintritt 19. XI. Vor ½ Jahr angeblich im Anschluss an eine Geburt Kreuzschmerzen; weiterhin Zucken in den Beinen und Gehbeschwerden. — Phthisis pulmonum incip. Starker Gibbus der unteren Brust- und oberen Lendenwirbel; stärkste Prominenz

am 12. Brustwirbel. Parese des linken, Hyperästhesie beider Beine; Sehnenreflexe gesteigert. — Extension durch Glisson'sche Schlinge. — Ungeheilt entlassen 3. XII.

24. Nr. 2276. Ch. Z., 35 J., Sattlersfrau. Eintritt 25. XI. 97. Beginn vor 6 Wochen mit Schmerzen in der rechten Unterbauchgegend und Fieber. — Leichte links konvexe Lumbalskoliose; Senkungsabscess in der rechten Lumbalgegend. — Incision in der Lumbal- und Kontraincision in der Inguinalgegend. Ausreibung mit Jodoformglycerin. Vollkommener Schluss der Wunden. — 22. XII. mit kleinen Fisteln entlassen; vollständige Vernarbung in ambulanter Behandlung.

25. Nr. 2317. Sch. N., 24 J., Dienstmädchen. Eintritt 3. XII. 97. Seit einiger Zeit heftige Kreuzschmerzen; starke Gehbeschwerden. — Schmerzhafte Schwellung über der linken Articulatio sacroiliaca. — Ableitende Therapie ohne Erfolg. Incision verweigert. Austritt 26. I. 98.

26. Nr. 2361. H. W., 10 J., Maurers Kind. Eintritt 10. XII. 97. Pat. hat seit einem Jahr Schmerzen im Rücken, welche er auf einen Sturz zurückführt; er trug $^3/_4$ Jahr ein Stützkorsett. Seit 4 Wochen Schwäche in beiden Beinen und schliesslich Unfähigkeit zu gehen. Harn und Kotverhaltung. — Kräftig gebauter, etwas anämischer Knabe. Kyphose vom 3. bis 8. Brustwirbel; Scheitel am Proc. spin. des 6. Lordotische Verkrümmung oberhalb und unterhalb des Gibbus; letzterer auf Druck ziemlich schmerzhaft. Zur Harn- und Kotentleerung starkes Pressen erforderlich; öfters Inkontinenz. Vollständige Paralyse der Beine. Sehnenreflexe etwas gesteigert, links stärker als rechts; keine Sensibilitätsstörungen. — 14. XI. Redressement des Gibbus nach Calot in Chloroform-Narkose. Redressement gelingt verhältnismässig leicht. Gipsverband um Becken, Brust, Hals und Kopf. — Gipsverband wird gut ertragen. Keine Veränderung des Status, nur Steigerung der Blasen- und Mastdarmschwäche. Bei Abnahme des Gipsverbandes am 16. I. Decubitus an der linken Crista ilei; Rauchfuss'sche Schwebe, Wasserbett. Am 26. I. R. Pneumonie; weiterhin exsudative Pleuritis. Am 5. III. Aspiration eines serös-hämorrhag. Exsudates von 490 ccm; langsame Besserung. Entlassung auf Wunsch 27. III. Lähmungen und Gibbus unverändert; Decubitus beinahe abgeheilt.

Tuberkulöse Abscesse ohne sicher nachweisbare Knochenerkrankung.

Lumbalabscesse 2 Fälle; 1 M., 1 W., beide linksseitig (Nr. 1722 und 1832).

Psoasabscesse 8 Fälle; 3 M., 5 W., 2 rechts-, 8 linksseitig. (Nr. 1017, 1299, 1764, 2102, 2117, 2291, 1594).

In 7 Fällen wurden die Abscesse nach der Incision ausgekratzt und drainiert, in 3 Fällen Jodoformöl injiciert und die Wunden vollständig geschlossen.

D. Deformitäten.

Habituelle Skoliosen 7 Fälle. 4 M. von 20—24 J., 3 W. von 16—18 J. 5 rechts-, 1 links konvexe Skoliose der Brustwirbelsäule und 1 rechts konvexe der Halswirbelsäule. Eine ersten, eine zweiten und fünf dritten Grades. (Nr. 339, 401, 432, 785, 1201, 1814, 2310).

Rhachitische Skoliose 1 Fall, W. von 14 J. Rechts konvexe Kyphoskoliose. Behandlung mit Massage, gymnastischen Uebungen, Suspension und Stützkorsetts. (Nr. 1658).

E. Varia.

Syringomyelie 1 Fall, M.

Nr. 2412. L. H., 21 J., Taglöhner. Zum Calot'schen Redressement einer Kyphoskoliose der Brustwirbelsäule der Klinik überwiesen, wird Pat. nach Feststellung einer Syringomyelie alsbald der medicinischen Klinik zugeteilt (cf. Abschnitt Frakturen der obern Extremität Nr. 1601).

V. Brust und Rücken.

(Bearbeitet von Dr. König e.)

A. Verletzungen.

(24 Fälle; 23 M., 1 W.)

Kontusionen 6 Fälle, 5 M. von 18—60 J., 1 W. von 18 J. (Nr. 482, 1543, 1612, 1690, 1981, 2400). Behandlung: feuchte Verbände, Einreibungen. Heilung in allen Fällen.

Rippenbrüche 12 Fälle. (Nr. 184, 357, 361, 514 [1364], 602, 721 [788], 1230, 1331, 1346, 1985, 2257, 2433.) M. von 28 bis 63 J. 5mal waren 1, 5mal 2 und 2mal 3 Rippen gebrochen. Behandlung: Brusttuch, Bettruhe, feuchte Umschläge u. s. w. Heilung in allen Fällen.

Stichwunden 4 Fälle. M. von 17—45 J. (Nr. 69, 138, 1579, 1873.)

In drei Fällen waren die Verletzuugen bei Raufhändeln acquiriert worden, in einem Falle hatte sich der Patient mit einem Schustermesser selbst verletzt. In Fall Nr. 69 war durch den Stich, welcher am Rücken links neben dem ersten Brustwirbeldornfortsatz eindrang, möglicherweise die Pleura verletzt worden; es war hier ein geringgradiges linksseitiges Pleuraexsudat, welches etwa 14 Tage bestand.

In Nr. 138 handelte es sich um eine oberflächliche Stichwunde der Brust, in Nr. 1579 um fünf ebensolche am Rücken; in Nr. 1873 war durch Verletzung der Vena thoracica longa eine stärkere Blutung verursacht worden. Heilung in allen Fällen.

Schusswunden 2 Fälle. M. von 19 und 23 J. Nr. 929, 1250.

In Nr. 929 nähere Umstände unbekannt; Einschussöffnung in der Höhe des I. Lendenwirbels 5 cm nach links von demselben. Keine Ausschussöffnung. Keine Verletzung innerer Organe. Kugel wird nicht gefunden. Nach 5 Tagen ohne Beschwerden entlassen.

Nr. 1250. Pat. schoss sich am 18. VI. mit 7 mm Revolver in die Magengegend. Einschussöffnung im 7. Intercostalraum links in der Mammillarlinie; keine Ausschussöffnung. Bald nach seinem Eintritt einmaliges Erbrechen mit Beimengung von etwas schwärzlichem Blut. In den nächsten Tagen geringes Fieber; zugleich entwickelt sich ein mässiges pleuritisches Exsudat. Da weiterhin alle Erscheinungen nachlassen, wird von einem operativen Eingriff abgesehen. Kugel durch Röntgenphotographie nicht deutlich nachweisbar. Entlassung am 28. VII. ohne alle Beschwerden.

B. Akute Entzündungen.

(4 Fälle; 3 M., 1 W.)

Nr. 149. Karbunkel am Rücken. Incisionen. Feuchte Verbände. Nach 27 Tagen geheilt entlassen.

Nr. 773. Furunkulose des Rückens. Incisionen. Feuchte Verbände. Heilung in 8 Tagen.

Nr. 273. Phlegmonöser Abscess der linken Thoraxwand; Ursache unbekannt. Spaltung. Feuchter Verband. Nach 5 Tagen in ambulante Behandlung entlassen.

Nr. 2162. Phlegmonöse Abscesse am Rücken (und in der Glutäalgegend) unbekannter Veranlassung. Spaltung. Feuchte Verbände. Entlassung nach 3 Wochen mit granulierenden Incisionswunden.

C. Chronische Entzündungen.

(47 Fälle; 38 M., 9 W.)

Caries des Brustbeins 3 Fälle. Nr. 556, 795 (1265). 968. 2 M., 1 W.

Erbliche tuberkulöse Belastung war in einem Falle nachweisbar.

Nr. 556 und 968 waren Recidive, die schon mehrfach operativ behandelt waren; über dem Manubrium sterni hatten sich neue Abscesse gebildet, welche nach Incision und Exkochleation des cariösen Herdes im Manubrium bezw. Sterno-Claviculargelenk zur Ausheilung kamen.

Nr. 795 war wegen zweifelhafter Diagnose längere Zeit antiluetisch behandelt worden. Die Incision ergab schliesslich einen tuberkulösen Käseherd mit teilweiser Abscedierung über dem obern Sternum, welcher wie die vorigen behandelt, in kurzer Zeit ausheilte.

Caries der Rippen 20 Fälle; 14 M., 6 W.

In 11 Fällen war die Erkrankung rechtsseitig, in 9 linksseitig; 4mal waren 2 Rippen erkrankt. Die Anamnese ergab in 7 Fällen

hereditäre Belastung. In 12 Fällen bestanden Kombinationen mit tuberkulösen Erkrankungen anderer Organe und zwar waren 6mal die Lungen, 2mal die Pleura, 1mal die Wirbelsäule, 1mal das Handgelenk und 2mal das Becken betroffen.

In 3 Fällen waren die erkrankten Rippen spontan frakturiert.

Die Behandlung bestand 14mal in subperiostaler Resektion des erkrankten Rippenstückes, 6mal in Exkochleation. Nach Entfernung der Schwarten und des Granulationsgewebes wurden die Wundhöhlen mit Jodoformgaze tamponiert und durch einige Nähte verkleinert.

In einem Falle wurde bei Excision einer Schwarte die in derselben eingebettete A. mammar int. verletzt und musste umstochen werden.

In einem weiteren Falle, in welchem die Pleura verletzt wurde, schloss sich eine länger dauernde Pleuropneumonie an mit Ausgang in Heilung. Behandlungsdauer 4—29 Tage (Durchschnitt 16 Tage). Sämtliche Patienten wurden vor vollendeter Heilung mit kleinen Fisteln in ambulante bezw. ärztliche Behandlung auswärts entlassen.

Tuberkulöse Abscesse ohne nachweisbare Knochenerkrankung. 5 Fälle; 4 M., 1 W.

Die Abscesse wurden gespalten, ausgekratzt, mit Jodoformöl ausgewaschen und mit Jodoformgaze tamponiert. Verkleinerungsnaht. Einer wurde nach vollständiger Vernarbung; die andern mit noch granulierenden Wunden entlassen.

Nr. 1641. 1 Fall von Myositis chron. luet.?

K. W., 20jähr. Taglöhner, kommt in die Klinik mit einer allmählich entstandenen, handtellergrossen, fluktuierenden Schwellung unterhalb des linken Schulterblatts. Incision entleert reines Serum. Muskulatur geschwollen und getrübt; Gefässe teilweise thrombosiert. Mikroskopische Untersuchung ergiebt teilweise nekrotisierte Muskelschwiele. Nach 18 Tagen mit granulierender Wunde in ambulante Behandlung entlassen.

Chronisches Empyem der Pleurahöhle (17 Fälle; 15 M., 2 W.) 9 nach Pneumonie, 1 nach Stichverletzung, 7 tuberkulöse unter letzteren 4 Todesfälle.

a. Metapneumonische.

1. Nr. 29. S. S., 10 Monate altes Mädchen, erkrankte vor 5 Wochen an rechtsseit. Pneumonie. Bei der Aufnahme am 22. XII. 96 wird bei dem stark herabgekommenen Kind eine rechtsseitige exsudative Pleuritis nachgewiesen. Durch die sofort vorgenommene Operation — Resektion eines $1^1/_2$ cm langen Stücks der 5. Rippe in der hinteren Axillarlinie — wird 1 Liter Eiter entleert. Ausspülung mit Kochsalzlösung, 2 Drains. Letztere

werden am 20. Tag entfernt. Am 19. I. 97 geheilt entlassen; Lunge liegt überall gut an.

2. Nr. 515. L. H., 27 J., Landwirt, machte in der medicinischen Klinik eine rechtsseitige Pneumonie durch. Als die Punktion am 25. II. 97 Eiter im Pleuraraum ergab, wurde der Patient auf die chirurgische Abteilung verlegt. Resektion der 8. Rippe in der Scapularlinie. Entleerung eines Liters Eiter (Fränkel-Weichselbaum'sche Diplokokken). Ausspülung mit Kochsalzlösung. Drainage. Am 30. III. auf Wunsch entlassen. Lunge noch nicht vollständig ausgedehnt; es besteht noch eine etwa 50 ccm fassende Höhle, welche spärlich secerniert.

3. Nr. 988. Ph. Sch., 24 J., Bader. Rechtsseitige Pneumonie vor $3^1/_2$ Jahren während der Dienstzeit. Am 27. XII. 93 Rippenresektion unterhalb der Scapula und Entleerung von 2 Liter Eiter. Im Februar 94 vordere Gegenöffnung, im Juni 94 Incision, Dezember 94 Rippenresektion, Oktober 95 Rippenresektion. Trotz dieser vielfachen Operationen blieb eine mässig secernierende Fistel der vordern Thoraxwand bestehen. Dazu kamen andauernde Schmerzen, welche den Patienten arbeitsunfähig machten. Eintritt: 13. V. 97. Etwas nach einwärts von der l. Axilla findet sich eine sehr tiefe, trichterförmige Einziehung der Brustwand, welche von zahlreichen Narben durchzogen an ihrem tiefsten Punkt eine mässig secernierende Fistel aufweist. Der 6 cm lange Fistelkanal zieht nach der Scapula. 5. und 6. Rippe sind in der Kontinuität unterbrochen.

Thoracoplastische Operation am 18. V.: Umschneidung der Fistel, Ablösung eines handgrossen Lappens nach oben; Resektion eines handtellergrossen Stücks aus den atypisch gelagerten und verwachsenen Rippenresten in der Umgebung der Fistel, Freilegung des bis zur Scapula reichenden Trichters der Fistel. Ausschabung und Tamponade der grossen Wundhöhle.

Entlassung am 11. VII.: Der Wundtrichter ist vollständig geschlossen; es besteht nur noch eine 3markstückgrosse ebene granulierende Fläche.

4. Nr. 1748. L. W., 47 J., Maurer. Im August 95 linksseitige Pneumonie und seröse Pleuritis. Abermalige Erkrankung im August 97. Aufnahme am 7. September wegen linksseitigen Empyems.

10. IX. Resektion eines 2 cm langen Stücks der 10. Rippe in der Scapularlinie und der 9. Rippe in der Axillarlinie. Durchgehendes Drainrohr nach Entleerung von etwa 3 Liter dünnflüssigen Eiters. — Entlassung am 24. IX. mit je einem kurzen Drain in jeder Wunde.

5. Nr. 1767. K. H., 23 J., Cementarbeiter. Im November 95 erlitt Patient eine schwere Thoraxkontusion durch die Puffer zweier Eisenbahnwagen; im Anschluss hieran trat eine linksseitige Pleuropneumonie auf. Entleerung eines eiterigen Exsudats durch Incision. Abermalige Erkrankung an Pneumonie im Mai 97. Incision eines Abscesses an der linken Brustseite vor 10 Tagen. Eintritt am 11. IX. In der Höhe der 8. Rippe in der hinteren Axillarlinie mündet eine feine

Fistel, durch welche man mit der nach oben und hinten etwa 11 cm tief eindringenden Sonde eine abgeschlossene starre Höhle abtasten kann.

Thoracoplast. Operation am 14. IX.: Resektion von vier übereinander geschobenen und stellenweise knöchern verwachsenen Rippen unter ziemlich beträchtlicher Blutung. Entlassung am 9. X. mit vollständig geschlossener Fistel.

6. Nr. 1849. Ph. R., 13 J. Rippenresektion vor 3 Jahren wegen angeblicher Eiterung an der linken Brustwand; seitdem besteht eine ständig secernierende Fistel. Aufnahme am 26. IX.: An der 11. Rippe links in der Scapularlinie findet sich eine bohnengrosse, ziemlich reichlich secernierende Fistel, durch welche die Sonde 12 cm nach vorn oben eindringt.

Thoracoplast. Operation am 27. IX.: Umschneidung eines zungenförmigen Lappens mit der Spitze an der Fistelöffnung. Hierauf Resektion von 8 Rippen (3—11) in mehreren Partien. Hierdurch war die 18 cm lange und 5 cm breite Empyemhöhle von der Knochenüberdachung befreit. Vernähung des gut anliegenden Weichteillappens am hintern obern Ende, im übrigen offene Behandlung. Tamponade mit feuchter (Thonerde) Gaze. — Entlassung am 24. X. mit granulierender Wundfläche. Transplantation ambulant. Heilung.

7. Nr. 1853. G. L., 2½ J. Pneumonie vor 5 Wochen. Aufnahme am 27. IX. wegen linksseitigen Empyems.

Operation am 30. IX.: Resektion eines 2 cm langen Stückes der 8. Rippe in der Scapularlinie. Entleerung von 1 Liter grünen Eiters. Ausspülung mit Kochsalzlösung. Drainrohr. Entfernung desselben nach 8 Tagen. Entlassung am 14. X. mit nahezu geschlossener Wunde. Lunge gut ausgedehnt.

8. Nr. 1166/1948. J. E., 15 J. Im Frühjahr 94 Pneumonie und Pleuritis; einige Monate später Fistelbildung an der l. Brustseite mit reichlicher Eiterentleerung. Seither beständig ziemlich starke Eiterabsonderung. Aufnahme am 9. VI. 97. In der Mammillarlinie rechts im 6. Intercostalraum befindet sich eine Fistel mit reichlicher stinkender Eitersekretion. Die Sonde dringt nur 3 cm in die Tiefe. Durch Perkussion, Auskultation und Punktion wird eine ausgedehnte Empyemhöhle nachgewiesen.

Thoracoplast. Operation am 12. VI.: Resektion eines 5 cm langen Stücks der 7., 8. und 9. Rippe unterhalb der r. Scapula, sowie kleinerer Stücke der 6. und 7. Rippe nach aussen von der Mammillarlinie in der Gegend der alten Fistel. Entleerung von ca. 2 l äusserst stinkenden Eiters. Durchspülung mit Kochsalzlösung. Durchgehendes Drainrohr. Ausspülung der Höhle nur in den ersten Tagen. Am 2. VIII. mit wenig secernierenden Fisteln entlassen.

9. Nr. 2003. A. Sch., 29 J., Taglöhnersfrau. Seit Ende September

wegen linksseitiger Pneumonie und seröser Pleuritis in medicinisch-poliklinischer Behandlung. Wegen Zunahme der Beschwerden wird Patientin hochfiebernd, stark cyanotisch und dyspnoïsch am 17. X. in die chirurgische Klinik gebracht. Bei dem bedrohlichen Zustand sofortige Operation in Aethernarkose. Resektion eines 3 cm langen Stücks der 8. Rippe in der hintern Axillarlinie. Entleerung eines Liters stark stinkender Jauche. Drainrohr. Wegen des collabierten Zustandes wird erst zwei Tage später durch Resektion der 6. Rippe in der Mammillarlinie eine Gegenöffnung angelegt. Durchgehendes Drainrohr. Ausspülung mit Kochsalzlösung. In den nächsten Tagen noch kontinuierliches hohes Fieber, Dyspnoe, Delirien. Tägliche Ausspülungen mit schwachen Sublimatlösungen. — 14 Tage nach der Operation Temperatur zur Norm abgefallen; Sekretion gering; subjektives Wohlbefinden. Im Empyemeiter Staphylokokken und Streptokokken. (Ursache: Wahrscheinlich Perforation eines gangränösen Lungenherdes in die Pleurahöhle und Verjauchung des schon vorhandenen sero-fibrinösen Exsudats. — 27. XI. mit wenig secernierenden Fisteln in ambulante Behandlung entlassen. Lunge wieder vollständig ausgedehnt.

b. Traumatische.

10. Nr. 1158 Th. St., 27 J., Maurer, erlitt 16 Tage vor seinem Eintritt eine Stichverletzung in den Rücken in der Höhe der 3. Rippe neben der Spina scapulae rechts. Im Anschluss hieran entwickelte sich ein rechtsseitiges Empyem. Eintritt am 8. VI. 97 mit hochgradiger Dyspnoë. Sofortige Resektion der 9. Rippe in der Scapularlinie. Entleerung einer kolossalen Menge hämorrhagisch-eitrigen Exsudates. Drainage. Wegen andauernd starker Eitersekretion am 1. VII. Resektion der 7. Rippe in der vorderen Axillarlinie. Da sich die Lunge stark retrahiert hat und eine Wiederausdehnung nicht zu erwarten ist, wird am 24. VIII. zur Verödung der starrwandigen Empyemhöhle eine ausgedehntere Thorakoplastik vorgenommen. Ablösung eines zungenförmigen, die Scapula enthaltenden Weichteillappens von der knöchernen Thoraxwand. Resektion von 7 Rippen (3.—9.) in mehreren Partien Reposition des Lappens und Befestigung desselben durch einige Nähte, im übrigen offene Behandlung. Tamponade mit Thonerdegaze. Blutverlust relativ gering. Fieberloser Verlauf. Der Lappen heilt gut an. Transplantation der durch den Lappen nicht gedeckten Wundfläche am 27. IX. Am 26. X. mit granulierender Wunde in ambulante Behandlung entlassen; in letzterer vollständige Ausheilung.

c. Tuberkulöse.

11. Nr. 63. J. Sch., 35 J., Steinhauer, erkrankte im Jahre 93 an Rippenfellentzündung. Entleerung eines eitrigen Exsudats durch Incision; mehrfache Incisionen im Sommer 96. Im August 96 Resektion der 7. Rippe links in der Mammillarlinie in der Klinik. Mit noch eiternder Fistel ent-

lassen. Wiedereintritt 15. XII. 96. Phthisis pulmonum. Nachweis einer linksseitigen weiten Empyemhöhle, welche durch eine Fistel in der vordern Axillarlinie in der Höhe der 7. Rippe reichlich Eiter entleert.

Thorakoplast. Operation am 18. XII. 96. Nach Resektion von 5 Rippen (5—9) in Ausdehnung von 9—15 cm lässt sich der vorher abpräparierte Weichteillappen auf die frische Wundfläche auflegen und durch einige Einstülpungsnähte in seiner Lage erhalten. Partielle Naht. Tamponade mit Jodoformgaze. In den ersten Tagen Collaps; weiterhin ungestörter fieberfreier Verlauf. Der Hautlappen heilt gut an. Am 11. II. 97 mit vernarbter tief eingezogener Wunde, in gutem Allgemeinbefinden entlassen.

12. Nr. 715/1398. A. R., 32 J., Schreibergehilfe. Seit Herbst 95 Lungenphthise nachgewiesen. Im Sommer 96 Pleuritis. Im Januar 97 Entleerung von 5 l eiterigen Exsudates durch Punktion. Aufnahme am 7. IV. in stark dyspnoïschem Zustand; hochgradige Verdrängungserscheinungen. Am 8. IV. 97 Resektion der 6. Rippe in der hintern Axillarlinie links. Entleerung von ca. 5 l Eiter. Vom 3. V.—8. VII. ambulante Behandlung. Da die Sekretion stets ziemlich reichlich blieb und eine Wiederausdehnung der retrahierten Lunge nicht stattfand, wurde am 9. VII. der Versuch gemacht, durch thorakoplastische Resektion von 5 Rippen in Ausdehnung von 12—16 cm die sehr grosse Höhle zur Verödung zu bringen. Während der lokale Wundverlauf nichts Abnormes zeigt, schloss sich an den ausgedehnten operativen Eingriff eine allgemeine Miliartuberkulose an, welche am 15. VII. den Exitus herbeiführte.

13. Nr. 777. L. H., Landwirt. Bei dem äusserst elenden, an zahlreichen tuberkulösen Processen der Knochen und Weichteile leidenden Patienten wird am 1. V. 97 durch Resektion der 8. Rippe ein linksseitiges Empyem entleert. Am 28. V. Gegenöffnung durch Resektion der 10. Rippe um einen besseren Abfluss zu ermöglichen. Am 12. VI. Exitus infolge von Marasmus.

14. Nr. 1573. F. R., 23 J., Rangierer. Im Juni 96 Pneumonie und Pleuritis; seitdem mehrfache Entleerung von eiterigen Exsudaten durch Punktion, im Juni 97 durch Rippenresektion. Aufnahme 1. VIII. 97. Durch eine mässig stark secernierende Fistel unterhalb des Scapularwinkels links kommt man in eine grosse Höhle, in welche die Sonde 20 cm tief eindringt, ohne eine Resistenz zu finden.

Thoracoplast. Operation am 4. VIII.: Ablösung eines hufeisenförmigen Haut-Muskellapens, welcher die Scapula enthält von der Thoraxwand. Resektion von 9—14 cm langen Stücken von 7 Rippen (4.—10.) in einzelnen Abteilungen. Da trotz der ausgedehnten Resektion unterhalb der Clavicula noch ein etwa 10 cm langer Recessus bestehen bleibt, wird in einer zweiten Operation, nachdem sich der Patient gut erholt hat, am 19. VIII. ein 11 cm langes und 15 cm breites Stück

der Thoraxwand reseciert, welche die 2., 3. und 4. Rippe einschliesst. Der Lappen lässt sich jetzt auf die Mulde gut auflegen; — die Lunge selbst ist geschrumpft, kaum faustgross. — Fixationsnähte. Tamponade mit Thonerdegaze; im übrigen offene Behandlung. Nach anfänglichem günstigen Verlauf traten Ende September meningitische Erscheinungen auf. Pat. erlag am 3. X. einer allgemeinen Miliartuberkulose.

15. Nr. 1967. F. R., 30 J., Schiffer. Linksseitige Pleuritis im Jahre 1892. Mehrfache Entleerung eines serösen Exsudates durch Punktion. Im Juni 97 spontaner Durchbruch eines Empyems und Entleerung von mehreren Litern Eiter. Eintritt am 12. X. 97 mit einer Fistel 3 Finger breit oberhalb der Crista ilei in der hintern Axillarlinie. Die Sonde trifft mehr als 20 cm eingeführt nirgends auf eine Resistenz. Rechte Lunge nicht nachweisbar erkrankt.

Thoracoplast. Opération am 16. X. Bildung eines zungenförmigen Weichteillappens mit der Spitze an der Fistel. Resektion von Stücken der 2. bis 9. Rippe. Exkochleation eines Käseherdes in der kaum faustgrossen als flacher Wulst prominierenden Lunge. Trotz des etwa 21 cm hohen und 18 cm breiten Defektes ist die Höhle noch zu tief, um eine direkte Anlegung des Weichteillappens zu gestatten; es wird daher versucht, denselben in der Spitze der Höhle durch einige Catgutnähte zu fixieren. Verkleinerungsnähte; trockener Verband. Entlassung am 21. III. 98. Der Hautlappen hat nicht gehalten und ist nur an seinem hintern obern Rand angewachsen. Die Höhle hat sich bedeutend abgeflacht. Bei einem Transplantationversuch im Sommer 98 bleiben einige Läppchen haften. Pat. steht noch in ambulanter Behandlung und kann mit Verband ohne Beschwerden gehen.

16. Nr. 2159. J. F., 46 J., Steinhauer, leidet seit mehreren Jahren an Lungenphthise. Vor 6 Wochen rechtsseitige Pneumonie und exsudative Pleuritis. Eintritt am 6. XI. 97 in sehr elendem Zustand. Rechtsseitiges Empyem mit starken Verdrängungserscheinungen. Sofortige Entleerung des jauchig stinkenden Eiters durch Resektion der 7. und 8. Rippe in der hinteren Axillarlinie, Atmung freier; Puls bleibt klein und frequent. Patient kollabiert immer mehr; am 8. XI. Exitus.

17. Nr. 99. W. R., 39 J., Tapezier. Erster Aufenthalt in der Klinik im Jahre 89; damals Resektion der 6. und 7. Rippe in der vorderen Axillarlinie zur Entleerung eines rechtsseitigen Empyems. 95. Resektion der regenerierten 7. Rippe wegen Recidivs. Konstatierung einer Lungenfistel. — 96. Resektion der 4., 5. und 6. Rippe wegen erneuter Fistelbildung am 14. X. und von weiteren Stücken derselben Rippen am 30. XII. 96; kommt wieder herein am 4. IX. mit 2 kleinen Fisteln über der 5. und 6. Rippe, deren Sekret von cariösen Stellen der betr. Rippen herstammt. Nach Incision und Exkochleation wird Patient am 17. IX mit kaum noch secernierenden Wunden wieder entlassen.

D. Geschwülste.

(8 Fälle; 1 M., 7 W. † 1.)

Sarkome 5 Fälle; 1 M., 4 W., 1 Todesfall.

1) Rundzellensarkom des Manubrium sterni. Recidiv.

Nr. 63. D., 53 J., Kaufmann, schon zwei Mal in der Klinik behandelt; das erste Mal Excision des Tumors, das zweite Mal Injektionen von Streptococcus-Prodigiosus-Mischsterilisat. Tritt wieder ein am 16. XII. 96 mit einem zweifaustgrossen, dem Manubrium sterni fest aufsitzenden Tumor. Ausräumung der erweichten Tumormassen teils stumpf, teils mit dem scharfen Löffel. In der Nachbehandlung Tamponade mit 30%iger Chlorzinkgaze und Anwendung von Chlorzinkpfeilen. Patient mit reiner granulierender Wundfläche am 5. II. 97 entlassen. Später Heilung. Bis Ende 98 recidivfrei.

2) Lymphosarkom der rechten Thoraxseite. Recidiv.

Nr. 1382. E. L., 14 J. Erste Operation im September 96. Entfernung eines unterhalb der rechten Clavicula gelegenen, von der Pectoralismuskulatur überlagerten $1^1/_2$ faustgrossen Tumors mit Resektion der verwachsenen Vena axill. Wiedereintritt am 6. VII. 97 mit einem angeblich erst seit 3 Wochen bemerkten zwei faustgrossen, ulcerierten Tumor, welcher von der alten Narbe aus in die Mamma eingewuchert ist. Drüsenknoten in der Supraclaviculargrube.

Operation am 7. VII. Amputatio mammae zum Teil mit Entfernung der Intercostalmuskeln und des Rippenperiosts. Exstirpation der supraclavicularen Drüsen. In der Axilla keine Metastasen. Wundheilung per primam. Am 19. VII. entlassen.

Nr. 920. 3) Fibrosarkom am rechten Rippenbogen.

Nr. 920. M. H., 37 J., Steuerbeamtenfrau. Eintritt am 5. V. 97 mit einer seit $^3/_4$ Jahren beobachteten Geschwulst am rechten Rippenbogen. Dieselbe ist derb gestielt und leicht verschieblich. Excision am 7. V. unter Cocaïnanästhesie. Am 15. V. geheilt entlassen.

4) Chondrosarkom der rechten Brustwand.

Nr. 1820. G. H., 30jährige Friseursfrau, bemerkte vor $^5/_4$ Jahren in der rechten Brust einen festen Knoten, der während und nach der letzten Schwangerschaft sehr rasch wuchs. Eintritt 20. IX. Untersetzte Frau in mittlerem Ernährungszustand. Rechte Mammagegend ziemlich stark vorgewölbt durch einen hinter der Drüse gelagerten, der Brustwand fest aufsitzenden Tumor, welcher von der 2.—6. Rippe und von der Parasternallinie bis zur hintern Axillarlinie reicht. Er ist kindskopf-

gross, höckerig, gleichmässig derb und an der Peripherie scharf abgegrenzt. Metastasen nicht nachweisbar.

Operation 22. IX. Nach Ablösung eines grossen, zungenförmigen Lappens, der die Mamma enthält, und teilweiser Durchtrennung bezw. Loslösung des Pectoralis und Serrat. ant. liegt der von den Rippen ausgehende Tumor frei. Hierauf subperichondrale bezw. subperiostale Durchtrennung der 3., 4., 5. und 6. Rippe, medial und lateral vom Tumor. Beim Einschneiden des 6. Intercostalraums wird die Pleura eröffnet, und es zeigt sich, dass der Tumor teilweise mit derselben und der Lunge verwachsen sich auch intrathoracisch entwickelt hat. Stumpfe Lösung der Lungenadhäsionen gelingt leicht. Deckung der Lunge durch Gazekompressen, Reposition und seitliche Vernähung des Weichteillappens mit Silkworm. Die untere konvexe Seite bleibt offen. Druckverband. Narkose ohne Störung. An dem kindskopfgrossen, 1 kg schweren Tumor finden sich die Stümpfe der 4. und 5. Rippe, während die Zwischenstücke in demselben aufgegangen sind, die 3. und 6. Rippe haftet in einer Länge von 8 bezw. 10,5 cm dem Tumor an. Die papierdünne Pleura cost. liegt innig an. Obwohl die Patientin, abgesehen von mässiger Dyspnoe, sich zunächst gut erholt und die Wunde nichts Abnormes bietet, stellt sich allmählich ein pleuritisches Exsudat ein, das die Leber stark nach abwärts drängt. Unter zunehmender Dyspnoe und Herzschwäche trat am 3. X., 11 Tage nach der Operation, der Tod ein. Obduktionsbefund: Pyothorax dexter mit Kompressionsatelektase der rechten Lunge. Grosser Milztumor. Fettdegeneration der Leber. Stauung der Nieren.

5) Cystosarkom (?) der rechten Achselhöhle.

Nr. 2019. E. M., 30 J., Landwirtsfrau, bemerkt angeblich schon seit einigen Jahren eine kleine Geschwulst der rechten Achselhöhle, aus welcher zwei Mal durch Punktion teils gelbliche, teils blutige Flüssigkeit entleert wurde. Eintritt 18. X. 97 mit einer apfelgrossen, kugligen, aus mehreren fluktuierenden Abteilungen bestehenden Geschwulst. Am 19. X. elliptische Umschneidung und Excision des Tumors, welcher sich auf dem Durchschnitt als mehrkammerige Cyste erweist. Die Wandungen derselben sind im ganzen glatt; nur an einzelnen Stellen sitzen papillomatöse Wucherungen. Cystosarkom? Am 23. X. geheilt entlassen.

Lipome 2 Fälle; W. von 55 und 50 J.

Nr. 529. Zweifaustgrosse Geschwulst am Rücken linkerseits.

Nr. 888. Mutter litt ebenfalls an Fettgeschwulst. Kindskopfgrosser, hängender Tumor am Rücken rechts, ein zweiter kleinerer unterhalb der rechten Clavicula. Ausschälung, Heilung in beiden Fällen.

Dermoïde 1 Fall.

Nr. 976. M. M., 26jährige Landwirtsfrau, bekam vor vier Jahren während ihrer ersten Schwangerschaft eine Geschwulst links neben dem

Kreuzbein; vor zwei Jahren während der nächsten Schwangerschaft trat eine weitere oberhalb der ersten auf. Patientin ist seit einigen Monaten wieder gravid und bemerkt seit 1/4 Jahr eine dritte Geschwulst zwischen den beiden andern. Die letzte ist seit einigen Tagen ulceriert. Eintritt 11. V. 97. Kräftig gebaute, seit etwa 5 Monaten schwangere Frau. Am Rücken links neben der Lendenwirbelsäule finden sich untereinander drei rundliche, annähernd faustgrosse Geschwülste. Die oberste lässt sich gegen die Unterlage etwas verschieben; die mittlere ulcerierte sowie die unterste sind fester verwachsen.

Operation 14. V. Die Geschwülste erweisen sich als mit Grütze gefüllte Säcke. Die Bälge setzen sich gestielt zwischen die Dornfortsätze fort und sind wegen festerer Verwachsungen daselbst etwas schwierig zu exstirpieren. Bei der Operation findet sich noch ein viertes tiefer unter der Muskulatur liegendes Dermoid. Tamponade; fortlaufende Seidennaht. Entlassung am 6. VI. mit kleiner Fistel. (Fall in mikroskopischer Bearbeitung.)

E. Verschiedenes.

(4 Fälle.)

1) Aneurysma aortae.

Nr. 632. F. N., 50 Jahre, Bäcker, bemerkte vor ca. 1 Jahr eine pulsierende Geschwulst links neben dem Brustbein, welche im Anschluss an das Heben einer schweren Last entstanden sein sollte. Eintritt am 23. III. Sehr kräftiger, gesund aussehender Mann. Ueber dem Sternum, 10 cm unterhalb der Incisura jugul. findet sich eine flachgewölbte, über eigrosse Anschwellung, welche mit dem Herzspitzenstoss synchrone Pulsation zeigt. Herzdämpfung nach links verbreitert. Herztöne rein; über der Geschwulst keinerlei Geräusche. Linker Radialpuls etwas schwächer als rechts. Da eine sichere Differentialdiagnose zwischen pulsierendem Sarkom oder durchs Sternum durchgebrochenem Aneurysma nicht gestellt werden kann, wird eine Probeincision vorgeschlagen, welche Pat. verweigert; am 25. III. entlassen. Als Pat. im Mai wieder einige Tage in der Klinik war, war die Diagnose „Aneurysma“ sicher; der Tumor war jetzt auch um die Hälfte grösser geworden.

(Wiedereintritt am 12. I. 98 mit hochgradiger Dyspnoë. Klagen über Herzklopfen, Asthma, Schwindel, Unruhe, Brustschmerzen. Puls schwach und unregelmässig, in der l. Radialis kaum zählbar. Ueber dem nunmehr 14 cm im Durchmesser messenden Tumor sind dumpfe Töne hörbar. Herzspitzenstoss 3 Finger breit nach aussen von der Mammillarlinie. Da der Zustand des Pat. immer elender wird und derselbe dringend eine Operation wünscht, wird am 19. I. ohne Narkose mit 2 feinen Goldnadeln die Elektropunktur 5 Min. lang (4 Volt) ausgeführt. Anscheinend keine Aenderung. Am nächsten Morgen plötzliche Zunahme der stenocardischen Er-

scheinungen. Am 21. morgens Exitus. — Obduktionsbefund: Aneurysma verum des Aortenbogens; A. spurium durchs Sternum durchgebrochen, zur Hälfte mit geronnenen Massen ausgefüllt. Dilatation und Hypertrophie des Herzens. Starke Stauungsveränderungen der Leber, Nieren, Milz. Cirrhosis hepatis.)

2) 3 Fälle von chron. Lungenemphysem angeblich im Anschluss an frühere Thoraxkontusionen entstanden. Gutachten. (Nr. 740, 1141 und 1782).

VI. Bauch.

(Bearbeitet von Dr. Marwedel und Dr. Petersen.)

A. Verletzungen.

(10 Fälle; 9 M., 1 W. 1 †).

1) Kontusionen (5 M.).

Nr. 1246. Mann von 34 J. Vor 4 Wochen aus geringer Höhe Fall auf den Leib. Seitdem angeblich Leibschmerzen und etwas Neigung zu Meteorismus. Objektiv nichts nachweisbar. Massage.

Nr. 2051. Mann von 26 Jahren. Quetschung der Bauchgegend durch zwei aufeinanderfahrende Wagen. Aufnahme sofort nach dem Unfall in die Klinik mit Collapserscheinungen. Rasche Heilung in 5 Tagen unter Eis- und Opiumbehandlung.

Nr. 2170. Junge von 11 Jahren. Am 8. XI. 97 wurde Pat. durch einen wenig belasteten Wagen überfahren, dessen Hinterrad ihm über den Leib ging. Aufnahme nach 2 Stunden mit starken Shokerscheinungen, Bewusstlosigkeit. Schmerzhaftigkeit und leichte Dämpfung in der rechten Unterbauchgegend sowie in Gallenblasengegend (wahrscheinlich Hämatom). Rasche Besserung unter feuchten Verbänden, Bettruhe, Diät; in den ersten Tagen leichte Temperatursteigerung. Am 14. XI. entlassen.

Nr. 2376. Mann, 18 J. Am 14. XII. wurde Pat. im Stall von einem Pferd so heftig auf die Magengegend getreten, dass er nach hinten und mit der linken Körperseite auffiel. Keine Bewusstseinstörung, kein Erbrechen, dagegen Schmerzen in Magen- und Milzgegend, woselbst bei der sofortigen Aufnahme in die Klinik starke Druckempfindlichkeit konstatiert wurde. In der Milzgegend grosse Dämpfung von 24 cm Länge zu 13 cm Breite. Stuhl normal, im Urin etwas Albumen. Klinische Diagnose lautet auf Kontusion der Milz mit perilienalem Bluterguss. Bettruhe, Priessnitz, Diät. Rasches Verschwinden der Schmerzen, Milzdämpfung geht langsam auf normale Grösse zurück. Urin eiweissfrei. 1. I. 98 geheilt entlassen.

Nr. 1404. 14jähr. Junge. Ruptur der Gallenblase durch Ueberfahren. Chron. icter. Ascites. s. unter „Gallenblase."

2) Stichverletzungen 3 Fälle; M.

Nr. 1848. Mann, 19 J. 24 Stunden alte Stichverletzung der Bauchdecken in r. Iliacalgegend ohne Penetrierung. Rasche Heilung ohne Eiterung.

Nr. 2004. Mann, 32 Jahr alt. Am 18. X. 97 Verletzung durch zwei Messerstiche und zwar einen in r. Infraorbitalgegend und einen zweiten unterhalb des linken Rippenbogens. Hier liegt nach aussen von Parasternallinie eine 2 cm lange penetrierende Wunde mit Netzvorfall. Sofortige Narkose, Desinfektion der Wunde, Resektion des Netzes und Wundnaht. Heilung.

Nr. 82. M. L., 22 J. alt. Im Oktober 95 Verletzung durch Messerstich in Ileocoecalgegend, ohne Darmperforation. Es entwickelte sich im Anschluss daran starke, langwierige Eiterung, die bei dem tuberkulös belasteten Individuum allmählich tuberkulösen Charakter annahm. Mehrmalige Ausschabungen ohne Erfolg. Es bildeten sich sekundäre Kotfisteln des Colon ascendens und transversum, die am 13. V. 97 und 5. VII. 97 grössere operative Eingriffe mit Freilegung und Darmnaht der Fisteln notwendig machten. Nach der zweiten Operation bleiben die Kotfisteln geschlossen. Langsame Besserung des Allgemeinbefindens. Am 25. VIII. 97 Pat. mit ca. haselnussgrosser, granulierender Wunde entlassen. Stuhl normal und regelmässig. (Wiedereintritt im J. 98 mit Darm- und Lungentuberkulose.)

3) Schussverletzungen 2 Fälle; 1 M., 1 W. 1 †.

Nr. 54. Jakob S., 18 J. Revolverschussverletzung in Ileocoecalgegend, zwei Querfingerbreiten oberhalb des rechten Lig. Poupartii. Pat ging nach Verletzung nach Hause, von wo ihn der Arzt trotz fehlender bedrohlicher Erscheinung nach der Heidelberger Klinik verwies, wohin er auf dem Wagen transferiert wurde. 24 Stunden nach Verletzung beginnende peritonitische Erscheinungen, Meteorismus, Druckempfindlichkeit, trockene Zunge. Operation in Chloroformnarkose am 7. XII. 96: Naht einer erbsengrossen Perforationsstelle im untersten Ileum durch Seideknopfnähte in zwei Etagen; Resektion eines hämorrhag. Netzzipfels. Die Darmschlingen waren gerötet, ohne Peristaltik zeigten fibrinösen Belag und flächenhafte Verwachsungen. Trübes seröses Exsudat in ziemlich reichlicher Menge aus dem Douglas, der rechten und linken Lumbalgegend entleert. Drainage mit Drainröhren und Gazestreifen. Trotz offenbar bereits bestehender septischer Peritonitis guter Verlauf. Ernährung anfangs per clysma mit etwas Opiumzusatz. Am dritten Tage Zunge wieder feucht. Am 26. I. 97 mit kleiner gut granulierender Wunde (Bandage) entlassen.

Nr. 1434. Katharina B., 31 J. Am. 11. VII. 97 abends 8 Uhr Revolverschussverletzung des Unterleibs aus 100 m Entfernung. In der Nacht Erbrechen, Meteorismus. Am nächsten Morgen

Transport auf einem Neckarbot flussabwärts in 1½ Std. nach Heidelberg. Hier sofort Operation. Einschussöffnung in Medianlinie in der Mitte zwischen Nabel und Symphyse; Zunge trocken, Puls 120, diffuse Peritonitis. In der Peritonealhöhle trübes, jauchiges Serum mit Kot gemischt. Es fanden sich 7 z. T. doppelte Perforationsstellen des Ileum, 4 des Mesenterium, mit hämorrhag.-nekrotischen Rändern. Naht der Darmwunden nach Glättung der Ränder in 2 Etagen mit Seide, Naht der Mesenteriallöcher. Auswaschen der Bauchhöhle (nach Eventration der Därme) mit mehreren Litern Kochsalzlösung. Drainage mit steriler Gaze, Verkleinerung der Bauchwunde. Kochsalzinfusionen, Glühweinklystiere etc. Exitus letalis nach 24 Stunden an fortschreitender Sepsis.

B. Erkrankungen der Bauchdecken.

(5 Fälle; 2 M., 3 W.)

I. Entzündungen.

Bauchwandabscesse 2 Fälle; 1 M., 1 W.

Nr. 787. Mann, 48 J. Bauchwandabscess. In diesem Falle handelte es sich um einen über kinderfaustgrossen fluktuierenden Abscess im l. Epigastrium, der sich angeblich im Laufe von 14 Tagen im Anschluss an eine Erkältung bezw. mehrtägige Obstipation entwickelt hatte ohne Fiebererscheinungen, ohne Zeichen von allgemeiner Tuberkulose. Bei der in Cocainanästhesie vorgenommenen Spaltung des Abscesses zeigt sich, dass derselbe im l. Rectus gelegen ist und bis an das Peritoneum heranreicht, ohne dasselbe zu durchsetzen. Exkochleation des Abscesses, Drainage. Heilung.

Nr. 1096. Frau, 29 J. Tuberkulöser Bauchdeckenabscess im r. Hypo- und Mesogastrium. Verdacht auf Cholelithiasis. Probelaparotomie. Seit ca. 2 Jahren zeitweise kolikartige Schmerzen in der Gallenblasengegend; seit einem halben Jahr Auftreten einer langsam wachsenden Schwellung im r. Hypogastrium oberhalb des Poupart'schen Bandes, die bei der Aufnahme in die Klinik am 28. V. 97 ca. hühnereigross gefunden wird, sich derb anfühlt, in der Bauchwand gelegen ist und im Centrum undeutliche Fluktuation darbietet. Incision des eigrossen abgekapselten Bauchdeckenabscesses am 31. V. in Narkose, Exkochleation, Drainage. Wegen des Verdachts auf Cholelithiasis und Zusammenhang des Abscesses mit entzündlichen Prozessen in der Gallenblase wird am 15. VI. Laparotomie ausgeführt mit Spaltung des alten Fistelganges am Aussenrande des r. Rectus abdominis. Die Gallenblase ist mit dem Peritoneum parietale der hintern Abscesswand, sowie dem Darm verwachsen, wird ausgelöst, zeigt aber ebenso wie der Ductus cysticus keinen Konkrementinhalt, ist stark erweitert, aber dünnwandig, lässt sich exprimieren nach dem Duodenum; sie wird daher nicht eröffnet.

Schluss der Bauchwunde, Excision der Fistelränder, deren mikroskopische Untersuchung die tuberkulöse Natur des Abscesses festsetzt. Rasche Wundheilung. Am 10. VII. beschwerdefrei entlassen.

II. Tumoren 3 Fälle; 1 M., 2 W.

Lipom des Epigastrium.

Nr. 1918. Mann, 28 J. Ein bohnengrosses derbes Lipom des Epigastrium bei einem Patienten, der seit einiger Zeit über Obstipation und Magenbeschwerden klagt, wird in Cocainanästhesie excidiert, in der Erwartung, dass eine Hernie der Linea alba vorliege. Der Tumor sass jedoch der hintern Rectusscheide auf, von letzterer ausgehend ohne Beziehungen zum Bauchfell. Excision. Naht. Heilung.

Hämorrhag. Cyste der Bauchwand.

Nr. 824. Frau, 29 J. Bei der sonst gesunden Patientin findet sich nach links und unten vom Nabel eine derbe Geschwulst von Apfelsinengrösse in der vorderen Bauchwand, die nicht schmerzhaft ist und vor 14 Tagen nach einem stärkeren Hustenanfall aufgetreten sein soll. Bei der Operation am 1. V. 97 entpuppt sie sich als hämorrhagische Cyste mit derb-infiltrierter Wandung, die extraperitoneal in der hinteren Rectusscheide entwickelt ist. Ausschälung der Geschwulst, Naht. Glatte Wundheilung. Nach der mikroskopischen Untersuchung handelt es sich um ein Hämatom der hintern Rectusscheide mit bindegewebiger Kapsel (Sarkom?).

Myxofibrosarkom der Bauchwand.

Nr. 464. Frau, 31 J. Grosses Myxo-Fibrosarkom der Bauchwand in der obern Hälfte des r. Musc. rectus abdominis entwickelt, von der Inscriptio tendinea desselben ausgehend. Der Tumor entwickelte sich seit dem letzten Wochenbett vor 14 Monaten bis zu Kindskopfgrösse. — 22. II. 97 in Chloroformnarkose Exstirpation des Tumors im Gesunden, wobei ein fast handgrosses Stück des Peritoneum parietale mit entfernt werden musste. In der freigelegten Gallenblase zeigten sich mehrere (5) Steine, und es wurde deshalb gleichzeitig eine Cholecystostomie ausgeführt mit temporärer Gallenfistel, da noch Verdacht auf Cystikussteine bestand. Spencer-Wells'sche Bauchnaht. — Am 27. III. 97 geheilt (mit Bauchbruch) entlassen.

C. Erkrankungen des Magens[1]).

(44 Fälle; 29 M., 15 W., 6 †).

A. Fremdkörper im Digestionstractus 2 Fälle; 1 M., 1 W. (s. auch unter Oesophagus).

Verschluckte Nadel.

Nr. 596. Frau, 27 J. Vor 5 Wochen angeblich Nadel verschluckt,

1) Mitgeteilt von Steudel. Diese Beiträge. Bd. XXIII.

seitdem Schmerzen in Hals, Brust, jetzt in Magengegend. Objektiv nichts nachweisbar. Breiige Diät. Psychische Beeinflussung der hysterischen Patientin.

Verschluckter Knopf.

Nr. 1150. Junge, 3 J., hat am Tage des Eintritts früh ein Stück Hosenschnalle verschluckt. Oesophagus frei, keine Schmerzen. Breiige Kost. Abführmittel.

B. Chronische Entzündungen des Magens. Ulcus ventriculi 15 Fälle; 9 M., 6 W., 1 M. †.

I. Unoperierte Fälle. 4 Fälle; 2 M., 2 W.

Nr. 423. Mann, 51 J. Seit 9 Jahren Erscheinung chron. Gastritis, ohne Tumor- oder Stenosezeichen. Interne Behandlung.

Nr. 798. Mann, 28 J. Geringe Dilatatio ventriculi, chron. Gastritis. Keine Stenoseerscheinung. Magenausspülungen, Diät.

Nr. 1423. Mädchen, 19 J. Geringe Gastrektasie; nach medicinischer Klinik verlegt.

Nr. 2066. Mädchen, 24 J. Längsgestellter Magen mit Verdauungsbeschwerden, etwas Ektasie und geringer motorischer Insufficienz. Linksseitiger Lungenspitzenkatarrh. Therapie. Magenauswaschungen. Innerlich Acid. muriat. nach dem Essen. Nach der inneren Klinik verlegt.

II. Operierte Fälle. 11 Fälle; 7 M., 4 W. 1 M. †.

In nachstehender Zusamenstellung sind ausserdem (zur Ergänzung der Gastroenterostomie-Statistik) aufgeführt noch 2 Fälle von Duodenalstenose, pag. 91 e.

Von den wegen Ulcus ventriculi operierten Patienten starb einer (Nr. 609) 14 Tage p. op. an rechtsseitiger Pleuropneumonie. In 3 Fällen waren Nachoperationen notwendig. In einem Fall wurde bloss eine Gastrotomie zur Abtastung des Mageninnern ausgeführt (Nr. 1556). In den zwei anderen Fällen von Gastrotomie konnte einmal (Nr. 1957) das verdickte Ulcus excidiert werden, im andern Falle (Nr. 1717) war Excision unmöglich, daher hier noch Gastroenterostomie. Alles weitere siehe unten.

Ausserdem aufzuführen ist hier

Nr. 48. Mann, 48 J. Gastroenterostomie nach Hacker-Murphy wegen narbiger Pförtnerstenose infolge Schwefelsäureverätzung. Operation fand noch im Jahr 96 (17. XII.) statt. Patient wurde nach 97 übernommen. Glatter Verlauf. Heilung. Knopfabgang nach 4 Wochen (unten nicht berücksichtigt).

a) Gastrotomieen.

1. Nr. 1556. Anna L., 28 J. (28. VII. bis 28. VIII. 97). Vor 8 Jahren frisches Ulcus mit Blutbrechen; seit 7 Jahren fast ständiges Erbrechen.

Geringer Tiefstand des Magens und Dilatation. Chemismus normal. — Gastrotomie mit Nahtverschluss der Incisionsöffnung. Befund: völlig negativ, geringe Enteroptose. Verlauf ungestört. Erbrechen und Beschwerden nach der Operation ganz geschwunden.

2. Nr. 1957. Jakob H., 36 J. (11. X. bis 22. XI. 97). Vor 18 Jahren mehrmals Malaria. Seit Mai 97 Schmerzen im Leib, fast täglich Brechen, oft mit Blut. 40 Pfd. Abmagerung. — Vergrösserung der Leber. Druckempfindlichkeit und vermehrte Resistenz nach rechts und oben vom Nabel. Laparotomie: verdicktes Ulcus der Pars pylorica mit ausgedehnter oberflächlicher Ulceration der benachbarten Schleimhaut. Netzadhäsionen der Serosa. Gastrotomie 5 cm lang an der grossen Kurvatur. Excision des verdickten Geschwürs, Thermokauterisation der Schleimhaut. Naht in zwei Etagen. Verlauf ungestört. Vom 5. Tag ab flüssige, vom 10. Tag ab breiige Nahrung. Bei der Entlassung beschwerdefrei; kein Erbrechen mehr. Leichte Diät.

b) Gastrotomie und Gastroenterostomie.

3. Nr. 1717. Katharina Th., 27 J. (1. IX. bis 5. X. 97). Seit 9 J. Magenbeschwerden, Schmerzen und Erbrechen nach Essen; ab und zu Blutbrechen. Seit 4 Wochen stärkere Beschwerden. — Mässige Magendilatation. Druckempfindlichkeit. HCl +. — Gastrotomie (12 cm lang an der kleinen Kurvatur. Versuch der Excision aufgegeben. Oberflächliche Abtragung der Geschwürsfläche. Naht in zwei Etagen). Gastroenterostomie nach Hacker-Murphy. Befund bei der Operation: Verwachsungen der kleinen Kurvatur mit l. Leberlappen. Verdicktes Ulcus an kleiner Kurvatur, das sich noch weit auf die Magenhinterwand erstreckte. Letztere verwachsen und fixiert, daher musste Versuch der Excision des Ulcus aufgegeben werden. Verlauf ohne Störung. Knopf am 8. Tag ab. Magenfunktion ohne Beschwerden.

c) Gastroenterostomieen.

4. Nr. 609. Karl A. K., 60 J. (17. III. bis 1. IV. 97). Seit vielen Jahren Magenbeschwerden, seit 3 Jahren besonders heftig. Mehrmals Blutbrechen. 30 Pfd. Abmagerung. — Pylorusstenose mit hochgradiger Magenektasie. Aorteninsufficienz. Grosse Körperschwäche. — Gastroenterostomie nach Hacker-Murphy. Narbig-knotige Verdickung des Pförtners etc. Knopfabgang am 9. Tage. † nach 14 Tagen an linksseitiger Pleuropneumonie mit linksseitigem Empyem. Bei Autopsie fand sich narbige Ulcusstenose des Pförtners. Anastomosestelle reaktionslos geheilt.

5. Nr. 982. Marie K., 27 J. (12. V. bis 12. VI. 97). Seit 10 Jahren Magenschmerzen, Aufstossen, Erbrechen. — Starke Dilatatio ventriculi bis 3 Querfinger über Lig. Poupartii. — Gastroenterostomie nach Hacker-Murphy. Starke Gastrektasie ohne Zeichen von Ulcusnarben. Heilung. Knopfabgang nicht bemerkt.

6. Nr. 1935. Anna H., 44 J. (7. X. 97 bis 25. III. 98). Seit 95 im Anschluss an Fehlgeburt Magenerkrankung mit Blutbrechen. Mehrmonatliche Behandlung mit Magenausspülung. Eintritt in die Klinik zunächst wegen Phlegmone der Arme und Beine nach Morphiuminjektionen. Im Laufe des Spitalaufenthaltes mehrfache Magenblutungen. — Hochgradige Hysterica mit mannigfachen Beschwerden. Magenschmerzen, Druck nach Essen. Hyperacidität. Magenblutungen ohne fühlbare Resistenz in Magengegend. — Gastroenterostomie nach Hacker-Murphy (ausserdem doppelseitige Kastration der Ovarien wegen chron. Salpingitis, Oophoritis, Perioophoritis). Magen nicht wesentlich dilatiert, keine deutliche Härte oder Symptom von Geschwüren nachzuweisen. Ungestörter Wundverlauf. Knopfabgang 15 Tage post. op. Nach Operation noch einmal Blutbrechen; im Dezember wieder starkes Blutbrechen, daher im Jahr 98 nochmalige Operation. (Pyloroplastik mit Excision einer Ulcus verdächtigen Stelle am Pförtner.)

7. Nr. 1422. Georg H., 22 J. (2. VII. bis 23. VIII. 97). Vor zwei Jahren Bleikoliken, seit 4 Monaten Magenschmerzen, seit 2 Monaten Blutbrechen (ca. 4—5mal). Abmagerung. — Geringe Dilatation, starke Schmerzen, frische Ulcuserscheinung mit kolossaler Schwäche. — Gastroenterostomie nach Hacker-Murphy. Verlauf ungestört. Vom 8. Tage ab breiige Kost. Seit Operation kein Erbrechen mehr. Rasche Körpergewichtszunahme. Knopfabgang nicht bemerkt.

8. Nr. 2140. Ludwig Schn., 56 J. (3. XI. bis 4. XII.). Magenbeschwerden mit Erbrechen seit 27 Jahren mit Remissionen. Verschlimmerung seit 1 Jahr. — Starke Magendilatation; freie HCl. Kein Tumor fühlbar. — Gastroenterostomie nach Hacker-Murphy. Befund: Altes Ulcus ventriculi mit starker Narben- und Stenosenbildung am Pförtner. Heilung (in ersten Wochen mehrmals Erbrechen, später nicht mehr). Knopfabgang nicht bemerkt.

9. Nr. 2158. Ludwig Schr., 35 J. (4. XI. bis 2. XII. 97). Seit zwei Jahren Beschwerden, anfallsweise Schmerzen und Erbrechen, mehrmals mit Blut. Abmagerung. Klin. Diagnose: Ulcus ventriculi. Insufficienz und Erweiterung des Magens. — Gastroenterostomie nach Hacker-Murphy. Befund: Diffuse Härte in Magenwand in Nähe des Pylorus mil Adhäsionen. Heilung. Knopfabgang nicht kontrolliert.

10. Nr. 2255. Emil M., 56 J. Magenbeschwerden seit 30 Jahren mit Erbrechen und Schmerzen. Seit 12 Jahren täglich 2—3mal Magenausspülungen notwendig. — Klin. Diagnose: Alte Narbenstenose des Pförtners nach Ulcus mit enormer Dilatation und sekundärer Insufficienz des Magens. — Gastroenterostomie nach Hacker-Murphy. — Befund: Narben am Pförtner. Verlauf ohne Störung. Im Jahr 98 wegen sekundärer Anastomose-Passagestörungen zweite Operation (Gastroenteroplastik) notwendig.

d) Plastik nach Gastroenterostomie.

11. Nr. 2115. Franz L., 42 J. (1. XI. bis 30. XII. 97). Seit drei Jahren Magenbeschwerden mit Ulcuserscheinung, weshalb im Juli 97 auswärts hintere Gastroenterostomie nach Hacker mit Naht ausgeführt. Anfangs Wohlbefinden, seit 4 Wochen ständiges Erbrechen mit Schmerzen. Klin. Diagnose: Unstillbares Erbrechen nach Naht-Gastroenterostomie wegen altem Ulcus ventriculi. — Operation am 20. XI.: An Gastroanastomosenstelle hat sich eine Art Sporn der Darmwand gebildet, der wohl Regurgitation und Erbrechen verursacht. Enteroplastik analog der Pyloroplastik (Längsincision des Sporns und Vernähung in querer Richtung). Vorübergehende Besserung. Zweite Operation im März 98 notwendig.

e) Gastroenterostomie bei Duodenalstenose.

12. Nr. 1317. Peter M., 26 J. (28. VI. bis 2. VIII. 97). Gastroenterostomie nach Hacker-Murphy. Mageninsufficienz und Stenose bedingt durch Kompression und Verwachsung des Duodenums mit der steinhaltigen entzündeten Gallenblase; es wurde hier wegen der schlechten Ernährung des Patienten keine Cholecystostomie, sondern als dringendere Indikation eine Gastroenterostomie ausgeführt. Verlauf ohne Störung. Bei Entlassung Knopf noch nicht ab (s. Abschnitt Gallenblase).

13. Nr. 1323. Franz O., 38 J. (30. VI. bis 4. VIII. 97). Seit 5 Monaten Magenbeschwerden, Schmerzen im Kreuz, Erbrechen. Abmagerung um 48 Pfd. — Befund: Magendilatation infolge von Stenose des Pförtners oder Duodenums. Tumor nach rechts und unten vom Nabel fühlbar, vielleicht entzündlicher Natur? — Operation am 3. VII. 97: Hinter dem Pförtner und Duodenum Reihe von taubeneigrossen Lymphdrüsen, die vielleicht auf Pylorus drückten. Entzündung? Lymphosarkom? Gastroenterostomie nach Hacker-Murphy. Bauchwunde am 12. Tage geplatzt. Bronchitis, Sekundärnaht. Schlechte Rekonvalescenz. Abnahme der Kräfte. Auf Wunsch nach 4 Wochen entlassen. Knopfabgang nicht bemerkt.

C. Maligne Tumoren des Magens 27 Fälle; 19 M., 8 W., 5 †.

I. Sarkom. 2 Fälle (1 fraglich?) 2 M.

Nr. 1410. Julius Sch., 46 J. (11. VII.—14. VIII. 97). Seit $2^1/_2$ Jahren Magenbeschwerden und Abmagerung um 30 Pfd. — Cylindrisch-glatter Tumor im Epigastrium ohne starke Stenoseerscheinungen. HCl negativ. Gastroenterostomie nach Hacker-Murphy mit Resektion des Pylorus und Nahtverschluss des Magens und Duodenums. Befund: Knolliges Myxosarkom des Pförtners, submukös entwickelt. Heilung. Knopfabgang nach 13 Tagen.

Nr. 1323. Franz O., 38 J. Dilatation und Tiefstand des Magens infolge Kompression des Duodenums durch sarko-

matöse (?) Hypertrophie von Lymphdrüsen hinter Magen und Duodenum. Gastroenterostomie nach Hacker-Murphy. (S. oben unter Gastroenterostomie Nr. 13.)

II. Carcinom. 25 Fälle; 17 M., 8 W. 5 †.

Von 25 Fällen von Carcinoma pylori (bezw. duodeni, 1 Fall) wurden 5 Fälle nicht operiert. Von den übrigen 20 Patienten konnte bei zwei der Tumor radikal entfernt werden und zwar einmal (Nr. 1186) direkt mit Kocher'scher Pylorektomie, in einem zweiten Fall war 15 Tage vorher Gastroenterostomie vorausgeschickt worden (Nr. 2188); hier stellten sich Regurgitationserscheinungen ein, wegen welcher zweite Laparotomie und zwar Resectio pylori ausgeführt wurde. In 2 weiteren Fällen wurde ebenfalls Versuch gemacht, in zwei Sitzungen zu operieren, um 4 Monate bezw. 4 Wochen nach glücklich gelungener Gastroenterostomie die radikale Entfernung des Pyloruscarcinoms zu bewerkstelligen; beidemale war die Pylorektomie wegen Grössenzunahme des Tumors nicht mehr möglich. Im Ganzen wurden 18 Gastroenterostomieen wegen Carcinom ausgeführt, von denen 4 starben, 2 Tage, 14 Tage, 4 bezw. 5 Wochen nach Operation, und zwar an Myodegenerat. cordis, Lungenembolie und Pneumonie. Nur in einem Todesfalle nach Pylorektomie (2. Laparotomie) war beginnende Peritonitis als Todesursache verzeichnet. 1mal trat nach Gastroenterostomie bedrohliche Gallenregurgitation in den Magen auf, die sekundäre Enteroanastomose nötig machte.

a. unoperierte Fälle. 5 Fälle; 4 M., 1 W.

Nr. 551. Peter C., 40 J. Hühnereigrosser, höckeriger Pylorustumor mit sekundärer Stenoseerscheinung des Pförtners und Dilatation des Magens. Operation verweigert.

Nr. 525. Heinrich K., 59½ J. Kleiner Pylorustumor ohne Stenoseerscheinungen. Wegen ausserdem bestehender frischer sekundärer Lues der medic. Klinik überwiesen.

Nr. 1082. Karoline F., 53 J. Carcinoma cardiae ohne starke Stenoseerscheinung. Sondenbehandlung. Innerlich Condurango mit Jodnatrium.

Nr. 1911. Bartholomäus Schw., 57 J. Diffuse carcinomatöse Infiltration des Magenfundus ohne Stenoseerscheinungen. Operation nicht indiciert. Diätetische Vorschriften.

Nr. 1975. Georg B., 63 J. Gänseeigrosser, höckeriger Pylorustumor ohne besondere Stenoseerscheinungen. Operation nicht indiciert. Diät.

b. Operierte Fälle. 20 Patienten, 13 M., 7 W. 5 †.

1. Probelaparotomie. 1 W. 1 †.

Nr. 1725. Katharina J., 50 J. Ringförmige carcinomatöse Pylorusstenose mit Uebergreifen auf Mesocolon und zahlreichen Drüsenmetastasen.

Resektion unmöglich, Gastroenterostomie wegen mangelnder Stenoseerscheinung nicht indiciert. † 4 Tage nach Probelaparotomie an rechtsseitiger Pneumonie.

2. Gastroenterostomieen. 18 Fälle; 12 M., 6 W. 4 †.

1. Nr. 499. Georg J., 44 J. (16. II.—29. III. 97). Seit 4 Monaten Erbrechen und Abmagerung. — Tumor pylori mit Dilatatio ventriculi und motorischer Insufficienz. Gastroenterostomie nach Hacker-Murphy. Befund: Grosses Carcinom des Pylorus mit Drüsenmetastasen. Verlauf günstig. Knopfabgang am 13. Tag.

2. Nr. 4. Karl J. K., 53 J. (31. XII. 96—3. I. 97). Seit 3 Monaten galliges Erbrechen und Abmagerung. Tumor in Pylorusgegend fühlbar. Die Diagnose lautete auf Stenose des Duodenums unterhalb der Einmündung des Ductus choledochus. Gastroenterostomie nach Hacker-Murphy. Befund: Carcinom des Duodenums mit zahlreichen Metastasen. † nach 2 Tagen an Herzschwäche (Myodegenerat. cordis).

3. Nr. 449. Jakob V., 51 J. (18. II.—29. III. 97). Seit 1 Jahr Abmagerung, seit 6 Wochen Erbrechen. — Dilatatio ventriculi mit motorischer Insufficienz. Tumor nicht sicher fühlbar. Ascites. Gastroenterostomie nach Hacker-Murphy. Befund: Diffuse Härte am Pförtner. Diffuse, chronische, fibröse Peritonitis (Ulcus? Carcinom?). Abgang des Knopfes am 14. Tage. Am 9. Tag Bauchwunde geplatzt. Sekundärnaht mit Silkworm. Trotzdem Heilung der Wunde. Anastomose funktioniert gut. Am Entlassungstag plötzlicher Exitus, wahrscheinlich Lungenembolie. Sektion nicht gestattet.

4. Nr. 520. Seligmann J., 39 J. (1. III.—26. III. 97). Seit 4 Monaten Erbrechen und Abmagerung. — Tumor des Epigastriums; fast impermeable Pförtnerstenose. Freie HCl vorhanden. Gastroenterostomie nach Hacker-Murphy. Befund: Wallnussgrosses Pförtnercarcinom mit Drüsenmetastasen. Verlauf günstig. Anastomose funktioniert gut. Knopfabgang am 12. Tag.

5. Nr. 623. Katharina H., 36 J. (19. III.—20. IV. 97. Seit 3 Monaten Appetitmangel, seit 2 Monaten Schmerzen und Tumor im Leib, seit 6 Tagen Erbrechen. Faustgrosser epigastrischer Tumor. Gastroenterostomie nach Hacker-Murphy. Befund: Carcinoma pylori mit Drüsenmetastasen. Verlauf günstig. Knopfabgang am 14. Tag. Anastomose funktioniert gut.

6. Nr. 716. Peter L., 31 J. (7. IV.—1. V. 97). Seit 2 Jahren Magenbeschwerden, seit 2 Monaten Erbrechen und enorme Abmagerung. Aeusserst elender Patient mit starker Dilatation des Magens. Im Epigastrium Tumor fühlbar. Gastroenterostomie nach Hacker-Murphy. Befund: Grosses höckeriges Carcinoma pylori mit Drüsenmetastasen. Collaps während Operation; künstliche Respiration. Weiterer Verlauf günstig. Knopfabgang nicht beobachtet.

7. Nr. 867. Ernst K., 43 J. (1. V.—27. V. 97). Seit 1 Jahr Leibschmerzen, zeitweise schwarzer Stuhl und Erbrechen. Abmagerung. Starke Dilatatio ventriculi, motorische Insufficienz. HCl-Reaktion positiv, kein Tumor fühlbar, daher klinische Diagnose auf Ulcus ventriculi. Gastroenterostomie nach Hacker-Murphy. Befund: Wallnussgrosser höckeriger Tumor an Pylorus und kleiner Kurvatur mit Drüsenmetastasen. Verlauf günstig. Knopf ab am 16. Tag.

8. Nr. 1003. Mina St., 20 J. (15. V.—25. VI. 97). Seit 1/2 Jahr Schmerzen und Erbrechen (zeitweise mit Blutbeimengung). Abmagerung. Mässige Dilatation des Magens, Resistenz im Epigastrium; motorische Insufficienz. HCl positiv. Ulcus? Gastroenterostomie nach Hacker-Murphy. Befund: Höckeriger Pylorustumor. In den ersten Tagen einige Male galliges Erbrechen, später günstiger Verlauf. Knopf ab am 17. Tag.

9. Nr. 1336. Luise St., 21 J. (30. VI.—30. VII. 97). Seit 3/4 Jahr anhaltendes Erbrechen. Dilatatio ventriculi, kleinfaustgrosser Tumor in Nabelhöhe. HCl-Reaktion positiv (Sarkom?). Gastroenterostomie nach Hacker-Murphy. Befund: Scirrhöser Tumor des Pylorus und der kleinen Kurvatur auf Kolon übergreifend. Verlauf günstig. Knopfabgang nicht beobachtet. Keine Beschwerden.

10. Nr. 1405. Anna M., 41 J. (10. VII.—22. VIII. 97). Vor mehreren Jahren Erscheinung von Ulcus ventriculi; seit 1 Jahr sehr starke Magenbeschwerden mit Schmerzen, Erbrechen und zeitweise Ikterus. Eigrosse Resistenz nach oben und rechts vom Nabel. Dilatatio ventriculi, motorische Insufficienz. HCl negativ. Gastroenterostomie nach Hacker-Murphy. Befund: Carcinom des Pylorus und der kleinen Kurvatur mit Metastasen. Günstiger Verlauf. Anastomose funktioniert gut. Knopfabgang nicht beobachtet.

11. Nr. 1512. Mina J., 49 J. (24. VII.—28. VIII. 97). Seit 1/2 Jahr Druck in Magengegend, seit 2 Monaten häufiges Erbrechen. Eigrosser Tumor links vom Nabel. Dilatation und Insufficienz des Magens. HCl negativ. Gastroenterostomie nach Hacker-Murphy. Befund: Cirkuläre carcinomatöse Infiltration des Magens proximal vom Pylorus mit Sanduhrform des Magens. Drüsenmetastasen. Verlauf günstig. Knopfabgang nicht beobachtet.

12. Nr. 1554. Andreas Sch., 62 J. (28. VII.—18. VIII. 97). Seit 7 Monaten Appetitlosigkeit, seit 1 Monat zeitweise Erbrechen, starke Abmagerung. Gastrektasie, motorische Insufficienz. HCl negativ. Tumor nicht fühlbar. Gastroenterostomie nach Hacker-Murphy. Befund: Carcinoma pylori unter dem l. Leberlappen, Drüsenmetastasen. † nach 14 Tagen an doppelseitiger Pneumonie. Knopf bei Sektion in centraler Jejunumschlinge gefunden.

13. Nr. 1956. August K., 53 J. (11. X.—10. XI. 97). Magenbeschwerden seit 1 Jahr, seit 4 Wochen häufiges Aufstossen und Erbrechen. Abmagerung von 65 Pfd. Gastrektasie, Stenose des Pylorus. Resistenz

im Epigastrium. Gastroenterostomie nach Wölfler-Murphy. (v. Hacker wegen Fixierung des Magens nicht ausführbar). Befund: scirrhöse Infiltration des Pylorus und der kleinen Kurvatur. Nach Operation Regurgitation von Dünndarminhalt und Galle in Magen. Deshalb nach 4 Tagen 2. Laparotomie in der alten Narbe und Nahtanastomose zwischen zu- und abführenden Jejunumschenkel. Von da ab Verlauf ungestört. Knopfabgang nicht beobachtet.

14. Nr. 2395. Karoline Sch., 54 J. (18. XII. 97—19. I. 98). Seit 4 Jahren Kreuzschmerzen und Tumor im Unterleib konstatiert. Seit 10 Wochen Magenbeschwerden. — Rechtsseitiger Ovarialtumor. Verdacht auf malignen Pylorustumor. (HCl negativ; kein epigastrischer Tumor fühlbar). Gastroenterostomie nach Hacker-Murphy, rechts. Ovariotomie. Befund: Rechts. Dermoidkystom mit Stieldrehung. Carcinoma pylori mit kleinen Drüsenmetastasen in Umgebung. † nach vier Wochen an Fettdegeneration des Herzens. (Lokaler Wundverlauf, von leichter Stichkanaleiterung abgesehen, ungestört).

15. Nr. 573 (1392). Julius F., 44 J. (10. III.—7. IV. 97; 6. VII. — 28. VII. 97). Seit 7 Monaten Magenbeschwerden, seit 3 Monaten Erbrechen. — Starke Magendilatation mit motorischer Insufficienz. Palpabler Tumor im Epigastrium. HCl negativ. Gastroenterostomie nach Hacker-Murphy. Befund: Apfelgrosses scharf begrenztes Carcinom des Pylorus. Nach 4 Monaten 2. Laparotomie. Beabsichtigte Pylorusresektion wegen zahlreicher Drüsenmetastasen nicht mehr möglich. Verlauf günstig. Knopfabgang? Anastomose funktioniert gut.

16. Nr. 2013. Wilh. Sch., 18 J. (18. X. 97—2. I. 98). Vor 8 Wochen Beginn; ständiges Erbrechen und Schmerzen. Hochgradige Abmagerung mit ausgedehnten Hämorrhagieen in Haut. — Kolossale Kachexie und hämorrhagische Diathese. Gastrektasie mit motorischer Insufficienz; kleine Resistenz im Epigastrium. Gastroenterostomie nach Hacker-Murphy in Cocainanästhesie. Befund: Wallnussgrosse, derbhöckerige Härte am Pylorus. Verlauf in den ersten 4 Wochen sehr günstig. Rasche Gewichtszunahme und Verschwinden der hämorrhagischen Diathese. Nach 4 Wochen wieder Beschwerden, weshalb 2. Laparotomie, um Resectio pylori auszuführen und eventuell nach Knopf zu fahnden, der noch nicht abgegangen. Resektion wegen Grössenzunahme des Tumors und zahlreicher Drüsenmetastasen nicht mehr möglich; Knopf nicht gefunden. Rasche Zunahme der Krebs-Kachexie.

17. Nr. 2188. Jakob N., 34 J. (11. XI.—1. XII. 97). Seit 5 Jahren Magenbeschwerden, seit 3 Monaten stetes Erbrechen. Grosse Abmagerung. — Starke Magendilatation. Höckeriger Tumor im Epigastrium. HCl negativ. I. Operation am 15. XI. 97: Versuch der Pylorektomie wegen Aussetzen des Pulses abgebrochen. Zunächst Gastroenterostomie nach Hacker-Murphy. Befund: Cirkuläres Pyloruscarcinom von 9 cm Länge. Anfangs günstiger Verlauf. Vom 10. Tag ab Appetitmangel,

viel Brechneigung, ab und zu Regurgitation von Galle. Deshalb nach 15 Tagen 2. Operation: Resectio pylori und Entfernung des Knopfes aus Magen, welch ersterer an Anastomosestelle noch fest sass und offenbar Passagestörung gemacht hatte. Exitus letalis nach 20 Stunden im Collaps. Peritonitis.

18. Nr. 2248. Max R., 61 J. (19. XI.—21. XII. 97). Im Frühjahr wegen Prostatahypertrophie in hies. Klinik Bottini'sche Kauterisation mit gutem Erfolg. Seit Februar 97 Druck nach dem Essen, Aufstossen, Abmagerung um 40 Pfd. — Geringe Magendilatation, motorische Insufficienz. Resistenz im Epigastrium. Keine freie HCl. Gastroenterostomie nach Hacker-Murphy. Befund: Scirrhöser Tumor des Ptörtners mit Drüsenmetastasen. Verlauf ohne Störungen. Knopfabgang nicht bemerkt. Anastomose funktioniert gut.

3) Pylorektomieen 2 Fälle; 2 M., 1 †.

1. 2188. s. o. Nr. 17.

2. Nr. 1186. Leo G., 65 J. (11. VI.—30. VII. 97). Seit 7 Monaten Abmagerung und Magenschmerzen. Seit 2 Monaten Behandlung mit Magenausspülungen. — Gastrektasie mit motorischer Insufficienz. Höckeriger Tumor im Epigastrium. HCl negativ. Pylorektomie nach Kocher mit Naht. Befund: Wallnussgrosses Carcinom des Pylorus, besonders in der hintern Wand desselben entwickelt. Zwei kleine Drüsenmetastasen. Heilung. In der ersten Woche starke Bronchitis. Bauchwunde geht nach Entfernung der Nähte im oberen Ende etwas auseinander. Heilung per granulationem.

D. Erkrankungen des Darms und Peritoneums.

(42 Fälle; 18 M., 24 W., 4 †.)

(Wurmfortsatz, Hernien und Rectum s. u. bes. Abschnitt.)

I. Verletzungen, vergl. unter A. Bauchverletzungen.

II. Entzündungen. 16 Fälle; 7 M., 9 W., 2 †.

A. Einfach chronische Entzündungen. Narbenbildungen. 5 Fälle; 2 M., 3 W., 1 †.

5 Fälle, in denen es sich dem Anschein nach um Adhäsionsbildungen im Peritoneum, Knickungen des Darmes mit Stenose des letzteren handelte. Im ersten Falle war die Diagnose auf Carcinom der Flexura sigmoidea gestellt worden, doch fanden sich bloss Verwachsungen und Fixierung am Colon descendens unbekannter Aetiologie. Im zweiten Falle wurde ebenfalls ein Hindernis maligner Natur am Colon descendens vermutet, bei zwei weiteren Patienten lag die Passagestörung in der Coecalgegend. Der fünfte Fall betraf einen Ileus, bedingt durch mehrfache Verknickungen und Achsendrehungen von Ileumschlingen im kleinen Becken nach vaginaler Uterus- und Adnexexstirpation.

1. Nr. 1111 (1170). Mann, 53 J. Stenose des Colon descendens durch Adhäsionen bedingt. Laparotomie, Lösung der Verwachsungen. Heilung.

Angeblich seit 3 Monaten Schmerzen in der linken Bauchseite, lästige Verstopfung, Appetitlosigkeit und Abmagerung. Objektiv findet sich bei dem sonst gesunden Mann, der nie krank gewesen sein will, der Leib trommelartig aufgetrieben, in der linken Regio hypogastrica fühlt man eine schräg gelagerte wurstartige Resistenz, die trotz Einläufen und Abführmitteln nicht vollständig verschwindet. Aufblähung des Colon vom Rectum aus bloss bis zu der betr. Stelle möglich in der l. Flexura sigmoidea. Wegen Verdachtes auf Carcinom Laparotomie am 12. VI. 97: Nirgends ein Tumor nachweisbar. Das Colon descendens war an seiner Aussenseite stärker als gewöhnlich an das Peritoneum parietale fixiert, das äussere Blatt des Mesocolon schien in queren Falten geschrumpft. Die letzteren werden in der Länge von 6 cm parallel dem Colon durchgeschnitten, dann der obere Peritonealrand mit dem unteren in querer Richtung durch 6—7 Knopfnähte vereinigt. Glatte Wundheilung. Stuhl regelmässig ohne Beschwerden. Rasche Rekonvalescenz und Körpergewichtszunahme.

2. Nr. 1411. Frau, 60 J. Stenose des Colon descendens, durch Adhäsionen, Knickung oder Achsendrehung bedingt(?). Occlusio intestini seit 4 Tagen. Laparotomie, Einnähung des Colon transversum in Bauchwunde ohne Eröffnung des Darms. Heilung.

Seit zwei Jahren leidet Patientin an zunehmender Obstipation ohne sonstiges Krankheitsgefühl. Vier Tage vor dem Eintritt in die Klinik stellte sich Meteorismus ein, dauernde Verstopfung, seit 2 Tagen ständiges Erbrechen. Bei der Aufnahme am 11. VII. zeigt sich bei der sonst gesunden Patientin das Abdomen stark tympanitisch aufgetrieben, nirgends abnorme Resistenz, Dämpfung oder Tumor fühlbar. Galliges Erbrechen. Trotz Magenausspülung, Einläufe etc. kein Stuhl. Deshalb am 12. XI. in Chloroformnarkose Laparotomie und Einnähung des stark geblähten Colon transversum in die Bauchwunde. Der Darm sollte in zweiter Sitzung eröffnet werden, was jedoch unnötig wurde, da am nächsten Tage auf Einlauf Winde und dünner Stuhl sich einstellte. Am 14. XI. sehr reichliche Kotentleerung per anum. Rückgang aller Stenoseerscheinungen. Die Serosa des eingenähten Darms überdeckt sich mit Granulationen und überhäutet später völlig. Dauerndes Wohlbefinden bis heute (XI. 98).

3. Nr. 430. Frau, 37 J. Narbige(?) Stenose der Coecalgegend nach chron. Perigastritis und Peritonitis infolge alten Ulcus ventriculi. Ileocolostomie. Heilung.

Im Jahre 92 erste Erscheinung von Magenulcus mit mehrfachen Magenblutungen. Im Jahre 92 angeblich nach Erkältung Bauchfellentzündung von mehrwöchentlicher Dauer mit viel Erbrechen, damals ohne

Stuhlbeschwerden (ärztl. Bericht!). Seit Ende 96 zunehmendes Aufgetriebensein des Leibes, Stuhlgang angehalten, viel Aufstossen und Gurren im Leib. Eintritt in die Klinik 15. II. 97. Es fand sich bei der sonst gesunden Patientin mässige Dilatation des Magens, sehr starker Meteorismus des Dünndarms mit heftiger, kolikartiger Peristaltik desselben, der seinen Inhalt mühsam nach dem Coecum und Colon fortzuschaffen scheint. Die Diagnose lautete auf Stenose des Colon transversum nach Perigastritis chronica. — Bei der am 17. II. vorgenommenen Laparotomie wurden zunächst einzelne strangförmige Netzadhäsionen gelöst. Colon transversum und ascendens waren bis zum Coecum zusammengefallen und leer, das Ileum enorm hypertrophisch und ausgedehnt, am Coecum kein Tumor, keine Invagination fühlbar. Processus vermiformis lag retroperitoneal und war unverändert. An den Adnexen des Uterus nichts Abnormes. Murphyknopfanastomose zwischen dem nach abwärts fixierten untersten Ileumabschnitt und Colon ascendens. Um die stark geblähten, eventrierten Dünndarmschlingen in die Bauchhöhle reponieren zu können, musste der Darm durch kleinen Einschnitt erst entleert werden. Naht der Incisionsstelle. Toilette der Bauchhöhle. Spencer-Wells'sche Bauchnaht. Heilung ohne Störung. Abgang des Knopfes am 11. Tag. Am 18. III. 97 beschwerdefrei entlassen.

4. Nr. 1796, 2265. Mann, 63 J. Relative Stenose des Colon ascendens bedingt durch chron. peritonitische Adhäsionen und Stränge. Coecostomie. Später Verschluss des Anus praeternaturalis. Zweite Coecostomie.

Seit einigen Monaten Gurren und Kollern im Leib mit zeitweisen Schmerzen, Stuhlgang angehalten, oft 3—6 Tage lang. Seit 3 Wochen zunehmender Meteorismus, seit 14 Tagen Aufstossen und Erbrechen. — — Angeblich nie frühere Erkrankungen. — Eintritt in die Klinik 14. IX. 97. Kräftig gebauter Mann ohne nachweisbare Erkrankung der Lungen und des Herzens. Urin normal. — Das Abdomen ist trommelartig gespannt, starker Meteorismus mit sichtbarer und hörbarer Peristaltik des Dünndarms; nirgends Dämpfung. Diagnose lautet auf Coecalstenose, wahrscheinlich maligner Natur. — 22. IX. 97 in Chloroformnarkose I. Laparotomie, nachdem Erscheinung trotz Einläufe etc. sich verschlimmert hatten. Schnitt vom Aussenrand des r. Rectus abd. Das Coecum war noch gebläht und durch eine Reihe von peritonit. Strängen und Verwachsungen an Umgebung fixiert, das Colon ascendens zusammengefallen. Kein Tumor nachweisbar. Lösung der Adhäsionen, Entfernung des ebenfalls adhärenten geschrumpften Wurmfortsatzes. Da bei dem starken Meteorismus eine Anastomose unthunlich erschien, wurde das gut zweifaustgrosse Coecum vor die Bauchwunde gelagert und hier durch Nähte fixiert. — Eröffnung des Coecum nach 48 Stunden mit dem Thermokauter, worauf sich in den nächsten Tagen reichlich Stuhl entleert und der Meteorismus verschwindet. —

Am 18. X. für einige Zeit nach Hause entlassen. Wiedereintritt 14. XI. 97. Patient hat sich sehr gut erholt. Stuhl geht zur Hälfte per anum praeternaturalem, zur Hälfte per rectum ab. Tumor nirgends nachweisbar. Deshalb wird Verschluss der Kotfistel am 27. XI. beschlossen und in Narkose ausgeführt. Ablösung des Darmes und Naht der Oeffnung mit Seide in zwei Etagen. Rascher Wiederauftritt von Meteorismus und Occlusionserscheinungen, deshalb am 1. XII. III. Laparotomie. Da der Versuch, eine Anastomose zwischen Ileum und Colon anzulegen, wegen der festen Verwachsung der Därme und der Morschheit der Wandungen derselben zu schwierig erscheint, wird wieder einfache Colostomie ausgeführt. Darnach Abnahme der Occlusionserscheinung. — 21. XII. mit gut funktionierender Kotfistel entlassen, Teil des Stuhles geht per rectum ab. Zur späteren Operation wiederbestellt.

5. Nr. 1164. Frau S., 51 J. Ileus bedingt durch mehrfache Knickung und Adhäsionen des Dünndarms nach vaginaler Uterusexstirpation wegen tub. Adnexeiterung (siehe auch Kapitel „weibliche Geschlechtsorgane").

Im Jahr 96 erkrankte Pat. an linksseit. (tuberkul.?) Parametritis mit sekundärem Eiterdurchbruch in den Mastdarm. Im Mai 97 stellten sich Erscheinungen von Darmverschluss mit Kotbrechen ein, weshalb durch Prof. Czerny auswärts Colostomia sin. gemacht wurde. Am 9. VI. Eintritt in die Klinik. Die gynäkologische Untersuchung ergab das Vorhandensein eines linksseitigen Eiterherdes der Uterusadnexe mit Verwachsung, Perforation und Kompression des Rectum. Deshalb am 18. VI. in Narkose vaginale Uterusexstirpation mitsamt eines linksseitigen, grossen, vereiterten Adnextumors, der sich bei der mikroskopischen Untersuchung als tuberkulöser Natur erwies, wahrscheinlich ausgehend von der linken Tube. — Anfangs guter Verlauf. — Nach 7 Tagen plötzlich mittags Collaps, Erbrechen, kein Stuhl, kein Windabgang, zunehmender Meteorismus, der sich in den nächsten Tagen trotz Einläufe etc. bis zu Ileusbild steigert. Daher am 28. VI. Laparotomie: Medianschnitt legt stark geblähte Dünndarmschlingen frei, die im kleinen Becken fixiert sind. Bei dem Versuch, dieselben zu lösen, reisst eine Schlinge quer ein und ergiesst Kot in die Umgebung. Es waren im Ganzen 3 strangförmige Adhäsionen im Becken, die getrennt wurden und von denen eine Achsendrehung der Darmschlinge verursacht hatte mit völliger Verlegung des Darm-Lumens. Murphyknopfvereinigung der eingerissenen Schlinge. Toilette der Bauchhöhle. Drainage. Naht. Am Schlusse der Operation (Aethernarkose) Patientin sehr kollabiert, Puls klein und frequent. Kochsalzinfusionen. Exitus letalis 5 Stunden p. op. Sektionsbefund s. o.

B. Tuberkulöse Entzündungen. 11 Fälle; 5 M., 6 W., 1 †.

Von den 11 zur Beobachtung gelangenden Fällen wurden 9 operiert, 2 wurden als für Operation ungeeignet entlassen und mit internen Mitteln behandelt (s. u.). Von den 9 operierten Fällen zeigten 5 die Symptome einer diffusen exsudativen tuberkulösen Peritonitis mit miliarer Dissemination von Tuberkelknötchen auf dem Peritoneum parietale und viscerale; in einem Fall (von den 5) konnte als wahrscheinlicher Ausgangspunkt der Peritonealtuberkulose eine käsige Salpingitis festgestellt werden, weshalb beide Tuben exstirpiert wurden. Im Uebrigen bestand die Operation in der medianen Eröffnung des Sackes, Entleerung des Ascites und Austupfen des Peritonealraumes mit Gazetupfern; einmal (s. u.) wurde wegen bestehender Inguinalhernie statt des medianen ein seitlicher Bauchschnitt angelegt.

Die übrigen 4 Fälle betrafen chronisch-adhäsive Formen von tuberkulöser Peritonitis mit abgekapselten fibrinös-eitrigen Exsudaten, Verwachsungen der Därme, Tumor- und Stenosenbildungen der letzteren. In zwei Fällen waren Wurmfortsatz und Coecum wahrscheinlich primär erkrankt, in einem dritten Fall ging der Prozess wohl von den uterinen Adnexen aus. Die operativen Eingriffe bestanden in Entleerung der Eiterherde, Lösung der Adhäsionen; dreimal wurde der Wurmfortsatz entfernt, zweimal Enteroanastomosen zwischen Ileum und Ileum bezw. Ileum und Colon angelegt (einmal Darmnaht, einmal Murphyknopfanastomose), einmal ein 22 cm langes Stück Dünndarm reseciert (Darmnaht). Bei einer Patientin traten im Anschluss an Operation Kotfisteln auf, die zweimalige Encheiresen behufs Nahtverschluss der Fisteln notwendig machten, beidemal ohne dauernden Erfolg.

1) Unoperierte Fälle.

Nr. 447. Mann, 54 J. Hochgradiger Phthisiker in extremis mit Erscheinung von chron. tuberkulöser Perigastritis, Magen- und Darmbeschwerden, von auswärts mit der Diagnose Carcinoma pylori eingewiesen. Erhält Tink. Chinae comp. mit Tct. Rhei. Entlassen.

Nr. 831. Mann, 18 J. Tuberkulöses Individuum mit blutigen Diarrhöen ohne Tumor- und Stenoseerscheinung. Auf innere Klinik verlegt.

2) Peritonitis chron. tubercul. exsudativa.

Nr. 228. Frau, 38 J. Anämische Frau mit chron. linksseit. Lungenspitzenkatarrh und Vitium cordis ohne Oedeme. Starke Schwellung des Leibes, bedingt durch beträchtlichen freien Ascites, angeblich seit 4 Monaten entstanden. Per vaginam nach rechts und hinter dem Uterus eine pralle, druckempfindliche Resistenz zu fühlen, linksseitige Adnexe eben-

falls geschwellt. — Die Laparotomie am 20. I. 97 bestätigte die klin. Diagnose, nach der es sich um beiderseit. käsige Salpingitis mit sekundärer tuberkulöser Peritonitis handelte. Entleerung des Ascites (über 2 Liter). Beiderseitige Salpingektomie. In Rekonvalescenz mehrmals Fieber ohne lokal nachweisbare Ursache. Bei Entlassung am 7. III. 97 war Narbe fest verheilt, kein Ascites nachweisbar.

Nr. 1809. Mann, 39 J. Hochgradige Anschwellung des Leibes bis zu 131 cm Nabelumfang durch freien Ascites, seit 6 Monaten langsam entstanden, ohne Oedeme, ohne Leber-, Nieren- und Herzerkrankung. — Klin. Diagnose: Tuberkulöse Peritonitis. Laparotomie 14. IX. 97. Es werden 9 Liter Ascites entleert; auf dem Peritoneum massenhafte miliare Tuberkelknötchen. — In der Rekonvalescenz ausgedehnte Hämorrhagieen in Haut und Schleimhäuten, Hämaturie. Stichkanalblutungen bedingt durch die erst nachträglich bekannt werdende Thatsache, dass Patient aus einer Bluterfamilie stammt und selbst Hämophile ist. In der Nacht vom 18. auf 19. IX. unter dem Zeichen einer inneren Blutung plötzlicher Collaps, der trotz Analepticis etc. am 19. IX. mittags zum Exitus letalis führt. — Sektionsbefund: Tuberkulöse Peritonitis mit durch Blut stark gefärbtem zum Teil abgesacktem serösem Exsudat. Massenhafte mehr oder weniger in Organisation vorgeschrittene Gerinnsel in der Bauchhöhle. Hämorrhagieen im Kehlkopf, am Epicard, in der Milz, Leber, Darm, Magen, Blase und Niere. Parenchymatöse Hepatitis, Fettdegeneration der Leber.

Nr. 1788. Mädchen, 16 J. Seit einem Vierteljahr Schmerzen im Leib mit langsam wachsender Anschwellung desselben. Urin und Stuhl normal, ebenso Lungen- und Herzbefund. Abdomen zu 74 cm Umfang ausgedehnt durch freien Ascites ohne Resistenz- oder Tumorbildung. Kleiner Nabelbruch. — Am 15. IX. Laparotomie und Entleerung von $1^1/_2$ Liter leicht getrübten Ascites. Miliare Dissemination von Knötchen auf Peritoneum. Toilette der Bauchhöhle, Excision des Nabelbruches. Bauchnaht. — 17. X. geheilt entlassen. Ascites bis jetzt nicht wiedergekehrt.

Nr. 1859. Frau, 38 J. Patientin mit Phthisis pulmon. incipiens und chron. Nephritis mit Albuminurie leidet angeblich seit 6—8 Wochen an Schmerzen im Leib mit langsam wachsendem freiem Ascites. Stuhl ziemlich normal und regelmässig. Zunächst Schmierseifeneinreibung verordnet, da aber Ascites rasch zunimmt, so am 11. X. 97 Laparotomie, Entleerung von 3 Liter graulich-gelbem Ascites; die Därme waren stark verklebt, fühlten sich sandig an. Lösung von Adhäsionen, Toilette der Bauchhöhle. — In der Rekonvalescenz starke Bronchitis mit viel Husten. Normale Wundheilung. Bei der Entlassung am 20. XI. wieder leichter Erguss in Bauchhöhle nachweisbar.

Nr. 2184. Frau, 66 J. Seit einiger Zeit Anschwellung des Leibes und Auftreten eines rechtsseitigen Inguinalbruches, der seit zwei Tagen

schmerzhaft ist. Leichte Dämpfung in der rechten Regio hypogastrica. Stuhl regelmässig, einmal Erbrechen vor 3 Tagen. — Mit der Diagnose einer rechtseitigen eingeklemmten Inguinalhernie wird rechtsseitige Herniotomie ausgeführt. In dem zwerchsackförmigen Bruchsack ist ein Netzzipfel adhärent, der losgelöst und reseciert wird. Aus der Bauchhöhle entleert sich trüber Ascites, ca. 1 Liter. Excision des Bruchsackes, Drainage der Bauchhöhle durch eingelegtes Drainrohr, Bruchpforten-Catgutnähte. Hautnaht. Wundverlauf ungestört. Bei Entlassung am 29. XI. langsame Wiederkehr des Ascites. Weitere Operation von Patientin verweigert. (Tuberkulöse Natur des Ascites nicht ganz sicher gestellt).

3) Peritonitis chronica adhaesiva tubercul. mit abgesackten Exsudaten, Tumorbildung etc.

Nr. 625. Mann, 20 J. Patient kommt in die Klinik zunächst wegen einer tuberkul. kompleten Mastdarmfistel, die am 23. III. 97 in Narkose gespalten, exkochleiert und thermokauterisiert wird. Während des Aufenthalts in der Klinik stellen sich profuse quälende Diarrhöen ein, es entwickelt sich allmählich schmerzhafte Resistenz in der Coecalgegend mit zunehmenden Stenoseerscheinungen des Darms; kein Ascites nachweisbar, Lungen und Nieren gesund. Mit der Diagnose einer tuberkulösen Coecalstenose wurde am 20. V. zur Laparotomie geschritten mit rechtseit. schrägem suprainguinalem Schnitt. Ileum und Coecum waren durch Adhäsionen fixiert, das Ileum besonders dicht an seiner Einmündungsstelle in Coecum durch strangförmige Verwachsungen geknickt; miliare Knötchen in der Serosa des Darmes, kein Exsudat. Wurmfortsatz etwas geschwellt, ohne Ulceration. — Lösung der Verwachsungen, Resektion des Proc. vermiformis, Knopf-Anastomose zwischen Ileum und Colon ascendens. Reaktionsloser Verlauf. Diarrhöen verschwinden allmählich. 22 Pfund Körpergewichtszunahme in 5 Wochen nach Operation. Knopf ab 18 Tage post operat.

Nr. 1190. Mann, 27 J. 12. VI.—22. VII. 97. Seit 2 Jahren Verdauungsbeschwerden, seit $^3/_4$ Jahr Schmerzen in Coecalgegend mit Meteorismus und Diarrhöen. Starke Abmagerung. In Coecalgegend apfelgrosse, druckempfindliche Resistenz. Klinische Diagnose: Darmtuberkulose mit Stenosenbildung in Coecalgegend. — Am 16. IV. Laparotomie: Coecaltumor ist gebildet durch verbackene Darmschlingen, zwischen denen verschiedene kleinere und grössere abgesackte Abscesse liegen. Serosa mit Tuberkelknötchen übersät. Bei Lösung der Adhäsionen zeigten sich an zwei verklebten Ileumschlingen tuberkulöse Ulcerationen der Wandung mit drohender Perforation; deshalb wurden Ulcera excidiert und miteinander durch Naht anastomosiert. Resektion des verdickten, tuberkulös entzündeten Wurmfortsatzes. Guter Wundverlauf, vorübergehende Besserung, nach 3 Wochen Wiederkehr der Beschwerden. Ungeheilt entlassen.

Nr. 1676. Frau, 48 J. Anämische Frau ohne nachweisbare Lungenerkrankungen, bei der sich seit einem Jahr Unterleibstumor entwickelt hat. Zeitweise etwas Fieber und Druckempfindlichkeit der Geschwulst. Diagnose schwankt zwischen Ovarialkystom mit entzündlichen Komplikationen und abgesackter tuberkulöser Peritonitis. — Am 26. VIII. 97 Laparotomie: Entleerung eines grossen eitrig-fibrinösen abgekapselten tuberkulösen Abscesses, dessen Wandung durch fest verwachsene Darmschlingen gebildet werden, Drainage nach aussen. Langsame Rekonvalescenz. Bei Entlassung am 24. X. 97 ist Leib noch etwas meteoristisch, aber nicht mehr empfindlich. Wunde geheilt. Kein Fieber. Appetit und Stuhlgang normal.

Nr. 654. Mädchen, 23 J. 26. III. 97—14. X. 97. Peritonitis tuberculosa adhaesiva im Bereich der unteren Hälfte des Abdomens; linkseitige parauterine Eiteransammlung. Salpingitis et Oophoritis dextra tuberculosa. Nach mehrwöchentlicher Behandlung mit Bädern, Schmierseifeneinreibungen I. Laparotomie am 24. IV. 97: Lösung von Darmadhäsionen, Entleerung und Drainage eines gänseeigrossen linkseitigen parauterinen käsigeitrigen Abscesses; Entfernung der tuberkulös erkrankten rechtseitigen Adnexe. Die linkseitigen kamen nicht zu Gesicht. Nach Operation Abfall des vorher bestehenden Fiebers, Besserung. Behandlung mit Tuberkulininjektionen (TR), im Ganzen $^{10}/_{500}$ mgr. — Am 29. V. bildet sich eine Dünndarmkotfistel in der Wunde mit Fieber, so dass am 30. VI. 2. Laparotomie notwendig wurde: Naht zweier tuberkulöser Ileumkotfisteln sowie eines Loches im Colon descendens. Bald nach Operation brechen die Fisteln von Neuem auf; es entleert sich viel Dünndarmkot nach aussen, Patient fiebert, kommt immer mehr herunter, deshalb am 30. VII. 3. Laparotomie: Exstirpation der käsig entarteten linkseitigen uterinen Adnexe, Auslösung einer fistulösen Ileumschlinge aus kleinem Becken, wo sie mit Adnexen und Uterus verwachsen war. Resektion von 22 cm tuberkulösen Dünndarms. Vereinigung durch Darmnaht in 2 Etagen. Exstirpation des käsig geschwellten, ulcerierten Wurmfortsatzes. Tamponade der Bauchhöhle, Bauchnaht. In den ersten 4 Wochen post. oper. guter Verlauf. Erst in der 5. Woche entleert sich wieder Dünndarmkot durch Wunde. Von da ab wieder Fieber, Schmerzen, Rückgang der Kräfte. Bäderbehandlung. 14. X. auf Wunsch nach Hause entlassen.

Aufzuzählen ist hier noch folgender Fall, der im Jahr 1896 wegen tuberkulöser Colonstenose zur Operation kam und noch zu Beginn des Jahres 1897 bis zu dem am 19. II. erfolgten Tode verpflegt wurde.

Nr. 35. Frau, 51 J. Phtisica. Im Oktober 1896 Ileuserscheinungen, bedingt durch tuberkulöse Darmstenose der linken Flexura coli transversi; deshalb damals Coecostomie. Am 7. XII. 2. Laparotomie: Versuch

der Exstirpation des Tumors musste aufgegeben werden, deshalb Enteroanastomose zwischen Colon transversum und descendens mit Murphyknopf. Abgang des Knopfes 15 Tage post operationem. Zunahme der Lungenphthise, Jauchung des Colontumors. Kachexie. Exitus letalis 19. II. 97.

III. Maligne Tumoren (13 Fälle; 7 M., 6 W., 2 †.)

A. Sarkome (2 Fälle; 1 M., 1 W., 2 †.)

Myosarkom des Jejunum. Darmresektion. †.

Nr. 249. Frau, 43 J. Vor 7 Jahren Blinddarmentzündung. Seit einem Jahr zunehmende Verstopfung und Schmerzen im Leib. Status: Anämische Patientin. In der Haut des ganzen Körpers zahlreiche weiche, kleine Fibrome von Stecknadelkopfgrösse, die angeblich erst in den letzten Jahren entstanden sein sollen. Die vaginale und abdominale Untersuchung ergab den Uterus vergrössert, rechts und links von demselben je einen mit ihm zusammenhängenden Tumor, der für Myom, und isoliert davon, bis ans Epigastrium reichend, einen weiteren, etwas knollig-höckerigen Tumor, der für ein adhärentes Ovarialkystom gehalten wurde. Laparotomie 21. I. 97: Es fand sich ein Myosarkom des Jejunum mit Uebergreifen auf das Mesenterium und die Mesenterialdrüsen, das rechte cystisch entartete Ovarium und den Wurmfortsatz. Starke Verwachsungen der benachbarten Därme mit dem Tumor. Uterus myomatosus. Resektion des Dünndarms in 12 cm Länge. (Murphyknopfvereinigung end-to-end). Exstirpation des rechten Ovarium und des Processus vermiformis. Ausschälung einiger vergrösserter Mesenterialdrüsen. Bauchnaht. Exitus letalis im Collaps, 5 Stunden nach der 2½stündigen Operation.

Medullarsarkom der Mesenteriallymphdrüsen. † nach 5 Wochen.

Nr. 1999. Mann, 30 J. 16. X. 97—27. XI. 97. Kopfgrosser Tumor des Abdomens oberhalb der Symphyse fühlbar, mit den hinteren Lagen der Bauchwand verwachsen, von derb-elastischer Konsistenz, wenig verschieblich, ohne bekannte Ursache seit ca. ½ Jahr angeblich entwickelt. Keine Stenoseerscheinungen des Darms, kein Fieber. Die klinische Diagnose lautete auf Tumor der vorderen Bauchwand, wahrscheinlich Sarkom (vielleicht vom Urachus ausgehend?). Die am 19. X. 97 ausgeführte Operation zeigte, dass ein kolossales Sarkom vorlag, das aus dem Abdomen aufsteigend mit der vorderen Bauchwand verwachsen und im Centrum medullär erweicht war. Ausräumung der erweichten Massen mit der Hand, Tamponade der grossen Höhle mit Gaze zum Stillen der starken parenchymatösen Blutung. Der Tumor war allseitig gegen den Darm abgekapselt. Die anatom. Diagnose lautete auf medulläres Lymphosarkom ausgehend von mesenterialen Lymph-

drüsen. In den nächsten Wochen nach Operation starke Jauchung und Zerfall der Geschwulstmassen. Exitus letalis 27. XI. 97. Die Sektion bestätigte die obige anat. Diagnose. Es fand sich ausserdem diffuse sarkomatöse Peritonitis. Metastasen in Leber, Nieren, periportalen und inguinalen Lymphdrüsen, in der Magenwand. Cystitis purulenta, beiderseitige Pyelitis bezw. Pyelonephritis.

B. Carcinome. 11 Fälle (6 M., 5 W.).

In 4 Fällen, die aus verschiedenen Gründen (s. u.) nicht zur Operation kamen, sowie in 2 weiteren Fällen, bei denen wegen Darmstenoseerscheinungen Colostomie gemacht wurde, handelt es sich bloss um Wahrscheinlichkeitsdiagnose des Carcinom. In den übrigen 5 Fällen konnte die Diagnose „Krebs" mikroskopisch bestätigt werden. Einmal fand sich eine diffuse Carcinose des Peritoneums mit Ascites mit unbekanntem Primärsitz (Laparotomie), einmal sass das Carcinom am Coecum (Resectio coeci), einmal am Colon ascendens (Probelaparotomie), zweimal am Colon descendens (Resectio coli). In den beiden Fällen von Colostomie sass das (carcinomatöse) Hindernis ebenfalls im untersten Teil des Colon descendens, das eine Mal wahrscheinlich als Primärtumor, das andere Mal als sekundäre Erkrankung von einem primären Carcinom des Ovarium ausgehend.

1) Unoperierte Fälle. 4 Fälle (3 M., 1 W.).

Nr. 925. Mann, 49 J. Derber höckeriger Iliacaldrüsentumor in der linken Bauchseite, wahrscheinlich carcinomatöser Natur. Als primäres Carcinom wird ein Darmtumor vermutet, da Patient in der letzten Zeit mehrmals Durchfälle und einmal Erbrechen gehabt hat. Kein Blutabgang beim Stuhl, keine Stenoseerscheinungen; per rectum nichts fühlbar. Operation verweigert.

Nr. 1142. Mann, 64 J. Derber, höckeriger Tumor von Faustgrösse in der linken Unterbauchgegend, von der linken Flexura sigmoidea ausgehend bei kachektischem Manne, der über unregelmässigen, erschwerten Stuhlgang klagt. Wahrscheinlich Carcinom der linken Flexura coli sigmoid. Operation verweigert.

Nr. 1899. Frau, 37 J. Seit 1/2 Jahr Entwickelung eines derben Tumors im linken Hypochondrium, ohne besondere Beschwerden. Carcinom des Netzes oder Querdarms? Wegen gleichzeitig bestehenden Diabetes von operativem Eingriff abgesehen.

Nr. 2254. Mann, 57 J. Kachektischer Mann, der seit 1/2 Jahr an Darmblutungen leidet und zeitweiser Verstopfung. In beiden Inguinalgegenden harte Drüsen. Verdacht auf carcinomatösen Tumor in Flexura coli sigmoidea. Ohne Stenoseerscheinungen, daher keine Operation.

2) Probelaparotomieen. 2 Fälle (1 M., 1 W.).

Nr. 725. Frau, 38 J. Hochgradige Anschwellung des Leibes durch freien Ascites, angeblich seit 5 Wochen entwickelt. — Zuerst Punktion des Abdomens und Entleerung von 13 l Ascitesflüssigkeit. Am 14. IV. Laparotomie, wobei sich diffuse Carcinose des Peritoneums findet. Toilette der Bauchhöhle. — Wundverlauf ungestört. Nach 3 Wochen ungeheilt entlassen mit wiederkehrendem Ascites.

Nr. 1836. Mann, 53 J. Carcinöser Tumor des Colon ascendens angeblich seit 6 Wochen entstanden mit geringer Darmstenoseerscheinung. Am 25. IX. 97 Laparotomie. Der Tumor zeigt breite Verwachsungen und Uebergreifen auf Gallenblase, Netz, Leber; deshalb beabsichtigte Resektion unmöglich. Schluss der Bauchwunde. — Normaler Wundverlauf. Nach 3 Wochen entlassen.

3) Colostomieen (mit Ausschluss der Colostomieen bei Rectumcarcinom s. u. Rectum). 2 Fälle (1 M., 1 W.).

Nr. 2034. Frau, 58 J. Seit 4 Monaten Erscheinung von Darmstenose. Zunehmender Meteorismus; seit 24 Std. Erbrechen. Stenose des Dickdarms. Per vaginam fühlt man im hinteren Douglas höckerige Tumormassen. Klinische Diagnose: Ileus durch Stenose des Colon, wahrscheinlich bedingt durch primäres Carcinom des Ovariums. Sitz im Colon nicht sicher zu bestimmen, daher Coecostomie, die am 22. X. 97 in Narkose ausgeführt. Nach Einnähung des stark geblähten Coecums in Bauchwunde sofortige Eröffnung des Darms mit Thermokauter. — Abnahme der Ileuserscheinung. Am 15. XI. mit gut funktionierendem Anus praeternaturalis entlassen.

Nr. 2292. Mann, 57 J. Chronische Darmstenose im Bereich des Colon descendens gegen Rectum zu mit schwerer Obstipation und steigendem Meteorismus, seit 2 Jahren langsam entwickelt. Klinische Diagnose: Carcinom mit Verdacht auf Metastasen, Ascites. — Laparotomie am 6. XII. 97: Linksseitige Colostomie in 2 Zeiten. Guter Wundverlauf. Am 21. XII. mit gut funktionierendem After entlassen. — Narkoselähmung des r. Armes (Plexuslähmung), durch Massage gebessert, nicht völlig geheilt.

4) Darmresektionen. 3 Fälle (1 M., 2 W.).

1. Nr. 1270. Frau, 49 J. Faustgrosser, etwas höckeriger, beweglicher Tumor im l. Mesogastrium, der der Patientin seit ½ Jahr zeitweilig krampfartige Schmerzen im Leib verursacht. Keine Darmstenoseerscheinung, keine Blutbeimengung beim Stuhl. Klinische Diagnose schwankt zwischen maligner Degeneration einer linksseitigen Wandermilz oder Wanderniere und malignem Darmtumor. Die am 28. VI. ausgeführte Laparotomie ergab ein ulceröses Carcinom des Colon descendens mit einzelnen carcinomatösen Drüsen des Mesocolon. Darm-

resektion in der Länge von 17 cm samt Entfernung der Drüsen im Mesenterium des Colon. Vereinigung der Darmränder durch cirkuläre Darmnaht. Die benachbarten Darmschlingen waren mit dem Tumor stark verwachsen und mussten losgelöst werden. Dabei zeigte sich eine verdächtige Infiltration im Mesocolon des Colon transversum, die in Markstückgrösse entfernt wurde. Um eine event. später auftretende Ernährungsstörung des Colon überwachen zu können, wurde das letztere mit der verdächtigen Stelle in den oberen Bauchwinkel eingenäht, im Uebrigen die Bauchwunde geschlossen. Drainage durch Knopflochöffnung in der l. Weichengegend. — Reaktionsloser Verlauf. Colon hält sich, Nahtstelle funktioniert gut, sodass Patientin am 28. VII. 97 geheilt entlassen werden kann.

2. Nr. 1871. Mann, 18 J. Eintritt 29. IX. 97, Entlassung 23. XI. 97. Seit 6 Monaten Erschwerung des Stuhlganges mit Koliken, seit 3 Wochen zunehmender Meteorismus, seit 14 Tagen mehrmals Erbrechen. Bei der Aufnahme des abgemagerten Patienten gelingt es durch regelmässige Klystiere und Entleerung des Leibes das stark meteoristisch aufgetriebene Abdomen wenigstens soweit zu entlasten, dass in Narkose eine genauere Palpation des Leibes möglich wird, bei der man eine knollige Härte im Colon descendens am Uebergang in die Flexura sigmoidea feststellen kann.

Am 5. X. I. Laparotomie: Vorlagerung des Colontumors vor die linksseitige Iliacalbauchwunde; an der mesenterialen Innenseite des Tumors sitzen noch 2 kleine carcinomverdächtige Drüsen, sonst keine Metastasen sichtbar. Einnähung des vorgelagerten Colon in Bauchwunde, Eröffnung des stark überdehnten Colon descendens oberhalb des Tumors mit Thermokauter wie bei Colostomie. — In den nächsten Tagen entleert sich massenhaft alter Kot, Leib fällt zusammen, wird weich.

13. X. II. Laparotomie: Resektion des vorgelagerten Tumors samt Drüsen vermittels Thermokauter. Ligatur der spritzenden Mesocolongefässe mit Catgut. Partielle Vereinigung des zu- und abführenden Colonschenkels durch einige Knopfnähte an Mesenterialseite. — Mikroskopische Untersuchung des Tumors ergiebt Adenocarcinom. — Der Stuhl entleert sich in der nächsten Zeit noch ganz durch die Colonfistel.

31. X. III. Laparotomie: Loslösung des Darms, Verschluss des widernatürlichen Afters durch Seideknopfnähte, Reposition des Darmes. Bauchnaht mit Drainage. Vorübergehend bildet sich am Ende der ersten Woche p. op. eine kleine Kotfistel, die sich aber nach kurzer Zeit definitiv schliesst. 23. XI. mit geheilten Wunden entlassen. Stuhl normal per rectum ohne Beschwerden. (Herbst 1898 an Recidiv †.)

3. Nr. 2237. Frau, 54 J. Seit 1 Jahr Tumor in der Ileocoecalgegend, der langsam gewachsen ist, und seit einigen Monaten Erscheinungen relativer Coecalstenose verursacht. Hochgradig anämische Frau. Blut

zeigt bloss 45% Haemoglobingehalt, Körpergewicht 85 Pfd. Vitium cordis ohne Albuminurie, ohne Oedeme. Klin. Diagnose: Coecaltumor, wahrscheinlich Carcinom

25. XI. Laparotomie: Rechtsseitiger Bauchschnitt am Aussenrand des Rectus abdominis. Es zeigt sich ein über faustgrosses Carcinom des Coecums, das bereits auf Peritoneum parietale, Fascia transversa und innere Schichten der muskulären Bauchwand an einer Stelle übergegriffen hat, so dass ein Teil der Bauchwand mit reseciert werden muss, An der Aussenseite des Coecum ein paracoecaler Abscess, der entleert wird. Resektion des Darms mit Tumor in der Länge von 13 cm nach Lösung von Adhäsionen des Netzes und der Leber. Direkte Nahtvereinigung von Ileum und Colonende in 2 Etagen mit Seide. Toilette der Bauchwunde, Drainage Bauchnaht. Verlauf: Am 5. Tag 38°, sonst fieberfreie Heilung ohne irgend welche Störung. Bei der Entlassung der Patientin am 26. XII. ist Bauchwunde bis auf kleine oberflächliche Fistel geschlossen. Stuhl normal, ohne Beschwerden. Kein Meteorismus, keine Schmerzen. Kein Recidiv nachweisbar.

IV. Varia, 13 Fälle (4 M., 9 W.).

I. Darmbeschwerden, meist Obstipation, bedingt durch chronische Colitis bei hysterisch-hypochondrischen Individuen, die meist zur Beobachtung und Diagnose für einige Tage in die Klinik eingewiesen waren. (Nr. 218, 444, 448, 784 (1972), 914, 1067, 1370, 1452.) Die Behandlung bestand zumeist in Regelung der Diät, Enipfehlen von Massage des Abdomens, Oelklystieren, kalten Abwaschungen des Körpers u. s. w.

II. 5 Fälle, die mit der Diagnose einer Retentio alvi, bedingt durch intraabdominellen Tumor, der Klinik zur Untersuchung und eventuellen Operation zugewiesen wurden. Durch Darreichung von Abführmitteln per os, hohen Einläufen mit Wasser, Seifenlösung, Oel per rectum etc. liessen sich die fraglichen Tumoren (Kottumoren, alte Scybala) zum Verschwinden bringen. (Nr. 120, 617, 1077, 1476, 2423.)

E. Entzündungen des Wurmfortsatzes.

(26 Fälle; 19 M., 7 W., † 6.)

(s. auch unter „Peritonitis chronica tuberculosa“).

Davon entfallen auf akute Perforationen des Wurmfortsatzes 9 mit 5 Todesfällen, auf subakute perityphlitische Abscesse 6 mit 1 Todesfall und auf chronische recidivierende Formen 11 ohne Todesfall. Die Todesursache

war in den ersten 5 Fällen jedesmal eine allgemeine eitrige Peritonitis, und die operative Hilfe kam stets zu spät. In sämtlichen 5 Fällen wurde die Peritonealhöhle drainiert, in zweien sogar Gegenöffnung auf der linken Seite gemacht; in 4 Fällen Resektion des meist leicht zu findenden perforierten Wurmfortsatzes, in einem kam er nicht zu Gesicht. In 2 Fällen wurde als Ursache der Perforation des Wurmfortsatzes ein Kotstein gefunden. In allen Fällen beherrschte der Symptomenkomplex des Ileus mit Peritonitis derart das Krankheitsbild, dass nur aus der Häufigkeit der Ursache der wahrscheinliche Ausgangspunkt der Erkrankung in den perforierten Appendix gelegt wurde.

Der 6. Todesfall stand in keinem ursächlichen Zusammenhang mit der Appendixerkrankung resp. der Operation, sondern erfolgte erst 9 Tage post op. an plötzlicher Herzparalyse.

Von den überlebenden 4 akuten Fällen bestand in einem ebenfalls jauchige, aber wahrscheinlich doch abgekapselte Peritonitis, die nach Drainage ausheilte, in einem zweiten neben cirkumskripten jauchigen Herden diffuse Peritonitis mit trübem Exsudat, die linksseitige Gegenöffnung nötig machte. Eine sekundäre Darmfistel im letzten Fall heilte erst nach mehrfachen Operationen. In 2 Fällen wurde der Wurmfortsatz nicht gefunden, in dem einen derselben sekundär reseciert.

Von den 6 subakuten abscedierten Fällen wurde in dreien der Wurmfortsatz nicht gefunden, gleichwohl traten später keine Beschwerden auf, und die Wunden heilten, in einem vierten musste der Wurmfortsatz indessen sekundär wegen Recidiv reseciert werden. In einem weiteren Fall war früher ein postappendicitischer Abscess am Oberschenkel bereits eröffnet worden, der nicht heilen wollte. Nach sekundärer Freilegung oberhalb des Poupart'schen Bandes heilte er, nachdem eine Perforationsstelle des Coecum genäht worden war; der Wurmfortsatz kam dabei nicht zu Gesicht.

Bei den 11 chronischen recidivierenden Formen fanden sich 7mal ulceröse resp. obliterierende Prozesse, einmal eine katarrhalische Entzündung des Wurmfortsatzes; 1mal wurde derselbe bei Gelegenheit einer Herniotomie wegen Inkarceration einer Cruralhernie durch Verlängerung des Schnittes nach oben aus zahlreichen postappendicitischen Adhäsionen frei gemacht und reseciert unter gleichzeitiger Drainage der umgebenden serofibrinösen Peritonitis, die die Folge der permanenten Reizung des erkrankten Appendix war. 1mal wurde bei einer nach mehrfachen Recidiven zurückge-

bliebenen Resistenz wegen Mangels irgend welcher Beschwerden von einer Operation abgesehen.

Ein letzter Fall führte nach früher wegen Peritonitis tuberc. vorgenommener Laparotomie sekundär zu Resektion des wenig veränderten, am Ende knollenförmig verdickten Wurmfortsatzes, der einen Kotpfropf enthielt. Bei dieser Operation waren keine Residuen der früheren disseminierten Peritonealtuberkulose mehr zu finden.

1) Akute Perforationen des Wurmfortsatzes.

Nr. 393. 21jähr. Mädchen. 2. Anfall von Blinddarmentzündung. Rechtsseitiges Exsudat. Zunächst exspektative Behandlung auf der inneren Klinik. Mit diffuser Peritonitis nach der chirurgischen Klinik verbracht. Incision: jauchiges Exsudat, Resektion des perforierten Wurmfortsatzes, Drainage. Exitus in der folgenden Nacht.

Nr. 842. 3jähr. Junge. 5 Tage vor Aufnahme plötzliche Erkrankung mit Erbrechen und Leibschmerzen. Dämpfung der rechten Lumbalgegend. Diagnose: Ileus durch Invagination, Peritonitis? Bei der Incision Entleerung eines grossen retrocoecalen Abscesses, Wurmfortsatz nicht gefunden, paralytischer Ileus. Exitus in der Nacht.

Nr. 1517. 17jähr. französischer Student. 2. Anfall von Appendicitis mit rasenden Leibschmerzen auf der Reise hierher. Eingeliefert mit ausgesprochener Peritonitis. Incision: Entleerung eines jauchigen Abscesses im kleinen Becken. Wurmfortsatz über den Rand des kleinen Beckens geknickt und perforiert, Kotstein. Drainage. Exitus in der Nacht.

Nr. 1940. 45jähr. Mann. 2. Anfall von Appendicitis auf der Reise von Petersburg hierher. Bei der Ankunft Meteorismus und Dämpfung der Coecalgegend. Am 5. Tag nach Beginn der Erkrankung Aufnahme in die Klinik. Bild der inneren Incarceration (Volvulus der Flex. sigmoidea?) mit Peritonitis. Incision zunächst links: jauchiger Eiter. Keine genügende Erklärung, deswegen Eröffnung rechts, Resektion des perforierten Wurmfortsatzes, Einnähung und Eröffnung des Coecum. Darmparalyse. Am nächsten Tag Exitus.

Nr. 2394. 17jähr. Junge. Vor 3 Tagen plötzliche Leibschmerzen und Erbrechen. Mit ausgeprägter diffuser Peritonitis der internen Klinik zugesandt, sofort auf die chirurgische Abteilung verlegt. Iliacale Incision: jauchiger Eiter, Resektion des perforierten Wurmfortsatzes, Drainage mit Gegenöffnung links. Exitus am anderen Morgen.

Nr. 1535. 22jähr. Mädchen. Vor 8 Tagen akuter Schmerzanfall im rechten Hypogastrium. Daselbst Dämpfung, die stetig zunimmt. Von der inneren Klinik nach der chirurgischen Abteilung verlegt. Iliacale Incision entleert einen grossen Abscess. Wurmfortsatz nicht gefunden, Drainage. Die zurückbleibende Fistel zeigt keine Heilungstendenz und secerniert stark. Deswegen sekundäre Resektion des an der Innenfläche des

Coecum in die Höhe geschlagenen Wurmfortsatzes, der am peripheren Ende perforiert ist. Geheilt entlassen.

Nr. 1694. 8jähr. Junge. 8 Tage vor Aufnahme plötzliche Erkrankung mit Leibschmerzen. Fieber, Meteorismus, Erbrechen, das schliesslich kotig wurde. Bei der Aufnahme Diagnose: Darmstenose (Volvulus?) und akute Peritonitis (Perityphlitis?). Rechtsseitige Eröffnung der Bauchhöhle, Entleerung von jauchigem Eiter, Resektion des perforierten Wurmfortsatzes, Drainage. Bei der Ausspülung der Bauchhöhle entleert sich ein Kotstein. Gegenöffnung links. Im weiteren Verlauf Entstehung einer Kotfistel des Coecum. Nach Naht derselben wieder Ileuserscheinungen. Die Ursache dieser findet sich bei nachmaliger Eröffnung des Abdomens links in einem eine Dünndarmschlinge strangulierenden Netzstrang, der durchschnitten und ligiert wird. Rechts bleibt nach Heilung der übrigen Wunden eine kleine Kotfistel. Nochmaliger bedrohlicher Meteorismus macht 4. Operation nötig, die eine nach dem kleinen Becken verzogene abgeknickte Dünndarmschlinge als Ursache der Stauung entdeckt. Gleichzeitig Schluss der Kotfistel. Letztere bricht darnach wieder auf und wird in 5. Operation mit dauerndem Erfolg geschlossen. Geheilt entlassen.

Nr. 1800. 41jähr. Maurer. 2 Jahre vorher Gallenblasenoperation wegen Stein. Vor 5 Tagen Schmerzanfall im rechten Epigastrium mit Erbrechen. Schmerzhafte Resistenz daselbst. Ileolumbalschnitt legt einen grossen Abscess frei. Wurmfortsatz nicht gefunden. Drainage. Glatte Heilung. Bei der Entlassung noch eine kleine Fistel. Weiterhin keine Beschwerden mehr.

Nr. 1854. 19jähr. Mann. Seit der Kindheit Neigung zu Darmkatarrhen. Zweimal Anfälle von Blinddarmentzündung. 3 Tage vor Aufnahme nach Diätfehler heftige Leibschmerzen, Erbrechen, Fieber, Obstipation. Ausgesprochene Peritonitis acuta, abnorme Empfindlichkeit der Ileocoecalgegend. Iliacaler Schnitt entleert einen jauchigen Abscess. Resektion des mehrfach perforierten, mit Kotstein versehenen Wurmfortsatzes. Drainage. Gute Rekonvalescenz. Mit Fistel entlassen. Weiterhin Wohlbefinden.

2) Subakute perityphlitische Abscesse.

20jähr. stud. chem. Vor 13 Tagen 1. Schmerzanfall. Seit 10 Tagen Opium- und Eisbehandlung in der medicinischen Klinik. Entwicklung eines Exsudates, Fieber, deswegen transferiert. Incision entleert einen stinkenden Abscess. Wurmfortsatz nicht gefunden. Drainage. Geheilt entlassen.

Nr. 1031. 14jähr. Junge. 1896 akute eitrige Appendicitis; durch Incision Abscess entleert. Wurmfortsatz nicht gefunden. Jetzt (nach 8 Monaten) recidivierender Anfall mit Abscessbildung. Entleerung des letzteren durch Incision, Resektion des nach dem Nabel zu fixierten Wurmfortsatzes.

Nr. 1614. 13jähr. Junge. 3 Wochen vor Aufnahme plötzliche Erkrankung mit Erbrechen und Obstipation, später Diarrhoe. Cylindrischer Tumor von der Coecalgegend bis ins l. Hypogastrium. Diagnose: Abdominaltumor, vielleicht chronische Invagination des Ileocoecums. Zunächst Medianschnitt, an dessen unterem Ende Eiter austritt, deshalb Verschluss der Bauchhöhle und iliacaler querer Schnitt. Entleerung eines grossen Abscesses. Wurmfortsatz nicht gefunden, Drainage. Mit Fistel entlassen. Keine Beschwerden in der Folgezeit.

Nr. 2446. 16jähr. Mädchen. 2. Anfall von Blinddarmentzündung. Wachsendes Exsudat, Fieber. Von der inneren Klinik nach mehrtägiger Behandlung transferiert. Incision entleert ein jauchiges Exsudat. Wurmfortsatz nicht gefunden, Drainage. Nach 5 Wochen mit geheilter Wunde entlassen. Wohlbefinden.

Nr. 505. 50jähr. Mann. Seit mehreren Jahren Schmerzanfälle der Coecalgegend. Letzter Anfall vor 8 Tagen. Zurückbleiben eines empfindlichen Tumors. Incision entleert einen retrocoecalen Abscess mit stinkendem Eiter. Resektion des perforierten, an der Basis nekrotisierten Wurmfortsatzes. Drainage. Exitus nach 9 Tagen an Herzparalyse. Lokaler Befund ohne Besonderheit.

Nr. 68. 18jähr. Junge. 4 Monate vor Aufnahme akute Appendicitis mit Abscessbildung und Senkung desselben am Oberschenkel, woselbst er incidiert wurde: Entleerung von Eiter und Kot. Keine Heilungstendenz der Wunde, deswegen Aufnahme hier. Psoasstellung des rechten Beines. Fistel auf der Vorderseite des Oberschenkels führt unter dem Lig. Poup. in die Tiefe. Schnitt oberhalb des Lig. Poup. legt einen iliacalen Abscess frei, in dessen medialer vom Coecum gebildeter Wand eine grosse Darmperforation sich findet. Anfrischung, Uebernähung des Darmes. Excision der Oberschenkelfistel. Heilung ohne Störung. Langsame Besserung der Beugekontrakturen des rechten Beines mit Massage etc.

3) Chronische Appendicitis simplex.

Nr. 270. 57jähr. Frau. Seit 6 Jahren rechtseitige Leistenhernie. Ab und zu Einklemmungserscheinungen. Seit gestern wieder Einklemmung, irreponibel. Freilegung und Eröffnung des Bruchsackes. Da letzterer leer, Verlängerung des Schnittes und Freilegung der Coecalgegend. Fibrinöser Belag der Därme. Aus dem kleinen Becken dringt trübes Serum, peritonitische Auflagerungen und Verklebungen. Coecum stark gebläht. Wurmfortsatz in Adhäsionen eingebettet und nach unten gezogen; Isolierung und Resektion desselben, Drain. Abbindung des Bruchsackes. Etagennaht der Bruchpforte. In der Rekonvalescenz einmal hohes Fieber durch Sekretverhaltung, dann ungestörte Heilung. Mit granulierender Fistel entlassen.

Nr. 358. 17jähr. Mädchen. Zweiter Anfall von Blinddarmentzündung vor 6 Monaten. Seitdem bettlägerig. In der Coecalgegend empfindliche,

wurstförmige Resistenz. Resektion des nach hinten und oben geschlagenen, allseitig verwachsenen Wurmfortsatzes. An der perforierten Spitze ein kleiner Abscess. Drainage. Mit geheilter Wunde entlassen.

Nr. 1105. 39jähr. Mann. Seit 1½ Jahr mehrfache heftige Attacken von Appendicitis z. T. mit Exsudatbildung. Letzter Anfall vor 3 Wochen. In der Coecalgegend schmerzhafte, strangartige Resistenz. Resektion des Wurmfortsatzes, der einen Kotstein enthielt mit ulceröser Perforation der Wand des Processus und kleiner periartikulärer Abscessbildung. Drainage. Geheilt entlassen nach 5 Wochen.

Nr. 1341. 37jährige Frau. Vor ½ Jahr sehr schwerer Anfall von Blinddarmentzündung mit dreimonatlichem Krankenlager, seitdem ca. alle 8—14 Tage Schmerzattacken. Kleinfaustgrosse Resistenz der Coecalgegend. Freilegung des verwachsenen Wurmfortsatzes, der ins kleine Becken hinabreicht, ohne Eröffnung der freien Bauchhöhle. Resektion. Im ampullenförmigen Ende ein erbsengrosser Stein (Gallenstein?). Glatte Heilung.

Nr. 1474. 10jähriger Junge. Seit 2 Jahren zahlreiche leichtere und schwerere Schmerzanfälle der Blinddarmgegend, ab und zu mit Fieber, Erbrechen, Meteorismus etc. Resektion des nach innen und unten geschlagenen Wurmfortsatzes. In der Spitze, die durch Obliteration abgeschlossen, ein kleiner Eiterherd. Glatte Heilung.

Nr. 1539. 32jähriger Mann. Fünf Anfälle von Blinddarmentzündung, letzter vor 2 Monaten. Daumendicke Resistenz der Ileocoecalgegend. Resektion des adhärenten und verdickten Wurmfortsatzes, der z. T. obliteriert, zum Teil mit verdicktem Kot ausgefüllt ist. Glatte Heilung.

Nr. 1709. 24jähr. Mädchen. Sieben Anfälle von Blinddarmentzündung. Fingerdicker Strang in der Coecalgegend. Resektion des stark verdickten Wurmfortsatzes, der z. T. katarrhalisch geschwellt z. T. obliteriert ist. Glatte Heilung.

Nr. 2444. 25jähr. Mann. Vierter Anfall von Blinddarmentzündung. In der Coecalgegend längliche, etwas druckempfindliche Resistenz. Resektion des adhärenten, nach oben geschlagenen Wurmfortsatzes. Dieser im Innern stark katarrhalisch geschwellt. Glatte Heilung.

Nr. 656. 27jähr. Mann. Drei Anfälle. Resistenz in der Coecalgegend. Augenblicklich keine Beschwerden, weshalb wieder entlassen.

Nr. 2305. 18jähr. Junge. Vor 2 Jahren Laparotomie wegen Peritonitis tuberc. Dabei fand sich disseminierte miliare Tuberkulose des Peritoneum viscerale und parietale. Nach 3 Wochen sehr gebessert entlassen. Darnach war Pat. 2 Jahre hindurch arbeitsfähig. Dann wieder Schmerzen im Leib und Flüssigkeitsansammlung. Nach mehrwöchiger interner Behandlung nochmalige Laparotomie: beide Peritonealblätter vollkommen glatt. Keine Drüsen etc. Wurmfortsatz sehr lang, an der Spitze spindelförmig verdickt. Resektion desselben an der Basis. Inhalt: zähe, graugelbliche Masse, aus eingedicktem Schleim und Kot bestehend; an der Basis ebenfalls ein zäher Pfropf. Glatte Heilung.

F. Hernien.

95 Fälle (64 M., 31 W., 5 †).

Freie Leistenhernien 55 Fälle (48 M., 7 W.).

Es wurden operiert nach Czerny 25, nach Bassini 19, nach Kocher 12 Fälle; in einem Fall von kopfgrossem Scrotalbruch war Reposition unmöglich (unter Kocher I ist verstanden die ältere Methode, Durchziehung des Bruchsacks zwischen Fascie und Muskulatur; unter Kocher II der Einstülpung des Bruchsacks in sich selbst).

Das versenkte Nahtmaterial war bei allen Brüchen, wo nicht anders bemerkt, Catgut.

Freie Schenkelhernien 6 Fälle (3 M., 3 W.)

(Unter „direkter Naht" der Bruchpforte ist verstanden die Vernähung des Lig. Poupartii mit der Fascia ileo-pectinea [resp. Lig. pubicum Cooperi]).

Eingeklemmte Leistenhernien 8 Fälle (6 M., 2 W., 1 †).

Eingeklemmte Schenkelhernien 16 Fälle (5 M., 11 W., 3 †).

4 Nabelhernien (1 M., 3 W.).

1 Hernia epigastrica (1 W.).

3 Bauchbrüche (3 W.).

Ausserdem kamen zur Beobachtung und Operation ein Fall von Kotfistelbildung nach auswärts operierter Hernie, sowie ein Fall von Ileus (Colostomie), als dessen Ursache sich bei Autopsie eine kleine Littre'sche gangränöse Cruralhernie fand s. w. u.

I. Nabelhernien 4 Fälle (1 M., 3 W.).

1. Nr. 1459. Ludwig J., 1 J. Nussgrosse Nabelhernie. Nach Freilegung der Bruchpforte durch Etagennaht geschlossen. Glatter Verlauf.

2. Nr. 1878. Frau L. B., 48 J. Seit 8 Jahren Nabelhernie, jetzt zweifaustgross, mit grossen Beschwerden. Ein grosser Netzknoten wurde abgebunden; in Etagen geschlossen. Guter Verlauf.

3. Nr. 2271. Frau B. H., 49 J. Hühnereigrosser Netzbruch, nach Resektion des Netzes Etagennaht. Glatter Verlauf.

4. Nr. 2183. Frau M. P., 29 J. Seit 4 Jahren Nabelbruch mit starken Beschwerden. Ein hühnereigrosser Netzknoten wird reseciert, Etagennaht der Pforte, ungestörter Verlauf.

II. Hernia epigastrica 1 Fall W.

1. Nr. 1652. Frau K. K., 49 J. Kleine, dicht über dem Nabel liegende Hernie mit starken Beschwerden. Resektion eines Netzknotens, Etagennaht, ungestörter Verlauf.

III. Bauchbrüche 3 Fälle (W).

1. Nr. 722. Frau K. R., 28 J. Vor 3 Jahren Laparotomie (Ovariotomie). Vor 2 Jahren 2. Laparotomie (beide auswärts) zur Lösung von Adhäsionen. In der Narbe entwickelte sich eine jetzt über faustgrosse Hernie mit ziemlichen Beschwerden. — Operation am 13. IV.: Spaltung der alten Wunde, Exstirpation eines rechtseitigen Ovarialkystoms, Spaltung der Rectus-Scheide, Vernähung von Peritoneum + Muskulatur + Fascie mit Silberdraht, darüber Seidennähte. Verlauf gestört durch rechtseitige Parametritis; jedoch nach 7 Wochen in gutem Zustand entlassen.

2. Nr. 1269. Frau E. H., 36 J. 94 auswärts Ovariotomie. Juni 96 Operation einer Bauchhernie. Jetzt wieder eine eigrosse Hernie in der alten Narbe. — Operation 5. VII.: Adhärentes Netz wird reseciert, die Rectus-Scheide gespalten, die Bauchwand in 3 Etagen vereinigt (2 Catgut, 1 Seide). Guter Verlauf.

3. Nr. 1828. Regine Sch., 29 Jahre. Vor 3 Jahren auswärts Ovariotomie. Seit einem Jahr sehr lästiger Bauchbruch von ca. Eigrösse. — Operation 24. IX.: Adhärentes Netz wird exstirpiert, die Recti freigelegt, die Wunde mit durchgreifenden Nähten geschlossen. Wegen starker hysterischer Beschwerden nach 6 Wochen Entfernung des zweiten Ovariums. Es bleiben noch dauernd starke Beschwerden in der alten Narbe bestehen, man fühlt harte, empfindliche Netzknollen. Daher nach weitern 2 Monaten (9. II. 98) dritte Laparotomie; Resektion eines grossen, ganz ausserordentlich derben mit Magen und Darm fest verwachsenen Netzknotens. Unterbindung diesmal mit Catgut (früher Seide). Nach 5 Wochen in leidlichem Zustand entlassen.

IV. Freie Leistenhernien.

1. Nr. 137. Elise M., 28 J. Vor 5 Tagen bei schwerer Arbeit plötzlich entstanden. Leicht reponible Einklemmung. — Rechts weiter Leistenring, Druckschmerzhaftigkeit, leichte Vorwölbung. — Bassini. Lig. teres erst reseciert, dann wieder fest vernäht. Bruchsack nussgross, dünn, leer. Verlauf glatt.

2. Nr. 140. August St., 24 J. Seit 3 Monaten beobachtet. Durch Bruchband nicht zurückgehalten. — Beiderseits weite Pforten. Eigrosse Hernie. — Bassini. Beiderseits. Bruchsäcke leer. Verlauf glatt; rechts kleiner Abscess.

3. Nr. 268. Peter J., 30 J. Vor 14 Tagen bei Heben entstanden. Starke Schmerzen. — Rechts weiter Ring. Bei Husten Vorwölbung; kein Austritt. — Bassini. Tiefe Nähte mit Silkworm. Bruchsack sehr dünn, leer. Kleiner Abscess. Nach 6 Monaten Schmerzen in Narbe. Kleine Dehiscenz. Breites Bruchband.

4. Nr. 271. Jakob M., 34 J. Vor 1 Jahr Bassini Radikal-Operation (Catgutnähte). Seit 2 Monaten Recidiv. — In der alten Narbe über nuss-

grosses Recidiv. — Freilegung der Bruchränder. Verschluss mit tiefer durchgreifender Naht in einer Schicht. Resektion des vorliegenden Wurmfortsatzes. Kleiner Abscess.

5. Nr. 279. Leonhard S., 26 J. Angeboren. Später bei Arbeit trotz Bruchband starke Beschwerden. — Rechts weiter Ring. Eigrosser Bruch. Leicht reponibel. Links Vorwölbung. — Bassini. Bruchsack sehr derb, verwachsen, von Hoden leicht zu trennen. Verlauf: Hoden vorübergehend druckempfindlich, sonst glatt.

6. Nr. 322. Michael H., 26 Jahr. Vor 1/2 Jahr spontan entstanden. Bruchband stört bei Arbeit. — Links Ring für 2 Finger durchgängig. Bruch wallnussgross. — Bassini. Bruchsack leer, leicht auszulösen. Kleiner Abscess.

7. Nr. 326. Amalie M., 24 J. Seit 10 Jahren bestehend. Bruchband lästig. — Kleine Bruchpforte, leichte Vorwölbung bei Husten. — Bassini Lig. rot. stumpf abgelöst. Bruchsack dünn. Kleines Hämatom.

8. Nr. 387. Johann R., 46 J. Vor 6 Tagen beim Heben einer schweren Last entstanden. Ziemlich starke Schmerzen. — Links eigrosser Bruch. Ring für 2 Finger durchgängig. — Bassini. Bruchsack leer. Verlauf glatt.

9. Nr. 419. Johann B., 2 J. Angeboren. — Rechts kleiner Scrotalbruch, daneben Hydrocele funiculi spermatici. — Czerny. Verlauf glatt. Exstirpation der Hydrocele.

10. Nr. 474. Johann W., 30 J. Vor 1 Jahr langsam entstanden, durch Bruchband nicht zurückzuhalten. — Links eigrosser Bruch, leicht reponibel. — Kocher I. Angewachsenes Netzstück reseciert. Verlauf glatt.

11. Nr. 481. Johann K., 3 J. Angeboren. Starke Verdauungsstörung. — Rechts eigrosser Bruch. Reponibel. — Czerny. Bruchsack ziemlich gut auszulösen. Verlauf glatt.

12. Nr. 597. Leonhard H., 46 J. Vor 5 Jahren langsam entstanden. Durch Bruchband nicht zurückzuhalten. Vor 8 Tagen leichte Einklemmung. — Rechts Ring für 2 Finger durchgängig. Eigrosser Bruch. Bruch nicht vollkommen reponibel. — Bassini. Im Grund des Bruchsacks eine abgeschlossene Cyste. Leichte Pneumonie, kleiner Abscess.

13. Nr. 639. Heinrich D., 21 J. Seit 2 Jahren langsam entstanden. — Rechts reponibler Scrotalbruch. — Bassini. Bruchsack dünn, Inhalt Därme. Verlauf glatt.

14. Nr. 675. Hermann Sch., 2 J. Angeboren. Trotz Bruchband Vergrösserung. — Faustgrosser Scrotalbruch. Reponibel. — Czerny. Samenstrang gut abzulösen. Kleiner Abscess.

15. Nr. 677. Theobald R., 37 J. Vor 4 Jahren plötzlich nachts entstanden. Seit 2 Wochen irreponibel. — Rechts eigrosser Bruch; nicht völlig reponibel. Netzknoten. — Kocher I. Im Sack Darm und ein fest verwachsener Netzknoten; reseciert. Verlauf glatt.

16. Nr. 678. Christian K., 53 J. Seit der Jugend bestehend. In der letzten Zeit macht Bruchband Beschwerden. — Rechts weiter Bruchring; eigrosse Hernie, reponibel. — Bassini. Verlauf glatt.

17. Nr. 686. Joseph N., 26 J. Seit 16 Jahren bestehend, trotz Bruchband grösser werdend. — Links grosser Scrotalbruch. — Bassini. Im Sack angewachsenes reponibles Netz. Kleines Hämatom, sonst glatt.

18. Nr. 702. Adam Sch., 64 J. Seit 40 Jahren Hernie. Trotz Bruchband stetig vergrössert. In letzter Zeit nicht reponibel. — Rechts kopfgrosse Scrotalhernie. Nicht reponibel. Inhalt Darm. — Auch nach Freilegung der Bruchpforte Reposition nicht möglich. Incision wieder geschlossen. Darm mit stark verdicktem Mesenterium. Verlauf glatt.

19. 899. Nr. Friedrich E., 1½ J. Angeboren. — Doppelseitiger wallnussgrosser Bruch. — Doppelseitig Czerny. Ablösung von Samenstrang schwierig. Leichter Abscess.

20. Nr. 844. Julius S., 2 Jahre. Angeboren. Bruchband macht Schmerzen. — Links eigrosser Scrotalbruch. — Czerny. Kleiner Abscess.

21. Nr. 863. Adolf K., 3 J. Im Alter von ¼ Jahr entstanden. — Links hühnereigrosser Scrotalbruch. — Czerny. Ablösung des Bruchsacks leicht. Verlauf glatt.

22. Nr. 906. Margaretha V., 60 J. Seit 20 Jahren bestehend. Durch Bruchband schlecht zurückgehalten. Vorübergehende Einklemmungen. — Links eigrosser Bruch. — Czerny. Im Bruchsack angewachsenes Netz, reseciert. Verlauf glatt.

23. Nr. 1103. Heinrich G., 25 J. Seit 3 Monaten langsam entstanden; Schmerzen. — R. kleinfaustgrosser Bruch. Bruchpforte sehr weit. — Kocher I. Bruchsack dünn. Verlauf glatt.

24. Nr. 1116. Elise M., 42 J. Seit 7 Jahren bestehend. Bruchband lästig. — Links gänseeigrosse Hernie, daneben Prolapsus vaginae. — Czerny. Bruchsack leer. Kleines Hämatom, sonst glatt. Gleichzeitig Kolporrhaphie.

25. Nr. 1118. Marie K., 4 J. Angeboren. Trotz Bruchband grösser geworden. — Links hühnereigrosse Hernie. Weite Bruchpforte. — Czerny. 2 Tage Fieber.

26. Nr. 1136. Wilhelm H., 39 J. Seit 5 Jahren langsam entwickelt. In der letzten Zeit durch Bruchband Schmerzen. — Linksseitiger Scrotalbruch. Leicht reponibel. Pforte sehr weit. — Kocher I. Verlauf glatt.

27. Nr. 1148. Johann K., 59 J. Angeboren. Links März 93 Versuch einer Radikaloperation. Der Bruchsack war tuberkulös; daher keine Reposition. 1 Jahr später wird Bruch irreponibel. Starke Schmerzen. — Links kindskopfgrosser Scrotalbruch. Nicht vollkommen reponibel. — Kastration. Czerny. Im Sack verwachsene Dünndarmschlinge mit zahlreichen Tuberkelknötchen. Abscessbildung.

28. Nr. 1177. Katharina St., 26 J. Vor 4 Wochen bei schwerem Heben entstanden. Starke Beschwerden. — Links eigrosse Hernie. Kocher I. Verlauf glatt.

29. Nr. 1180. Leander R., 11 J. Seit ½ Jahr bestehend. Mässige Beschwerden. — Links Scrotalbruch. — Kocher I. Verlauf glatt.

30. Nr. 1218. Emil Sch., 5 J. Angeboren. — Kryptorchismus. Beginnende Hernie. — Czerny. Verlauf glatt. Verbunden mit Orchidopexie.

31. Nr. 1214. Ludwig Z., 47 J. Seit 1 Jahr spontan entstanden. Bruchband lästig. — Rechts nussgrosser Bruch. Ring weit. — Bassini. Kleiner Abscess.

32. Nr. 1227. Georg H., 22 J. Ca. 6 Jahre bestehend. Bruchband macht Beschwerden. — Rechts Scrotalbruch. Pforte weit. — Kocher I. Verlauf glatt.

33. Nr. 1238. Karl W., 1 J. Angeboren. — Links eigrosser Scrotalbruch. — Czerny. Samenstrang gut abzulösen. Abscessbildung.

34. Nr. 1339. Karl M., 6 J. Angeboren. Bruchband macht Schmerzen. — Linker Scrotalbruch. Reponibel. — Czerny. Samenstrang leicht abzulösen. Starkes Jodoformekzem.

35. Nr. 1486. Karl B., 51 J. 15 Jahre bestehend. Verbunden mit Hydrocele. Einmal Einklemmung. — Linksseitiger kleiner Bruch mit grosser Hydrocele. — Czerny. Inhalt Netz. Kleiner Abscess. Verbunden mit Hydrocelenoperation.

36. Nr. 1489. Moritz L., 55 J. Seit 18 Jahren bestehend. — Rechts faustgrosser Scrotalbruch. Daneben Hydrocele des Samenstrangs. — Bassini. Starkes Hämatom. Verbunden mit Hydrocelenoperation.

37. Nr. 1585. Georg M., 65 J. Seit 3 Jahren bestehend. Links faustgrosse Hernie. Bruchpforte sehr weit, nicht ganz reponibel. Im l. Nebenhoden ein Knoten. — Bassini; vorher Kastration. Angewachsenes Netz wird abgebunden. Verlauf glatt.

38. Nr. 1591. Konrad H., 38 J. Seit 3 Jahren bestehend. Bruchband lästig. — Doppelseitige nussgrosse Hernie. Kleiner Nabelbruch. — Bassini doppelseitig. Bruchsäcke klein, uneröffnet reponiert. Verlauf glatt. Daneben Radikaloperation des Nabelbruchs.

39. Nr. 1686. Peter H., 3 J. Seit 1 Jahr bestehend. — Rechts nussgrosser Bruch. Hoden sehr hoch stehend. — Czerny. Verbunden mit Orchidopexie. Kleiner Abscess.

40. Nr. 1732. Georg K., 74 J. Seit 20 Jahren. Vor 3 Tagen leichte Einklemmung. — Rechts faustgrosser Scrotalbruch. Nicht vollkommen reponibel. Links kleine innere Leistenhernie. — Auf Umschläge wird Bruch reponibel. Operation verweigert.

41. Nr. 1794. Karl E., 22 J. Seit 5 Jahren bestehend. Bruchband lästig. — Rechts eigrosse Hernie. Links Anlage. — Kocher II. Kleiner Abscess.

42. Nr. 1843. August K., 20 J. Vor 1/2 Jahr plötzlich entstanden. Bruchband lästig. — Rechts nussgrosse Hernie. Pforte eng. — Bassini. Kleiner Bruchsack reponiert. Kleiner Abscess. Frühjahr 98 kleines Recidiv.

43. Nr. 1846. Karl K., 21 J. Seit 6 Jahren bestehend. Bruchband lästig. — Rechts faustgrosser Scrotalbruch, reponibel. Links kleiner Bruch. — Rechts Bassini, links Czerny. Vorübergehende starke Schwellung des r. Hodens, l. Abscess.

44. Nr. 1925. Adolf Sch., 18 J. Seit 1 1/2 Jahren bestehend. — Links eigrosse Hernie. Pforte eng. Kocher II. Verlauf glatt.

45. Nr. 1944. Jakob D., 1 J. Angeboren. — Links gänseeigrosser Scrotalbruch. Reponibel. — Czerny. Samenstrang gut abzulösen. Verlauf glatt.

46. Nr. 1978. Johann H., 51 J. Seit 30 Jahren bestehend. Seit 1 Jahr macht Bruchband Schmerzen. — Rechts über faustgrosse Scrotalhernie. Pforte sehr weit. — Bassini. Angewachsenes Netz reseciert. Der im Sack liegende Wurmfortsatz reponiert. Starkes Hämatom.

47. Nr. 1986. Philipp K., 31 J. Seit 15 Jahren bestehend. Durch Bruchband unvollkommen zurückgehalten. — Rechts eigrosse Hernie. — Kocher II. Verlauf glatt.

48. Nr. 2029. Karl A., 2 J. Mit 1 Jahr angeblich durch Fall entstanden. Durch Bruchband nicht zurückgehalten. — Rechts eigrosser Scrotalbruch. Czerny (verbunden mit Phimosen-Operation). Samenstrang gut abzulösen. Verlauf glatt. Phimose.

49. Nr. 2046. Karl K., 21 J. Seit 4 Jahren bestehend. Durch Bruchband unvollkommen zurückgehalten. — Rechts faustgrosser Scrotalbruch. Pforte weit. — Kocher II. Verlauf glatt.

50. Nr. 2125. Karl M., 1 J. Angeboren. Trotz Bruchband grösser werdend. — Doppelseitiger grosser Scrotalbruch. Kleiner Nabelbruch. — Czerny. Verlauf links glatt, rechts kleiner Abscess.

51. Nr. 2164. Joseph D., 46 J. Seit 5 Jahren bestehend. In der letzten Zeit Einklemmungserscheinungen. — Rechts eigrosse Hernie, nicht reponibel. — Czerny. Angewachsenes Netz wird reseciert. Verlauf glatt.

52. Nr. 2178. Martin M., 70 J. Seit 4 Jahren plötzlich entstanden. Durch Bruchband nicht zurückzuhalten. — Rechts faustgrosser Scrotalbruch, daneben kleine Hydrocele. — Kocher II. Verbunden mit Hydrocelenoperation. Verlauf glatt.

53. Nr. 2224. Emma B., 11 J. Seit 1/2 Jahr bestehend. — R. nussgrosser Bruch. — Czerny. Ligamentum teres z. T. reseciert. Kleiner Abscess.

54. Nr. 2300. Réné B., 7 J. Angeboren. Bandage lästig. — Links nussgrosser Bruch. — Czerny. Verlauf glatt.

55. Nr. 2355. Heinrich E., 23 J. Seit 1 Jahr langsam entwickelt, seit 4 Wochen irreponibel. — Rechts kleinfaustgrosser Scrotalbruch, nicht

ganz reponibel. — Czerny Aluminiumdrahtnaht. Hoden im Bruchsack, Samenstrang sehr fest verwachsen, 1 Teil des Bruchsacks muss zurückgelassen werden. Verlauf glatt.

V. Freie Schenkelhernien.

56. Nr. 557. Michael H., 64 Jahre. Seit 1 Jahr entstanden. — Wallnussgrosse Hernie, schmerzhaft. Reponibel. — Direkte Naht. Verlauf glatt.

57. Nr. 1309. Marie K., 48 J. Seit Jugend bestehend. Bruchband sehr lästig. — Rechts nussgrosse Hernie. — Direkte Naht. Adhärenter Netzzipfel reseciert. Verlauf glatt.

58. Nr. 1607. Susanna T., 45 Jahre. Seit 6 Wochen bestehend, sich schnell vergrössernd. — Rechts eigrosse Hernie. — Direkte Naht. Verlauf glatt.

59. Nr. 1699. Sofie D., 45 J. Seit 10 Jahren bestehend. Oefter leichte Einklemmungen. — Links eigrosse Hernie, nicht vollkommen reponibel. — Direkte Naht. Adhärentes Netz reseciert. Verlauf glatt.

60. Nr. 1806. Jakob W., 44 Jahre. Vor 3 Tagen beim Heben entstanden und irreponibel. — Links wallnussgrosse Hernie, derb, irreponibel, nicht schmerzhaft. — Direkte Naht. Im Bruchsack reponibles Netz. Verlauf glatt.

61. Nr. 2297. Georg L., 25 J. Seit 1 Jahr bestehend, schmerzhaft. — Links nussgrosse Hernie, nicht reponibel. — Direkte Naht. Properitoneales Lipom mit kleinem Bruchsack. Kleiner Abscess.

VI. Eingeklemmte Leistenhernien.

62. Nr. 183. Valentin D., 70 Jahre. Einklemmung seit einem Tag. Zweimal Erbrechen. — Rechts faustgrosse Scrotalhernie, prall, sehr schmerzhaft — Herniotomie. Erweiterung des Rings. Reposition der Darmschlinge. Radikaloperation: Czerny. Im Bruchsack wenig Bruchwasser; 20 cm hyperämischer Dünndarm. Abscessbildung, sonst Verlauf glatt.

63. Nr. 786. Nikolaus B., 16 Jahre. Vor 5 Tagen Einklemmung. Kein Stuhl. Oefter Erbrechen. — Rechts faustgrosse, gespannte Hernie. Hodensack rechts leer. — Herniotomie. Reposition des Darms. Exstirpation des atrophischen Hodens. Radikaloperation: Czerny. Im Bruchsack etwas Bruchwasser, leicht hämorrhagischer Dünndarm und der atrophische Hoden. Kleiner Abscess.

64. Nr. 897. Valentin D., 62 Jahre. Einklemmung seit 14 Tagen; wurde unter starken Schmerzen reponiert. Seitdem Stuhlverhaltung, Erbrechen. — In der rechten Leistengegend diffuser Schmerz, kein Tumor. Starker Meteorismus. Puls 110. — Rechts Inguinalschnitt. Eröffnung des Peritoneums. Auslösung einer nussgrossen Darmschlinge aus einem kleinen properitoneal verlagerten Bruchsack. Tamponade. Erst am 4. Tag auf Ricinus reichlich Stuhl, dann glatter Verlauf.

65. Nr. 1054. August K., 22 Jahre. Einklemmung vor 24 Stun-

den beim Heben. Viel Erbrechen. — Rechts eigrosser Scrotalbruch, prall, mässig empfindlich. Meteorismus. — Herniotomie. Erweiterung der Bruchpforte. Resektion von Netz, dann Radikaloperation: Bassini. Im Bruchsack viel Bruchwasser, Netz und hyperämischer Darm. Verlauf glatt.

66. Nr. 1308. Christian H., 24 Jahre. Vor zwei Stunden eingeklemmt. Starkes Erbrechen. — Links faustgrosse Hernie. Zwerchsackförmig. Ausserordentlich prall und schmerzhaft. Puls 90, klein. — Herniotomie. Erweiterung des Bruchrings, Darm reponiert. Bassini. Im Sack viel trübes Bruchwasser, 15 cm hyperämischer Darm. Verlauf glatt. Am 2. Tag auf Einlauf Stuhl.

67. Nr. 1471. Adolf K., 70 Jahre. Vor 5 Tagen beim Heben Einklemmung. Angeblich vom Arzt reponiert. Viel Erbrechen. — Im Leistenkanal rechts kleine prall gespannte Hernie. Leichter Meteorismus. Puls 90. — Herniotomie. Erweiterung der Bruchpforte von aussen. Reposition des Darms. Radikaloperation: Bassini. Im Sack etwas Bruchwasser und kleine blaurote Schlinge mit starker Schnürfurche. Kleiner Abscess, Verlauf sonst glatt.

68. Nr. 1769. Margaretha K., 50 J. Vor 24 Stunden Einklemmung. Kein Stuhl, viel Erbrechen. — Rechts faustgrosse, pralle empfindliche Hernie (für Schenkelhernie gehalten). — Herniotomie. Erweiterung der Bruchpforte. Dunkelblaurote Darmschlinge nach aussen gelagert. Ein Netzstück reseciert. Tamponade. Verlauf gut. Nach vier Tagen wird die vorgelagerte Schlinge reponiert. Pfeilernaht der Bruchpforte. Glatter Verlauf.

69. Nr. 234. Eva Sch., 40 J. Seit 10 Tagen Erbrechen. Seit einem Tag Ileus. — Rechts in der Unterbauchgegend faustgrosse, derbe, empfindliche Resistenz. Puls 100. Starker Meteorismus. — Laparotomie. Es wird sofort eine gangränöse Darmschlinge freigelegt mit Perforation und Kotabscess. Die Perforation wird etwas verengert. Ein Drainrohr in das zuführende Ende eingeführt. Vernähung mit Peritoneum. Tamponade. Nach 2 Tagen Exitus an diffuser Peritonitis.

VII. Eingeklemmte Schenkelhernien.

70. Nr. 465. Sibylla K., 47 J. Vor 4 Tagen plötzliche Einklemmung, viel Erbrechen. — Starker Meteorismus. Links nussgrosse, derbe, empfindliche Hernie, Haut gerötet. Aus dem Magen wird dünner Kot ausgehebert. — Herniotomie. Im Bruchsack kleine, perforierte Darmschlinge. Darmwandbruch. Einlegen eines dicken Katheters in den zuführenden Schenkel. Tamponade. Nach 2 Tagen plötzlicher Collaps, starke Leibschmerzen. Laparotomie. Diffuse Peritonitis, Perforation am Schnürring. Exitus.

71. Nr. 684. Katharina St., 60 Jahre. Incarceration seit 3 Tagen bei starkem Heben. Lange Taxis. Erbrechen. — Rechts nussgrosse sehr empfindliche Hernie. — Herniotomie. Erweiterung des Rings. Reposi-

tion des Inhalts, Resektion des angewachsenen Wurmfortsatzes. Radikaloper. Glatter Verlauf.

72. Nr. 783. Margaretha M., 77 Jahre. 12 Stunden Schmerzen. — Rechts hühnereigrosse, wenig schmerzhafte Hernie. Wenig gespannt. — Herniotomie. Reposition von Netz. Glatter Verlauf.

73. Nr. 1235. Jakob W., 65 J. Vor 4 Tagen ohne Veranlassung entstanden, vorübergehend reponiert. — Rechts eigrosser Bruch. Druckempfindlich. Haut gerötet. — Herniotomie. Erweiterung der Bruchpforte. Gangränöser Darmwandbruch. Anus praeternaturalis. Glatter Verlauf. Nach 3 Wochen Resektion des vorliegenden Darms, cirkuläre Naht. Reposition, Radikaloperation. Heilung.

74. Nr. 1654. Heribert H., 74 Jahre. Einklemmung zwei Tage. Erbrechen. Stuhlverhaltung. — Rechts hühnereigrosse, empfindliche Hernie. Meteorismus. — Herniotomie. Erweiterung der Pforte. Reposition des Darmes. Radikaloperation. — Pneumonie. Nach 5 Tagen Exitus.

75. Nr. 1753. Valentin R., 62 Jahre. Einklemmung 24 Stunden. Erbrechen. Stuhlverhaltung. — Links eigrosse Hernie, gedämpft, druckempfindlich. — Herniotomie. Bruchsack leer. Finger gelangt frei in Bauchhöhle (Incarceration also spontan gelöst). Radikaloperation. Glatter Verlauf.

76. Nr. 1842. Dorothea W., 56 Jahre. Einklemmung vor zwei Tagen bei Heben. Erbrechen. — Rechts eigrosser, derber Bruch, schmerzhaft. Keine Stuhlverhaltung. — Herniotomie. Resektion von eingeklemmtem Netz. Radikaloperation. Glatter Verlauf.

77. Nr. 1860. Barbara E., 70 J. Einklemmung vor 12 Stunden. Stuhlverhaltung. — Rechts eigrosse schmerzhafte Hernie, Haut gerötet. — Herniotomie (Cocaïn). Erweiterung der Bruchpforte. Reposition des Darms. Radikaloperation. Glatter Verlauf.

78. Nr. 1951. Margaretha W., 97 J. Seit 2 Tagen Einklemmung. Stuhlverhaltung. Erbrechen. — Rechts nussgrosse, empfindliche Hernie. — Herniotomie (Infiltration). Erweiterung des Rings. Kleine hyperämische Darmschlinge mit nekrotischem Schnürring. Resektion und cirkuläre Naht. Tamponade. Nekrot. Darm. Glatter Verlauf.

79. Nr. 1979. Katharina T., 66 Jahre. Seit 3 Tagen Einklemmung, seit einem Tag Erbrechen, seit 12 Stunden fäkulentes Erbrechen. — Links gänseeigrosse, empfindliche Bruchgeschwulst. Bedeckende Haut entzündet und infiltriert. — Herniotomie in Schleich'scher Anästhesie. Spaltung des Bruchrings. Resektion einer gangränösen Dünndarmschlinge in der Länge von 16 cm. Anus praeternaturalis mit Fixation der zwei Darmlumina vor die Wunde, nach Knopfnahtvereinigung ihrer mesenterialen Ränder. Gummirohr in zuführenden Schenkel eingelegt. Nekrot. Dünndarm in Länge von 4,5 cm. Verlauf glatt. Nach 15 Tagen 2. Operation: Nachresektion der Darmränder an Fistelstelle, End zu End-Vereinigung mit Murphyknopf. Repo-

sition. 4 Wochen nach Aufnahme geheilt entlassen mit kleiner granulierender Fistel.

80. Nr. 2114. Gustav W., 50 Jahre. Seit 3 Tagen Einklemmung· Stuhlverhaltung. — Links kindsfaustgrosse, gerötete Hernie. Meteorismus. — Herniotomie. Netzresektion. Radikaloperation. Glatter Verlauf.

81. Nr. 2180. Bertha K., 58 Jahre. Vor 24 Stunden Einklemmung. Starke Schmerzen. — Rechts eigrosse sehr schmerzhafte gedämpfte Hernie. — Herniotomie. Erweiterung der Pforte. Netzresektion. Radikaloperation. Glatter Verlauf.

82. Nr. 2204. Margaretha G., 48 Jahre. Einklemmung vor 24 Stunden. Erbrechen. Stuhlverhaltung. — Links eigrosse empfindliche, pralle Hernie. — Herniotomie. Erweiterung der Bruchpforte. Reposition des Darms. Glatter Verlauf.

83. Nr. 2301. Friedrich Sch., 72 Jahre. Einklemmung vor drei Tagen. Erbrechen. Ileus. — Links eigrosse gedämpfte, empfindliche Hernie. Leib aufgetrieben, empfindlich. Puls 130, sehr klein. — Herniotomie (Infiltration). Erweiterung des Rings. Blaurote Darmschlinge wird reponiert. Breite Tamponade. Exitus 2 Stunden nach Operation.

84. Nr. 2363. Eva B., 53 Jahre. Einklemmung vor 24 Stunden beim Heben. Erbrechen. — Rechts eigrosse, pralle, schmerzhafte Hernie. — Herniotomie (Infiltration). Erweiterung des Rings. Reposition von Darm und Netz. Radikaloperation. Glatter Verlauf.

85. Nr. 2387. Elisabeth W., 40 J. 8 J. Einklemmung vor 24 Stunden. Schmerzen. Erbrechen. — Rechts eigrosse, schmerzhafte Hernie. — Herniotomie (Infiltration). Reposition von Darm. Radikaloperation. Glatter Verlauf.

VIII. Varia 2 Fälle; (1 M., 1 W., 1 †).

Ileus infolge kleinster Littre'scher Cruralhernie. Colostomie. †.

Nr. 1953. Katharina T., 53 J. Seit Jahren zeitweise Koliken mit Erbrechen und Obstipation, auf die durch Einläufe meist Besserung. Vor 3 Wochen angeblich mit Magenschmerzen und Erbrechen erkrankt, die mit geringem Wechsel anhielten; seit einigen Tagen Verschlimmerung. Keine ordentliche Stuhlentleerung seit 3 Wochen.

Eintritt 11. X. 97. Alte Frau in mittlerem Ernährungszustande. Mässiger Meteorismus des Abdomens ohne Dämpfung, ohne Druckempfindlichkeit. Häufiges Aufstossen, kein Erbrechen. Einlauf von 1½ Liter geht ohne Stuhl ab. Bruchpforten frei. Puls 108, Zunge belegt. — Therapie zunächst Einläufe, Magenausspülung. Da keine Besserung, Operation 13. X. 97: Da sichere Lokalisation der vermuteten Darmstenose nicht zu finden war, Schnitt in Medianlinie. Es drängen sich stark geblähte, noch glänzende Dünndarmschlingen vor. Colon ascendens ist

noch gefüllt, und da auch Colon transversum noch gespannt war und sich leicht vorziehen liess, wurde dieses letztere in Bauchwunde gelagert und fixiert. Eventration bei dem schlechten Zustande der Pat. absichtlich vermieden; Hindernis wurde in Flexura coli sin. lienalis vermutet.

Verlauf: Nachmittags Darmschlinge mit Thermokauter eröffnet. Es entleert sich nur wenig Gas, kein Kot. Kein Erbrechen. 14. X. mittags rascher Collaps und Exitus letalis. — Sektion ergiebt: Hernia cruralis incarcerata dextra mit Einklemmung eines divertikelartig ausgezogenen Ileumwandzipfelchens. Stecknadelkopfgrosse Darmperforation dicht oberhalb der Einklemmung. Eitrig-fäkulente Peritonitis. Im Dünndarm alte Typhusnarben. Trübung der Nieren, lobuläre Pneumonie.

Dünndarmfistel nach auswärts operierter incarcerierter Schenkelhernie. Darmnaht.

Nr. 2111. Alexander S., 35 J. Im Mai 97 erkrankt mit Erscheinung einer Darmincarceration im r. Schenkelbruch. Kotabscessbildung in rechter Schenkelbeuge, vom Arzte incidiert, Seitdem hier Kotfistel, aus der sich eine mässige Menge Dünndarminhalt entleert. Hauptstuhlentleerung per rectum. Operation 4. XI.: Schrägschnitt oberhalb des Ligam. Poupartii. Loslösung der angewachsenen Dünndarmschlinge, Anfrischung und Naht der markstückgrossen Darmfistel in querer Richtung. — 28. XI. geheilt entlassen.

G. Erkrankungen der Leber.

(5 Fälle; 2 M., 3 W. 2 †.)

1) Tropischer Leberabscess (1 M. 1 †).

Nr. 2185. H. G., 45 J. Eintritt in Klinik 11. XI. 97. Im Jahr 84 schwere Malaria von mehrmonatlicher Dauer, seit 1889 lebte Pat. in holländ. Indien, wo er mehrere kleine Malariaattacken erlebte. Anfang September 97 erkrankte er an heftigem Darmkatarrh mit hohem Fieber, es entwickelte sich ein Leberabscess, der nach einigen Wochen in Batavia in der Axillarlinie durch Incision und Rippenresektion entleert wurde. Im Anschluss daran rechtseitige Pleuritis, zu deren Heilung er nach Europa zurückkehrte. Eintritt 11. XI. 97.

Anämischer Mann mit intermittierendem abendlichem Fieber. Leber vergrössert, fühlt sich hart an. Ueber dem rechten unteren Lungenabschnitt Dämpfung, hinten oben bis zur Mitte der Scapula, vorne bis zur 4. Rippe, in Leberdämpfung übergehend. Anfangs diätetisch-exspektative Behandlung. Wegen Fortdauer des Fiebers und Atemnot am 17. XI. Punctio thoracis dextr. und Aspiration von 215 ccm trüb-seröser Flüssigkeit.

Vom 20. XI. ab Eintritt von Diarrhöen, anfangs mild, später immer

stärker werdend mit schleimig-blutigen Beimengungen. Am 29. XI. in Morph.-Chloroform-Aethernarkose Entleerung eines grossen Abscesses in der Lebersubstanz unter r. Rippenbogen in Parasternallinie; Fixation des unteren Leberrandes an Serosa parietalis durch 2 Catgutnähte; Incision der Leber mit messerförmigem Thermokauter; Abscess lag in 5 cm Tiefe in der oberen Kuppe des rechten Leberlappens. Drainage. Im Eiter bakteriologisch nichts nachweisbar, dagegen im Stuhl in den nächsten Tagen massenhaft Amöben gefunden.

Klin. Diagnose: Dysenterischer Leberabscess mit sekundärer exsudat. Pleuritis dextra. Trotz guter Entleerung des Abscesses kein Fieberabfall. Fortbestehen der dysenterischen Darmerscheinungen mit quälenden Tenesmen; Tannalbin, Calomel, Salicylöl, Pfeffermünzklystiere, Colomboinfusen, Opium etc. ohne Erfolg. Zunehmende Schwäche und Entkräftung. Exitus letalis am 13. XII. 98.

Bei Autopsie zeigte sich: zahlreiche dysenterische Geschwüre, besonders im Colon asc. transversum und Rectum; faustgrosser Leberabscess durch Incision entleert, daneben zahlreiche kleine Abscesschen im Lebergewebe. Pfortader frei. Endocarditische Knötchen auf Aortaklappe. Milztumor.

2) Lebersarkom (1 W. †).

Nr. 1468. Frau, 53 J. Eintritt 17. VII. 97. Seit Anfang 97 Ischiasbeschwerden rechts. Seit 6 Wochen Anschwellung in rechter Oberbauchgegend bemerkt.

Anämische Frau; leichtes Oedem des rechten Unterschenkels. Nach rechts und oben vom Nabel unter den Bauchdecken kindskopfgrosse Geschwulst fühlbar, derb und knollig, nicht schmerzhaft, die bis dicht an Leber reicht, z. T. von Darm überlagert ist. In der linken Unterbauchgegend aus dem kleinen Becken aufsteigend zweite Geschwulst, etwas kleiner, derb aber mit glatter Oberfläche. Vaginal lässt sich dieser letztere Tumor vom vergrösserten Uterus nicht sicher abgrenzen, dessen Bewegungen sie mitmacht.

Klinische Diagnose: Linkseitiger parauteriner Tumor mit Netzmetastase.

Operation 20. VII. Bauchschnitt von 25 cm Länge. Der uterine Tumor imponiert als faustgrosses Myom und wird belassen. Die epigastrische Geschwulst, ein traubenförmig grobhöckeriges Sarkom geht von der Gegend des Leberhilus aus, die Gallenblase nach rechts verdrängend. Lösung seiner Verwachsungen mit Colon transversum und Netz und Duodenum, Resektion der Gallenblase nach Ligatur des Cystikus. Der 12 cm breite, am Leberrand sitzende Stiel wird mit elast. Ligatur nach zwei Seiten durchbohrt und abgebunden, dann mit Thermokauter durchschorft. Uebernähung der Wundfläche nach Lösung der Ligatur mit 6 Seideknopfnähten. Tamponade mit Jodoformgaze. Bauchnähte. Operationsdauer 1½ Std.

Am 21. VII. zunehmende Schwäche und Somnolenz. Exitus letalis Abends 10 Uhr.

Autopsie: Grosses Myosarkom des Uterus mit ausgedehnten Nekrosen, metastatischer, z. T. myxomatös entarteter Tumor der Leber (exstirpiert). Metastasen im Kreuzbein mit Einwucherung in die Vena hypogastrica und Cava inferior. Metastasen in rechter Lunge, Zwerchfell, rechte Niere und Nebenniere. Myodegeneratio cordis.

3) Lebercirrhose (2 Fälle, 1 M., 1 W.).

Nr. 1480. Frau, 26 J. Eintritt 19. VII. 97. Chronischer Ascites mit starker Auftreibung des Leibes, seit einem Jahr entwickelt. Punctio abdominis entleert $8^1/_2$ Liter gelblichen Serums; Leber stark vergrössert, derb fühlbar. Ordin.: Jodkalium innerlich. Diät.

Nr. 1520. Mann, 44 J. Seit 2 Jahren leichter Ikterus, ab und zu etwas Eiterabgang beim Stuhl (?). Seit 6 Monaten Zunahme des Leibes. Starker Ascites. Punktion des Leibes entleert $4^1/_2$ Liter hellgelber Flüssigkeit. Leber derb, stark vergrössert. Milztumor. Interne Behandlung.

4) Lebercyste (1 W.).

Nr. 2242. Frau, 44 J. Apfelgrosser Tumor rechts und oberhalb des Nabels, der mit Leber zusammenzuhängen scheint und sehr beweglich ist. Patientin hat die Geschwulst seit ca. 5 Monaten bemerkt, ohne Beschwerden zu haben, kommt zur Operation, weil Geschwulst gewachsen sei.

Operation 24. XI. 97: Rechtseitiger Bauchschnitt legt eine kleinfaustgrosse Cyste frei, die mit breitem aber dünnem Stiel vom Rande des rechten Leberlappens abging und zwar dicht medial von der Insertion des Lig. teres. Enukleation der Cyste aus dem Leberparenchym nach Incision des dünnen Leberüberzuges; dabei barst die Geschwulst und entleerte ca. 50 ccm rötlich-gelben, leicht getrübten Serums. Zwei dicke Gefässstiele, die in die Wand des Sackes sich erstrecken, wurden unterbunden. Leberwundfläche in T-Form mit feinem Catgut übernäht. Leichte Jodoformgazedrainage. Bauchnaht.

Normaler Verlauf. 14. XII. geheilt entlassen.

Mikroskopische Untersuchung ergab, dass es sich wahrscheinlich um eine Lymphcyste handelte.

H. Erkrankungen der Gallenwege.

(44 Fälle; 36 M., 8 W., 4 †.)

Wegen Erkrankung der Gallenwege wurden aufgenommen 44 Patienten, 36 Männer, 8 Frauen; davon operiert 41. Es starben 4 Patienten. Die Fälle verteilen sich auf

1) Verletzung 1 Fall.

2) Entzündung (resp. Steinbildung) 33 Fälle.

3) Neubildung 10 Fälle (9 Carcinome, 1 Sarkom).

Es kamen zur Ausführung

Cholecystostomieen 18
Choledochotomieen 3 (1 Exitus)
Cystotomieen 3
Cystektomieen 3
Anastomosenbildungen 2 (1 Exitus)
Probelaparotomieen 6
Incision bei Abscess nach Carcinom 1 (1 Exitus)
Exstirpation eines Sarkoms der Gallenblase 1 (1 Exitus)
Fisteloperationen 2
Naht der Gallenblase nach Verletzung 1
Gastroenterostomie 1.

I. Cholecystostomieen.

Nr. 3. Frau H. S., 46 J. Pat. mit schweren nervösen Erscheinungen. Früher bereits Uterus-Exstirpation und Nephrorhaphie ausgeführt. Seit längerer Zeit Koliken in der Lebergegend. Kein Ikterus. Stat. pr.: Leber und Gallenblasengegend sehr druckempfindlich. Kein Tumor. Kein Ikterus. Op. 4. II. 97. 15 cm langer Längsschnitt. Steine aus der Gallenblase und dem Cystikus entfernt. Fistelbildung. Guter Verlauf. Aus der Fistel entleert sich viel Galle und ein Stein. Da die Patientin der Gallenfluss sehr belästigt, wird am 2. III. 97 die Gallenblase wieder abgelöst, vernäht und versenkt. Am 1. IV. mit geschlossener Fistel entlassen.

Nr. 261. Frau K. H., 41 J. Seit einem Jahr Schmerzen in der Lebergegend, seit 1/2 Jahr mehrfache sehr starke Koliken, in den letzten vier Wochen fast täglich, ohne Ikterus, ohne Fieber. Innerliche Kur erfolglos. Stat. pärt.: In der Gallenblasengegend deutlicher empfindlicher Tumor, kein Ikterus. Am 30. I. Operation. 15 cm langer Lateralschnitt. Gallenblase adhärent, Punktion der Gallenblase. Aus dem Cystikus mehrere Steine entfernt, Galle kommt nicht. Gallenblasenwunde mit Bauchwand vereinigt. Drainage. Glatter Verlauf. Aus Drainrohr ziemlich viel Galle. — 25. II. entlassen mit noch etwas secernierender Fistel. Bericht vom März 98: Keine Koliken, aber Bildung eines Bauchbruchs mit mässigen Beschwerden.

Nr. 464. Frau F. E., 31 Jahre. Patientin wird operiert wegen eines Fibrosarkoms der Bauchwand, hat daneben unbestimmte Schmerzen in der Lebergegend. Sie hatte keine Koliken, kein Fieber, kein Ikterus. Nach der Entfernung des Sarkoms wurden aus Gallenblase 5 haselnussgrosse Steine extrahiert, eine Fistel angelegt. 10 Tage lang reichlicher Gallenfluss; nach 3 Wochen mit geschlossener Wunde entlassen. März 98 Befinden gut.

Nr. 581. Frau A. S., 32 Jahre. Seit 2 Jahren in der Gallenblasen-

gegend anhaltende dumpfe Schmerzen. Seit einem Jahr sich häufende typische Koliken. Starke Abmagerung. Kein Ikterus, kein Fieber. Stat. pr.: Etwas Leberschwellung. Kleinfaustgrosser Gallenblasentumor, stark druckempfindlich. Kein Ikterus. — Op. 13. III.: Lateralschnitt. Gallenblase etwas adhärent, Entleerung mehrerer kirschkerngrosser Steine aus der Blase, es fliesst Galle. Fistelbildung. Drainage. — Glatter Verlauf. Pat. nach 4 Wochen mit noch offener Fistel entlassen. Da diese sich nicht spontan schliesst wird sie am 31. VI. durch Naht geschlossen. Seitdem Befinden gut.

Nr. 1144. Frau E. Sch., 25 Jahre. Seit 2 Jahren typische Koliken in der Gallenblasengegend, in der letzten Zeit 2—3mal wöchentlich, ausserordentlich stark, meist mit Ikterus und Fieber. Vielfache innerliche Behandlung. Sie hat stark abgenommen. — Stat. pr.: Mässiger Ikterus, kein Fieber, Leber vergrössert, Gallenblasengegend stark druckempfindlich. Kein Tumor. Stuhl weiss. — Oper. 5. VI.: Lateralschnitt. Gallenblase sehr fest verwachsen. Drei Steine in den Adhäsionen. Gallenblase zwerchsackförmig. Aus der Gallenblase und Cystikus 5 kleine Steine entleert. Fistelbildung, Tamponade, Drainage. Mässige Gallenentleerung 3 Wochen lang. Nach 4 Wochen mit geschlossener Wunde entlassen. Pat. erholt sich ausserordentlich, nimmt 20 Pfd. zu.

Nr. 1378. Johann K., 41 Jahr. Seit 20 Jahren Magenbeschwerden, krampfartige Schmerzen. Seit 2 Jahren stärkere, kolikartige Schmerzen in der Lebergegend. Vor 10 Tagen sehr heftiger Anfall und Bildung eines Tumors in der Gallenblasengegend. Kein Ikterus. — Stat. praes.: Leber stark vergrössert. Gänseeigrosser Gallenblasentumor, mässig druckempfindlich. Magenfunktion normal. — Op. 8. VII.: Lateralschnitt, 10 cm. Etwas Ascites. Leichte Adhäsionen. Aus der grossen Gallenblase durch Punktion trüber Inhalt entleert. 5 haselnussgrosse Steine in der Blase und Cystikus. Es fliesst keine Galle. Fistelbildung, Drainage. Glatter Verlauf. Drain nach 12 Tagen entfernt, Fistel nach 3 Wochen geschlossen. Pat. musste $^1/_4$ Jahr nach Operation in eine Irrenanstalt verbracht werden, soll auch früher öfter verwirrt gewesen sein.

Nr. 1624. Frau S. B., 46 J. Seit mehreren Jahren unbestimmte Leberschmerzen, in der letzten Zeit Koliken. Kein Ikterus. — Stat. pr.: Leber etwas vergrössert. Handtellergrosse, derbe, empfindliche Resistenz in der Gallenblasengegend. — Op. 16. VIII.: Lateralschnitt. Stark zungenförmiger rechter Leberlappen. Gallenblase prall, entleert schleimigen Hydrops. Aus dem Blasenhals pflaumengrosser Stein entfernt. Fistelbildung, Drainage. 14 Tage lang reichliche Gallenentleerung. Entlassen mit kleiner Fistel. Weiteres Befinden gut, Fistel geschlossen.

Nr. 1888. Frau M. L., 44 J. Seit 4 Jahren drückende Schmerzen in der r. Seite, ab und zu anfallsweise. Kein Ikterus. Schlechter Appetit. Magendrücken und Aufstossen. — St. pr.: Leber leicht vergrössert. In der Gallenblasengegend etwas empfindliche Resistenz, kein Tumor. —

Kl. D. Gallensteine? Adhäsionen? — Oper. 6. X. Lateralschnitt. Schnürlappen der Leber. Gallenblase frei, durch Incision 10 kantige Steine entleert, ein 11. im Cystikus. Fistelbildung, Drainage. — Verlauf: Starker Gallenfluss. Nach 4 Wochen mit noch etwas secernierender Fistel entlassen. Da der Gallenausfluss später wieder stärker wird, so wird die Fistel am 5. I. operativ geschlossen. Darauf gute Rekonvalescenz.

Nr. 1904. Frau M. E., 46 Jahre. Seit längeren Jahren Magen- und Rückenkrämpfe. In Karlsbad vor einem Jahr Abgang zahlreicher Gallensteine. Trotzdem noch dauernde Schmerzen, seit mehreren Wochen viel Morphium, kein Ikterus. — Stat. pr.: Leber nicht vergrössert. In der Gallenblasengegend kein Tumor, starke Druckempfindlichkeit. — Op. 7. X. Lateralschnitt. Gallenblase stark adhärent. Incision der Blase. Stein nirgendwo zu fühlen. Lösung der Adhäsionen. Fistelbildung, Drainage. — Guter Verlauf. Reichliche Gallenentleerung. Fistel nach 3 Wochen geschlossen. Befinden ziemlich gut. Schmerzen erheblich gebessert. Hier waren also bestimmt Gallensteine vorhanden gewesen, deren Residuen, die Adhäsionen, für die Beschwerden verantwortlich zu machen sind.

Nr. 1917. Frau J. H., 36 J. Vor 12 Jahren längere Magenkrämpfe. Februar 97 schwerer Kolikanfall mit Ikterus, 5 Wochen. Seitdem fast jede Woche Anfall, meist mit Ikterus und weissem Stuhl. Karlsbader Kur ohne Erfolg. — Stat. pr.: Die Leber vergrössert, zungenförmiger Lappen, Gallenblasengegend stark druckempfindlich, kein Tumor, kein Ikterus. Im Urin 0,8% Zucker. — Operat. 11. X. 10 cm Lateralschnitt. In der Gallenblase weisslicher Hydrops und zahlreiche erbsengrosse Steine. Im Cystikus ein haselnussgrosser Stein. Wand sehr dick. Fistelbildung. Drainage. Tamponade. — Verlauf: Reichlicher Gallenfluss. Drain nach 14 Tagen entfernt. Nach 4 Wochen mit geschlossener Fistel entlassen. Im Urin 0,4% Zucker. 4 Wochen später gingen mit dem Stuhl unter Schmerzen noch 2 Gallensteine ab. Seitdem gute Rekonvalescenz, keine Beschwerden, 20 Pfund zugenommen.

Nr. 2093. Frau S. J., 48 Jahre. Seit 20 Jahren Magenschmerzen, häufiges Erbrechen. Seit 3 Jahren kolikartige Schmerzen, in letzter Zeit fast alle 8 Tage. Im Anfall meist Tumor der Gallenblasengegend. Mehrmals Schüttelfrost, Ikterus, weisser Stuhl. — Stat. pr.: Leber vergrössert. In der Gallenblasengegend Resistenz, Druckempfindlichkeit, kein deutlicher Tumor. — Oper. 2. XI.: 10 cm Lateralschnitt. Gallenblase prall, nicht adhärent, enthält trüben Schleim. Durch Incision 122 erbsengrosse Steine aus der Blase und dem Cystikus entleert. Einnähung eines Drainrohrs in die Blase. Suspension der Blase am Peritoneum. (In dieser etwas modificierten Weise wurden von jetzt ab fast alle Gallenfisteln angelegt.) — Verlauf: Sehr reichlicher Gallenfluss. Drain nach 14 Tagen entfernt. Fistel nach 3 Wochen geschlossen. — Dezember 97 noch einmal sehr starker Schmerzanfall. Seitdem gutes Befinden, leichte Narbenektasie.

Nr. 2163. Heinrich W., 20 Jahre. Juli 97 Leberkolik. Fieber. Sep-

tember 97 erneuter Kolikanfall, hohes Fieber, 14 Tage Ikterus. Okt. 97 dritter Anfall mit Schüttelfrost und Fieber. Im Stuhl 2 Gallensteine. Seitdem noch mehrfache kleinere Anfälle. — Stat. pr.: Leber stark vergrössert. In der Gallenblasengegend starke Druckempfindlichkeit, kein Ikterus, Stuhl braun. — Operation 11. XI.: 14 cm Lateralschnitt. Gallenblase verdickt und adhärent, enthält grünlichen Schleim und zahlreiche Steine. Fistelbildung. Drainage. — Verlauf glatt. In den ersten Tagen fliesst Galle, vom 5. Tage ab eine wasserhelle, fadenziehende Flüssigkeit 30—100 gr. Nach mehrmaliger Spülung der Gallenblase in der 4. Woche wieder Gallenfluss. Pat. wird nach 6 Wochen noch mit Drainrohr entlassen. — Die Fistel schliesst sich bald, und Pat. bleibt vollkommen schmerzfrei.

Nr. 2131. Frau E. B., 39 J. Seit 26 Jahren 1—2 Mal jährlich Schmerzanfälle der rechten Seite, nie Ikterus. — Stat. pr.: Im Unterleib rechts empfindliche Resistenz mit gedämpftem Schall vom Rippenbogen bis fast zum Darmbeinkamm in die Leber übergehend. Temperatur steigt bis 40°, Schüttelfrost. Gleichzeitig Durchbruch eines Abscesses des Septum recto-vaginale nach Vagina und Rectum. — Operation 12. XI.: 12 cm Lateralschnitt. Muskeln ödematös. Leber verwachsen. Rechter Leberlappen stark ausgezogen. Unterhalb desselben entleert sich reichlich Eiter mit zahlreichen Gallensteinen. Der Abscess liegt oben zwischen Bauchwand und Leber, ist unten begrenzt von unregelmässigen Netzklumpen. Gallenblase ausgedehnt nekrotisch. Tamponade, Drainage. — Verlauf: Nach der Operation zunächst Fieberabfall, später vorübergehend wieder Anstieg. Ca. 10 Tage lang reichliche Entleerung von Eiter und Galle. Von da ab nur geringe Sekretion. Pat. sollte sich später wieder vorstellen, schrieb aber, dass sie sich zu schwach dazu fühle, sie habe noch immer Schmerzen an der alten Wunde.

Nr. 2218. Frau L. S., 30 Jahre. Seit 4 Jahren häufige Schmerzen in der rechten Leibseite, Erbrechen, Magenkrämpfe. Seit 1 Jahr mehr chronischer dumpfer Schmerz. Nie Ikterus. Wurde vielfach teils auf Gallensteine, teils auf Wanderniere behandelt. — Stat. pr.: Leber nicht vergrössert. In der Gallenblasengegend Druckempfindlichkeit, undeutliche Resistenz, rechte Niere tief stehend. — Operation 16. XI.: 10 cm Lateralschnitt. Gallenblase frei, dünnwandig. Durch Incision werden 6 Steine entleert. Drainage, Fistelbildung, Tamponade. Verlauf glatt. Fistel schliesst sich nach 14 Tagen, jetzt gutes Befinden.

Nr. 2217. Frau Ch. Sch., 65 Jahre. Seit 1/2 Jahr Auftreibung des Leibes, starke Stuhlverhaltung. Seit 10 Wochen Schwellung der rechten Leibseite. Dortselbst 2 Mal heftige Koliken, kein Ikterus. Auswärts maligner Tumor diagnosticiert. — Stat. pr.: Leber vergrössert, stark zungenförmiger rechter Leberlappen. Unter demselben hühnereigrosser, derber, höckeriger, mit der Leber zusammenhängender Tumor. — Operation 18. XI.: 12 cm Lateralschnitt. Starker zungenförmiger Leberlappen,

darunter die gänseeigrosse, dickwandige Gallenblase mit Netz stark verwachsen. Nach Incision der Blase wird aus ihrem Hals ein hühnereigrosser Stein entfernt. Die verdickte, etwas ulcerierte Gallenblasenkuppe wird reseciert. Drainage, Fistelbildung, Tamponade. Verlauf glatt. Fistel nach 14 Tagen geschlossen. Pat. erholt sich sehr gut, keine Stuhlbeschwerden.

Nr. 2238. Frl. K. B., 17 J. Seit 1/2 Jahr starke Schmerzen in der Leber- und Magengegend. August 97 10 Tage lang Ikterus, weisser Stuhl. In den letzten Wochen sehr starke Koliken in der Gallenblasengegend. — Stat. pr.: Kein Ikterus. Leber vergrössert. Hochgradige Empfindlichkeit in der Gallenblasengegend; kein Tumor; nach abwärts von dort fast bis zum Darmbeinkamm eine Zone vermehrter Resistenz und gedämpft tympanitischen Schalls (Erguss?). Temperatur 38,5°. Stuhl braun. — Operation 24. XI.: 12 cm Lateralschnitt. Nach Eröffnung des Peritoneum entleert sich ca. 1 Liter trüben gelben Serums. Gallenblase etwas verwachsen. Durch Incision mehrere haselnussgrosse Steine entleert. Drainage, Fistel, Tamponade. — Verlauf 12 Tage gut; reichlicher Gallenfluss. Am 13. Tage Temperatur 38,5°; starkes Erbrechen. Um die Wunde starke Infiltration. Kein Abscess. Nach Magenspülung Erleichterung. In den nächsten Tagen ähnlicher Zustand, sodass schon in der Annahme einer Pylorusstenose Gastroenterostomie beschlossen wird; da, am 19. Tage plötzlich Temp.-Abfall und weiterer glatter Verlauf. Februar 98 bestes Wohlbefinden. Narbe fest. Keine Magenbeschwerden.

Nr. 2259. Frau E. W., 50 J. Seit 12 Jahren drückende Schmerzen in der rechten Bauchseite, nie Koliken, nie Ikterus. Vielfache innerliche Behandlung erfolglos. — Stat. pr.: Leber nicht vergrössert. Kein Gallenblasen-Tumor. Rechts vom Nabel etwas vermehrte Resistenz und Druckempfindlichkeit. — Oper. 26. XI. 97: 14 cm Lateralschnitt. In der kleinen Gallenblase mehrere kleine Steine, einer im Hals. Die stark verdünnte Kuppe wird reseciert und an dem etwas losgelösten Peritoneum fixiert. Drainage. — Verlauf: 14 Tage Gallenfluss. Nach 3 Wochen Schluss der Fistel. Mai 98 gutes Befinden. Schmerzen vollkommen geschwunden.

Nr. 2360. Albert S., 33 Jahre. Vor 8 Jahren starker Gallenkolikanfall. Seitdem in wechselnden Pausen von 6 Monaten bis zu 8 Tagen sich wiederholend. Vor 3 Jahren und vor 1 Jahre je 4 Wochen lang Ikterus. In letzter Zeit andauernder dumpfer Schmerz unter der Leber, vor 10 Tagen plötzlich heftige Kolik, seitdem Ikterus. Vielfache innerliche Behandlung auf Magenleiden und Gallensteine. Nie Fieber. — Stat. pr.: Starker Ikterus. Stuhl weiss. Leber etwas vergrössert. In der Gallenblasengegend Druckschmerz, kein Tumor. — Oper. 15. XI.: 10 cm Lateralschnitt. Die harte, kleine Gallenblase stark nach rechts verzogen, tief unter der Leber, sodass sie erst durch seitlichen Querschnitt freigelegt werden kann. Schleimig-eitriger Inhalt. Aus dem Cystikus

werden 3 festeingekeilte Steine extrahiert. Suspension der Gallenblase nicht möglich. Einnähung eines Drains. Ausgiebige Tamponade. — Verlauf: In den ersten Tagen Temp. bis 39°, kleiner Bauchdeckenabscess, dann glatter Verlauf. 10 Tage reichlicher Gallenfluss; dann allmähliche Entfernung des Drains. Ikterus geht langsam zurück. Nach 4 Wochen Schluss der Fistel. April 98 fühlt Pat. sich wohl. Leichte ziehende Schmerzen an der Narbe.

Nr. 1187. Otto W., 49 Jahre. Seit 1 Jahr vorübergehende Uebelkeit, Aufstossen, Appetitlosigkeit und starke Abmagerung, in ½ Jahr 40 Pfd. Längere Zeit mit Magenausspülung behandelt. Keine Koliken. — St. pr.: Starke Magenerweiterung. Salzsäurereaktion. In der Pylorusgegend eigrosser undeutlicher Tumor. Pat. stark heruntergekommen. — Kl. D.: Pylorusstenose, wahrscheinlich durch Magentumor (oder Gallenblasentumor?) — Operation 14. VI.: 10 cm langer Medianschnitt. Am Magen kein Tumor. Die Erweiterung erstreckt sich bis ins Duodenum. Querschnitt nach rechts hinzugefügt. Gallenblase sehr derb, mit Colon und Duodenum ausgiebig verwachsen. In den Adhäsionen zwei perforierte Gallensteine; dann Incision der Gallenblase. Wand sehr stark verdickt. Drei Steine entfernt. Gallenblase mit dem abgelösten Peritoneum umsäumt. — Verlauf: Patient macht eine schwere Pneumonie durch. Verschiedene Nahtabscesse. Aus der Fistel entleert sich viel jauchige Galle, die erst nach 4 Wochen etwas klarer wird. Magenfunktion gut.

16. XII. 97 Wiederaufnahme: Zunächst gute Rekonvalescenz. 20 Pfd. Zunahme. Im November wurde in der alten Narbe ein grosser jauchiger Abscess entleert. Jetzt noch starke Sekretion. Die Fistel wird erweitert und aus der Tiefe noch einige Steintrümmer und nekrotisches Gewebe entleert. Patient erholt sich nur langsam. Die Sekretion dauert noch ziemlich lange fort. April 98 Befinden ziemlich gut, Januar 99 vorzüglich.

2) Cystikotomieen.

Nr. 30. Frau M. E., 22 Jahre. Seit 2 Monaten ausserordentlich heftige Koliken in der Lebergegend, fast jeden Tag. Starkes Erbrechen. Im Stuhl wiederholt Steine. Im Anfall unter der Leber stets ein Tumor. — St. pr.: Leber etwas vergrössert. Gallenblase gänseeigross, prall, sehr druckempfindlich, kein Ikterus. — Operation 6. I. 98: 15 cm Lateralschnitt. Aus der Gallenblase entleert sich dunkelgrüne Galle. Im Cystikus ein fest eingekeilter Stein, der durch Cystikotomie entfernt wird. Naht des Cystikus. Gallenblasen-Drainage, Tamponade. — Verlauf: Vom 2. Tag ab reichlicher Gallenfluss. Leichte Temperatursteigerung. Fistel nach 14 Tagen geschlossen. Mai 1898 Pat. in bestem Befinden, keine Schmerzen, Narbe fest.

Nr. 1152. Frau B. F., 34 Jahre. Seit 7 Jahren typische Gallensteinkoliken, die sich seit 1 Jahr fast alle 14 Tage wiederholen. Nie Ikterus. Karlsbad ohne Erfolg. In letzter Zeit viel Morphium. Leber vergrössert.

In der Gallenblasengegend eigrosser, stark empfindlicher Tumor, kein Ikterus, kein Fieber. — Operation 10. VI.: 10 cm Lateralschnitt, rechter Leberlappen zungenförmig. Gallenblase adhärent, enthält klaren, schleimigen Hydrops und viele kleine Steine. Schleimhaut nekrotisierend, wird ausgeschabt. Im Cystikus eingekeilter Stein, der durch Incision entfernt wird. Die Incision wird in doppelter Etage geschlossen. Drainage, Fistel. Tamponade. — Verlauf gut, nur wenig Galle entleert sich. Nach 3 Wochen Schluss der Fistel. Pat. wird bald darauf schwanger. Es treten wiederholt nervöse Anfälle auf. Pat. ist angeblich wie vollkommen gelähmt und hat starke Schmerzen in der Narbe, welche leicht ektatisch ist. Während der Anfälle ist der Urin stark zuckerhaltig, bis 3% (Mutter und Grossmutter litten an Diabetes). Nach Entbindung bessert sich das Befinden, keine Koliken.

Nr. 2191. Frau E. St., 43 Jahre. Vor 2 Jahren 6 Wochen lang heftige Schmerzen in der Magengegend mit galligem Erbrechen, leichtem Ikterus und Fieber. Seitdem dauernd dumpfe Schmerzen in der Lebergegend, die ausserordentlich lästig sind. — St. pr.: Leber stark vergrössert. In der Gallenblasengegend kleinfaustgrosser, sehr beweglicher, druckempfindlicher Tumor, der mit Wanderniere grosse Aehnlichkeit hat, sich aber nicht in die Lumbalgegend verschieben lässt. — Operation 16. XI. 97: 10 cm Lateralschnitt. Gallenblase 15 cm langer derber Sack, allseitig mit dem Netz verwachsen. Sie enthält weisslich gelbe Flüssigkeit und 168 erbsen- bis bohnengrosse Steine. Aus dem Cystikus wird ein festeingekeilter Stein durch Schnitt entfernt; die Incision mit doppelter Etagennaht geschlossen. Drainage, Fistel, Tamponade. — Verlauf gut. Aus der Fistel entleert sich nur wenig Galle, sie schliesst sich nach 10 Tagen. Februar 98: Sehr gutes Befinden.

3) Choledochotomieen.

Nr. 1277. Frau A. H., 34 Jahre. Seit 3 Jahren kolikartige Schmerzen in der Leber- und Magengegend, im letzten ½ Jahr alle 8 Tage auftretend, die Pat. sehr angreifend. Ab und zu leichter Ikterus. Vielfach innerlich behandelt. — St. pr.: Sehr starker Panniculus. Anämie. Leber etwas vergrössert. In der Gallenblasengegend kein Tumor, etwas Empfindlichkeit. — Operation 23. VI.: Lateralschnitt. Starke Fettleber. Gallenblase frei, prall gefüllt. In der incidierten Blase kein Stein. Die Incision wird wieder geschlossen. Im Ligamentum hepatoduodenale werden zwei Härten gefühlt. Freilegung des Choledochus, ausserordentlich mühsam und blutig. Incision des Choledochus. Es gelang nicht, den Stein, der sich hinter dem Pankreas verbarg, zu extrahieren. Sondierung bis ins Duodenum gelang. Naht des Choledochus. Tamponade. — Verlauf: Nach der Operation viel Erbrechen. Meteorismus. — 25. VI. Aus der Wunde entleert sich etwas Galle. Die Wunde wird breit geöffnet und feucht tamponiert. — 26. VI. Dauerndes Erbrechen. Hochgradiger Meteorismus.

Puls 110. Trotz mehrerer Einläufe geht nach unten nichts ab. — 28. VI. Dauerndes Erbrechen. Starker Meteorismus. Aus der Wunde entleert sich ziemlich viel Galle. Zunehmende Herzschwäche. Abends plötzlicher Collaps und Exitus. — Sektionsbefund: Fibrinös eitrige akute Peritonitis mit Darmparalyse und enormer Dilatation. Lücke in der Choledochusnaht und Ausfluss von Galle. Kein Stein in den Gallengängen. (Der Stein muss also wohl in den Darm gerutscht sein, konnte aber auch hier nicht gefunden werden.)

Nr. 2285. Frau K. B., 41 Jahre. Seit 15 Jahren in grössern Pausen typische Gallensteinkoliken, meist mit leichtem Ikterus, in letzter Zeit äusserst heftig. — 15. XII. 96. Durch Cholecystostomie Entfernung eines Steines aus der Gallenblase und aus dem Cystikus. Zwei weitere waren noch im Choledochus zu fühlen, dieser war aber so stark mit der Umgebung verwachsen, dass die Freilegung nicht gelang. Nach 4 Wochen zunächst mit Gallenfistel entlassen.

Wiedereintritt am 27. XI. 97. Die Fistel hat sich bald geschlossen, seit Juli jedoch wieder sehr starke Anfälle, zuletzt mit starkem Ikterus, Schüttelfrost, hohem Fieber und hochgradiger Herzschwäche. Mitte Novbr. Perforation der alten Fistel und Entleerung von viel Galle. — St. pr.: Mässiger Ikterus. Stuhl grau. Aus der Fistel entleeren sich täglich 2—300 gr Galle. Umgebung druckempfindlich. — Operation 30. XI. 97: Lateralschnitt in der alten Narbe. Reichliche Adhäsionen. Mühsame Freilegung des Choledochus. Durch Incision in diesen werden zwei haselnussgrosse Steine, einer aus Choledochus, einer aus Hepatikus entleert. Einführung eines Drains durch die Gallenfistel bis in den Hepatikus. Naht der Choledochuswunde. Tamponade. — Verlauf: Aus dem Drain entleert sich acht Tage mässig viel Galle. Ikterus geht langsam zurück. Fistel nach drei Wochen geschlossen. Mai 98: Pat. in allerbestem Befinden, keinerlei Beschwerden, feste Narbe.

Nr. 744. Frau H. V., 49 Jahre. Seit Januar 97 Schmerzen in der Magengegend, die in wechselnder Stärke fortdauern. Seit 6 Wochen erheblich stärkere Schmerzen in der Lebergegend, Geschwulstbildung und Abmagerung. Seit 5 Tagen Ikterus. — St. pr.: Starker Ikterus. Leber stark vergrössert. In der Gallenblasengegend gänseeigrosser, derber, empfindlicher Tumor. — Kl. D.: Gallensteine (vielleicht sekundäres Carcinom). — Operation 22. IV.: 10 cm Querschnitt. Gallenblase stark adhärent. Durch Incisionen schleimige Flüssigkeit und ein haselnussgrosser Stein entleert. Im Choledochus eine weitere Härte, zu dessen Freilegung ein weiterer Medianschnitt. Incision des Choledochus. Es zeigt sich, dass kein Stein, sondern ein fester Tumor vorliegt. Aus der Gallenblase entleert sich keine Galle, daher keine Anastomose, sondern Fistelbildung. Die Untersuchung eines excidierten Stücks der Gallenblase ergiebt Carcinom. — Verlauf gut. Ikterus bleibt unverändert. Pat. nach 3 Wochen in leidlichem Zustand entlassen. Exitus Juni 98.

4) Cholecystenterostomieen.

Duodenocholedochotomia interna + Cholecystenterostomia.

Nr. 2316. Frau S. Sp., 47 Jahre. Seit 10 Jahren typische Gallensteinkoliken. Am 27. V. 96 Cholecystostomie bei bestehendem Ikterus. Aus der Gallenblase wurden 4 Steine entleert. Im Choledochus liess sich kein weiterer nachweisen. Pat. wurde nach gutem Verlauf mit geschlossener Fistel entlassen. Seit August 97 wiederum starke Kolikanfälle mit Ikterus und Schüttelfrost. Im Stuhl wurden drei Steine gefunden. Ende November fast andauernd 8 Tage lang Schmerzen. — Aufnahme 3. XII.: Mässiger Ikterus, Temp. 39°. Gallenblasengegend stark aufgetrieben, hochgradig druckempfindlich, in der Narbe faustgrosser Bruch. — Operation 8. XII.: Im Bereich der Narbe starke Muskelatrophie. Ausgedehnte Adhäsionen zwischen Gallenblase, Duodenum und Colon. Bei deren Lösung reisst das Duodenum ein. Dicht an der Valvula Vateri fühlt man einen haselnussgrossen Stein, der nach kleiner Incision durch die Papille entfernt wird. Weitere Steine nicht mit Sicherheit zu fühlen. Bei den starken Verwachsungen Palpation aber sehr schwierig, daher zur grössern Sicherheit Cholecysto-Duodenostomie, wobei der Riss im Duodenum gleich benutzt wird. Naht in doppelter Reihe. Tamponade. — Verlauf völlig glatt. Aus der Wunde keine Galle. Stuhl braun, Ikterus geht schnell zurück, nach 3 Wochen mit fester Narbe entlassen. Mai 98: Befinden vorzüglich.

Nr. 1394. Johann V., 40 J. Seit Weihnachten 96 Schmerzen in der Magengegend. Seit Februar 97 sehr häufige Koliken, dauernder Ikterus und weisser Stuhl. Patient hat 50 Pfd. abgenommen. — Status praes.: 8. VII. 97. Tief dunkelgelber Ikterus. Kein Fieber. Leber stark vergrössert und derb. In der Gallenblasengegend wallnussgrosse derbe Härte, lebhaft druckempfindlich. Stuhl weiss. — Klin. Diag.: Okklusion des Ductus choledochus wahrscheinlich durch Stein (durch Tumor?) — Op. 14. VII.: 12 cm Lateralschnitt. Gallenblase ziemlich prall gefüllt. Mittelgross. Nach Incision kein Stein nachweisbar. Dagegen im Pankreaskopf derber, höckeriger Tumor, wahrscheinlich Carcinom. Das Duodenum lässt sich infolge starker Adhäsionen nicht freilegen. Daher Anastomose zwischen einer Jejunumschlinge und der Gallenblase mit kleinstem Murphyknopf. Drainage. In den ersten Tagen guter Verlauf. Ikterus wird schwächer. Brauner Stuhl. Nach 5 Tagen jedoch wieder starke Zunahme des Ikterus, stark blutiger Stuhl, Benommenheit, Temp. 39°, fast vollkommene Anurie. Unter zunehmender Herzschwäche am 23. VII. Exitus. — Sektionsbefund: Carcinom des Pankreaskopfes mit Uebergreifen auf den Ductus choledochus bis unmittelbar an die Mündung des Cystikus. Lebermetastasen. Hämorrhagien im Darm. Parenchymatöse, hämorrhag. Nephritis. Der Murphyknopf schliesst vollkommen dicht. Es hatte also hier das Carcinom unmittelbar nach der Operation auf den Cystikus über-

gegriffen und dadurch den anfänglichen Erfolg der Anastomose wieder vereitelt.

5) Ruptur und Naht der Gallenblase.

Nr. 1404. Wilhelm G., 14 Jahre. Am 14. VI. von einem 37 Zentner schweren Wagen über den Unterleib überfahren. Wurde mit kalten Umschlägen und Opium behandelt. Der Leib schwoll bis zum 3. Juli langsam an, von diesem Tag an unter heftigen Schmerzen plötzlich viel stärker. Aufnahme 10. VII. — Stat. pr.: Kein Ikterus. Im Leib sehr starker Erguss. Durch Punktion werden $5^1/_2$ l gelber Flüssigkeit entleert, die Gallenfarbstoffreaktion ergiebt. Gallenblasengegend stark druckempfindlich. Der Leib schwillt allmählich wieder stärker an. — Operation 7. VII. 97.: 11 cm Lateralschnitt. Entleerung von 4 l galligem Ascites. In der Gallenblase finden sich 2 grosse Einrisse. Die Kuppe wird reseciert und durch fortlaufende Catgutnaht geschlossen. Tamponade. — Verlauf: In den ersten Tagen etwas Fieber. Aus der Wunde entleert sich noch immer ziemlich viel galliger Ascites. Stuhl vorübergehend weiss. Der Gallenausfluss wird allmählich geringer, nach 3 Wochen Schluss der Fistel. Mai 98 bestes Wohlbefinden.

6) Gallenblasenexstirpationen.

Nr. 1822. Fräulein S. R., 33 J. Seit vielen Jahren unbestimmte, ziehende Schmerzen im Epigastrium und der rechten Seite, welche Pat. sehr quälen. Keine Koliken, kein Ikterus. — Stat. pr.: Leber nicht vergrössert. Im Epigastrium ein kleinfaustgrosser, rundlicher, glatter, ausserordentlich beweglicher Tumor, wenig druckempfindlich, nicht in die Nierengegend verschiebbar. — Klin. Diagn.: Schnürlappen der Leber. Netztumor? Pylorustumor? — Oper. 24. IX.: Medianschnitt. Stark hypertrophischer, zungenförmiger, beweglicher, rechter Leberlappen. Gallenblase stark ektatisch, posthornförmig gekrümmt. Mehrere Steine. Exstirpation der Gallenblase nach vorgängiger, doppelter Ligatur des Cystikus. Tamponade. Glatter Verlauf. Etwas Stichkanaleiterung. Nach 4 Wochen in gutem Befinden entlassen. Pat. befindet sich Juli 98 recht wohl. Narbe fest.

Nr. 1807. Frau M. B., 47 J. Im Mai 97 heftige Schmerzen in der Lebergegend, Erbrechen. Anfang August zweiter Anfall. Seitdem alle 8 Tage ähnliche, immer stärker werdende Anfälle. Seit 8 Tagen Tumor in der Gallenblasengegend, kein Ikterus. — Stat. pr. 19. IX. Leber vergrössert. In der Gallenblasengegend grosser, gurkenförmiger Tumor von derber Resistenz, stark druckempfindlich, z. T. von zungenförmigem Leberlappen bedeckt. — Oper. 20. IX.: 11 cm Lateralschnitt. Rechter Leberlappen zungenförmig ausgezogen. Gallenblase sehr gross, prall, enthält hämorrhag. Hydrops, sowie eine grössere Anzahl von Steinen. Gegen den Hals zu viele schwammige Granulationen, Verdacht auf Tumor, daher Auslösung der Gallenblase bis zum Cystikus und nach Ligatur desselben

Exstirpation. Mässige Blutung der Leber. Tamponade. Glatter Verlauf. Nach 3 Wochen mit fester Narbe entlassen. Mikroskopische Diagnose. Carcinom. — März 98 ausgedehnte Lebermetastasen, April 98 Exitus.

Nr. 131. Frau J. M., 58 J. Seit 8 Wochen umherziehende Schmerzen im Unterleib, teils im Kreuz, teils in der Lebergegend. Keine deutlichen Koliken. In den letzten Wochen starke Abmagerung. Leber nicht vergrössert. In der Gallenblasengegend zapfenförmiger, derber, sehr druckempfindlicher Tumor. Leber in deren Umgebung etwas derb. — Kl. D.: Tumor der Gallenblasengegend. Carcinom? — Operat. 8. I.: 14 cm Lateralschnitt. Gallenblase von Adhäsionen überdeckt. In der Kuppe der Gallenblase ein flacher, derber Tumor, augenscheinlich Carcinom. Auslösung der Gallenblase. In der Umgebung des Cystikus so derbe Schwarten, dass bei der Ligatur und Durchschneidung des Cystikus sowohl Hepatikus als Choledochus angeschnitten wurden. Die Wunden der letzteren wurden mit Catgut-Knopfnaht sehr mühsam wieder geschlossen. Die Nähte schnitten z. T. durch und bei Schluss der Operation sickerte noch etwas Galle nach. Ausgiebige Tamponade. In der Tiefe wurde noch eine geschwollene Drüse entfernt. In der Gallenblase finden sich 12 scharfkantige Steine. — Mikroskop. Diagnose: Carcinom der Gallenblase mit Drüsenmetastase. — Verlauf gut. 14 Tage lang entleert sich aus der Wunde reichlich Galle, der Stuhl ist weiss. In der dritten Woche hört der Gallenausfluss auf, der Stuhl wird braun, Pat. nach 4 Wochen entlassen. In den letzten Tagen wieder etwas Schmerzen. Exitus nach ca. 4 Monaten an Recidiv.

Nr. 2342. Frau M. L., 41 J. Seit 3 Monaten Anschwellung in der Lebergegend, woselbst in den letzten Jahren öfter leichte Schmerzen. Schnelles Wachstum des Tumors, starke Abmagerung. — Stat. praes.: Grosser Tumor der rechten Leibseite, vom Rippenbogen bis zum Darmbeinkamm; nach links bis zur Mittellinie. Tumor ist derb und glatt. — Oper. 13. XII.: 20 cm Schrägschnitt. Noch vor Eröffnung des Peritoneums fällt man in weiche Geschwulstmassen, die reichlich mit Gallensteinen durchsetzt sind. Die Geschwulst erschien mit den Därmen und der Leber so fest verwachsen, dass Radikaloperation unmöglich. Ausräumung der weichen Massen. Vernähung der Kapsel mit der Bauchwand. Tamponade. — Mikrosk. Diagn.: Rundzellen-Sarkom. Nach der Operation dauerndes Erbrechen und schneller Verfall. Exitus am fünften Tag. — Sektionsbefund: Weiches Sarkom der Gallenblase, grosse Lebermetastase, diffuse Peritonitis.

Nr. 689. Frau W. H., 53 J. Seit 2 Monaten starke Schmerzen in der Lebergegend, anfallsweise auftretend, kein Ikterus, kein Fieber. — Stat. pr.: Pat. stark heruntergekommen. Leber vergrössert. In der Gallenblasengegend empfindliche Vorwölbung in Handflächenausdehnung, nach unten sich erstreckend, deutlich fluktuierend. — Incision am 7. IV.: Durch stark infiltriertes Gewebe gelangt man in einen Abscess, bei dessen Ausschabung werden Gallensteine entleert. Feuchte Verbände. Die In-

filtration geht langsam zurück. Galle floss nie aus. Vom 24. V. an hohes Fieber, starker Ikterus, häufiges Erbrechen, Meteorismus. — Oper. 28. V.: Hakenschnitt. Peritoneum stark verdickt. Gallenblase ausgedehnt verwachsen und derb. Nach der Incision entleert sich viel gelblicher Eiter und ca. 20 Gallensteine. Cystikus nicht sicher abgrenzbar. Aus der Tiefe werden noch geschwulstartige Fetzen herausgeholt. Wegen Schwäche der Pat. Abbruch der Operation. Tamponade. — Mikroskop. Diagn.: Carcinom. Nach der Operation Abfall des Fiebers, aber zunehmende Kachexie der Patientin, am 15. V. Exitus. Sektionsbefund: Carcinom der Gallenblase, Metastasen im Zwerchfell, Peritoneum, Mesenterium, Pneumonie des rechten Oberlappens. Fettige Degeneration des Endocards.

Nr. 1317. Peter M., 26 J. Anamnese: Seit 6 Jahren Magenkrämpfe. Seit 1/2 Jahr starke Mageninsufficienz mit Erbrechen, 50 Pfd. Abmagerung. Nie Koliken. Nie Ikterus. — Stat. pr.: Hochgradig abgemagerter Mann. Gewicht 97 Pfd. Starke Ektasie des Magens mit motorischer und chemischer Insufficienz. Keine Salzsäure; deutlich Milchsäurereaktion des Mageninhalts. — Klin. Diagn.: Pylorus-Stenose durch Ulcus-Narbe. — Operation 1. VII. 97: Medianschnitt. Gallenblase grau, dick, mit Steinen gefüllt, drückt aufs Duodenum. Wegen Schwäche des Pat. nur hintere Gastroenterostomie (mit Murphyknopf). — Guter Verlauf. Pat. am 2. VIII. 97 entlassen. September 97 gutes Befinden. Gewichtszunahme 18 Pfund.

7) Probelaparotomieen.

Nr. 576. August E., 34 J. Seit längeren Jahren Schmerzanfälle in der Magen- und Lebergegend. Kein Ikterus, kein Fieber. In der letzten Zeit starke Beschwerden. — Stat. pr.: In der Gallenblasengegend starke Druckempfindlichkeit, kein Tumor. — Op. 15. III.: Lateralschnitt 12 cm. Leichte Adhäsionen. An der Gallenblase nichts Abnormes, kein Stein. Schluss der Bauchwunde. Glatter Verlauf. Die Ursache der Schmerzanfälle wurde bei diesem Pat. nicht festgestellt.

Nr. 1622. Fräulein S. J., 27 Jahre. Vor 9 Jahren doppelseitige Ovariotomie wegen Tumor. Dauernd leidend. Vor 1 Jahr Kolikanfall in der Lebergegend. Wiederholten sich noch 6mal, zuletzt noch sehr stark. Im Anfall will sie Tumor gefühlt haben. Kein Ikterus. — Stat. praes.: Leber etwas vergrössert. In der Gallenblasengegend leichte Resistenz und Empfindlichkeit. — Oper. 16. VIII.: Gallenblase sehr klein, nicht verwachsen. Incision derselben. Stein nicht nachweisbar. Schluss der Gallenblase. Auch sonst nichts Pathologisches im Abdomen nachweisbar. Befinden der Pat. im März 98 gut, kein Kolikanfall mehr. Es müssen also wohl Steine bestanden haben, die abgegangen sind.

Nr. 652. Frau E. St., 44 Jahre. Seit 3 Jahren Schmerzen in der rechten Leibseite, häufiges Erbrechen, Magendrücken. Seit Okt. 96 Tumor in der Lebergegend. Seitdem andauernd stärkere Schmerzen, kein Ikterus,

kein Fieber. — Stat. pr.: Leber vergrössert. Zungenförmiger rechter Leberlappen. In der Gallenblasengegend eigrosser, glatter, derber, druckempfindlicher Tumor. — Kl. Diagn.: Gallensteine (Tumor der Gallenblase?). — Oper. 27. III.: Nach der Incision findet man eine derbe, höckrige Gallenblase, Knoten im Netz und Knoten in der Leber. Daher wird weitere Operation aufgegeben. Carcinom der Gallenblase. — Verlauf gut. Pat. nach 3 Wochen in leidlichem Befinden entlassen.

Nr. 1030. Friedrich H., 28 Jahre. Seit längerer Zeit Magenbeschwerden. Im April 96 Kolikanfall mit Ikterus, ein zweiter im Jan. 97. Seitdem kontinuierliche bohrende Schmerzen in der Lebergegend. — St. pr.: Leber stark vergrössert, mit derber, höckriger Oberfläche, in der Gallenblasengegend besonders hart. Kein deutlicher Tumor. Starke Druckempfindlichkeit. — Klin. Diagn.: Gallensteine (Lebercirrhose). — Oper. 24. V. 97: 11 cm Lateralschnitt. Gallenblase stark verwachsen. Sehr derb und hart. In der Leber zahlreiche kleine weissliche Knoten, daher Schluss der Wunde. Carcinom. Glatter Wundverlauf. Pat. nach 3 Wochen in schlechtem Zustand entlassen.

Nr. 1596. Karl L., 50 J. Seit 1/2 Jahr ziehende und krampfartige Schmerzen der rechten Seite. Seit 3 Monaten Ikterus und weisser Stuhl. — Stat. pr.: Starker Ikterus. Abmagerung. Leber mässig vergrössert, ziemlich derb, glatt. In der Gallenblasengegend kein Tumor und keine besondere Empfindlichkeit. — Kl. Diagn.: Ikterus. Verschluss der Gallenwege durch Steine oder Tumor. — Operat. 11. VIII.: Querschnitt. Es entleert sich etwas Ascites. Gallenblase sehr derb, stark geschrumpft, in ihrer Umgebung finden sich in der Leber und nach dem Cystikus zu verschiedene derbe carcinomatöse Knoten. Schluss der Bauchwunde, da eine Anastomose nicht möglich. Nach drei Wochen entlassen. Ikterus und Kachexie haben zugenommen.

Nr. 2110. Frau K. B., 43 Jahre. Seit 10 Wochen Schmerzen in der rechten Seite, Bildung eines Tumors, Mattigkeit, Abmagerung. Kein Ikterus, kein Fieber. — Stat. pr.: Starke Kachexie. Kein Ikterus. Leber reicht von der 6. Rippe bis handbreit unterhalb des Rippenbogens. In der Gallenblasengegend eine derbe, etwas empfindliche Vorwölbung. — Klin. Diagn.: Tumor der Leber und der Gallenblase. — 8. XI. Oper.: Lateralschnitt. Oberfläche des rechten Leberlappens glatt. An der Unterfläche ein kindsfaustgrosser, höckeriger Tumor, wahrscheinlich Carcinom von der Gallenblase ausgehend, mit der Leber und dem Duodenum breit verwachsen im Netz mehrere Knoten. Schluss der Bauchwunde. — Nach drei Wochen entlassen. Beträchtliches Wachstum des Tumors und Zunahme der Kachexie.

2mal Gallenfisteloperation.

Bei zwei Pat. (508 und 555) wurde eine nach früherer Chole-

cystostomie gebliebene Fistel geschlossen (Ablösung der Gallenblase, Etagennaht); guter Verlauf.

Nr. 1374 und 1982 zur Beobachtung auf Gallensteine aufgenommen, unoperiert wieder entlassen, da Diagnose zu unsicher.

Nr. 1352 inoperables Carcinom der Gallenblase mit Metastasen.

VII. Harnorgane.

(Bearbeitet von Dr. Simon.)

Niere.

(23 Fälle; 9 M., 14 W., † 2.)

A. Verletzungen.

(2 Fälle; 2 M., 1 †.)

Nr. 883. Pat. hatte nach einem Sturz auf die Lendengegend Nierenblutungen bekommen; wird von seiner Unfallgesellschaft wesentlich zur Begutachtung geschickt. Bei jeder stärkeren Anstrengung stellt sich auch jetzt noch Hämaturie ein, ohne nachweisbare Erkrankung der Nieren und des Harnapparats. Entlassen nach längerer Beobachtung.

Nr. 2411. 21j. Mann. 1½ Stunden nach einem Sturz vom Baugerüst eines Hauses wird Patient in schwer collabiertem Zustande in die Klinik gebracht. Da die Symptome auf eine innere Blutung in der rechten Bauchseite deuten, wird sofort Laparotomie gemacht. Es findet sich eine vollständige Zerreissung der rechten Niere mit ausgedehntem Blutextravasat. Ausräumung der Coagula, Exstirpation der Niere, Tamponade der Wunde. Trotz Excitantien, Kochsalzinfusionen etc. Exitus letalis nach 5 Stunden. Bei der Autopsie zeigte sich ein ausgedehnter Riss in der Vena renalis dextra einige Millimeter über der Ligaturstelle, aus der sekundäre Nachblutung erfolgt war.

B. Entzündungen.

(12 Fälle; 4 M., 8 W.)

a) Chronische Nephritis (3 Fälle; 2 M., 1 W.).

1. und 2. Pat. Nr. 875 und 509 wurden nach Feststellung der Diagnose einer chron. parench. Nephritis, das eine Mal mit Ren. mobilis kombiniert, zur häuslichen Behandlung entlassen.

3. Nr. 448. Der 39jähr. Mann leidet seit ½ Jahr an Schmerzen in der linken Nierengegend mit zeitweiser Albuminurie und Hämaturie. Da ein Nierenstein vermutet wurde, wurde die linke Niere durch tiefen Lumbalschnitt freigelegt, nach Tuffier incidiert und, weil sich kein Stein, sondern nur chron. Nephritis fand, wieder vernäht. Am Tage p. op. trat äusserst heftige Nachblutung ein, die auf Tamponade stand.

Reaktionslose Wundheilung. Bei der Entlassung hat Pat. keine Beschwerden mehr; Urin klar, sauer, kein Cylinder, kein Blut, nur noch Spuren von Albumen.

b) Nierentuberkulose (4 Fälle 3 W., 1 M.).

Davon 1 unoperiert entlassen, 3 operiert und je 1mal bloss Nephrotomie, 2mal Nephrektomie nach vorheriger Nephrotomie.

1. Nr. 1193. Der 41jähr. Mann leidet seit 7 Jahren an Erscheinungen von Nierentuberkulose und Lungenphthise. Beide Nieren sind vergrössert, fühlbar und schmerzhaft. Operativer Eingriff abgeraten. Bäderbehandlung.

2. 17jähriges Mädchen leidet seit Anfang 1896 an linksseitiger Pyonephrose. Deshalb wurde am 3. XII. 96 die Nephrotomie ausgeführt und der Eiter entleert. Von einer Nephrektomie wurde vorläufig abgesehen, weil ziemlich viel gesundes Nierenparenchym vorhanden war. Der Zustand besserte sich aber nicht, weshalb im Anfang 1897 die Niere exstirpiert wurde. Diese bot mikroskopisch das Bild charakteristischer Tuberkulose mit Verheilung und Fistelbildung dar. Reaktionslose Heilung. Bei der Entlassung hat Pat. keine Beschwerden mehr. Urin klar, sauer, kein Eiweiss, keine Leukocyten.

3. Nr. 1135. 47jährige Frau leidet seit 2 Jahren an linksseitiger Pyonephrose, weshalb am 13. VIII. 97 die Nephrektomie ausgeführt wurde. Die exstirpierte Niere war stark vergrössert, total vereitert und enthielt mehrere Phosphat-Konkremente. Mikroskopische Diagnose: Tuberkulose. Die Wunde heilte ziemlich langsam, da sie wegen starker Sekretion ganz offen behandelt werden musste. Bei der Entlassung ist sie gut geheilt, Patientin frei von Beschwerden, Urin normal.

4. Nr. 1395. 27jähr. Mädchen. Es leidet seit 2 Jahren an rechtsseitiger Pyonephrose und Nephrolithiasis. Mehrmals gingen unter starken Schmerzen Phosphat-Konkremente ab. Seit Anfang 1897 steigerten sich die Beschwerden. Die tiefstehende rechte Niere war vergrössert und sehr druckempfindlich. Am 12. VII. wurde die Niere mit Tuffier'schem Aequatorialschnitt incidiert. Das Nierenbecken war erweitert, enthielt jauchigen Urin, keine Phosphat-Konkremente und teilweise nekrotische Gewebsfetzen. Die mikrosk. Untersuchung der letzteren ergab Tuberkulose. Die Niere wurde drainiert und an Fascie und Muskulatur direkt unterhalb des Rippenbogens festgenäht. Auf Ausspülung besserte sich die Urinbeschaffenheit. Pat. wurde mit stark secernierender Fistel in häusliche Behandlung entlassen. Der Urin der Fistel wie der Blase enthielt nur noch spärliche Leukocyten, etwas Albumen.

c) Paranephritischer Abscess.

Nr. 1087. Bei einer 34jährigen Frau entwickelte sich nach einem normalen Partus im März 1897 unter Temperatur-Steigerung eine An-

schwellung der rechten Lumbalgegend. Zu gleicher Zeit trat Eiter im Urin auf. Im Mai wurde der Abscess eröffnet. Hierbei konnte kein direkter Zusammenhang mit der Niere festgestellt werden. Ca. $1^1/_2$ Liter Eiter wurden entleert und die Höhle drainiert. Hierauf trat Heilung ein. Bei der Entlassung enthielt der Urin nur noch wenige Leukocyten.

C. Nephrolithiasis.

(4 Fälle; 3 W., 1 M.)

1. und 2. Nr. 1135 und 1395 s. B. b. Nr. 3 und 4.

3. Nr. 1101. 48jähriger Mann leidet seit 6—7 Jahren an öfters auftretender Hämaturie. Vor einem Jahr hatte er kolikartige Schmerzen in der rechten Nierengegend. Einmal sollen kleine Konkremente abgegangen sein. Durch schrägen Lumbalschnitt wurde die rechte Niere freigelegt, nach Tuffier incidiert und aus einem Kelche ein bohnengrosser Oxalatstein extrahiert. Die Niere wurde vernäht. Nachblutung trat nicht auf. Pat. wurde ohne Beschwerden mit geheilter Wunde entlassen.

4. Nr. 1928. Seit 1891 hat die 40jährige Patientin öfters rechtsseitige Nierensteinkoliken. Es gingen häufig kleine Steinchen ab. Hämaturie bestand nicht. Seit Juni 1897 hat sie zeitweise Fieberanfälle. Pat. erhält Diuretica, Bäder u. s. w., wodurch Abgang von feinem harnsaurem Gries erreicht wird. Fieber ist nicht mehr vorhanden. Da auch die Schmerzen sich verringern, so wird vorläufig von einem operativen Eingriff abgesehen.

D. Tumoren.

(4 Fälle; 3 M., 1 W.)

1. Nr. 1920. Rechtsseitiger Nierentumor mit Ascites, Lebercirrhose und Milzschwellung. 17jähr. Mädchen leidet seit 2 Jahren an zeitweisem Blutabgang beim Urinieren, seit einem Jahr bemerkte sie einen höckerigen Tumor in der linken Nierengegend, der beim Eintritt in die Klinik 7. X. 97 Kindskopfgrösse zeigt. Starker Ascites, durch mehrfache Punktionen entleert, kehrt immer wieder. Deshalb am 23. X. Oper. Hinterer Lumbalschnitt zeigt, dass der Tumor der Niere wegen ausgedehnter Verwachsung mit dem Darm inoperabel ist; Entleerung von Ascites; Palpation der Bauchhöhle ergiebt gleichzeitiges Bestehen von Lebercirrhose und Milzhypertrophie. Wundnaht, Drainage. Rasche Wiederkehr des Ascites trotz mehrfacher weiterer Punktion. 23. XI. 97 ungeheilt entlassen.

2. Nr. 283. 55jähr. Mann. Seit $^1/_2$ Jahr hat er stärkere Hämaturie und Schmerzen in der linken Nierengegend, woselbst ein kindskopfgrosser Tumor fühlbar ist. In Morphium-Chloroform-Narkose wird die Exstirpation der linken Niere in Angriff genommen. Beim Vorziehen des Tumors collabiert Pat. plötzlich. Der Puls ist nicht mehr zu fühlen.

Die Atmung dauert noch eine Zeit lang fort. Trotz künstlicher Respiration, Tracheotomie etc. kehrte Pat. nicht mehr zum Leben zurück. Die Sektion ergab Angiosarkom der linken Niere. Die Tumormassen waren in die Vena cava eingebrochen. Es fanden sich Metastasen in Leber und Myocard, metastatische Emboli in der Vena coron. cord. und in der Art. pulm.

3. Nr. 503. 52jähr. Pat. hat seit Mitte 96 eine Anschwellung der rechten Schulter und des Sternum. In der rechten Nierengegend findet sich ein druckempfindlicher Tumor. Der Urin enthält Albumen. Bei der Incision der Geschwulst am Sternum findet man einen pigmentierten Tumor, dessen mikrosk. Untersuchung pigment. Angiosarkom ergab wohl als Metastase eines primären Nierensarkoms aufzufassen. Entlassen.

4. Nr. 650. 25jährig. Pat. bemerkt seit 94 einen langsam wachsenden Tumor in der rechten Nierengegend, mit Schmerzen daselbst. Stärkere Hämaturie bestand nicht. Bei der Incision findet man ein Nierensarkom, das inoperabel ist, da es auf Coecum und Leber schon übergegriffen hat. Die Wunde wurde geschlossen und Pat. nach Heilung derselben entlassen.

E. Lageveränderungen der Niere.

(5 Fälle; 5 W.)

Davon 2 Fälle unoperiert mit Bandage entlassen, bei dreien wurde die Nephrorhaphie ausgeführt.

1. Nr. 509 (siehe B. a 2).

2. Nr. 704. 23jähr. Mädchen hat seit 1/2 Jahr stärkere Beschwerden von einer rechtsseitigen Wanderniere. Durch schiefen Lumbalschnitt wird die Niere freigelegt, die Kapsel gespalten und der untere Nierenpol an Periost und Muskulatur der XII. Rippe festgenäht. Heilung per primam. Bei der Entlassung ist die Niere fixiert, Pat. ohne Beschwerden.

3. Nr. 1282. Die 25jähr. Patientin hat seit 5 Jahren eine schmerzhafte rechtsseitige Wanderniere. Oefters kommt plötzliche Steigerung der Urinmenge mit vorausgehenden Schmerzen vor. Die Niere wird durch schrägen Lumbalschnitt freigelegt und wie bei Nr. 2 fixiert. Heilung per primam. Pat. bei der Entlassung ohne Beschwerden. Die Niere ist gut fixiert.

4. Nr. 1793. 38jähr. Frau. Sie leidet seit 5 Jahren an Schmerzen auf der rechten Seite, die auf Gallensteine zurückgeführt wurden. Ausserdem besteht rechtsseitige, sehr bewegliche Wanderniere. Es wurde zuerst durch Laparotomie die Gallenblase freigelegt, da diese normal war und nur die Wanderniere an den Beschwerden Schuld zu sein schien, nach Schluss der Bauchwunde die rechtsseitige Nephrorhaphie in der oben angegebenen Weise ausgeführt. Die

Wunden heilen mit Stichkanaleiterung. Pat. wird mit Bandage entlassen und hat noch etwas Schmerzen auf der linken Seite. Die Niere ist fest fixiert.

5. Nr. 2368. 28jähr. Frau. Seit einem Partus vor 2 Jahren hat sie Schmerzen im Kreuz und auf der rechten Seite. Es fand sich eine rechtsseitige Wanderniere. Bei allgemeiner Enteroptose, chron. Colitis, Subinvolutio uteri. Ordination: Elastische Leibbinde mit Pelotte, Oelklystiere, Ichthyoltamponade der Vagina etc. Pat. bekam eine elast. Leibbinde mit Pelotte und wurde damit vorläufig entlassen.

Blase.

(32 Fälle; 27 M., 5 W. 5 †.)

A. Verletzungen.

(2 Fälle; 1 M., 1 W.; 2 †.)

1. Nr. 1435. Mann. Ruptur der Blase bei 34jähr. Manne durch Ueberfahren verursacht. 18 Stunden nach der Verletzung bestand bei dem Pat. eine starke Dämpfung zwischen Symphyse und Nabel. Der durch den Katheter entleerte Urin ist klar, nicht bluthaltig. Die Dämpfung blieb bestehen. Nach Eröffnung der Bauchhöhle wird ein 5 cm langer Riss an der Hinterwand der Blase in 3 Etagen vernäht. Es bestand eine beginnende Peritonitis. Nach 6 Tagen Exitus an Peritonitis, Pleuritis und doppelseitiger Pneumonie.

2. Nr. 1319. 29jähr. Frau. Blasenverletzung durch Katheterismus. Bei einem Partus 8 Tage vor der Aufnahme war durch den Katheterismus der Hebamme die Blase nach dem vorderen Douglas hin perforiert worden. Es entstand eine diffuse eitrige Peritonitis, woran die Pat. am 9. Tage post partum starb.

B. Entzündungen.

a) Akute (1 Fall).

Nr. 1616. Mann. Gonorrhoische Cystitis. Heilung durch Ausspülung mit Arg. nitr.-Lösung.

b) Chronische (22 Fälle; 20 M., 2 W.).

12 waren kombiniert mit Prostatahypertrophie, einer mit Blasenstein. Zweimal war die Cystitis ohne nachweisbare Ursache entstanden. Bei einer Pat. war 1891 wegen Stein die linksseitige Nephrektomie gemacht worden. Es war glatte Heilung eingetreten. Patientin leidet noch öfters an Retentio ur.

Zweimal war die Cystitis durch Infektion infolge eines auswärts vorgenommenen Katheterismus bedingt. In einem Falle erfolgte Heilung durch Ausspülung, im zweiten, einem alten Prostatiker

Nr. 723 (s. oben Prostata) erfolgt durch eiterige Cystitis und Pyelitis der Exitus.

Zwei Pat. litten an Urogenital-Tuberkulose (2 M., 2 †).

1. Nr. 166. Pat. starb 14 Tage nach der Aufnahme an Miliartuberkulose.

2. Nr. 1005. 34j. Mann hat seit 2 Jahren Urinbeschwerden. Tuberkelbacillen im Urin gefunden. Da er äusserst heftige Schmerzen hatte, wurde die Boutonniere ausgeführt. Die Schmerzen wurden geringer. 2 Monate p. op. wurden einmal $^1/_{500}$ mgr T.-R. und 2 Tage später $^2/_{500}$ mgr T.-R. eingespritzt. Hierauf bekam Pat. plötzlich Urämie und starb 3 Wochen später. Bei der Sektion fand sich ausgebreitete Tuberkulose der Lungen und des Uro-Genital-Systems.

Nr. 2388. Bei 46jähr. Pat. war nach chron. Gonorrhoe Cystitis entstanden und öfters Steine abgegangen. Seit 1 Jahre bestand äusserst heftiger schmerzhafter Urindrang. Mit der Sonde liess sich kein Stein nachweisen. Nach Ausführung der Boutonniere fand sich Verdickung der Blasenschleimhaut, kein Stein, kein Ulcus. Die Rekonvalescenz dauerte sehr lange, da öfters Abscesse neben der Fistel auftraten. Erst beinahe $^3/_4$ Jahre später trat Besserung ein. Der Urin wird wieder per vias naturales entleert; es besteht nur noch eine ganz kleine Fistel. Kontinenz 2 Stunden. Urin enthält wenig Leukocyten und Albumen, ist sauer.

Nr. 1063. Cystitis villosa. 43jähr. Pat. hat seit 1 Jahre öfters hämorrhagischen Urin. Mit dem Cystoskop sieht man Zotten auf der Schleimhaut und am Blasenscheitel ein Divertikel. Nach Sectio alta wird die Blasenschleimhaut abgekratzt. Durch tägliche Durchspülungen mit Borwasser, Tannin oder Arg. nitr.-Lösung trat nur geringe Besserung ein. Die Blasenfistel schloss sich. Pat. wurde auf Wunsch nach Hause entlassen.

Bei allen übrigen Patienten wurde die Cystitis durch Ausspülungen mit Borwasser und Arg. nitr.-Lösung geheilt. Innerlich wurde meist Salol gegeben.

C. Steine.

(2 Fälle M.).

1. Nr. 390. Bei einem 70jährigen Patienten wurden im Jahre 1896 harnsaure Steine durch Litholapaxie entfernt. Wiedereintritt in Klinik 9. II. 97. Seit 2 Monaten bestehen wieder Steinbeschwerden. Entfernung der Steine durch Litholapaxie in 2 Sitzungen. Entlassen nach 5 Tagen ohne Beschwerden.

2. Nr. 1478. Ein 31jähr. Pat. leidet seit ca. 2 Jahren an Cystitis und Pyelitis, etwas Albumen im Urin. Mit der Sonde lassen sich in der Blase Steinkonkremente nachweisen. Die Blase fasst ca. 30 ccm. Durch Sectio alta werden am 29. VII. 2 taubeneigrosse Phosphatsteine

entfernt und die Blase nach oben drainiert. Ein Verweilkatheter wird eingelegt. Durch Ausspülung bessert sich langsam die Beschaffenheit des Urins. Bei der Entlassung nach 4 Monaten fasst die Blase 120 ccm; der Urin enthält wenig Leukocyten und Spuren von Albumen. Die Blasenfistel ist geschlossen. Die Urinentleerung erfolgt schmerzlos per vias naturales.

D. Tumoren.

1) Papillome (2 W.).

a) Nr. 1097. Bei der 30jähr. Patientin war im Juni 96 ein grösserer papillöser Tumor der hinteren Blasenwand durch Sectio alta entfernt worden. Wiedereintritt in die Klinik. Jetzt am 29. V., ein Jahr später, bestanden Schmerzen und Abgang von Harngries. Nach Dilatation der Urethra wurde eine kleine Inkrustation an der Operationsstelle entfernt. Tumorbildung war nicht vorhanden. Nach 3 Tagen Entlassung mit vollständiger Kontinenz.

b) Nr. 1786. Ein 7jähr. Mädchen litt seit 1/2 Jahr an Harnbeschwerden. Sie trat am 13. IX. in die Klinik ein. Am Introitus vaginae lagerte eine grosse, aus der erweiterten Urethra heraushängende polypöse Geschwulst, die von der hinteren Blasenwand ausging. Da die Operation verweigert wird, Entlassung.

2) Carcinome (2 M.).

a) Nr. 106. 58jähr. Mann. Es besteht ein apfelgrosser Tumor, der vom r. Prostatalappen bis zur r. Uretermündung reicht und stark blutet. Nach Sectio alta (5. I.) wird derselbe mit dem scharfen Löffel und Thermokauter entfernt. Primäre Blasennaht in 1 Etage. Verweilkatheter. Nach 3 Tagen Bildung einer Blasenfistel, die sich nach 4 Wochen schloss. Bei der Entlassung bestand vollständige Kontinenz, der Urin war normal (s. auch 1898).

b) Nr. 209. 62jähr. Mann. Seit 1 Jahre bestehen Blasenblutungen, die auf einen rechtsseitigen Tumor der hinteren Blasenwand zurückzuführen sind. Nach Sectio alta (4. II.) fand sich ein wallnussgrosses, mit Phosphaten inkrustiertes Carcinom an der Uretermündung, das mit dem Thermokauter exstirpiert wurde. Zweireihige Blasennaht, Verweilkatheter. 3 Wochens päter entstand eine Fistel, die sich langsam schloss. 2 Monate p. op. wurde Pat. geheilt entlassen. Urin normal. Fistel geschlossen.

E. Blasendivertikel.

Nr. 202. Bei einem 30jähr. Pat. hatte sich nach einem Sturz im Herbst 1896 eine Striktur an der Pars membran. urethrae entwickelt. Im Anschluss daran entstand eiterige Cystitis und Schmerzen in der linken Nierengegend. Eintritt am 12. I. Beim Katheterismus wurden 300 ccm

alkalischen Urins entleert. Eine Dämpfung oberhalb der Symphyse blieb trotzdem bestehen. Pat. hatte starke Schmerzen und häufigen Harndrang. Da Verdacht auf Steinbildung besteht, wird die Sectio alta (19. I.) gemacht. Es fand sich ein fingerförmiges Divertikel in der Richtung des Urachus. Ein 2. Divertikel fand sich entsprechend dem l. Ureter, es reichte bis zur vorderen Mastdarmwand und enthält jauchigen Urin. Das hintere Divertikel wird isoliert tamponiert, drainiert und regelmässig ausgespült. Da keine Besserung eintritt, wird am 10. II. vom alten Schnitte aus, dem noch ein 10 cm langer Querschnitt längs des l. Lig. Poup. hinzugefügt wurde, das hintere Divertikel ausgelöst und dann exstirpiert. Nach Fixation des Ureters in die z. T. verschlossene Blasenöffnung und nach Abschluss des Peritoneum wird tamponiert. Das exstirpierte Divertikel war kindsfaustgross mit stark hypertrophischer Wandung. In der Folgezeit schliesst sich die Blasenwunde langsam; es treten aber öfters heftige Schmerzen in der l. Nierengegend auf, auch fühlt man daselbst eine Anschwellung. Da die Beschwerden zunahmen, wurde 8 Wochen nach der 1. Operation die linksseitige Nephrektomie (10. V.) ausgeführt. Das Nierenbecken war erweitert. Nach weiteren 7 Wochen trat Heilung ein. Der Urin war bei der Entlassung normal. Die Urethralstriktur wurde während der Behandlungszeit mit Roser-Bougies dilatiert (mitgeteilt von Geh.-Rat Czerny in den Beiträgen zur klin. Chirurgie Bd. 19 Heft 1).

Urethra.

(32 Fälle; 31 M., 1 W., † 1.)

A. Entzündungen.

a) Akute.

1) Gonorrhoe. 2 Fälle, M. Nr. 1514, 381. Mit Injektionen von Kal. hypermangan. trat Heilung ein.

2) Gangrän des Präputiums bei Ulcus molle. M. Nr. 544. Nach Abtragung des Präputiums Heilung.

3) Ekcem am Scrotum. M. Nr. 1362. Heilung nach Salbenverbänden.

4) Paraurethrale Abscesse nach Trauma bezw. inf. Tuberkulose 4 Fälle, M. Nr. 314, 504, 1430, 1958.

Zweimal war durch einen Katheterismus wegen akuter Urinretention eine Verletzung der Harnröhre entstanden. In 3 Fällen trat nach Incision Heilung ein. Der vierte Patient (1430) starb 6 Wochen nach der Incision in der Klinik an Miliartuberkulose.

5) Nr. 1044. Luetisches, primäres Geschwür am Präputium. Excochleation, Sublimatverbände, Heilung. Sekundärerscheinungen traten später auf.

B. Strikturen.

(12 Fälle M.)

Unter diesen waren 4 durch Gonorrhoe. die übrigen angeblich nach Traumen entstanden.

In 10 Fällen gelang die Dilatation mit Bougies. In einem Falle hatte sich nach der im Jahre 1896 ausgeführten Urethrotomia externa wieder eine Verengerung entwickelt. Einmal wurde mit feinem Delamotte-Bougies, viermal mit Roser'schen und viermal mit Lefort'schen Sonden im Beginn erweitert.

6 Pat. erhielten Zinnbougies, 4 Roser'sche Sonden, die sie sich selbst einzuführen lernten.

In 2 Fällen wurde die Urethrotomia externa gemacht, im ersten wegen impermeabler traumatischer Striktur, im zweiten war vor 4 Jahren auswärts eine Urethrotomia externa gemacht worden, wonach eine Fistel zurückgeblieben war. Die Fistel wird gespalten und ein taubeneigrosses Divertikel excidiert. Heilung. Bougierung mit Zinnsonden.

C. Urethral-Steine.

(1 Fall M. Nr. 1869.)

Nach Spaltung und Extraktion des Steines aus der Fossa navicularis Heilung.

D. Hemmungsbildungen.

1) Verkürzung des Frenulum praeput. 1 Fall Nr. 1910. Heilung nach Durchschneidung.

2) Phimose und Paraphimose. 3 Fälle Nr. 614, 1462, 2201. Zweimal Cirkumcision, einmal Spaltung der Paraphimose. Bei allen Heilung.

3) Epispadie 3 Fälle, 2 Männer, Nr. 1942, 2068, 1 W., Nr. 2070.

a) Epispadie 2. Grades bei 2jährigem Jungen. Anfrischung der ganzen Spalte. Naht in zwei Etagen. Verweilkatheter. Am 2. Tage p. op. öffnet sich die ganze Wunde wieder bis auf eine Gewebsbrücke im vorderen Teile der Penisrinne. Zur 2. Operation wieder bestellt.

b) Epispadie 3. Grades mit Blasenspalte. 31jähr. Mann, Nr. 1942. Pat., schon auswärts vielfach operiert mit mangelhaftem Erfolg, sucht die Klinik auf zur Ausbesserung seines Urinals und verweigert weitere Operation. Mit Urinal entlassen.

c) Vollständige Blasenektopie mit Spaltung der Urethra und Symphyse bei einem 1/2jähr. Mädchen Nr. 2070. Operation nach Czerny. Partielle

Loslösung der Blasenwand und totale Vernähung derselben. Die Blase wird durch zwei durch Hilfsschnitte mobilisierte Brückenlappen, die aus Haut, einem Teil des Rectus und der Symphysenspalträndern bestehen, gedeckt. Die Wunde heilt primär bis auf eine stecknadelkopfgrosse Fistel, die sich nach 14 Tagen spontan schliesst. Bei Entlassung fasst das Blasencavum 20—40 ccm; es besteht Inkontinenz, die durch Druckpelotten zu bessern versucht wird (s. Jahresbericht 1898).

4) Hypospadie (4 Fälle).

Nr. 439. 4jähr. Junge war im Jahr 1896 mehrfach wegen Hypospadie II. Grades operiert worden. Es bestanden noch zwei Fisteln an der Glans am Schaft und am Perineum. Die erstere Fistel heilt nach Anfrischung und Naht. Auch die Perinealfistel heilt durch Lappenplastik. Nur die in der Mitte des Penisschaftes gelegene Fistel liess sich auch bei mehrfachen Versuchen nicht schliessen. Dies gelang erst, nachdem zur vorübergehenden Ableitung des Urins eine perineale Boutonniere nach Thiersch ausgeführt worden war.

Nr. 962. 12jähr. Knabe mit Hypospadia perinealis, die im Jahr 1895 und 1896 in mehrfachen Etappen bis auf zwei kleine Fisteln geschlossen worden. Im Jahr 1897 gelingt es schliesslich in drei Sitzungen, die zwei Fisteln zur definitiven Heilung zu bringen.

Nr. 1338. Hypospadie 2. Grades. Da Pat. Diphtherie bekam, wurde er nach Heilung derselben entlassen und wiederbestellt.

Nr. 2280. 8jähr. Pat. Es bestanden zwei hypospadische Penisschaftfisteln mit starker Verkrümmung des Penis nach abwärts. Operation in zwei Sitzungen; zuerst Spaltung der Fisteln zu einer einzigen Oeffnung und Korrektur der Penisverkrümmung, später Verschluss der Hypospadiefistel durch Brückenlappen aus der dorsal entwickelten Vorhaut. Heilung mit Zurücklassung einer kleinen Haarfistel (s. Jahresbericht 1898).

VIII. Männliche Geschlechtsorgane.

(Siehe „Urethra“ unter VII. Harnorgane.)
(Bearbeitet von Dr. Simon.)

Hodenerkrankungen.

(39 Fälle 1 †.)

A. Entzündungen.

a) Akute: Gonorrhoe 4 Fälle (Nr. 388, 436, 997, 1513).

Anschwellung des Hodens und Nebenhodens, die auf Hochlagerung und Eisumschläge zurückging. Gonorrhoebehandlung mit Urethralausspritzung.

b) Chronische: Tuberkulose (18 Fälle 1 †).

In allen Fällen wurde Kastration ausgeführt. 8 Pat. waren

erblich tuberkulös belastet. 6 hatten Lungenphthise. 5mal musste später auch der zweite Hoden entfernt werden. Nr. 47, 50, 415, 636, 1234.

In 17 Fällen trat reaktionslose Heilung ein. 3mal mussten vom Vas. def. ausgedehnte Abscesse später eröffnet werden. Bei einem Pat. (Nr. 50) entwickelte sich ausserdem noch ein Prostataabscess, der vom Rectum aus mit dem Thermokauter eröffnet wurde, und tuberkulöse Cystitis. Erst bei Entfernung des zweiten Hodens trat vollständige Heilung ein.

Ein Pat. Nr. 767 starb 2 Monate p. op. in der Klinik an diffuser Miliartuberkulose sämtlicher Organe.

B. Hydrocele, Haematocele.

a) Hydrocele (18 Fälle).

In 15 Fällen bestand eine Hydrocele testis, in 3 eine Hydrocele funiculi spermatici. 5mal war eine Kombination mit Hernie vorhanden (s. dort) Nr. 25, 419, 1486, 1489, 2178.

7mal waren auswärts mehrfache Punktionen und Injektionen von Ac. carbol. oder Tinct. Jodi erfolglos gemacht worden. In 17 Fällen wurde die Bergmann'sche Radikaloperation ausgeführt. Die Heilung erfolgte per primam; Recidive traten nicht auf. Einmal wurde punktiert und Acid. carbol. injiciert; hier wurde später ein Recidiv beobachtet.

b) Haematocele 2 Fälle (Nr. 1020, 1921).

Beide hatten sich angeblich spontan entwickelt. Es wurde die Kastration ausgeführt; in einem Falle, weil die stark verdickten Hüllen einen Tumor vortäuschten, in anderem, weil der Hode stark atrophisch war. Die Heilung erfolgte per primam.

C. Tumoren.

(2 Fälle.)

1. Nr. 141. 48jähr. Mann leidet an einem faustgrossen, seit 4 Jahren spontan entwickelten Hodensarkom. Drüsenschwellungen waren nicht vorhanden. Nach Exstirpation desselben erfolgte glatte Heilung. Der Tumor war ein Rundzellensarkom.

2. Nr. 1499. 26j. Mann. Seit 3/4 Jahren Anschwellung des rechten Hodens. Der Tumor ist fast 2 Faust gross, ziemlich weich. Castration, Heilung. Der Tumor war ein alveoläres Cystosarkom.

D. Hemmungsbildungen.

Kryptorchismus 5 Fälle von Ectopia testis inguinal. (Nr. 1218, 1508, 1685, 1686, 1825).

2 Fälle waren mit Inguinalhernien kompliciert (s. dort). Bei 2 Pat. bestand doppelseitiger Kryptorchismus. In allen Fällen handelte es sich um Kinder im Alter von $3^1/_2$—12 Jahren. Bei 4 Kindern wurde die Orchidopexie nach Schüller ausgeführt. In allen Fällen erfolgte glatte Heilung. Der Hoden blieb an seiner neuen Stelle unten im Scrotum. Bei einem Kinde wurde die Operation verweigert.

Prostata.

(20 Fälle; 1 †.)

A. Entzündungen.

a) Tuberkulose (1 Fall).

28jähriger Mann. Abscess der Prostata nach Epididymitis tub. Eröffnung des Abscesses mit dem Thermokauter vom Rectum aus. Nur in den ersten 2 Tagen floss etwas Urin ins Rectum. Dann heilte der Abscess langsam aus.

b) Prostatahypertrophie (19 Fälle).

Das Alter der Patienten schwankte zwischen 56 und 87 Jahren. 3 Pat. hatten frühzeitig noch Urethralstrikturen (Nr. 294, 473, 1008). In 12 Fällen bestand Cystitis. Die Retentio urinae war 10mal inkomplet, 3mal komplet. In drei Fällen war durch frühere Katheterisationsversuche ein falscher Weg entstanden. Es gelang bei diesen mittelst des Hey'schen Kunstgriffes 1mal mit, 2mal ohne Narkose den Katheter einzuführen. Zwei Pat. verweigerten jede Behandlung. 1mal wurde Aetzung der Prostata mit Czerny'scher Sonde und Tanninpaste vorgenommen. 7mal kam allein der Katheterismus zur Anwendung, wodurch es in 2 Fällen gelang, wieder vollständige spontane Urinentleerung herbeizuführen. Die übrigen Pat. erlernten den Katheterismus selbst. Bei 8 Pat. wurde die galvanokaustische Diärese der Prostata nach Bottini angewandt. 4 Pat. wurden vollständig geheilt, einer bedeutend gebessert. 1mal versagte die Operation. Ein Pat. starb 2 Wochen nach der Incision an schon vorher bestehender, starker Schrumpfniere. Einer kam durch schon seit mehreren Monaten bestehender eiteriger Cystitis und Pyelonephritis zum Exitus.

1. Nr. 300. 68j. Pat. Seit $^1/_2$ Jahr komplete Retent. urinae, er muss 2—3mal täglich katheterisiert werden. Cystitis besteht. Am 30. I. wird eine Incision nach hinten gemacht. Es bleibt 300—500 ccm Residualharn. Am 18. V. wird eine zweite Incision nach hinten gemacht. Cystitis geheilt, es besteht vollständige Retentio urinae aber keine Schmerzen mehr.

2. Nr. 475. 61j. Pat. Komplete Retentio urinae seit 5 Monaten. Strictura urethrae. Cystitis besteht. Die Striktur wird erweitert. 1. III. Incision nach hinten, 200 ccm Residualharn. 8. V. zwei Incisionen nach rechts und nach hinten. Heilung.

3. Nr. 541. 64j. Pat. Inkomplete Retentio urinae seit 1/2 Jahr. Cystitis und chron. interstit. Nephritis besteht. 8. III. zwei Incisionen nach hinten und rechts. Anfangs Besserung, dann Zustand wie früher. 8 Tage nach der Entlassung Exitus durch Urämie.

4. Nr. 941. 76j. Pat. Inkomplete Retention seit 5 J. 13. V. eine Incision nach hinten. Vollständige Heilung.

5. Nr. 1005. 56j. Pat. Strictura urethrae. Inkomplete Retention; Eitrige Cystitis und Pyelo-Nephritis. Die Striktur wird dilatiert. 18. V. eine Incision nach hinten. 24. V. Incision nach rechts. Geringe Besserung. 29. V. Exitus letalis an Pyelo-Nephritis purul.

6. Nr. 1257. 67j. Pat. Seit 7 Jahren komplete Retentio urinae. Anfang Juni falscher Weg von Pat. gemacht. Katheterismus und Liegenlassen des Katheters. 14. VII. Incision nach hinten. Heilung.

7. Nr. 2307. 73j. Pat. Seit 1/4 Jahr inkomplete Retention. 11. XII. drei Incisionen nach hinten, links und oben. Heilung.

8. Nr. 2372. 72j. Pat. Seit 14 Tagen komplete Retention, Cystitis vorhanden. 18. XII. drei Incisionen nach vorne, rechts und hinten. Vollständige Heilung. Bei allen Incisionen trat nie eine stärkere Blutung oder sonst eine Komplikation auf. (Mitgeteilt von Dr. Simon. Centralblatt für Krankh. der Harn- und Sexualorg. IX. Bd. Heft 8.)

IX. Weibliche Geschlechtsorgane (inkl. Mamma).

(Bearbeitet von Dr. Petersen und Dr. Könige.)

Es wurden aufgenommen 139 Pat.; 131 Operationen ausgeführt mit 8 Todesfällen.

Vulva und Vagina.

Bartholinitis purulenta.

Nr. 292. Durch Incision in 14 Tagen geheilt.

Furunkel des Labium majus.

Nr. 550. Incision, Heilung.

Carcinom.

Nr. 2041. Frau F. Ph., 57 J. Grosses Carcinom der Vulva bis zum Anus reichend. Ausgiebige Excision, isolierte Naht der Scheide und des Mastdarms mit Dammplastik. Glatte Heilung in 3 Wochen.

Atresia vaginae.

Nr. 1290. Lina K., 14 J. Seit längerer Zeit krampfartige Schmerzen des Unterleibs. Uterus vergrössert, rechts neben ihm faustgrosser

Tumor. Laparotomie 25. VI. Rechtsseitiger grosser Hämatosalpinx wird exstirpiert. Linke Tube normal. Schluss der Bauchwunde, darauf Incision des derben Septum vaginale. Entleerung von 1/2 Liter schwarzem Blut. Ausspülung des Uterus, der sich schnell zusammenzieht. Umsäumung der Septum-Wunde, Tamponade, Drainage. Nach 3 Wochen muss die verklebte Incisionswunde nochmals geöffnet werden, es entleert sich 1/2 l Eiter. Kein Fieber. Tamponade; guter weiterer Verlauf. Entlassung 29. VII.

Uterus.

Bei Prolaps der Vagina und des Uterus wurde 10mal operiert. 8mal wurde typische Colporrhaphia anterior + posterior nach Simon-Hegar ausgeführt (Nr. 823, 915, 1050, 1358, 1421, 1518, 2104, 2390) Schleimhautnähte mit fortlaufendem Catgut; Dammnähte mit Silkworm. In allen Fällen reaktionsloser Verlauf. (Ferner Kolporrhaphie bei 433 Rectovaginalfistel cf. dort).

In 2 Fällen, wo gleichzeitig stärkere unregelmässige Blutungen bestanden, wurde die Kolporrhaphie verbunden mit der vaginalen Totalexstirpation (Nr. 1010 und 1590), gleichfalls ungestörter Verlauf. In einem Falle (Nr. 823) wurde zugleich mit der Kolporrhaphia anterior die Vaginofixation nach Dührssen ausgeführt.

Retroflexio uteri.

In 3 Fällen führte Pessar-Behandlung (ev. verbunden mit Massage) zum Ziel (346, 1483, 2121).

Bei Nr. 861 wurde wegen gleichzeitig vorhandenen alten Cervixrisses eine Plastik nach Emmet ausgeführt.

4mal kam die Vaginofixation (nach Dührssen) zur Ausführung. (Ein 5. Fall citiert weiter oben bei „Prolaps"). Die Patientinnen hatten schon längere Zeit anderweitige Behandlungen mit Pessar etc. vergeblich durchgemacht (Nr. 2267, 2308, 2353, 2390).

Stets typische Operation: Querschnitt im vorderen Scheidengewölbe, Abschiebung der Blase, Eröffnung des vorderen Douglas, Vorziehung des Uterus (1mal Exstirpation eines vergrösserten Ovariums; 1mal Thermokauterisation), Vernähung der vorderen Uterusfläche mit der vorderen Scheidenwand durch 2—3 Drahtnähte, mehrere Catgutknopfnähte. In allen Fällen guter Verlauf, keine Nebenverletzungen.

2mal Ventrofixation.

1. Nr. 837. A. R., 35 J. Sehr heftige Dysmenorrhoe. Retroflexio uteri fixata + Oophoritis. Laparotomie 30. IV. Starke Adhäsionen. Castratio duplex. Vorderfläche des Uterus durch 2 tiefgreifende Seiden-

nähte mit Peritoneum und Muskelschicht vereinigt. — Ziemlich starker Collaps. Langsame Erholung. Entlassen 9. VI. 97 (Frühjahr 98 gutes Befinden).

2. Nr. 2049. Frau F. H., 31 J. Seit 7 Jahren sehr starke Unterleibsbeschwerden; vielfach Pessarbehandlung; öfter Anfälle von Herzschwäche. — Stat. praes.: Retroflexio uteri fixata; Metritis. Stenose + Insufficienz der Mitralis; Puls klein, unregelmässig. — 27. IX. Laparotomie. Castratio duplex. Uteruskörper mit 2 Catgutfäden mit Peritoneum + Muskulatur vernäht. Nach der Operation sehr starker Collaps; Herzarythmie; Excitantien und Infusion vergeblich. Abends 10 Uhr Exitus. — Sektionsbefund: Starke Stenose + Insufficienz der Mitralis. Ziemlich erhebliche Nachblutung aus einem Stumpf des Lig. latum.

1mal vaginale Totalexstirpation von Uterus + Adnexen bei sehr schmerzhafter, fest fixierter Retroflexion (Nr. 838). Guter Verlauf. Patientin 1 Jahr später in gutem Befinden.

Entzündungen des Uterus und seiner Umgebung.

Endometritis.

In 26 Fällen Erweiterung des Uterus mit Hegar'schen Sonden. Ausschabung mit Curette, Ausspülung, Tamponade mit Jodoformgaze, (oder bei sehr starker Endometritis 10—20 % Chlorzinktampon, der nach ca. 6 Stunden entfernt wurde).

4mal wurde damit verbunden die Amputation der Portio.

Das gleiche Verfahren kam zur Anwendung bei 3 Uterusblutungen nach vorausgegangenem Abort (Nr. 229, 1053, 1197).

4mal wurde bei Endometritis die vaginale Uterusexstirpation ausgeführt (Nr. 479, 759, 786, 1340a) und zwar, wenn schon früher vergeblich Ausschabung und Aetzung versucht war oder wenn Verdacht auf maligne Degeneration der Schleimhaut bestand. Im Fall 786 fand sich Tuberkulose des Uterus.

Die typische vaginale Exstirpation bestand in ringförmiger Umschneidung des Cervix, Ablösung der Blase, Eröffnung des vorderen und hinteren Douglas, partieenweiser Abbindung der Ligamente mit Catgutnähten, Entfernung von Uterus und Adnexen, teilweisem Verschluss der Vaginalwunde, Tamponade.

Sämtliche Fälle nahmen einen guten Verlauf und konnten ca. 3 Wochen nach der Operation entlassen werden.

Perimetritis.

3 Fälle von akuter und subakuter Perimetritis (784, 1446, 2428) gelangten unter Umschlägen, Scheidenausspülungen, Ichthyolglycerin-Tampons etc. zur Ausheilung.

Parametritis.

Nr. 670. Frau E. H., 33 J. Seit längerer Zeit eitriger Ausfluss. Am 2. III. auswärts Operation (was?). Am 29. III. Eintritt mit grossem rechtsseitigem Exsudat; von der Scheide aus entleert; nach 8 Tagen neuer Abscess im l. Parametrium. Weitere Operation verweigert.

Nr. 1627. Frau M. S., 27 J. Grosses parametritisches Exsudat, wahrscheinlich von Pyosalpinx tuberc. herrührend, von der Scheide aus eröffnet; nimmt guten Verlauf. Nach 6 Wochen entlassen.

Nr. 763. Ida P., 33 J. 1894 linksseitige Ovariotomie auswärts. 6 Monate später rechtsseitige Ovariotomie. Nach dieser Operation soll Entzündung aufgetreten sein. Rechts vom Uterus stark empfindliche Anschwellung, die sehr grosse Beschwerden macht. Am 1. V. 98 vaginale Uterusexstirpation mit linksseitigem Scheiden-Dammschnitt. Tamponade der Peritonealwunde. Seitenschnitt mit fortlaufender Catgutnaht geschlossen. Guter Verlauf.

Puerperale Parametritiden.

Nr. 205. Frau E. V., 43 J. Vor 6 Wochen Geburt, seit 4 Wochen Fieber. Es findet sich grosses parametritisches Exsudat rechts bis in die Blinddarmgegend hinauf. Durch Inguinalschnitt am 13. I. eröffnet. Acht Tage später Senkungsabscess am Oberschenkel eröffnet. Nach 3 Wochen in gutem Zustand entlassen.

Nr. 651. Frau M. G., 40 J. Vor 14 Tagen Geburt; seitdem hohes Fieber. Ausgedehnte rechtsseitige Parametritis. Am 28. III. durch Inguinalschnitt entleert. Exstirpation der Adnexe. Tamponade. Das Fieber fällt nur wenig ab. Unter zunehmenden septischen Erscheinungen Exitus am 8. IV. Sektionsbefund: Jauchiger retroperitonealer Abscess. Thrombose der Vena spermatica und Cava inferior. Sepsis.

Nr. 850. Frau B. E., 43 J. Grosses linksseitiges parametritisches Exsudat im Wochenbett entstanden. Inguinale Incision, Drainage. Nach 4 Wochen geheilt entlassen.

Nr. 874. M. F., 29 J. Metritis und Parametritis puerperalis; geht unter heissen Scheidenspülungen, Ichthyol-Glycerintampons etc. zurück.

Nr. 934. Frau M. V., 29 J. Grosses rechtsseitiges parametritisches Exsudat. Inguinale Incision. Aus der Wunde entleert sich nach 8 Tagen Kot; die Kotfistel schliesst sich nach 14 Tagen von selbst. Nach sechs Wochen geheilt entlassen.

Myome des Uterus.

Nr. 981 u. 901, beide Myome mit Blutung; sind mit Operation nicht einverstanden.

Nr. 2119. Kleines Myom mit starken Blutungen. Radikaloperation verweigert. Ausschabung, Chlorzinkätzung.

Nr. 1292. Frau M. D., 30 J. Seit 4 Jahren in der r. Leistengegend

Tumor, stark schmerzhaft. Derselbe erweist sich bei Exstirpation als Adenomyom des Lig. teres. Glatte Heilung.

Nr. 1372. E. Sch., 53 J. Eigrosser Uterus-Polyp, der starke unregelmässige Blutungen macht, mit kleinem Stiel am inneren Muttermund, wird excidiert. Blutungen hören auf.

Nr. 1698. Frau R. R., 58 J. Seit längerer Zeit starke Blutungen. Aus der Scheide ragt eine kindskopfgrosse nekrotische Geschwulst hervor. Daneben grosses Myom im Uterus. Der ziemlich dünn gestielte erstere Tumor wird abgetragen. Uterus soll später exstirpiert werden.

Vaginale Uterusexstirpationen (5 Fälle).

Nr. 127. Frau M. H., 37 J. Seit einigen Wochen unbestimmte Unterleibsbeschwerden. Links vom Uterus apfelgrosser Tumor. — Oper. 9. I.: Es zeigt sich, dass ein Uterus bipartitus mit mehreren kleinen Myomen vorliegt. Exstirpation schwierig, U. mit Adnexen entfernt. Nach mehreren Tagen Hämatombildung mit Fieber. Nach 4 Wochen geheilt entlassen.

Nr. 578. Frau J. Z., 53 J. Starke unregelmässige Blutungen. Uterus liegt retroflektiert, kleines Myom. Exstirpation mit Adnexen, geringe Blutung. Tamponade. Im Fundus uteri ein kleines carcinomatöses Geschwür neben verschiedenen Myomen. Glatter Verlauf.

Nr. 1283. Frau L. E., 51 J. Starke Blutungen und Schmerzen. Uterus 2 faust gross. Exstirpation mit Adnexen. Tamponade. Nach 4 Wochen entlassen. Glatter Verlauf.

Nr. 1449. Frau M. W., 48 J. Seit 3 Jahren starke, unregelmässige Blutungen. Juni 96 auswärts Vagino-Fixation. Uterus kindskopfgross. Im Urin etwas Zucker. Puls etwas unregelmässig. Exstirpation erschwert durch die Verödung des vorderen Douglas. Ziemlich starke Blutung. Tamponade. Uterus-Gewicht 2 Pfd. Sofort nach Operation starke Herzschwäche, etwas Nachblutung, dann dauernd Erbrechen, zunehmende Herzschwäche, am 4. Tage Exitus. Im Urin zuletzt 2,5% Zucker. Sektionsbefund: Leichte Nachblutung, Fettleber, Myocarditis, Trübung der Nieren, Bronchitis.

Nr. 1936. Frau K. Sch., 40 J. Längere Zeit ziemlich starke Blutungen. Stark faustgrosses Myom. Zuerst Spaltung des Uterus nach Doyen ohne Erfolg; dann links Scheiden-Dammschnitt nach Schuchardt, darauf gelingt die Vorziehung des Uterus, Abbindung der Gefässe. Tamponade. Glatter Verlauf. Der Hilfsschnitt ist gut verheilt.

Myomexstirpationen durch Laparotomie (9 F.).

Nr. 822. Frau K. M., 32 J. Seit 4 Jahren bemerkt sie Tumor und mässige Blutung. Es findet sich bewegliches Myom von stark Kopfgrösse. Temp. 38,5°. Operation 3. V.: Medianschnitt, Abbindung der Lig. Durchtrennung der Scheide, deren Nähte nach unten durchgestülpt werden, darüber werden 2 vorher vom Myom abgelöste Peritoneallappen genäht.

Verlauf: 6 Tage lang intermittierendes Fieber bis 39°, Phlebitis der linken Femoralis, dann glatter Verlauf, nach 4 Wochen entlassen.

Nr. 999. Elisabeth D., 41 J. Seit 1½ Jahren Tumor und Stuhlverhaltung. Rechts kindskopfgrosses Myom. Operation 17. V. 97: Medianschnitt. Myom im kleinen Becken eingekeilt. Ein 2 fingerdicker Stiel wurde durchtrennt und übernäht. Da Uterus stark vergrössert und hyperämisch, doppelseitige Ovariotomie. Glatter Verlauf. Nach 3 Wochen entlassen.

Nr. 1016. Frau K. K., 50 J. Ausserordentlich grosser, derber Tumor mit Blutungen und starken Schmerzen. Uterus stark nach oben rechts verzogen. Oper. 24. V.: Myom sehr stark verwachsen, zum Teil ins Mesokolon hineingewachsen. In der Tiefe ausserordentlich starke dünnwandige Venen. Erhebliche Blutungen. Tumor zunächst enukleiert; darauf Totalexstirpation des Uterus. Scheide tamponiert, ebenso der noch diffus blutende Douglas. Tumor wiegt 18 Pfund. Nach der Operation Puls sehr klein, nachmittags Collaps. Wiedereröffnung der Wunde, ziemlich starke Nachblutung, erneute feste Tamponade; trotz Transfusion etc. bald Exitus.

Nr. 1175. Frau B. H., 47 J. Geschwulst seit 4 Jahren bemerkt. Ziemlich starke Beschwerden und Blutungen. Tumor über mannskopfgross. — Operation 14. VI.: Tumor ziemlich stark verwachsen; im hintern Douglas ausgedehnt subperitoneal entwickelt; supravaginale Amputation. Drainage nach der Scheide zu, darüber Peritoneum vernäht. Tumor wiegt 9½ Pfd. Glatter Verlauf. Nach 3 Wochen entlassen.

Nr. 1467. Marie M., 51 J. Tumor seit ½ Jahr bemerkt. Sehr heftige Magenkrämpfe mit Erbrechen. Multiple Fibrome bis kindskopfgross. — Operation 23. VII.: Supravaginale Amputation des U. Tamponade von der Scheide aus. Uebernähung der Wunde mit fortlaufender Peritonealnaht. Verlauf glatt. Kleine Stichkanalabscesse. Nach 5 Wochen entlassen. Mai 98: Wohlbefinden, keine Magenkrämpfe mehr, leichte Stuhlverhaltung.

Nr. 1636. Frau E. G., 51 J. Kopfgrosser Tumor. Starke Blutung. — Operation 17. VIII.: Supravaginale Amputation. Deckung des Stumpfs nach Chrobak. Gewicht des Tumor 5½ Pfd. Leichte Temperatursteigerung. Eiterentleerung durch die Scheide, dann glatter Verlauf, nach 4 Wochen entlassen.

Nr. 1791. Frau C. B., 38 J. Starke unregelmässige Blutungen. Kopfgrosser weicher Tumor. U. 20 cm lang. — Operation 18. IX.: Supravaginale Amputation des U. Stumpfversorgung nach Chrobak. Sehr geringe Blutung. Myom ca. kopfgross, myxomatös, lymphangiektatisch. Glatter Verlauf. Nach 4 Wochen entlassen.

Nr. 1997. Karoline K., 47 J. Seit 1 Jahr öfter Harnverhaltung und unregelmässige Blutungen. Kindskopfgrosser, rechts ziemlich fest sitzender Tumor. — Operation 20. X. 97: Myom ganz subligamentös entwickelt. Blase in die Höhe gezogen. Supravaginale Amputation. Peritoneum quer

vernäht. Verlauf glatt. Nach 4 Wochen entlassen. Keine Urinbeschwerden mehr.

Maligne Uterustumoren.

Nr. 935. Frau L. H., 47 J. Seit längeren Jahren Unterleibsbeschwerden. Uterus gross, rechts neben ihm ein rundlicher Tumor, für Kystom gehalten. — Laparotomie 6. V. 97: Cystischer Tumor mit faustgrossem festen Anteil entleert 2400 ccm klarer Flüssigkeit; mit Därmen sehr fest verwachsen. Zweifingerdicker Stiel am Uterus wird reseciert. Mikroskopische Diagnose: Myosarkom. Ungestörter Verlauf.

Nr. 1345. Frau K. W., 67J. Eigrosses blumenkohlartiges Carcinom der Portio; Parametrien frei. Typische vaginale Uterusexstirpation (cf. oben bei Endometritis). Tamponade. Nach 3 W. mit geheilter Wunde entlassen.

Nr. 615. Frau A. H., 56 J. Grosses jauchiges Carcinom der Portio. Linkes Parametrium stark infiltriert. — 24. III. Vaginale Exstirpation mit linksseitigem Scheiden-Dammschnitt nach Schuchard Seidenligaturen. Operation erschwert durch starke Adhäsionen. Schluss der Wunde ohne Drainage. Dauer $1^3/_4$ Stunden. Am 3. Tag starker Collaps, peritonitische Erscheinungen. Oeffnung der Peritonealwunde, Tamponade. Zunehmende septische Erscheinungen, Pneumonie. Exitus am 10. IV. Es fand sich abgesackte, jauchige Pelveo-Peritonitis, kroupöse Pneumonie des linken Unterlappens, Broncho-Pneumonie der rechten Lunge (cf. auch Nr. 578, pag. 156).

In 7 weiteren Fällen (1 Myxosarkom Nr. 220) und 6 Carcinomen (278, 510, 628, 804, 1457, 2059) war die Neubildung so weit vorgeschritten (ausgedehnte Infiltration der Parametrien, Drüsenmetastasen etc.), dass von Radikaloperation abgesehen wurde; statt dessen gründliche Excochleation, Tamponade mit Chlorzinktampon (30—50%) der nach 8—20 Stunden wieder entfernt wurde. Es wurde damit meist eine erhebliche subjektive Besserung (Minderung des Ausflusses etc.) erzielt.

Extrauteringravidität (4 Fälle).

Nr. 302. Frau M. K., 31 J. Periode 5 Monate ausgesetzt, dann wieder unregelmässig eingetreten, starke Unterleibsbeschwerden. Rechts neben dem Uterus kindskopfgrosser, praller Tumor. — Laparotomie 2. II.: Tumor stark verwachsen, tief im kleinen Becken sitzend. Bei der Lösung reisst er ein, entleert jauchige Massen und nekrotische Fötusteile. Der Rand des Sackes wird nach aussen genäht. Tamponade. Glatter Verlauf, nach 4 Wochen mit geheilter Wunde entlassen.

Nr. 631. Frau A. H., 30 J. September 96 plötzlich starke Leibschmerzen; ob Periode länger aussetzte, unsicher; seitdem starke Unterleibsbeschwerden. Links neben dem Uterus zweifaustgrosser, derber Tumor. — Laparotomie 26. III.: Im kleinen Becken viel alte Coagula und

ein linksseitiger Tubensack mit Coagula. In demselben das ca. 3 Wochen alte Ei. Nach 4 Wochen geheilt entlassen. Vorübergehend etwas Fieber.

Nr. 936. Frau F. A., 38 J. Ende Januar letzte Periode. Seit 4 Wochen starke Schmerzanfälle im Unterleib. Im Unterleib rechts eine ausgedehnte, weiche Anschwellung, lappig, daneben der vergrösserte Uterus. — Laparotomie 7. V.: Grosse rechtsseitige Tubarcyste, die sich gut exstirpieren lässt; im kleinen Becken starkes Hämatom. In dem oberflächlich eingerissenen Sack ein 4monatlicher Fötus. Glatter Verlauf.

Nr. 2241. Frau H. D., 36 J. Periode hat 2 Monate ausgesetzt, dann Mitte November 97 sehr starke Blutung, seitdem dauernde Schmerzen. Hinter dem Uterus prall elastischer Tumor. — Laparotomie 29. XI.: Im Becken etwas freies Blut, im hintern Douglas abgekapselt grosse Blutcoagula. Exstirpation der linken im Sack liegenden Adnexe. Die linke Tube mündet direkt in den Sack. Verlauf gestört durch starke Pneumonie. Am 8. I. 98 geheilt entlassen.

Tumoren der Ovarien.

A. Gutartige (19 Fälle).

Nr. 256. Frau C. B., 50 J. Stark faustgrosser, cystischer Tumor. Laparotomie 22. I. 97. Glatte Ovariotomie, guter Verlauf.

Nr. 267. Frau L. Z., 29 J. Tumor seit ½ Jahr bestehend, macht häufig starke Schmerzen. Gravida im 4. Monat. Laparotomie 25. I. Uterus kindskopfgross, linksseitiger, über kopfgrosser, cystischer Tumor. Entleerung von 4 l Colloid. Stiel zweimal gedreht. Glatter Verlauf. Am 18. II. entlassen.

Nr. 427. Frau E. G., 45 J. Vor 3 Jahren auswärts Entfernung eines linksseitigen Pyosalpinx. Im letzten Jahr starke Schmerzen rechts. Stat. pr.: Rechts vom Uterus prall elastischer, über faustgrosser Tumor. Ganzer Unterleib rechts empfindlich. Operat. 16. II. Laparotomie. Kopfgrosser, stark verwachsener Tumor. Durch Incision viel Colloid entleert. Exstirpation der Cyste unter mässiger Blutung. 23. III. nach ziemlich gutem Verlauf entlassen. Wiederaufnahme 4. VII. 97: Uterus eingemauert in ausgedehnten, derbweichen Tumor. Oper. 7. VII. 97: Vaginale Exstirpation des Uterus; nach rechts und hinten von demselben sehr festsitzendes Colloid. Starke Blutung aus der Uterina. Das stark verwachsene Colloid wurde ausgeschabt, die Höhle tamponiert. Pat. erholt sich unter Fieber ziemlich langsam. Aus der Höhle entleert sich dauernd Colloid; Einspritzung von Jodtinktur. Entlassung 18. IX. Wiederaufnahme 16. X. 97. Erneutes, fast kopfgrosses Recidiv. Breite Eröffnung von der Scheide aus, gründliche Ausschabung, Tamponade mit Ferripyringaze und später Chlorzinkätzung. Im Dez. nochmals wiederholt. Entlassung 21. III. 97. Mai 98 Wohlbefinden, kein Recidiv.

Nr. 892. Frau E. H., 58 J. Sehr grosser, langsam gewachsener Tumor mit Ascites. Laparotomie 6. V. 97: Entleerung von 6 l trüben

Ascites. Exstirpation einer grossen nekrotisierenden Cyste des rechten Ovariums. Linkes Ovarium nicht verändert, Peritoneum z. T. fibrinös belegt. — Mikrosk. Diagn.: Kystoma [carcinomatodes?]. Glatter Verlauf. 1898 Exstirpation eines ähnlichen Tumors des linken Ovariums.

Nr. 917. Frau M. K., 61 J. Tumor seit 1/2 Jahr bestehend. Etwas Lebercirrhose. 5. V. 97 glatte rechtsseitige Ovariotomie. Zunächst guter Verlauf; nach 14 Tagen Entwickelung von Ascites, der schnell zunimmt. Daher am 1. VI. erneute Laparotomie. Wenig Adhäsionen. Der Stumpf etwas nekrotisch, wird reseciert. Linkes Ovarium entfernt. Leber klein. Der Ascites nimmt schnell wieder zu. Es wird daher die Wunde unten etwas geöffnet. Unter zunehmender Entkräftung am 8. VI. Exitus. Sektionsbefund: Hochgradige Lebercirrhose, Stauungsmilz. Mehrere fibrinöse Darmverklebungen.

Nr. 992. Frau J. D., 30 J. Tumor seit 1/2 Jahr bestehend. Ovariotomie 14. V. Rechtsseitige Cyste, 6 l Flüssigkeit. Das linke Ovarium gleichfalls etwas vergrössert; wird entfernt. Starke Bronchitis. Die Wunde klafft infolge Hustens etwas, später glatter Verlauf.

Nr. 998. Frau M. H., 30 J. Tumor langsam gewachsen. Ovariotomie 17. V. 97. Grosse linksseitige Cyste. Entleerung von 5 l Flüssigkeit. Abbindung leicht. Ungestörter Verlauf.

Nr. 1086. Frau A. J., 44 J. Im Unterleib grosser, fluktuierender Tumor. Laparotomie 29. V. 97. Grosse Cyste, die in das Mesenterium des Dickdarms weit hineingewachsen, ebenso in das linke Lig. latum. Abbindung des breiten Stiels. Der Tumor enthält 10 l Colloid-Flüssigkeit. Das rechte Ovarium, faustgross, cystisch, gleichfalls exstirpiert. Verlauf: in der dritten Woche linksseitiges, parametritisches Exsudat mit Fieber, das aber bald zurückgeht. Entlassung 28. VI.

Nr. 1550. Hilda M., 21 J. Linksseitiger, faustgrosser Tumor; seit ca. 1/2 Jahr starke Schmerzen. Laparotomie 30. VI. 97. Linksseitiger, cystischer Tumor; vom Ovarium abzugrenzen, mit diesem entfernt; Inhalt wasserklar; sp. G. 1005, eiweissfrei, also Parovarialcyste. Glatter Verlauf.

Nr. 1584. Maria L., 50 J. Kopfgrosser Tumor in 1/2 Jahr entstanden. Laparotomie 6. VIII. 97. Rechtsseitiger, cystischer, freier Tumor; Stiel leicht abzubinden, Stiel etwas gedreht. Glatter Verlauf.

Nr. 1789. Susanna S., 24 J. Grosser cystischer Tumor. Laparotomie 15. IX. 97. Typische, glatte Ovariotomie. Einkämmerige, kopfgrosse Cyste. Glatter Verlauf.

Nr. 1927. Clara B., 21 J. Enormer cystischer Tumor des Unterleibs, seit einem Jahr entstanden. Laparotomie 9. X. Entleerung von etwas Ascites. Aus Tumor durch Incision Colloid entleert. Sehr breite Darmadhäsionen. Abbindung des rechten Stiels. Tumor wiegt 20 Pfd. Glatter Verlauf. Pat. wird 98 zweimal wegen Recidiv operiert, zweimalige Darmresektion, zuletzt 170 cm. Exitus Juni 98 an erneutem Recidiv.

Nr. 2020. Frau M. Sch., 35 Jahre. Seit 2 Jahren starke Unterleibsschmerzen. Doppelseitiger Tumor. Laparotomie 22. X. 97: Operation erschwert durch die intraligamentöse Entwickelung der doppelseitigen Cysten. Rechts kopfgross, links faustgross. Verlauf: Exsudatbildung mit Fieber im hinteren Douglas, das jedoch bald resorbiert wird. Entlassung nach 4 Wochen.

Nr. 2105. Frau B. St., 58 J. Seit längerer Zeit Tumor, vor 14 Tagen sehr starke Schmerzen. Kopfgrosser, fluktuierender Tumor. Laparotomie 2. XI. Tumor ausgedehnt verwachsen, linksseitiger Stiel, $1^1/_2$mal um die Axe gedreht. Hämorrhag. Kystom mit beginnender Nekrose. Das rechte Ovarium enthält gleichfalls Cysten und wird auch exstirpiert. Glatter Verlauf.

Nr. 2258. Frau J. B., 29 J. Seit 2 Jahren Tumor. Vor einem Jahr Geburt; Perforation des Kindes. Seit 3 Monaten wieder gravida. Nach hinten und links vom Uterus ein fest eingekeilter, elastischer Tumor. Laparotomie 27. XI. 97. Uterus stark nach oben rechts gedrängt; links unten von ihm eine kindskopfgrosse, subligamentöse, festeingekeilte Cyste, schwer zu entwickeln. Sie erweist sich als dermoid. Verlauf glatt, keine Störung der Schwangerschaft.

Nr. 2342. Frau E. S., 60 J. Tumor seit einem Jahr, starke Schmerzen. Operation 9. XII. 97. Peritoneum durchsetzt von kolloiden Knoten. Starker, schleimiger Ascites. Rechtsseitiges, kopfgrosses Colloidkystom, sehr stark verwachsen, an einer Stelle geplatzt. Nur unvollkommene Entfernung möglich. Nach Operation starker Collaps, später leichte peritonitische Erscheinungen. Pat. wird am 26. XII. in ziemlich schlechtem Zustand entlassen.

Nr. 2395. Frau K. Sch., 54 J. Seit circa 4 Jahren starke Kreuzschmerzen. Daneben seit ca. $^1/_4$ Jahr zunehmende Magenbeschwerden und Abmagerung. Es findet sich Pylorusstenose und rechtsseitiger parauteriner Tumor; wahrscheinlich Ovarialkystom. Operation 20. XII. 97. Glatte Entfernung eines rechtseitigen, faustgrossen Dermoids (Haare enthaltend). Dann Gastro-Enterostomie wegen Pylorus-Carcinom. [Nach 4 Wochen Exitus; cf. bei Magenoperationen. Glatte Narbe des Ovarialstumpfes.]

Weitere Ovariotomieen bei Nr. 1828 und 2722 (cf. Kap. Bauchbrüche).

B. Sarkome und Carcinome.

Nr. 249. Frau K. S., 43 J. Seit 2 Jahren starke Unterleibsbeschwerden. Mittelgrosser, fluktuierender Tumor. Laparotomie 21. I. Knolliger, derber, rechtsseitiger Tumor mit Darm und Mesenterium stark verwachsen. Resektion von 5 cm Dünndarm, cirkuläre Naht. Starke Blutung bei der Auslösung aus Mesenterium. Resektion des verwachsenen Wurmfortsatzes. Bei der weiteren Ablösung mussten 12 weitere cm am Dünndarm, welche die erste Naht einschlossen, reseciert werden. Vereinigung cirkulär mit Murphyknopf. Zum Schluss Exstirpation des linken cystischen Ovariums.

Dauer 2½ Stunden. Nach der Operation hochgradiger Collaps, der trotz Transfusion etc. nach 5 Stunden zum Exitus führte. Mikrosk. Diagn.: Cystosarkom des Ovariums.

Nr. 500. Pauline St., 25 J. Das ganze kleine Becken ausgefüllt von knolligen Tumoren, Ascites. Laparotomie 3. III. 97. Beide Ovarien, kindskopfgross, knollig, werden exstirpiert (medulläres Lymphosarkom). Im kleinen Becken noch verschiedene kleine Knoten. Tamponade. Pat. nach 4 Wochen mit grossen, neuen Tumoren in schlechtem Zustande entlassen.

Nr. 2076. Magdalene J., 21 J. Seit 2 Monaten Oedem der Beine, seit 14 Tagen Anschwellung des Unterleibes. Stat. pr.: Starkes Oedem bis zum Rücken hinauf, starker Ascites, neben Uterus zwei Tumoren. Durch Punktion werden 4 l milchige Flüssigkeit entleert. Die Punktion muss nach je 8 Tagen noch zweimal wiederholt werden. Das Exsudat durchaus chylusmässig. Laparotomie 26. XI. 97. Beide Ovarien, faustgross, knollig, weich, werden exstirpiert (Sarkom der Ovarien). In der Tiefe verdächtige Stellen. Verlauf zunächst gut, bald aber von neuem Oedem und Ascites, Pat. am 30. XII. 97 in schlechtem Zustand entlassen. Exitus nach ca. 2 Monaten.

Nr. 1691. Josephine M., 43 J. Seit ca. ½ Jahr Tumor. Es finden sich beiderseits ziemlich festsitzende, etwas knollige, derbe Tumoren. Laparotomie 30. VIII. 97. Es entleert sich viel hämorrhag. Ascites. Die beiden über faustgrossen Tumoren lassen sich trotz Verwachsungen ziemlich gut exstirpieren. Peritoneum und Därme stark hyperämisch, an einzelnen Stellen hämorrhagisch. Mikrosk. Diag.: Carcinom? Nach der Operation starker Collaps, der am folgenden Tage noch zunimmt und zum Exitus führt. Die Sektion ergiebt keine sichere Todesursache; keine Nachblutung, keine Peritonitis. Chloroformwirkung? (cf. auch Nr. 892 pag. 159.)

Tuberkulose der Adnexe.

(5 Fälle.)

Nr. 421. Frau S. M., 31 J. Seit mehreren Jahren Unterleibsbeschwerden. Rechts neben Uterus faustgrosser, empfindlicher Tumor. Laparotomie 19. II. 97. Tumor ausgedehnt verwachsen, Entfernung schwierig. Hinter ihm liegt das cystische Ovarium. Links gleichfalls cystischer Sack exstirpiert. Die Säcke ergeben sich als tuberkulöse Tuben. Vorübergehend Fieber, am 30. III. jedoch in guter Rekonvalescenz entlassen.

Nr. 694. Frau K. H., 43 J. Seit einem Jahr stark zunehmender Ascites. Am 6. IV. Laparotomie: Entleerung des trüben Ascites, Därme stark verwachsen, mit Tuberkeln durchsetzt, beide Tuben verdickt, werden reseciert. Vorübergehend Fieber, dann glatter Verlauf.

Nr. 1949. Frau K. Sch., 39 J. Seit längerer Zeit Unterleibsbeschwerden. Adnexe beiderseits stark druckempfindlich. Laparotomie 14. X. 97.

Links subligamentöser, stark verwachsener Adnextumor, rechts ein ähnlicher kleinerer. Exstirpation. Sie erweisen sich als tuberkulös. Glatter Verlauf.

Nr. 1164. Frau L. F., 51 J. Seit einem Jahr Unterleibsschmerzen. Juli 96 Durchbruch eines linksseitigen, parauterinen Abscesses ins Rectum, seitdem dauernd Eiterung. Mai 97 plötzlich Darmstenose, Ileus. Am 20. V. 97 auswärts Colostomie. 14 Tage später Aufnahme. Es findet sich ein ca. faustgrosser, linksseitiger, parauteriner Abscess. Oper. 18. VI. 97: Vaginale Totalexstirpation des Uterus mit den linksseitigen Abscessen. Der Eitersack ist sehr fest mit der Umgebung verwachsen und sehr schwer auslösbar. Die Perforation nach dem Rectum ist nicht freizulegen. Tamponade. Die mikrosk. Untersuchung ergiebt Tuberkulose der linken Tube. Verlauf zunächst gut. Am 26. VI. plötzlich wieder Darmstenose; am nächsten Tage Ileus. Am 28. VI. Laparotomie: Es bestehen Verwachsungen und Knickungen des Darms im kleinen Becken. Anastomose mit Murphyknopf (cf. bei Darmoperationen); Exitus 5 Stunden nach Operation im Collaps.

Nr. 2410. Frau E. E., 26 J. Vor 2 Jahren plötzlich an Darmstenose erkrankt. Im August 96 Perityphilitis (oder rechtsseitige Parametritis). April 97 zweiter Anfall. Seitdem dauernd bettlägerig, Schmerzen rechts und links, meist Fieber, im Stuhl etwas Eiter. Sehr starkes rechtsseitiges Exsudat, links kleineres Exsudat. Temp. 40. Operation 21. XII: Rechts Inguinalschnitt, Eröffnung eines grossen, jauchigen Abscesses, Resektion der nekrotischen rechten Adnexe, Wurmfortsatz nicht zu fühlen. Tamponade. Mikrosk. wahrscheinlich Tuberkulose. Pat. erholt sich sehr langsam, hat dauernd Schmerzen links, weniger rechts. Entlassung 6. III. in mittelmässigem Zustand. (Wiederaufnahme Juni 98 mit Kotfistel, cf. Bericht 98).

Gonorrhoe der Adnexe.

Nr. 1310. Frau B. B., 26 J. Seit 5 Jahren Unterleibsbeschwerden. Zu beiden Seiten des Uterus 2 empfindliche Tumoren. Laparotomie 5. VII.: Enukleation der Tumoren wegen starker Verwachsungen sehr schwierig. Beiderseits Entfernung der cystischen Ovarien und der mit klarem Serum gefüllten Tubarsäcke. (Keine Tuberkulose, wahrscheinlich Gonorrhoe.) Glatter Verlauf.

Oophoritis chron.

Nr. 2161. Luise K., 27 J. Seit längerer Zeit sehr starke Dysmenorrhoe trotz vielfacher Behandlung. 13. XI. 97 Colpotomia anterior. Kastration. Wegen ausgedehnter Verwachsungen ziemlich starke Blutungen, etwas Nachblutung, sonst glatter Verlauf.

Kastration bei Osteomalacie.

Nr. 902. Frau Ch. L., 36 J. 6 Geburten. In der Schwangerschaft

stets starke Schmerzen in den Beinen, Hüften, Rückgrat. Starke Unterleibsbeschwerden. Leichte osteomalacische Veränderungen des Knochensystems. Operation 7. V. 97: Typische, vaginale Exstirpation von Uterus mit Adnexen. Drainage. Glatter Verlauf. (Pat. Frühjahr 98 in gutem Befinden.)

Probelaparotomie bei Hydramnion.

Nr. 761. Frau M. M., 31 J. Pat. ist Gravida im 6. Monat. Seit ca. 2 Monaten enorme Zunahme des Leibes, starke Schmerzen, hochgradige Dyspnoe. Es fand sich ein grosser, fluktuierender, schlaffer Tumor, vom Uterus nicht sicher abgrenzbar; im hinteren Douglas sich stark vorwölbend. Keine kindlichen Herztöne. Kindesteile nicht sicher fühlbar. Kl. Diagn.: Graviditas + Ovarialcyste (Hydramnion?). Bei der hochgradigen Dyspnoe Probelaparotomie. Es fand sich ein ganz abnorm ausgedehnter und verdünnter Uterus. Durch Punktion werden 2 Liter Flüssigkeit entleert. Am 3. Tage nach Operation Abort; Ausstossung zweier stark fauler Föten (ca. 5 Monat alt). Nach 4 Wochen in gutem Zustand entlassen.

Mamma.

(39 Fälle; 2 †.)

I. Akute Entzündungen (3 Fälle).

Mastitis puerperalis pur. (2 Fälle). Beide betrafen die rechte Mamma.

Nr. 6718. A. L., 22 J. I. para. Beginn 10 Wochen post part. Heilung nach Incision.

Nr. 1088. A. N., 25 J. I. para. Beginn 5 Wochen post part. Heilung nach mehrfachen Incisionen.

Mastitis purul. ohne bekannte Ursache (1 Fall), ebenfalls rechts.

Nr. 1488. H. A., 24 J. 0 para. Heilung nach Incision des Abscesses.

II. Chronische Entzündungen (2 Fälle).

Mastitis tuberculosa (2 Fälle), beide rechts, in Fall 1 recidivierend.

1. Nr. 264. M. D., 19 J. 0 para. Beginn im Aug. 95 mit allmählich zunehmender, anfangs schmerzloser Schwellung. Am 21. IX. 96 elliptische Excision eines mit der Haut teilweise verwachsenen Käseherdes, welcher mit den Lymphdrüsensträngen der Axilla zusammenhängt. Patientin, die ausserdem an Phthisis pulm. und Tuberkulose der Halsdrüsen leidet, tritt am 21. I. 97 wieder ein mit seit 14 Tagen bestehendem Abscess. Incision und Excochleation. Mit gut granulierender Wunde entlassen.

Nr. 1225. E. C., 25 J., IV. para, erkrankte nach der ersten Geburt im Jahr 93 an Mastitis puerperalis rechts, welche nach Incision ausheilte.

Seit April 97 entwickelte sich in der Umgebung der Mammilla langsam unter geringen Schmerzen eine schliesslich hühnereigrosse Geschwulst, welche beim Eintritt am 15. VI. 97 durch 3 Fisteln krümligen Eiter entleerte. Drüsenschwellungen in beiden Achselhöhlen und an beiden Halsseiten. Kalter Abscess am rechten Oberarm. Nach Incision des Abscesses und Excision des erkrankten Gewebes mit gut heilender Wunde entlassen.

III. Geschwülste (34 Fälle, 2 †).

a) Carcinome 26 Fälle W. von 33 bis 76 Jahren, 1 †. 13mal rechts, 13mal links. In 20 Fällen Amputatio mammae mit Ausräumung der Achselhöhle, in 2 Fällen Recidivoperationen; 4 inoperable Fälle. Entlassung der Operierten nach 9—36 Tagen (Mittel 20 Tage).

1. Nr. 139. B. M., 33 J., Händlersfrau. Eintritt 4. I. Vor 1½ Jahren wurde eine Verhärtung in der r. Mamma bemerkt, welche nie Schmerzen verursachte. — Kräftige, gesund aussehende Frau. Im innern obern Quadranten der r. Mamma findet sich ein eigrosser, höckeriger, derber Tumor. Haut über demselben verschieblich, ebenso der Tumor über der Unterlage. Ein fingerdicker Strang zieht nach der Axilla, in welcher einige kirschgrosse Drüsen. — Amputatio mammae mit Entfernung der oberflächlichen Pectoralisfasern und Ausräumung der Achselhöhle, Drainage, Hautnaht mit Silkworm. Entfernung der Nähte am 8. Tag. Heilung. Austritt 19. I. — Drüsenzellencarcinom mit Metastasen in den Achseldrüsen.

2. Nr. 193. E. S., 52 J., Institutsvorsteherin, ledig. Eintritt 11. I. Seit mehreren Monaten brennende Schmerzen in der l. Brust; erst in den letzten Tagen wurde eine Verhärtung bemerkt. — Guter Ernährungszustand. Linke Mamma grösser als die rechte. Nach aussen von der l. Mammilla unter einer eingezogenen Hautstelle wallnussgrosse, diffuse Verhärtung, gegen die Umgebung nicht scharf abgegrenzt, über der Unterfläche frei verschieblich. Achseldrüsen nicht nachweisbar angeschwollen. — Amputatio mammae mit Entfernung der obersten Pectoralisschicht und Ausräumung der Achselhöhle, in welcher einige kleine derbe Drüsen. 2 Drains, fortlaufende Haut-Seidennaht. Entfernung der Nähte nach 5 Tagen. Heilung per primam. Austritt 1. II. — Drüsenzellencarcinom mit Metastasen in den Achseldrüsen.

3. Nr. 207. F. S., 56 J., Schneidersfrau. Eintritt 12. I. Im August 96 Quetschung der l. Brust, nach welcher sich eine schmerzhafte Schwellung entwickelte. — Anämische Frau mit starker Fettentwicklung. Aussen in der l. Mamma kleinfaustgrosser, derber, über der Unterlage verschieblicher Tumor. Haut über demselben gerötet, eingezogen und adhärent. Bis wallnussgrosse Achseldrüsen. — Amputatio mammae mit Ausräumung der Achselhöhle. Drainage; fortlaufende Hautseidennaht. Ent-

fernung der Nähte nach 8 Tagen. Heilung. Austritt 2. II.

4. Nr. 456. M. W., 60 J., Landwirtswitwe. Eintritt 19. II. Vor 1 Jahr bohnengrosse Knötchen in der l. Brust bemerkt. Geringe Schmerzen. — Blasse, sehr dicke Frau. In der l. Mamma aussen, apfelgrosse über der Unterlage verschiebliche Geschwulst. Haut über derselben handtellergross gerötet. Drüsenstränge. — Amputatio mammae mit Entfernung des Pectoralis maior und Ausräumung der Achselhöhle. Drainage und Tamponade. Seidenknopfnähte. — Anfangs starke Wundsekretion. Leichte Stichkanaleiterung. Arm anfangs ödematös. Austritt 15. III., mit kleiner Granulationsstelle. Drüsenzellencarcinom mit Metastasen in den Achseldrüsen, beginnende Nekrose und Cystenbildung.

5. Nr. 571. A. S., 47 J., Pflastermeistersfrau. Eintritt 9. III. Im September 96 entdeckte Patientin einen wallnussgrossen Knoten in der l. Brust und einen gleichen in der linken Achselhöhle. Seit 3 Monaten heftige Schmerzen. — Schmächtige, abgemagerte Frau. In der l. Mamma faustgrosser, höckeriger Tumor mit der Haut verwachsen und auch über dem Pectoralis nicht vollständig verschieblich; ein ähnlicher Tumor etwas weiter nach oben und aussen. In der Supraclaviculargrube einige derbe Stränge. Armbewegungen etwas gehemmt; keine Cirkulationstörungen. — Amputatio mammae mit Abtragung eines grossen Hautstückes. Entfernung des Pectoralis maior und minor, Durchsägung der Clavicula, Ausräumung der Achselhöhle, Infra- und Supraclaviculargrube. Resectio venae axillaris. Zusammenfügung der Knochenenden durch Elfenbeinstifte. Drainage. Silkwormhautnähte. Transplantation eines 5Markstückgrossen Defektes. — Fieberloser Verlauf. Im Beginn geringes Oedem des Arms. Austritt 25. III. Mit kleiner granulierender Stelle am Ort der Transplantation. Klein-alveoläres Drüsenzellencarcinom.

6. Nr. 858. F. S., 76 J., Schneiderswitwe †. Eintritt 30. IV. Vor 5/4 Jahren Auftreten eines derben Stranges in der l. Brust, seitdem ständig stechende Schmerzen in Brust und Achselhöhle. — Schlecht genährte Frau mit Dorsalkyphose, Arteriosklerose. Faustgrosser, die ganze l. Mamma einnehmender Tumor. Drüsen in der Axilla. Amputatio mammae mit Entfernung der Pectorales und Ausräumung der Achselhöhle. Drainage und Tamponade. Hautseidennaht. — Anfänglich guter Verlauf; 10 Tage nach der Operation linksseitige Pneumonie mit geringem Fieber. Exitus 19 Tage nach der Operation an Herzschwäche. Sektionsbefund: Braune Atrophie und Myodegeneratio cordis. Ausgebreitete Arteriosklerose. Ovarialcyste. Gallensteine. Keine Metastasen.

7. Nr. 960. D. E., 69 J., Gärtnersfrau. Eintritt 10. V. 97. Vor 36 Jahren rechtsseitige Mastitis puerperalis, von welcher eine Verhärtung zurückblieb. Seit 3/4 Jahren derbe Anschwellung in der r. Mamma. Zeitweise Oedem des r. Arms. Kleine, gesund aussehende Frau. In der r. Mamma, ein kinderhandgrosser, flacher, derber Tumor zu fühlen; über der Unterlage verschiebliche Haut narbenartig eingezogen. In der Um-

gebung des Tumors vereinzelte, kleinste, stecknadelkopfgrosse lenticulare Knötchen. Keine deutlichen Drüsen-Schwellungen. — Amputatio mammae mit Entfernung eines Teils des Musc. pect. min. und Ausräumung der Achselhöhle, wo sich 2 kleine Drüsenstränge finden. Fortlaufende Seidennaht. Deckung eines etwas über 5 Markstück-grossen Defektes durch Thiersch'sche Transplantionen. Drainage mit Jodoformgaze. — 7 Tage post. operat. geringe Temperatursteigerung, infolge Auftreten eines Hämatoms, welches nach aussen entleert wird. Nach weiteren 10 Tagen wieder Temperatursteigerung bedingt durch rechtsseitigen pleuritischen Erguss. Probepunktion ergiebt dünnes hämorrhagisches Sekret (carcinomat. Pleurametastasen?), Entleerung von 700 ccm Exsudat. Entlassen 5. IV. auf Wunsch der Angehörigen.

8. Nr. 1221. A. K., 57 J., Kaufmannsfrau. Eintritt 14. VI. Seit 1 Jahr Geschwulst in der r. Mamma bemerkt. Keine Beschwerden, in der letzten Zeit rascheres Wachstum. — Korpulente, kräftige, gesund aussehende Frau. In der r. Mamma, oberhalb der Mamilla ein kinderfaustgrosser, mit Haut und Unterlage nicht verwachsener derber Tumor. Drüsen. Exstirpatio mammae mit Entfernung der Pectoralisfascie und Ausräumung der Achselhöhle. Drainage. Fortlaufende Catgutnaht. — Reaktionslose Heilung per primam. Austritt 3. VII. Mikroskop. Diag.: Carcinoma mammae scirrhos et medullare.

9. Nr. 1349. C. G., 53 J., Landwirtsfrau. Eintritt 2. VII. Vor 2 Jahren trat in der Gegend der l. Brustwarze ein bohnengrosser Knoten auf; in der letzten Zeit rasches Wachstum; zeitweise stechende Schmerzen. — Kräftig gebaute, etwas anämisch aussehende Frau. L. Mammilla geschwürig zerfallen; die ganze Mamma ist in einen höckerigen Tumor umgewandelt; die einzelnen Höcker fluktuieren. Ueber der Unterlage nicht verschieblich. Drüsen. — Amputatio mammae mit Entfernung des Pectoralis maior und Ausräumung der Achselhöhle. Matratzennaht wegen grossen Hautdefekts. Drainage. Verlauf ungestört. Austritt: 20. VII. — Mikroskopischer Befund: Fibroadenoma mammae mit Uebergang in Carcinom. In den Lymphdrüsen keine Metastasen nachweisbar.

10. Nr. 1450. K. K., 58 J., Landwirtswitwe. Eintritt: 15. VII. 97. Seit 3/4 Jahren langsam zunehmende Schwellung der r. Brust. Stärkere Schmerzen in den letzten Wochen. — Kräftige, gesund aussehende Frau. Oberhalb der r. Mammilla findet sich eine handtellergrosse, teilweise pilzförmig prominierende Geschwulst, die zum Teile ulceriert und gangränös zerfallen ist. Verschieblichkeit über der Unterlage gering. Drüsen. — Amputatio mammae mit Entfernung des grössten Teils des Pectoralis maior und Ausräumung der Achselhöhle. Transplantation einer handtellergrossen Fläche nach Thiersch. Tamponade und Drainage. Entfernung der Nähte am 8. Tag. Ungestörter Verlauf. Austritt: 3. VIII. — Mikroskopischer Befund: Zweifelhaft, ob Lymphangiosarkom oder plexiformes Retezellencarcinom (von der Haut ausgehend).

11. Nr. 1373. T. B., 62 J., Landwirtsfrau. Eintritt: 5. VII. Vor 5 Monaten wurde eine wallnussgrosse Verhärtung in der r. Brust bemerkt. In den letzten Wochen Rötung und Schwellung der Haut. Schwächliche, magere Frau. Oben aussen in der r. Mamma ist ein derber, mit der blaurot verfärbten Haut verwachsener, undeutlich fluktuierender Tumor zu fühlen. Ueber der Unterlage verschiebliche Drüsen. — Exstirpatio mammae mit Entfernung eines Teils der Pectoralmuskulatur und Ausräumung der Achselhöhle. Drainage. Hautseideknopfnähte. Reaktionsloser Heilungsverlauf. Austritt: 1. VIII. — Mikroskopischer Befund: Carcinoma mammae.

12. Nr. 1504. H. M., 52 J., Landwirtsfrau. Eintritt: 22. VII. Mastitis vor 21 und vor 8 Jahren rechts, wovon eine Härte zurückblieb. Vor einem Jahr Auftreten von Knollen in deren Umgebung. Vor 1/2 Jahr Entzündung der Brust infolge eines Stosses. — Ziemlich elend aussehende Frau. In der r. Mamma oben aussen eine aus zahlreichen, rundlichen Knollen bestehende handtellergrosse Platte, welche da und dort mit der Haut verwachsen ist; einzelne Knollen fluktuieren deutlich. Tumor über der Unterlage verschieblich. Drüsen nicht fühlbar. — Amputatio mammae mit Ausräumung der Achselhöhle, in welcher sich kleine Knoten finden. Fieberloser Verlauf. Infolge Auseinanderweichens der Wundränder heilt eine kleine Stelle per granulationem. Austritt: 3. VIII. — Mikroskopischer Befund: Fibroadenoma mammae intracanaliculare mit Uebergang in Carcinom. Achseldrüsenmetastasen.

13. Nr. 1551. J. S., 50 J., ledige Krankenpflegerin. Eintritt: 28. VII. 97. Führt eine seit ca. 1/4 Jahr bemerkte Verhärtung in der l. Brust auf einen Fall zurück, bei welchem die Brust stark gepresst wurde. — Patientin von kräftigem Bau und gesundem Aussehen. Nach aussen von der l. Mammilla ein kleinapfelgrosser, mit der Haut verwachsener Tumor. Ueber der Unterlage verschiebliche Drüsen. — Amputatio mammae mit Ausräumung der Achselhöhle. Entfernung der Pectoralisfascie. Fortlaufende Hautseidennaht. Drainage. Heilung ohne Störung. Austritt: 17. VIII.

14. Nr. 1587. F. M., 37 J., Kürschnersfrau. Eintritt: 3. VIII. 97. Bemerkte seit 4 Monaten eine Geschwulst in der r. Brust, welche in der letzten Zeit rasch wuchs, aber nie Beschwerden machte. — Kräftig gebaute, etwas blutarme Frau. Unten innen in der r. Mamma eine derbe, nicht scharf abgegrenzte, mit der Haut zusammenhängende, hühnereigrosse Infiltration. Ueber der Muskulatur verschiebliche Drüsen. — Amputatio mammae mit Ausräumung der Achselhöhle. Entfernung der oberen Pectoralisschicht. Drainage, Naht. Transplantation eines handtellergrossen Defekts nach Thiersch. Entfernung der Nähte am 6. und 8. Tag. Ungestörter Verlauf. Austritt: 22. VIII. — Carcinoma mammae mit Achseldrüsenmetastasen.

15. Nr. 1924. C. G., 45 J., Landwirtsfrau. Eintritt: 6. X. 97. Mastitis vor 14 Jahren. Vor 4 Jahren trat ein haselnussgrosser Knoten in der

l. Brust auf. — Magere, ziemlich elend aussehende Frau. In der l. Mamma aussen oben eine hühnergrosse, über der Unterlage verschiebliche Geschwulst. Haut verwachsen und ulceriert. Achseldrüsen. — Exstirpatio mammae mit Entfernung der Pectoralisfascie und Ausräumung der Achselhöhle. Transplantation eines handtellergrossen Defekts. Reaktionslose Heilung. Austritt: 17. X.

16. Nr. 2074. M. v. P., 58 Jahre. Eintritt: 25. X. 97. Patientin bemerkte vor 1/2 Jahr einen Knoten in der r. Brust, der seitdem wenig gewachsen ist. — Nervöse, etwas anämisch aussehende Dame. In der untern Hälfte der r. Mamma eine querliegende, derbe Geschwulst, welche mit der Haut und Mammilla nicht zusammenhängt, aber auf der Unterlage etwas fixiert erscheint. Drüsen nicht nachweisbar. — Amputatio mammae mit Entfernung der Pectoralisschicht und Ausräumung der Achselhöhle, wobei sich einige erbsengrosse Drüsenknötchen finden. Hautseidennaht, Drainage. Verlauf ohne Störung. Entfernung der Nähte am 6. Tag. Austritt: 8. XI. — Scirrhus mammae.

17. Nr. 2134. K. F., 49 J., Erzieherin, ledig. Eintritt: 3. XI. 97. Seit einigen Wochen besteht eine langsam wachsende Geschwulst in der r. Brust, welche ohne äussere Veranlassung auftrat. — Sehr kräftig gebautes, gesund aussehendes Fräulein. In der r. Mamma oben eine hühnereigrosse, derbe, nicht scharf abgegrenzte Geschwulst, weder mit der Haut noch mit der Unterlage verwachsen. Drüsen nicht sicher nachweisbar. — Amputatio mammae mit Entfernung der oberflächlichen Pectoralisschicht und Ausräumung der Achselhöhle. Drainage. Glatter und fieberloser Verlauf. Entfernung des Drains am 5., der Nähte am 8. Tag. Austritt: 18. XI. — Scirrhus mammae.

18. Nr. 2225. K. G., 44 J., Bahnbeamtenfrau. Eintr.: 16. XI. Vor 3 1/2 J. nach Entwöhnung des letzten Kindes wurde in der l. Brust ein kleines Knötchen bemerkt, welches allmählich hühnereigross wurde und Schmerzen verursachte. — Kräftige Frau. In der obern Hälfte der l. Mamma eine walzenförmige, derbe Geschwulst, mit der Haut verwachsen, gegen die Pectoralismuskulatur verschieblich. Keine nachweisbaren Drüsenschwellungen. — Amputatio mammae mit Entfernung der oberflächlichen Pectoralisschicht und Ausräumung der Achselhöhle. Drainage. Entfernung der Nähte am 8. Tag und Entleerung eines subkutanen Hämatoms. Weiterer Verlauf ungestört. Austritt 28. XI. — Drüsenzellencarcinom.

19. Nr. 2232. P. H., 55 J., Kutschersfrau. Eintritt 17. XI. 97. Vor 1 1/2 Jahren wurde ein erbsengrosses Knötchen in der r. Brust gefühlt. — Abgemagerte, sonst gesund aussehende Frau. In einem nach der Achselhöhle zu gelegenen aberrierten Lappen der r. Mamma findet sich eine apfelgrosse, höckerige Geschwulst, welche an ihrem obern Pol fluktuiert. Mit der Haut verwachsen, mit der Unterlage nicht. Achseldrüsen. — Amputatio mammae mit Entfernung der Pectoralisfascie und Ausräumung der Achselhöhle. Drainage-Seidennaht. Heilung per primam. Austritt: 1. XII.

— Drüsenzellencarcinom der Mamma; keine Achseldrüsenmetastasen.

20. Nr. 2286. M. L., 56 Jahre. Eintritt: 28. XI. 97. Seit 10 Jahren besteht ein von der Brustwarze ausgehendes Ekzem der rechten Brust; im Juni 97 wurde zuerst ein kleiner, langsam wachsender Knoten bemerkt. — Ziemlich fette Dame. In der Umgebung der r. Brustwarze ist die Haut in Ausdehnung eines Handtellers ekzematös verändert, nässend, leicht blutend, tief braunrot verfärbt. In der innern Hälfte dieses gegen die gesunde Haut scharf abgesetzten Bezirks fühlt man einen hühnereigrossen, $1^1/_2$ cm über das übrige Hautniveau prominierenden, gegen die Unterlage verschieblichen Knoten. Keine deutlichen Drüsenschwellungen. — Typische Amputatio mammae mit Ausräumung der Achselhöhle. Drainage. Direkte Vereinigung der Wunde. Entfernung des Drains am 6. und 8. Tag. Heilung ungestört. Austritt: 18. XII. — Auf dem Durchschnitt erscheint die ekzematöse Haut nur wenig verdickt. Von der Papilla mammae gehen ziemlich derbe, Ausführungsgängen entsprechende Stränge in das Mammagewebe und dicht unter derselben liegt ein haselnussgrosser derber Knoten, der auf dem Durchschnitt das Aussehen eines retikulierten Cancers hat. Derselbe ist durch eine fingerbreite Fettschicht von dem Haupttumor getrennt, welcher etwa 4 cm tief in die Mammasubstanz hineinreicht und die fast ganz in den Knoten aufgegangene Cutis kegelförmig vorwölbt. — Scirrhus mammae post ekzema mit beginnender Infiltration der Achseldrüsen.

21. Nr. 72. J. S., 53 J., Dienstmädchen. Eintritt: 14. X. 96. Seit 15 Jahren bestehender Scirrhus mammae sinistr. mit multiplen Drüsen und Knochenmetastasen. — Inoperabler Fall. Austritt: 24. I. 97. — Wurde aufgenommen wegen Spontanfraktur des linken Oberschenkels, welche durch eine metastatische Geschwulst verursacht war (s. unter Nr. 72 untere Extremität).

22. Nr. 321. B. R., 65 J., Kutscherwitwe. Eintritt: 1. II. 97. Vor $^3/_4$ Jahren wurde zuerst eine taubeneigrosse Geschwulst in der linken Brust bemerkt; seit 3 Wochen stärkere Schmerzen. — Magere, mässig kräftige Frau. Linke Mamma ist in einen derben, faustgrossen Tumor umgewandelt, der über der Unterlage nicht verschieblich und mit der geröteten Haut verwachsen ist. In der Achselhöhle ein derbes, hühnereigrosses Drüsenpaket. — Inoperabel. Arsen innerlich. Austritt: 8. II. 97.

23. Nr. 340. A. K., 53 J., Tünchersfrau. Eintritt: 2. II. 97. Seit einem Jahr wurde eine harte Schwellung der rechten Brust beobachtet; seit 6 Wochen ist der rechte Arm angeschwollen, schmerzhaft und schwer beweglich. — Aeltliche Frau mit geringem Panniculus. Von einem wallnussgrossen Knoten in der rechten Mamma zieht eine handtellergrosse derbe Platte in die Axilla und geht dort in einen knolligen Drüsenstrang über. Rechter Arm stark ödematös. Venen erweitert. — Inoperabel. Arsen innerlich. Austritt: 4. II. 97.

24. Nr. 2092. H. B., 49 J., Landwirtsfrau. Eintritt: 27. X. Seit

Frühjahr 97 Schmerzen in der linken Brust; weiterhin trat eine allmählich zunehmende Härte auf. — Magere Frau. In der linken Mamma ein kleinapfelgrosser, teilweise ulcerierter Tumor mit zahlreichen bohnengrossen Hautmetastasen. Achseldrüsen. — Inoperabel. Behandlung mit parenchymatösen Injektionen einer 1%igen alkoholischen Arsenlösung. Die Injektionen sind schmerzhaft und verursachen oberflächliche Nekrosen.

Recidivtumoren.

25. Nr. 593. E. R., 65 J. Eintritt: 15. III. 97. Amputatio mammae sinistr. im Mai 93. Wohlbefinden bis Juli 96, wo inmitten der alten Narbe ein kleines Knötchen bemerkt wird. In den letzten Monaten Schmerzen und Parästhesieen im l. Arm. — Sehr korpulente Frau mit chronischer Bronchitis. Im Bereich der unteren Hälfte der alten Narbe findet sich eine Anzahl bis haselnussgrosser, mit der Unterlage fest verwachsener Knötchen. In der Achselhöhle keine Metastasen nachweisbar. — Bei der Excision der erkrankten Partieen kam man auf nicht abzugrenzende metastatische Herde im Fettgewebe und Muskulatur, mit dem Thorax verwachsen, so dass von einer Radikaloperation abgesehen wurde. 2 Entspannungsnähte ermöglichten die direkte Vereinigung der Wundränder. Drainage und Tamponade. Heilung per primam. Entfernung der Nähte am 8. Tag. Austritt: 31. III. 97. Wunde bis auf die kleine Drainfistel verheilt. Arm gut beweglich, nicht ödematös. — Drüsenzellencarcinom der Mamma.

26. Nr. 904. L. N., 55 J., Privatiersfrau. Eintritt: 4. V. 97. Vor 3 Jahren rechtsseitige Mamma-Amputation auswärts. Seit 7 Wochen Schmerzhaftigkeit und Schwellung des r. Arms. — Sehr korpulente Dame von gesundem Aussehen. Die r. Infraclaviculargrube ist durch einen faustgrossen Tumor ausgefüllt, welcher sich nicht umgreifen und auf der Unterlage nicht verschieben lässt. R. Oberarm ödematös. Venen erweitert. Radialispuls gut zu fühlen. Parästhesien. — Schnitt in der alten Narbe; Freilegung des unter den Pectorales liegenden, mit den Axillargefässen verwachsenen Tumors. Nach Ligierung der Vena axillaris in loco riss beim Weiterpräparieren die Arteria subclavia unter der Clavicula ein. Während die profuse Blutung durch Digitalkompression steht, wird die Clavicula mit der Drahtsäge subperiostal durchtrennt, das Gefäss gefasst und dann isoliert unterbunden. Fixation der Claviculafragmente durch Elfenbeinstifte. Jodoformgazetamponade. Muskelnähte mit Catgut. Fortlaufende Hautseidennaht. Verlauf ohne besondere Störung. Entfernung der Nähte am 6. Tag. Austritt: 11. VI. Wunde bis auf eine kleine Stelle geschlossen. Im Arm zeitweise geringe Schmerzen, kein Oedem, keine Sensibilitätsstörungen.

b) Sarkomatöse Tumoren (3 Fälle), alle linksseitig, darunter ein Recidiv, 1 †.

1) Myxosarkom (1 Fall †).

Nr. 16. B. v. P., 50jähr. Dame, bemerkte seit 30 Jahren einen nussgrossen Knoten in der linken Brust; seit einem Jahr rasches Wachstum bei ziehenden Schmerzen. Eintritt 3. XII. 96. Im untern innern Quadranten der l. Mamma sitzt ein faustgrosser, höckeriger Tumor von prallelastischer Konsistenz, mit Pseudofluktuation an einzelnen Höckern. Mit der Haut ist er weithin verwachsen und auch auf dem Pectoralis nur wenig verschiebbar. Achseldrüsen wenig vergrössert. Am 10. XII. 96 Amputatio mammae mit Wegnahme der oberen Pectoralisschicht und Ausräumung der Achselhöhle. Der Tumor ist auf dem Durchschnitt von glasigem gelbgrauem Aussehen, mit da und dort eingestreuten weissen, markigen Partieen. — In den ersten 6 Tagen ungestörter Verlauf. Am 7. Tage Fieber. Abfall nach Entleerung eines vereiterten Hämatoms; nach weiteren 7 Tagen erneuter Temperaturanstieg von da an kontinuierliches Fieber, septischer Allgemeinzustand; an der Wunde selbst nichts Besonderes. Patientin geht am 9. I. 97 unter den Erscheinungen der Pyämie zu Grunde mit Erkrankung zahlreicher Gelenke. Autopsiebefund: Eitrige Thrombophlebitis der l. Vena axillaris mit eitrigen Metastasen in Struma, Schultergelenk, Nieren etc.

2) Rundzellensarkom (1 Fall).

Nr. 124. E. H., 69 J., Maurersfrau, stillte ihre 5 Kinder selbst. Vor 1/2 Jahr fühlte sie 2 harte Knötchen in der linken Brust, welche öfters Schmerzen verursachten. Eintritt 5. I. 97. Kräftig gebaute, magere Frau. Aussen in der linken Mamma findet sich ein kleinapfelgrosser, knolliger, gegen das Mammagewebe gut abgrenzbarer Tumor, über dem die Haut gerötet ist. Partielle Fluktuation. Ulceration an einer kleinen Stelle. Kleine Drüsenknoten in der Axilla. Operation 6. I. 1897: Amputatio mammae mit Entfernung der oberen Pectoralisschicht und Ausräumung der Achselhöhle. Drainage und Tamponade. Ungestörter Verlauf. Austritt 20. I. 97. Mikroskop. Diagnose: Rundzellensarkom der Mamma.

3) Cystomyxosarkom (Recidiv) (1 Fall).

Nr. 709/1530. M. F., 53 J. Im Mai 95 Amputatio mammae mit Ausräumung der Achselhöhle wegen eines aus einem Fibrom hervorgegangenen Myxosarkoms. Im April 96 Excision zweier Recidivknoten, von denen der grössere eine hämorrhagisch erweichte Masse darstellte. Im Jahre 97 war Patientin vom 6.—20. IV. und vom 25. VII.—13. VIII. in der Klinik. Das erste Mal wurde ein kleinapfelgrosser Knoten entfernt unter Resektion eines Stückes der V. Rippe; das zweite Mal wurden 2 haselnussgrosse Knoten excidiert. Auf dem Durchschnitt zeigen die Knoten ein cystisches, vielkammriges Aussehen. Die Cysten sind mit myxomatösen, hämorrhagischen Massen angefüllt. Austritt am 13. VIII. mit granulierender Wunde.

c) Adenofibroma (4 Fälle, Nr. 344, 760, 1617, 1538).

Alter der Patienten 23—47 Jahre. In 2 Fällen links-, in einem rechtsseitig; in 2 Fällen verbunden mit interstitieller Mastitis. — Excision der wallnuss- bis hühnereigrossen, leicht auslösbaren Geschwülste aus der Drüsensubstanz. Heilung per primam in 7—9 Tagen.

d) Galactocele 1 Fall.

Nr. 839. J. H., 30 J., Kaufmannsfrau, 3 normale Geburten; die letzte vor 2 Jahren; seit 4 Jahren bemerkte Patientin in der l. Brust eine haselnussgrosse, knotenförmige Anschwellung, welche langsam wuchs und zeitweise stechende Schmerzen verursachte. Bei der Stillung des letzten Kindes konnte die linke Brust wegen Milchmangel nicht mehr verwendet werden. — Eintritt 28. IV. In der oberen Hälfte der linken Mamma eine hühnereigrosse, höckerige, frei verschiebliche Geschwulst, welche sich als eine mit Milch gefüllte glattwandige Cyste erweist. Exstirpation des Sacks. Entlassung nach 5 Tagen.

X. Schultergürtel.

(Bearbeitet von Dr. Könige.)
(10 Fälle; 7 M., 3 W. † 1.)

A. Verletzungen.

(3 Fälle M.)

Frakturen 3 Fälle. M.

1. der linken Clavicula 2 Fälle Nr. 87 und 1302. M. von 40 und 60 J. Velpeau'scher bezw. Sayre'scher Verband.

2. der linken Scapula. Querfraktur der Fossa infra-spinata. M. von 53 J. Fixierender Verband.

B. Akute Entzündungen.

(3 Fälle; 1 M., 2 W.)

Lymphdrüsenabscesse der Achselhöhle 3 Fälle. (Nr. 1819, 1919, 2096). In zwei Fällen doppelseitig: in einem Fall nach inficierter Handverletzung, im zweiten nach Panaritium des 4. Fingers, im dritten Ursache unbekannt. Incision, feuchte Verbände (s. a. unter „Obere Extremität").

C. Chronische Entzündungen.

(3 Fälle; 2 M., 1 W.).

Lymphomata axillae sin. tub. 2 Fälle. (Nr. 833 und 1211.) Exstirpation bezw. Incision und Auskratzung.

Caries tub. scapulae dextr. (1 Fall).

Nr. 1023. 18j. Fabrikarbeit. wird am 18. V. aufgenommen wegen eines

seit ca. 8 Wochen bestehenden Abscesses, welcher durch Caries der Scapula in der Nähe des Halses verursacht war. Abtragung der erkrankten Knochenpartie mit Hammer und Meissel. Verkleinerungsnaht. Drainage und Tamponade. Am 4. VI. mit wenig secernierender Fistel entlassen.

D. Geschwülste.

(1 Fall M.)

Spindelzellensarkom der l. Schulter.

Nr. 531/969. K. Sch., 23 J., Kesselschmied. Im Anschluss an eine starke Quetschung der linken Schulter im Juli 1896 traten zweimal hintereinander schmerzhafte Schwellungen auf, welche incidiert wurden. Schliesslich entwickelten sich Geschwülste in der Achselhöhle, welche nach fünfmaligem operativen Eingriff Mitte Dezember 1896 die Entfernung des linken Armes nötig machten. Aufnahme in der Klinik am 4. III. 97: Anämischer Mann mit leidendem Aussehen klagt über heftige Schmerzen in der linken Schultergegend. Diese wird von einer mannskopfgrossen ulcerierten Geschwulst eingenommen, welche nach vorn bis zur Grenze zwischen mittlerem und äusserem Drittel der Clavicula nach hinten bis zur Mitte der Scapula reicht und in der Axilla mit dem Brustkorb verwachsen scheint; ein kleinfaustgrosser Knoten sitzt im Cucullaris durch eine infiltrierte Brücke mit dem Haupttumor verbunden. Weitere Metastasen sind nicht nachweisbar. Da die Schmerzen immer mehr sich steigern, die jauchig stinkende Sekretion mit desodorisierenden Verbänden nicht zu beherrschen ist und zugleich höhere Temperaturen sich einstellen, wird die Totalexstirpation des Schultergürtels am 8. III. vorgenommen. Zunächst Durchtrennung der Clavicula in der Mitte. Doppelte Ligierung der Art. und Ven. subclavia; Durchtrennung derselben sowie des Plexus brachialis. Freilegung des Tumors durch Bildung eines grossen hinteren Lappens und einheitliche Exstirpation des ganzen Tumors samt der im Cucullaris sitzenden Metastase. Etwas stärkere Blutung nur aus der Transversa colli. Leichte Tamponade mit Jodoformgaze. Vereinigung der Wundfläche ohne Spannung durch fortlaufende Seiden- und Silkwormknopfnähte. Chloroform-Narkose, zuletzt Aether. Fieberloser Verlauf. Entfernung der Nähte am 5. und 8. Tage. Am 22. III., 14 Tage nach der Operation zur ambulanten Behandlung entlassen; Wunde bis auf 3 kleine granulierende Stellen geschlossen. Mikrosk. D.: Spindelzellensarkom. — Wiederaufnahme am 11. V. 97 mit metastatischen Knoten an verschiedenen Stellen. Behandlung mit subkutanen und parenchymatösen Injektionen von Coley'schem Serum, sowie von virulenten Streptokokken anfänglich ohne dauernde Einwirkung. Am 21. V. entwickelt sich 14 Stunden nach subkutaner Injektion einer Streptokokken-Bouillon-Kultur unter Ansteigung der Temperatur auf 40,2 ein rasch progredientes Erysipel, in dessen Verlauf der Patient am 28. V. zu Grunde ging, nachdem bei

der Entleerung eines rasch aufgetretenen sero-fibrinösen, pleuritischen Exsudates durch Rippenresektion intrathoracische Metastasen festgestellt waren. Obduktionsbefund: Grosse sarkomatöse Tumoren in der linken Schulter und Halsgegend. Zahlreiche Metastasen der Lungen z. T. von eitrigem Charakter, z. T. nekrotisch zerfallen. Frische verruköse Endocarditis der Mitralis, im übrigen fettige Degeneration der parenchymatösen Organe (vergl. Dr. Heddaeus. Diese Beiträge Bd. 18).

XI. Becken und Rectum.

(Bearbeitet von Dr. Simon.)

Becken.

(28 Fälle; 19 M., 9 W., † 4.)

I. Weichteile.

A. Verletzungen.

(2 Fälle; M., Nr. 286, 1734.)

Durch Fall entstand ein grosses Hämatom der Glutaealgegend; das Blut wurde entleert. Heilung per primam.

Der 2. Patient hatte eine glatte Schnittwunde in der Glutaealgegend, die auf Naht primär heilte.

B. Entzündungen.

a) Akute (6 Fälle: 4 M. Nr. 458, 1032, 1575, 1605. 2 W. Nr. 260, 1644. 2 †).

In 2 Fällen erfolgte der Exitus letalis, die übrigen heilten.

Es handelte sich bei 5 Patienten um paraanale Phlegmonen, bei einem um Furunkel am Anus. Sie wurden mit Incisionen, feuchten Verbänden und Bädern behandelt.

Einer der beiden verstorbenen Patienten litt an sehr schwerer periproctitischer Phlegmone, ausserdem hatte er Emphysem und Fettherz. Er starb nach 6 Tagen an Herzschwäche.

Im 2. Falle Nr. 1575 handelt es sich um einen 69jährigen Herrn, der an beiderseitiger glutaealer Gasphlegmone litt, mit schwerster allgemeiner Sepsis. Trotz ausgedehnter Spaltung der Phlegmone Exitus letalis nach 4 Tagen.

b) Chronische.

1) Tuberkulöse Glutaealabscesse ohne nachweisbaren Knochenherd. (3 Fälle: M. Nr. 17, 2407. W. Nr. 746.)

Es wurde incidiert und Jodoformöl injiciert, worauf Heilung eintrat.

2) Tuberkulöse Drüsen. (2 Fälle: M. Nr. 471, 1275.)

Bei dem ersten Patienten lagen längs der Iliaca grosse derbe Drüsentumoren. Bei der Exstirpation derselben musste die Art. iliaca comm. unterbunden werden. In dem Beine traten keine Ernährungsstörungen auf. Gute Wundheilung. Nach 4 Monaten Wiedereintritt in Klinik. Exitus letalis an basaler Meningitis und disseminierter Miliartuberkulose.

Bei dem 2. Pat. hatten sich nach tuberkulöser Epididymitis iliacale Drüsenschwellungen gebildet. Auf Einreibungen mit Jodkalischmierseifensalbe, Bäder und Umschläge trat Besserung ein. Anfang 1898 starb Pat. zu Hause an Miliartuberkulose.

II. Knochen.

A. Verletzungen.

a) Brüche. (2 Fälle: M. Nr. 1194, 164.)

Ein Fall von Fraktur der Beckenschaufel, der unter feuchten Verbänden und Bettruhe vollständig heilte.

Im 2. Falle litt ein Pat. an Schmerzen beim Bücken nach traumatischer im Jahre 1896 erlittener Beckenfraktur. Seine Erwerbsfähigkeit wurde um 50% beschränkt erachtet.

b) Kontusionen. (2 M. Nr. 603, 611. 2 W. Nr. 259, 1739.)

3 Patienten hatten durch Sturz Kontusion der Hüfte erlitten. Durch Massage und feuchte Verbände wurde Heilung erzielt.

Der letzte Patient (611) kam wegen früherer Schmerzen nach Beckenfraktur zur Begutachtung.

B. Entzündungen.

(Chronisch tuberkulöse.)

1) Des Os pubis.

Nr. 594. W. Bei der Incision eines unterhalb des Lig. Poup. liegenden Abscesses wurden 2 Sequester am Os pub. entfernt. Drainage. Entlassung mit Fistel.

2) Des Os ilei.

Nr. 75. M. Bei dem Pat. war 1891 wegen Gonitis tub. das linke Bein amputiert worden. Jetzt besteht seit einigen Monaten ein linksseitiger Glutaealabscess. Bei der Incision fand sich eine rauhe Stelle am Os il., die excochleiert wurde. Nach zwei späteren Incisionen schloss sich die Wundhöhle bis auf eine kleine Fistel.

3) Des Os sacrum.

2 M. Nr. 241. 1439. W. Nr. 1205. In allen 3 Fällen bestanden Glutaealabscesse. Zweimal gelangte man auf die an ihrem oberen Ende

cariöse Articulatio sacroiliaca. Einmal war die Innenseite des unteren Teiles des Sacrums cariös erkrankt. Der Knochen wurde excochleiert, die Höhle tamponiert. Alle 3 Patienten wurden mit kleinen Fisteln entlassen.

C. Tumoren.

Sarkome des Darmbeins (4 Fälle; 2 M., 2 W.).

Ein Patient (Nr. 612) verweigerte die Operation. Bei einem zweiten (Nr. 587) wurde wegen ausgedehnten Sarkoms der Beckenschaufel zuerst die Exartikulation im Hüftgelenk nach Unterbindung der Iliacal-Gefässe vorgenommen. Schon nach dieser Operation war Patient stark collabiert. 14 Tage später wurde die rechte Beckenhälfte nach Durchtrennung des Os ischii et os pub. im aufsteigenden, resp. horizontalen Ast und Lösung der Articulatio sacroiliaca exstirpiert. Am Abend starb Patient im Collaps. Bei der Sektion fanden sich Anämie, Lungenhypostase, keine Bauchfellverletzungen, keine Metastase.

Im dritten Falle bestand bei einer 35jährigen Frau ein vom Ileum ausgehender, ins kleine Becken entwickelter sarkomatöser Tumor. Die ersten Schmerzen waren im Anschluss an einen Abort aufgetreten. Ein Teil des Tumors wurde exstirpiert und der vordere Ast des N. crur. durchschnitten. Es trat keine wesentliche Besserung der Schmerzen ein.

Im vierten Falle (Nr. 372) war bei 29j. Frau nach einer im Jahre 1895 und 1896 auswärts ausgeführten Exstirpation eines Beckensarkoms ein neues Recidiv eingetreten. Auf Injektion mit sterilisiertem Filtrat von Streptokokken und Prodigiosus-Kulturen trat keine Besserung ein. Mehrfache Ausschabungen und Chlorzinkätzungen des Tumors ohne wesentlichen Nutzen (s. Jahr 1898).

Rectum.

A. Verletzungen.

Pfahlverletzung des Mastdarms. 1 Fall W.

Nr. 433. Patientin war bei der Arbeit auf einen Pfahl gefallen. Derselbe durchbohrte 1 cm oberhalb des Anus das Rectum und kam zwischen den Labien wieder heraus. Es entstand eine vollständige Zerreissung des Dammes von der hinteren Kommissur bis fast zum After. In die Tiefe erstreckt sich die Wunde ungefähr 5 cm weit. Die Rectovaginalfistel ist 4 cm breit, die Wundränder sind gangränescierend. Die Wunde wurde mit feuchten Verbänden und Ausspülungen behandelt. Nach 4 Wochen ist die Fistel noch 1 cm weit. Ein halbes Jahr später findet sich noch eine für feinste Sonden durchgängige Oeffnung oberhalb des Sphinkters. Winde sollen noch durch die Scheide abgehen. Der Damm wird bis in die Fistel gespalten, dann die typische Perineoplastik mit Flügellappenbildung ausgeführt.

B. Entzündungen.

a. Akute, 2 Fälle: Ein M. Nr. 1623, ein W. Nr. 693.

Ein 17jähr. Patient bekam plötzlich heftige Schmerzen am Anus, öfters soll Blut und übelriechende Flüssigkeit abgegangen sein, wahrscheinlich bedingt durch periproktitische Phlegmone mit Durchbruch in das Rectum. Untersuchung und Operation verweigert. Entlassen.

Bei einer 25jährigen Frau waren im Anschluss an eine Zangengeburt ein Dammriss, mehrere Scheidenrisse und eine fast am hinteren Vaginalgewölbe gelegene, $2^1/_2$ cm lange Vaginorectalfistel entstanden; 4 Wochen nachher trat reichliche jauchige Eiterung aus der Vagina auf. Pat. war sehr heruntergekommen, Temperatur 40°, Puls 110. Es fand sich bei ihr hinter der Rectovaginalfistel im hinteren Douglas ein grosser, jauchiger Abscess, der durch 2 Finger breiten vom Anus entfernten paravaginalen Schnitt und Spaltung der Vagina eröffnet und drainiert wurde. Die Rectovaginalfistel wurde angefrischt und mit Catgut genäht. In den nächsten Tagen wurde am rechten Sitzbein ein Abscess incidiert, der mit dem oben erwähnten kommunicierte. Hiernach bessert sich der Zustand. Die Rectovaginalfistel ist z. T. verheilt, der Rest schloss sich nach Thermokauterisation.

b. Chronische, 18 Fälle; (3 W., 15 M.)

1) 2 Fälle von Dickdarmkatarrh: (W. Nr. 842, M. Nr. 963.) Behandlung durch Oelklystiere.

2) 15 Fälle von Proktitis und Periproktitis tuberculosa (Mastdarmfisteln) 1 W., 14 M.

Die Analfisteln wurden in 4 Fällen mit dem Skalpell, in 9 mit dem Thermokauter gespalten, ein Patient wurde wegen florider Lungenphthise nicht operiert, einer verweigerte die Operation. 6 Patienten litten an Lungenphthise, 4 waren tuberkulös belastet.

3) Lues 1 Fall (W.)

Nr. 2392. Seit einem Jahr bestand eine Striktur luetischer Natur. Sie liegt 7 cm oberhalb des Anus und lässt den Finger nicht passieren. Es wird eine linksseitige Colostomie gemacht. Nach 4 Wochen sekundäre Laparotomie in Medianlinie notwendig infolge Stenoseerscheinung, bedingt durch Knickung und Verwachsung einer Ileumschlinge mit Colostomienarbe. Lösung der Adhäsionen. Von da ab gute Funktion des widernatürlichen Afters. Pat. bekam Jodkali innerlich, die Striktur wurde mit Mastdarmbougies erweitert, was Pat. bald selbst lernte. Bei der Entlassung (16. II. 98) war die Stelle für 2 Finger durchgängig (s. Jahresbericht 1898).

C. Hämorrhoiden.

(23 Fälle; 18 M., 5 W.)

In 20 Fällen wurden die Knoten auf der Langenbeck'schen Flügelzange mit dem Thermokauter abgetragen. Die Heilung erfolgte ohne Störung. In 4 Fällen traten leichte Nachblutungen auf, die jedoch keine weitere Behandlung erforderten.

Einmal mussten am 5. Tage p. op. wegen starker Blutungen Umstechungen gemacht werden. In 2 Fällen wurden die Knoten excidiert und die Blutung durch die Naht gestillt.

Ein Patient verweigerte die Operation.

D. Tumoren.

(33 Fälle; 19 M., 14 W.; 4 †.)

a. Polyp (1 Fall.)

Nr. 732. M. Der Tumor wurde mit dem Thermokauter abgetragen.

b. Melanosarkome. (M.)

Nr. 374. M. 58jähr. Mann. Der hochsitzende Tumor wurde durch Amput. recti entfernt. Anlegung eines sacralen Afters. Nach einiger Zeit ein Prolaps der Darmschleimhaut aus diesem. Deshalb wurde der Darm losgelöst und nach Gersuny eine Drehung um 260° ausgeführt. Bei der Entlassung kann der Kot grösstenteils zurückgehalten werden. Es besteht wieder etwas Neigung zum Prolaps der Rectalschleimhaut.

c. Carcinome.

d. Operabele (15 Fälle; 9 M. 6 W.).

Ein kleines paraanales Carcinom wurde excidiert, ebenso ein kleiner analer Recidivknochen. Ein Patient verweigerte die Operation.

In den übrigen Fällen wurde 7mal die Amputation, 5mal die Resektion des Darmrohres ausgeführt.

2mal wurde ein sacraler After angelegt. Nach der Resektion bildeten sich in 4 Fällen Darmfisteln, die sich aber spontan wieder schlossen. Das untere Ende des Sacrums wurde 4mal osteoplastisch und 3mal total reseciert, 2mal wurde das Steissbein excidiert. In einem Falle kam die Drehung des Darmrohres nach Gersuny zur Anwendung. Bei der Entlassung der Patienten war aber nur wenig von der früher 180° betragenden Drehung zn fühlen. Geringe Kontinenz bestand. Nr. 188 (s. auch oben bei b).

Regelmässig mit 2 Ausnahmen musste das Peritoneum eröffnet werden. Dasselbe wurde aber sofort wieder durch Catgutnähte abgeschlossen, ausser in einem Falle Nr. 1122, in welchem eine kleine Stelle zur Drainage offen blieb. Die Blase wurde nie verletzt.

3 Patienten starben p. op. Eine Frau an Herzschwäche, eine zweite an Metastasen, der dritte Patient an Peritonitis.

1. 64jähr. Mann. Recidiv nach Operation vor 1 Jahre. Es wird durch Amputatio recti die Recidiv-Geschwulst entfernt und sacraler After angelegt. Heilung.

2. Nr. 188. 59jähr. Frau. Ein tiefsitzendes ulcerierendes Carcinom wird nach Resektion des Os coccyc. durch Amputation entfernt. Gersuny'sche Drehung. Einnähung des Darmes in der Gegend des Anus. Heilung.

3. Nr. 496. 59jähr. Frau. Sacrale Amputation, Einnähung des Darmendes in der Analgegend. In der Nacht post op. Exitus an Herzschwäche.

4. Nr. 493. Bei einem 38jähr. Mann bestand seit 4 Tagen komplete Obstipation. Rectal war eine hochsitzende Geschwulst zu fühlen. Der Leib war meteoristisch, Pat erbrach. Eintritt: 24. II. 97. Sofortige Laparotomie. Es wurde in der Mittellinie eingegangen, die stark geblähte Flexur in die Wunde eingenäht und eröffnet. Massenhaft Stuhl und Wursthautstücke, die die Lichtung des Rectaltumors verlegt hatten, gingen ab. Pat. erholte sich bald. 3 Wochen später wurde der Rectaltumor durch sacrale Resektion entfernt. Er erwies sich als Carcinom. In den nächsten Tagen entstand eine Darmfistel an der Resektionsstelle, die sich spontan wieder schloss. An dieser Stelle entwickelte sich später eine starke Narbenstenose, die dilatiert werden musste, wobei öfters peritonitische Reizerscheinungen auftraten. Pat. bouchiert sich selbst und wird entlassen. 6 Tage später kommt er wieder mit den Zeichen einer akuten Peritonitis und Obstipation. Auf feuchte Umschläge und Einläufe erfolgt Besserung. Zunächst wurde nun der Anus praeternaturalis verkleinert. Von einer Dehnung der Rectalstenose sah man ab, da bei diesbezüglichen Versuchen wieder peritonitische Reizerscheinungen auftraten. Verschluss des Anus praeternaturalis (s. Jahrg. 1898).

5. Nr. 247. 59jähr. Mann. Bei dem Pat. wurde ein Carcinom der Hinterwand des Rectums nach Resektion des Steissbeins durch Amputation entfernt und der Darm unterhalb des Sacrums eingenäht. Das Peritoneum wurde nicht eröffnet. Glatte Heilung.

6. Nr. 429. 53jähr. Mann. Amputatio recti mit osteoplastischer Resektion des Os sacralis. Einnähung des Darmes in den ursprünglichen Analring. Die Heilung war durch linksseitige Orchitis und durch Cystitis etwas verzögert. Bei der Entlassung war die Wunde geheilt, nur geringgradige Cystitis bestand noch. 7 Monate später fand sich auf der l. Seite der Narbe ein nussgrosser Recidivknoten und ein kleineres Geschwür vorn nach der Blase zu. Der rundliche Knoten wird exstirpiert, das Geschwür nach der Blase zu thermokauterisiert. Die Cystitis ist verschwunden.

7. Nr. 546. 54jähr. Mann. Bei demselben war vor 6 Jahren eine

Amputat. recti carcinomat. ausgeführt worden. Seit 3/4 Jahren bestand am Anus ein Recidiv. Es wurde das untere Rectalende entfernt. Die Wunde heilte glatt.

8. Nr. 1108. 55jähr. Frau. Durch Resectio recti wurde ein Carcinom entfernt. Es entsteht eine Darmfistel, die sich bald spontan schloss. Die Wunde ist durch Granulation bis auf eine nussgrosse Höhle bei der Entlassung geheilt.

9. Nr. 1122. Bei dem 48jähr. Pat. wurde ein festsitzendes Carcinom durch sacrale Resektion entfernt. Das Peritoneum wurde nicht vollständig geschlossen und tamponiert. Am 3. Tage p. op. begann Peritonitis, der Pat. am 13. Tage erlag.

10. Nr. 1195. 54jähr. Mann. Sacrale Rectumresektion wegen Carcinom. Es entstand eine Darmfistel, die durch Granulation heilte. Pat. wird mit gut granulierender kleiner Wundhöhle nach Hause entlassen.

11. Nr. 1207. 53jähr. Frau. Bei derselben wurde zunächst versucht durch Längsspaltung der Vagina von der Portio ab das Rectalcarcinom zu exstirpieren. Da das nicht gelang, wurde die sacrale Amputation ausgeführt. Die Wundheilung ging langsam von statten. 2 Monate p. op. starb die Pat. an Metastasen.

12. Nr. 1340. Sacrale Resektion eines Rectalcarcinoms. Es entwickelt sich keine Fistel. Pat. wird mit gut granulierender eigrosser Wundhöhle entlassen.

13. Nr. 1903. 51j. Patientin. Resectio recti carcinomat. Es bildet sich eine Darmfistel, die sich langsam wieder schliesst. Pat. wird mit kleiner Wundhöhle ohne Beschwerden entlassen.

β) Inoperabele (16 Fälle; 8 M., 8 W., 1 †).

Hiervon wurden 7 Patienten ohne irgend einen Eingriff entlassen. Einer davon war ein 13jähriger Knabe, bei dem ein Jahr zuvor die Res. recti ausgeführt worden war. In 3 Fällen wurden die carcinomatösen Massen ausgeschabt und der Geschwürsgrund mit Chlorzink geätzt. Bei 2 von diesen Patienten wurde ausserdem noch eine Colostomie gemacht. Im ganzen wurde 8mal die iliacale Colostomie ausgeführt. Zweimal wurde der Darm primär, 6mal sekundär mit dem Thermokauter eröffnet. Einmal wurde versucht, eine Witzel'sche glutaeale Colostomie auszuführen; dies misslang aber wegen zu starker Spannung des Darmes. Ein kachektischer, mit Ileus und beginnender Peritonitis aufgenommener Pat. starb 3 Tage nach der Operation an Peritonitis. Die übrigen Operationen verliefen reaktionslos, die Patienten wurden mit gut funktionierenden Darmfisteln entlassen.

1. Nr. 364. 56jähr. Frau. Wegen eines grossen Rectalcarcinoms, das schon reichliche Metastasen gemacht hatte, wurde die iliacale Colo-

stomie ausgeführt. Am 2. Tage p. op. Eröffnung des Darmes. Die jauchigen Carcinommassen wurden ausgeschabt und der Grund mit Chlorzink geätzt. Die Fistel funktioniert gut.

2. Nr. 1112. Bei einem 59jähr. Patienten bestand seit einigen Tagen Ileus. Die Stenose war durch ein grosses Rectalcarcinom bedingt. Es wurde die iliacale Colostomie ausgeführt und der Darm primär eröffnet, der schon peritonitische Reizung zeigte. Tod am 2. Tage an Peritonitis.

3. Nr. 1258. 56jähr. Frau. Seit 1/2 Jahr bestehen Stuhlbeschwerden. Sie sind bedingt durch ein grosses, die Scheide und den Mastdarm ausgedehnt ergreifendes Carcinom. Iliacale Colostomie. Eröffnung des Darmes am 2. Tage. Entlassung mit gut funktionierender Fistel.

4. Nr. 1466. Bei dem 39jähr. Pat. war im Jahre 1895 die sacrale Rectum-Resektion wegen Carcinom ausgeführt worden. Jetzt bestand ein inoperables Recidiv, deshalb wurde die iliacale Colostomie ausgeführt. Am 3. Tage Eröffnung des Darmes. Die Fistel funktioniert gut.

5. Nr. 1588. 34jähr. Fräulein. Grosses ulcerierendes inoperables Carcinom. Deshalb Ausführung der iliacalen Colostomie, nachdem vorher versucht worden war, eine glutäale Colostomie anzulegen. Dies war aber wegen starker Spannung des Darmes nicht möglich. Der Darm wurde primär eröffnet. Die Fistel funktioniert gut. Entlassung.

6. Nr. 1914. Seit einem Jahre besteht bei dem 59jähr. Pat. ein Rectalcarcinom. Da dies weitgehende Metastasen machte, wurde die iliacale Colostomie ausgeführt. Die Fistel funktioniert gut. Später wurden die Carcinommassen ausgeschabt und der Grund mit Chlorzink geätzt.

7. Nr. 1977. 65jähr. M. Wegen inoperablen Rectalcarcinoms Ausführung der iliacalen Colostomie. Am 2. Tag Eröffnung des Darmes. Entlassung mit gut funktionierender Fistel.

8. Nr. 2223. 50jähr. Frau. Seit 2 Jahren Stuhlbeschwerden. Wegen inoperablen Rectalcarcinoms iliacale Colostomie. Eröffnung des Darmes am 2. Tage. Entlassung nach 3 Wochen ohne Beschwerden.

E. Varia.

(2 Fälle.)

Rectalprolaps bei 1jähr. Mädchen nach Keuchhusten. Der Prolaps wird reponiert und durch Bandage zurückgehalten.

Atresia ani vaginalis.

2jähr. Mädchen. Die Haut an der natürlichen Stelle des Anus war eingezogen. Ein Centimeter hinter dem Introitus vagin. innerhalb der Vagina liegt die Retalöffnung. Die Gegend des Anus wird gespalten, das blindsackförmige Rectumende incidiert, isoliert und an der normalen Stelle mit der Haut vernäht. Die Recto-vag.-Fistel blieb vorläufig offen. Der Darm heilte glatt ein.

XII. Obere Extremität.

(Bearbeitet von Dr. Nehrkorn.)
(272 Fälle; 167 M., 105 W., † 1 W.)

A. Verletzungen.

(85 Fälle; 75 M., 10 W.)

1. Weichteilverletzungen (44 Fälle; 37 M., 7 W.).

a) Kontusionen (5 M.).

Nr. 177. M. 20 J. Nach 4 Tagen Erb'sche Plexuslähmung konstatiert. Heilung der Kontusionen unter feuchten Verbänden. Lähmung nach 5 Monaten noch bestehend.

Nr. 1985. M. 28 J. Quetschung des linken Oberarmes, besonders der tieferen Weichteile und des Periosts ohne Knochenläsion (zugleich Rippenfraktur cf. pag. 73). Massage, Bewegungen. Später Entstehen eines starken Callus luxurians periostalis. Operation s. J. 1898.

b) Wunden (37 Fälle 31 M., † 6 W.).

α) Stich-, Schnitt- und Hiebwunden (19 Fälle 13 M., 6 W.).

Nr. 769 W. 23 J., Nr. 240 W. 20 J., Nr. 1802 W. 17 J. Nähnadelstichverletzungen mit Zurückbleiben eines Nadelstückes im rechten Zeigefinger bezw. in der Muskulatur der radialen Seite der linken Mittelhand; im rechten Vorderarm, querverlaufend zwischen Radius und Ulna. Röntgenaufnahme, Extraktion. Bei der Nr. 240 leichte Phlegmone. Heilung unter feuchten Verbänden.

Nr. 1885. M. Stichverletzung am linken Daumen durch rostigen Nagel. Feuchte Verbände. Heilung.

3 Messerstichverletzungen: Nr. 2434. M. 23 J. Stich-Schnittwunde an der Volarseite des linken Daumens und Stich auf der Dorsalfläche der linken Hand. Nr. 1783. M. 37 J. Stichwunde durch Haut und Muskulatur am medialen Rand des Muscul. deltoid. dext., etwas gerissene Stichwunde am rechten Handrücken. Nr. 1579. M. 45 J. Stichverletzungen am rechten Oberarm und am Rücken. Glatte Heilung.

4 Stich- bezw. Schnittwunden mit Sehnenverletzungen. Nr. 2150. M. 30 J. Stemmeisenstich am Vorderarm mit Durchtrennung der Sehnen der Flexores indicis. Nach 3 Wochen in der Klinik Sehnennaht. Glatter Verlauf.

Durch Glasscherben wurden in einem Fall, Nr. 646 M. 21 J., die Sehnen des Extensor pollic. long., in einem zweiten Nr. 1897, M. 23 J. die Sehnen des Abductor poll. brev. und Extensor poll. brev., durch Porzellanscherben im Fall Nr. 1735, M. 48 J. die Sehnen der Flexoren des II. und III. Fingers der linken Hand durchtrennt. Im zweiten Fall Catgut-Sehnennaht gleich nach der Verletzung, im ersten und dritten ca.

nach 8 Tagen. Verlauf reaktionslos und bald beginnende Wiederkehr der Funktion.

Nr. 1711 (2350) W. 11¼ J. und 1635 W. 9 J. betreffen 2 Häckselmaschinenverletzungen der rechten Handwurzel mit Durchschneidung sämtlicher Strecksehnen und Eröffnung des Radio-carpalgelenkes bezw. des Carpo-carpalgelenkes nebst tangentialer Durchschneidung des Os radiale. Im ersten Fall primäre Sehnennaht mit nachfolgender Phlegmone, aber trotzdem funktionell befriedigenden Erfolg, im zweiten Fall sekundäre Sehnennaht. Hochgradige Anämie des ersten Falles durch Kochsalz-In- und Transfusion gehoben.

Von 2 Beilhiebverletzungen betraf eine (Nr. 2054, M. 3 J.) die rechte Hand mit Durchschneidung der Streck- und Beugesehnen des IV. und V. Fingers und Eröffnung des IV. und V. Metacarpo-phalangealgelenkes; die andere (Nr. 989, M. 36 J.) den linken Daumen mit Durchtrennung von Sehnen und Knochen. Im ersteren Fall nach Ueberstehen einer leichten Phlegmone sekundäre Sehnennaht, Adaption des Knochens. Heilung per prim. in leichter Beugestellung; im zweiten partielle Gangrän der Haut und Nekrose des Knochens, keine Konsolidation; vorzeitiger Austritt.

Von Gefäss- und Nervenverletzungen durch scharfe Gewalt bezw. ihren Folgezuständen kamen je zwei zur Behandlung:

1. Aneurysma spurium traumaticum Art. rad. sin. Nr. 1034 W. 27 J., Art. ulnar. sin. Nr. 1838 M. 34 J., beide circa 2 Finger breit oberhalb des Handgelenkes, das zweite durch vorüberziehenden Muskelbauch eingefurcht und in zwei Säcke geteilt, beide als Folge von Messerstich vor 2—3 Wochen entstanden. Exstirpation. Heilung.

2. Von den Nervenverletzungen entstand die eine, Durchschneidung des N. radialis bei Sequestrotomie nach Osteomyelitis chron. humeri Nr. 679 (1172) und führte trotz ausgeführter nachträglicher Sehnennaht zu dauernder Lähmung, die andere Nr. 118 Heinrich Rabe, 30 J., bestand in einer durch Fall in Tonröhrenscherben herbeigeführten Verletzung des N. medianus sin. am Handgelenk und nachfolgender hochgradiger Parese desselben. In der Hohlhand, 1 cm hinter der distalen äusseren Handfurche entsprechend dem 2.—4. Finger bohnengrosse, harte Anschwellungen. Exstirpation der Nervennarbe mit nachfolgender Nahtvereinigung der Nervenenden und Probeexcision aus einem der Knötchen (mikrosk. als Bindegewebswucherung diagnosticiert). Bildung eines Neuroms an der Excisionsstelle nach 6 Wochen. Exstirpation. Geringe funktionelle Besserung. Knötchen der Hohlhand zurückgebildet.

β) Schusswunden (14 M.).

In 6 Fällen geschah die Verletzung durch kleine Pistolen- oder Revolverkugeln, einmal durch Schrotkörner, in 6 Fällen durch Pulver und Papierpfropfen und in einem Fall durch ein Zündhütchenstück.

12 betrafen junge Leute im Alter von 13—20 Jahren, nur 2 ältere Männer. Perforierend war eine Verletzung; die Lage der stecken gebliebenen Metallgeschosse konnte stets durch Röntgenaufnahmen diagnosticiert werden. Die Verletzungen durch Schrot und Papierpfropfen bewirkten grössere Weichteilzerreissungen und Abreissung ganzer Fingerteile. Die Therapie bestand durchgängig in gründlicher Desinfektion, protrahierten Handbädern und f. V., meist mit essigsaurer Thonerde. Grössere Oberflächendefekte wurden durch Transplantation gedeckt. 11 Heilungen, 3 Phlegmonen, die unter f. V. ebenfalls beschränkt blieben und rasch heilten.

Von den Kugelschussverletzungen betrafen: 1 den linken Unterarm.

Nr. 2415. M. 41 J. Revolverkugel. Einschussöffnung, schräg, an der Ulnarseite, 8 cm über dem Handgelenk. Kugel durch Röntgenphotographie neben dem Proc. coron. ulnae nachgewiesen und aus der kleinen umgebenden Eiterhöhle extrahiert.

4 die Mittelhand.

Nr. 2328 und 2191 M. von 14 und 13 J. Flobertkugelschüsse ohne Sehnen- und Knochenverletzung. Nr. 2373 M. 16 J. Revolverkugelschuss mit Fraktur des Metacarpale I. Nr. 1665 M. 19 J. Perforierender Revolverkugelschuss mit Querfraktur des Metacarpale III.

1 die Finger.

Nr. 660 M. 16 J. Pistolenkugelschuss. Phalang. II und III dig. IV. dextr. völlig abgerissen, am III. und IV. Finger Eröffnung der proximalen Interphalangealgelenke. Weichteile geschwärzt und zerfetzt. F. V.

Verletzung durch Schrotkörner infolge Explosion einer Pistole beim Laden.

Nr. 134. M. 18 J. IV. und V. Finger der linken Hand nebst Metacarpalia abgerissen. Nach 14 Tagen mit Abscess am Handrücken eingeliefert. Spaltung. Feuchte Verbände. Später Thiersch'sche Transplantation.

Von 6 Verletzungen durch Pulver und Papierpfropfen betrafen 5 die Mittelhand; davon waren 4 leichtere Weichteilverletzungen.

Nr. 153 und 130, M. von 15 und 14 J. wurden mit frischer Verletzung eingeliefert und durch feuchte Verbände geheilt; ersterer später transplantiert. Nr. 219, M. 16 J. wurde nach 14 Tagen mit Phlegmone aufgenommen. Nach Spaltung und späterer Entleerung zweier Papierpfropfenstücke mit dem Eiter Heilung. Nr. 154, M. 15 J. wurde nach 4 Wochen mit granulierender Wunde zur Transplantation aufgenommen.

Schwerer verletzt wurde Nr. 107, Emil D., 20 J. Tags zuvor Schuss

durch die linke Hand zwischen II. und III Metacarpus; auswärts Naht angelegt. Stat. pr.: An der Vola schlitzförmige Wunde, am Dorsum grosser Hautlappen, durch zahlreiche Nähte ohne Drainage befestigt. Es wurden erst einige, dann alle Nähte wegen Zerfetzung des unterliegenden Gewebes entfernt. Der Hautlappen wurde nekrotisch. Strecksehnen des II. und III. Fingers zerrissen. Periost zu beiden Seiten des Schusskanals zerstört und der Knochen entblösst. Heilung unter feuchten Verbänden und Handbädern. Nach sechs Wochen Transplantation. II. und III. Finger bleiben steif.

1 Fingerverletzung durch Schuss mit Papierpfropfen betr. den linken Zeigefinger bei Nr. 230 M. 16 J. Aufnahme nach 14 Tagen mit beginnender Sehnenscheidenphlegmone. Heilung unter feuchten Verbänden.

1 Verletzung durch Zündhütchenstück betraf Nr. 1482 Kesselschmied. Vor 3 Jahren Eindringen des Fremdkörpers zwischen Daumen und Zeigefinger der rechten Hand. Röntgenaufnahme. Extraktion.

γ) Riss- und Quetschwunden (4 M.).

Nr. 241, M. 38 J. Bisswunde am rechten Daumen. Feuchte Verbände.

2 schwere Quetschungen des Armes bezw. der Hand zwischen 2 rotierenden Walzen. Behandlung mit feuchten Verbänden, Deckung der Hautdefekte durch Transplantation.

Nr. 742a, M. 15 J. Abquetschung der Vola manus dextr. durch zwei Filzwalzen. Abscessbildung. Nach der Aufnahme Abscessspaltung, feuchte Verbände. Nach 4 Wochen erste und wegen mangelhafter Anheilung der Lappen 2 Tage später 2. Transplantation. Heilung.

Nr. 182 (635a), M. 17 J. Quetschung des rechten Arms zwischen 2 rotierenden Walzen. Grosse Weichteildefekte an Streck- und Beugeseite. Feuchte Verbände. Transplantation. Bei Extensionsversuch nach einem Monat Platzen der Narbe in der Ellenbogenbeuge, 2. Transplantation. Fast gänzliche Restitutio ad integrum.

Nr. 2057. Florian V., 43 J. Verletzung des rechten Armes mit nachfolgendem Tetanus traumaticus. Beim Versuch, scheuende Pferde anzuhalten wurde Patient umgerissen und 50 m geschleift. Weichteilverletzungen an Kopf und rechtem Ellenbogen, Bruch der VII. rechten Rippe, Kontusion des rechten Unterschenkels. Wunden sofort vom Arzte gewaschen und verbunden. Zunächst bei ruhiger Bettlage keine Schmerzen. Vom 11. Tage ab, plötzlich einsetzend, Krämpfe im rechten Arm, ca. alle 5 Minuten wiederkehrend, an Schmerzhaftigkeit zunehmend. Am 8. Tage beginnender Trismus. Am 9. Tage Aufnahme in die Klinik. Status: Kräftiger, gesund aussehender Mann. Risus sardonicus, Trismus. Rechter Arm adduciert, Unterarm rechtwinklig gebeugt, Hand stark flektiert. Sämtliche Armmuskeln bretthart gespannt. Alle

paar Minuten spontan und sofort durch leichte Anrührung ausgelöst, äusserst schmerzhafte tonische Krämpfe, wobei die Hand mit den ausgestreckten Fingern so fest gegen den Leib gepresst wird, dass die Nägel sich in die Haut drücken; an dieser Stelle zahlreiche strichförmige Kratzaffekte. Beteiligung von Rumpf- und Halsmuskulatur noch nicht sicher nachweisbar, doch zuckt der Körper bei den Krämpfen im Ganzen jedesmal etwas zusammen. Am Epicondylus internus hum. dextr. ca. 1,5 cm lange, ziemlich gereinigte, granulierende, wenig secernierende, mässig tiefe Wunde mit leicht entzündeten Rändern. Puls beschleunigt, bei den Krampfanfällen nicht geändert. Temperatur Mittags 37,6°. Urin normal, Stuhlgang angehalten. 3 h Nmttgs. intravenöse Injektion von Tetanusantitoxin (10,0 des Trockenpräparates = 500 Immunisierungseinheiten, aufgelöst in 45 ccm Wasser bei 40° C.). Abends keine Besserung, Temp. 38,2°, Puls 112. Auch Chloralhydrat 2,0 als Klystier wirkungslos. Anderen Morgens, ca. 18 Std. post. inject. wesentliche subjektive und objektive Besserung. Abends wieder Verschlimmerung. Während der folgenden Tage in ähnlicher Weise Morgens Erleichterung, Abends Verschlechterung mit Ausdehnung der Krämpfe auf die übrige Muskulatur. Durch Chloralhydrat und Opium einige Nachtruhe erzielt. Einreibungen von Credé'scher Silbersalbe ohne sichtlichen Erfolg. Am 7. Tage nach der ersten Injektion II. intravenöse Antitoxininjektion (5,0 Trockensubstanz in 30 ccm Wasser), darnach rasches Abnehmen der Anfälle an Intensität und Häufigkeit; Nachts Temp. 39,2°, Puls 120. Während der nächsten Tage tritt noch Abends Verschlimmerung ein, aber im Ganzen bleibt der Zustand gebessert. Am rechten Ellenbogen entsteht eine taubeneigrosse, intensiv gerötete Schwellung. Bei Spaltung in Bromaethylnarkose entleert sich nur eingedicktes Blut, dessen bakteriologische Untersuchung negativ ausfällt. Jeden zweiten Tag gegebene protrahierte Vollbäder wirken jedesmal günstig auf weitere Verminderung der Krämpfe. Vom 15. Tage nach der Aufnahme ab sistieren die Krämpfe, und es besteht nur noch Schmerzhaftigkeit und Starre des rechten Arms. Nach einer weiteren Woche ist die Beweglichkeit des Armes bedeutend gebessert, es bestehen normale elektrische Erregbarkeitsverhältnisse. Durch Massage und Uebungen wird allmählich vollständige Wiederherstellung erzielt.

c) Verätzung (1 M.).

Nr. 1815 (1939). Verätzung des linken Vorderarms, wahrscheinlich durch koncentrierte alkalische Flüssigkeit. Schorf- und Bläschenbildung, centrale Schwellung und Rötung, Schwellung der Cubitaldrüsen. Feuchte Verbände, Salbenbehandlung, Amyloformverband, Transplantation. Heilung.

2. Frakturen (32 Fälle 31 M., 1 W.).

a) Frische (26 Fälle 25 M., 1 W.).

α) Einfache (6 M.).

Des Oberarms 5 Fälle.

Diaphysäre 3 Fälle.

Nr. 1866. M., 47 J. Fr. colli chirurg. mit starker Verkürzung; Extensionsverband. Im Gypsverband entlassen.

Nr. 1403. M., 20 J., Fractura diaphys.

Nr. 533. Fr. supraepicondylica. Gypsverband, Massage, zu ambulanter Behandlung entlassen.

Epiphysäre 2 Fälle.

Nr. 1757. M., 62 J. Fraktur im (oder vielleicht dicht unterhalb des) Schultergelenk. Wegen Unruhe infolge Delirium tremens nur Bindenverband und Mitella. In psych. Klinik verlegt.

Nr. 2298. M., 55 J. Fract. tuberculi major. Durch Zerrung entstanden. Massage, passive Bewegungen. Fortschreitende Besserung.

Des Vorderarms 1 Fall.

Nr. 618. M., 34 J. Fraktur beider Vorderarmknochen links; zugleich Quetsch-Risswunde am Handrücken. Desinfektion. Handbäder; Schienenverband. Glatter Verlauf.

β) Komplicierte (20 Fälle 19 M., 1 W.).

Des Oberarms 8 Fälle. Davon waren 2 mit Durchspiessung der Haut kompliciert.

Nr. 1601. Wilhelm K., 41 J. Komplicierte Fraktur des r. Oberarms mit Durchspiessung der Weichteile durch das obere Bruchende im mittleren Drittel. 1. Operation: Erweiterung, Abbeissung vorstehender Knochenstücke, Desinfektion, feuchte Tamponade. Wegen Fiebers und septischen Belages nach einer Woche 2. Operation: zweizeitige Exartikulation. Offene Wundbehandlung. Im Verlauf interkurrente linksseitige Pneumonie. Nach 14 Tagen Sekundärnaht mit Silkworm. Oberer Teil der Wunde heilt p. prim., unterer p. secund. Mit kleiner Fistel entlassen. Die Operationen wurden ohne Narkose ausgeführt wegen Anästhesie infolge Gliomatose der Medulla spinalis, des Bulbus und der Pons (Prof. Hofmann). (S. a. Abschnitt IV: Wirbelsäule.)

Nr. 606 (1375). Heinrich R., 8 J. Fractura colli hum. dextri mit Durchspiessung der Weichteile (besonders Musc. pectoral. major) der vorderen Brustwand und starkem Hämatom. Operation: Scharfe Erweiterung der Wunde, Abtragung der zackigen peripheren Bruchfläche in Dicke von 1/2 cm. Adaption, Catgut-Muskelnähte, Silkworm-Hautnähte, Drainage. In den nächsten Tagen hohes septisch-pyämisches Fieber; starke Eiterung. Nach 4 Wochen 2. Operation: Anlegen von Gegenöffnungen an Innen- und Aussenseite der Bruchstelle. Dabei zeigte sich weite Periostentblössung beider Bruchenden. Drainage, feuchte Verbände. In den nächsten Tagen Zunahme des septischen Fiebers mit Diarrhoen. Nach 8 Tagen nochmalige Inspektion der Frakturstelle, an der jetzt keine neue Eitersenkung vor-

handen ist. Spaltung eines metastatischen Abscesses über der r. Spina oss. ilei, in dessen Tiefe kleine Knochennekrose. In der folgenden Woche Besserung des Allgemeinbefindens, noch hohes Fieber. 4 Wochen nach der 2. Operation nochmals Spaltung eines neuen Abscesses in der l. Pectoralismuskulatur. Nach 10 Tagen gebessert entlassen mit wenig secernierender Fistel am r. Schultergelenk. Nach 1 Monat Sequestrotomie (Sequester 3 cm breit, 2,5 cm lang); glatter Verlauf. Zur Weiterbehandlung nach Haus entlassen.

In 4 Fällen fanden vollständige Zermalmungen statt, und zwar im Fall Nr. 601 M., 47 J. infolge Explosion eines Theerfasses (gleichzeitig kompl. Fraktur des l. Oberschenkels, halbseitige Skalpierung und Verbrennung des Gesichtes), in 3 Fällen durch Ueberfahrenwerden von Eisenbahnwagen. Nr. 799 M., 47 J., 310 M., 20 J., 112 M. Alle 4 Fälle erforderten hohe Amputation. Nach Abstossung kleiner nekrotischer Weichteilstücke Bildung guter Granulationen. In allen Fällen nahezu reaktionsloser Verlauf.

2 Frakturen waren epiphysär und durch Eröffnung des Ellenbogengelenks kompliciert.

Nr. 1639. M., 28 J. Absprengung des Epicondyl. extern. Abtragung desselben. Nach 4 Wochen Abscess an der Ulnarseite des Ellenbogengelenkes. Incision. In den nächsten Wochen gute Fortschritte der Funktion.

Nr. 878. M., 51 J. Epicondylus externus nebst radialer Artikulationsfläche abgerissen, Radiusköpfen abgebrochen und nach aussen von der Trochlea luxiert, Olecranon nach hinten luxiert. Grosse dorsale Weichteilwunde. Epicondylus extern. reseciert, Luxation korrigiert. Zunächst feuchte Verbände, dann Gypsverband mit Fenster. Massage, Bewegungen, rasche Besserung.

Des Vorderarms 3 Fälle.

Nr. 1733. M., 12 J. Komplicierte Fraktur des unteren Radiusendes mit Zermalmung der Hand durch Maschinengewalt. Amputation. Zunächst starke Sekretion, dann glatter Verlauf. Bei Entlassung bis auf thalergrosse Granulationsfläche geschlossen.

Nr. 1298. M., 28 J. Splitterfraktur der Ulna. Pat. ging als Schaffner am Zuge entlang und stiess in voller Fahrt mit dem Arm gegen einen Kandelaber; konnte sich noch am Zuge halten. Am rechten Ellenbogen 4 cm lange Hautwunde. Knochensplitter von 5 cm Länge und 12 cm Breite extrahiert, dadurch Markhöhle freigelegt und aus derselben noch kleinere Splitter entfernt. Jodoformgaze-Tamponade. Aluminiumschienenverband. Verlauf vollständig reaktionslos. Nach 3 Wochen Wunde nahezu geschlossen, Beweglichkeit im Gelenk erhalten.

Nr. 1678. M., 22 J. Komplicierte Fraktur des oberen Ulnaendes, einfache Fraktur von Radius und Ulna ober-

halb des Handgelenkes, einfache Fraktur des Humerus. Resektion vorstehender Knochenenden, Gypsverband. Nach 8 Wochen bei Abnahme desselben komplete Radialis-Lähmung infolge Umwachsung des Nervs durch Callus am unteren Humerusende. Callusresektion, Unterpolsterung des gelösten Nerven mit Muskulatur. Nach 6 Wochen erste Funktionswiederkehr, später fast vollständige Restitutio ad integr.

Der Hand- und Fingerknochen 9 Fälle.

In einem Fall Nr. 741, M., 17 J., wurde nach Zerquetschung beider Hände mit handschuhförmiger Ablösung der Haut und Knochenzertümmerung, doppelseitige Exartikulation im Radiocarpalgelenk erforderlich.

Die übrigen Fälle betrafen die Finger und zwar 3 den Daumen: Nr. 1715, 2137, 1847 (2034), M. von 28, 27, 53 J. Quetschungen mit Splitterfrakturen und Gelenkseröffnung durch Maschinengewalt. Partielle Resektionen; feuchte Verbände. — 5 die anderen Finger. Davon waren 4 durch stumpfe Gewalt veranlasst: Nr. 187, 502, 720 (662), M. von 64, 22, $2^1/_2$ J., Nr. 945, W. 2 J., und erforderten dreimal wegen hochgradiger Zertrümmerung partielle oder totale Abtragung der betroffenen Glieder, einmal sekundäre Ablatio wegen Phlegmone und Gangrän.

b) Veraltete 6 M.

Des Vorderarms 3 Fälle.

Eine 3 Wochen alte schlecht geheilte Radiusfraktur Nr. 1905, M. 18 J., wurde wieder eingebrochen und durch Fixation in Gypsverband in guter Stellung zu Heilung gebracht.

Bei einer T-förmigen Radius-Epiphysenfraktur im Handgelenk mit Ulna-Luxation Nr. 1545, M. 22 J., wurde durch Abmeisselung des volar vorspringenden Knochenfragments das Bewegungshindernis beseitigt.

Nr. 109. 19. J. Pseudarthrose der Ulna, Wachstumsatrophie nach Fraktur vor 2 Jahren. Zunächst Resektion des Radiusköpfchens, Lösung des N. radialis, später Knochentransplantation aus dem Radius in die Ulna. Gebessert mit Stützapparat entlassen.

Der Hand- und Fingerknochen 3 Fälle.

Fixation des 5. Fingers in starker Beugestellung Nr. 1094, M. 16 J. Operation verweigert.

Starke Verkürzung des Zeigefingers Nr. 1245, M. 12 J. nach schlecht geheilter Fraktur des Metacarp. II. In den Daumenballen ragendes Fragment reseciert.

Pseudarthrose des r. Zeigefingers Nr. 1417, M. 37 J. Exartikulation im Metacarpo-Phalangealgelenk.

3. Luxationen 9 Fälle (7 M., 2 W.).

a) Frische 2 M.

des Schultergelenks.

1 Lux. axillaris. Nr. 2195 M. 44 J. Einrichtung nach Rotations-Methode. Fixierender Verband.

1 Lux. subcoracoidea. Nr. 2371 M. 28 J. Einrichtung durch Rotationsmethode, Velpeau.

b) Veraltete 7 Fälle (5 M., 2 W.).

Des Schultergelenks (3 Fälle).

1 Lux. axillaris. Nr. 2022. M., 58 J., vor 14 Tagen entstanden. Es bestand Paralysis plexus brachialis. Reposition schwierig, gelingt nach ca. 1/4 Std. mit der Rotationsmethode und Abhebeln über die in die Axilla eingelegte Faust. Velpeau-Verband. Nach Abnahme desselben starkes Oedem und Muskellähmung. Massage, passive Bewegungen, elektrische Behandlung. Bei Entlassung nach 8 Wochen erste Anfänge von Dorsalflexion; nach 3 Wochen Beweglichkeit noch wenig gebessert.

1 Lux. subcoracoidea Nr. 1818, M. 48 J., 4 Wochen alt. In Chloroformnarkose durch Elevation, Extension und Rotation Einrichtung bewirkt. Velpeau-Verband.

1 Lux. subclavicularis Nr. 317, W. 63 J., 14 Tage alt. Nach Lösung der Adhäsionen durch Rotationsbewegungen gelingt die Einrichtung leicht nach der Kocher'schen Methode. Pat. mit Verband entlassen.

des Ellenbogengelenkes (4 Fälle).

3 Lux. antibr. post. in Fällen Nr. 2002, M. 37 J. und Nr. 2009, M. 25 J., vor ca. 3 Wochen entstanden. Reposition in Narkose, Velpeau. Im Fall Nr. 41, W. 41 J. Lux. nach hinten oben und aussen, vor circa 1/2 Jahr entstanden. Blutige Reposition durch bilateralen Längsschnitt. Später wegen Ankylose Resektion der unteren Humerusepiphyse. Fast vollständige Ankylose. Interkurrentes Erisypel.

1 Lux. capit. rad. post., vor 20 Jahren entstanden. Nr. 692. M. 35 J. Abmeisselung des Capit. rad., das sehr verdickt war und nur mit 1/4 seiner Cirkumferenz artikuliert hatte. Beugung frei, Streckung bis 170°.

B. Entzündungen.

(167 Fälle; 82 M., 85 W., † 1 W.)

a) Akute (47 Fälle; 25 M., 22 W., 1 W. †).

1) Der Weichteile (45 Fälle) 23 M., 22 W., 1 W. †.

Furunkulose beider Vorderarme Nr. 2035, W. 23 J. Incision, feuchte Verbände, Heilung.

Panaritium 10 Fälle. Subkutan 5, davon 1 multipel, tendinös 3, ostal 2. In 1 Fall Lymphangitis und Lymphadenitis. Soweit die Panaritien nicht schon eröffnet waren, wurde incidiert, mit feuchter Jodoformgaze verbunden; die Pat. bald zur ambulat. Behandlung entlassen. 2mal trat ausgedehntes Ekzem, wahrscheinlich infolge des Jodoforms auf.

Phlegmone 26 Fälle. 6 betrafen den Arm.

3 konnten anamnestisch auf stattgehabte Verletzungen zurückgeführt werden.

Nr. 2208. M. 15 J. alt. Nadelverletzung.

Nr. 1276. M. 6 J. Phlegmone nach Rissquetschwunde des r. Vorderarms. Sekundäre Nachblutung der Art ulnaris. Stillung durch doppelte Ligatur.

Nr. 69. M. 38 J. Phlegmone des Vorderarms nach Stichverletzung vor 2 Mon.

In einem Fall Nr. 547 M. 18 J. ging die Phlegmone von einem Furunkel am Ellenbogen aus.

2 Mal war eine Verletzung nicht nachweisbar: Nr. 457 M. 36 J. und 1935 W. 44 J. Im ersten Fall war Verdacht auf Milzbrand; es fand handtellergrosse Hautnekrose statt, Bacillen wurden aber nicht nachgewiesen, sondern Staphylo- und Streptokokken.

20 Fälle betrafen die Hand bezw. die Finger.

10 Mal wurde stattgehabte Verletzung nachgewiesen. In $^2/_3$ der Fälle geschah die Verletzung durch rostige Nägel. — 9 Mal konnte ein vorhergegangenes Trauma nicht konstatiert werden. 2 Phlegmonen der ersteren und 2 der letzteren Gruppe hatten sich an vorausgehendes Panar. tendineum angeschlossen. Die Therapie bestand in ein- oder mehrfachen Incisionen, 3mal in Morphium-Bromäthylnarkose, und feuchten Verband.

In 3 Fällen bestand Lymphangitis und Lymphadenitis. Dieselbe schwand einmal nach einfacher Incision, einmal wurde daneben Credé'sche Silbersalbe mit Erfolg angewandt, in einem Fall wurden die Axillardrüsen exstirpiert.

Nr. 1433. Heinrich M., 26 J., vor 12 Tagen Fingerquetschung mit Bildung einer Blutblase. Phlegmone der Hohlhand, Lymphangitis des Vorderarms. Trotz mehrfacher Incisionen, Behandlung mit feuchten Verbänden und Einreibungen mit grauer Salbe wurde der Zustand septisch und blieb es auch nach Exartikulation des nekrotisch gewordenen Fingers. Erst nach tiefer Spaltung mit Eiterentleerung an der Beugeseite des Vorderarms Besserung. Mit gut granulierender Wunde entlassen.

Nr. 1662. Marie W., 28 J. Septische Phlegmone der r. Hand und des r. Vorderarms nach kleiner Verletzung. Septiko-

Pyämie. Auf multiple Incisionen Besserung des lokalen Entzündungsherdes, aber Fortbestehen hohen Fiebers. Unter zunehmender Herzschwäche erfolgt der Exitus. Sektions-Befund. Phlegmone des r. Arms, Endocarditis ulcerosa der Valvula mitralis. Embolische Abscesse im Myocard, Lungen, Leber und Nieren, Infarkte der Milz mit eitrigem Zerfall. Eitrige Peritonitis, Milztumor 17, 10, 7½ cm. Dermoidcyste am Steissbein, Endometritis.

Akute Lymphdrüsenabscesse der Axilla (5 Fälle) Nr. 213, 1569, 1819, 1919 und 2096. In 2 Fällen doppelseitige Heilung durch Incision und feuchte Verbände.

Carbolgangrän (3 Fälle 2 M., 1 W.).

In 2 Fällen Nr. 389 M. 54 J. und 380 M. 26 J., wurde die Gangrän herbeigeführt durch vom Arzt verordnete, längere Zeit fortgesetzte Umschläge mit dünner Carbollösung, ein Fall Nr. 318 Katharina D. 20 J., Krankenwärterin, machte sich Pat. selbst morgens wegen einer geringfügigen Verletzung einen Carbolumschlag, indem sie einige Tropfen 96% Carbolsäure auf eine Kompresse träufelte und nachträglich mit Wasser anfeuchtete, und bewirkte dadurch schon bis zum Abend Gangränescierung des Fingers. Therapie: Unter Salbenverbänden Abwarten der Demarkation, dann Amputation. Heilung.

2. Der Knochen und Gelenke (2 M.).

Nr. 368. M., 27 J. Omarthritis purulenta traumatica nach Messerstichverletzung vor 4 Wochen. Zunächst weite Eröffnung und Drainage des Gelenks, bei wieder zunehmender Sekretion Resectio humeri. Glatte Wundheilung.

Nr. 53a. M., 22 J. Osteomyelitis acuta humeri. Incision. Feuchte Verbände. Rascher Rückgang der entzündlichen Erscheinungen. Zur ev. Sequestrotomie wiederbestellt.

b) Chronische (122 Fälle 57 M., 65 W.).

1) Der Weichteile (36 Fälle 18 M., 18 W.).

α) Seröse (1 Fall W.).

Nr. 1451. W., 19 J. Kleines Hygrom am Flexor digit. comm., zugleich Beugekontraktur des II.—V. Fingers (cf. pag. 205).

β) Tuberkulöse (35 Fälle 18 M., 17 W.).

Lupus (6 Fälle 4 M., 2 W.). Davon betrafen 3 nur eine obere Extremität.

Nr. 1874. W., 21 J. Lupus des Vorderarmes.

Nr. 633 (752). M., 37 J. Multiple lupöse Knötchenbildung, z. T. ulcerierend an l. Hand und Vorderarm, ohne Drüsenschwellung.

Nr. 159. M., 42 J. Lupus verrucosus der l. Hand.

In 2 Fällen war Lupus der oberen und unteren Extremität gleichzeitig vorhanden:

Nr. 2227. M., 24 J. und Nr. 2122. M., 21 J., im letzteren Fall noch mit tuberkulösen Abscessen am Rücken kombiniert.

Nr. 263. Katharina Sch., 53 J., bestand gleichzeitig mit Caries des Hand- und Ellenbogengelenkes Lupus mutilans (cf. pag. 197). Die Therapie bestand in Excision oder Thermokauterisation, im letzten Fall erforderte die Ausdehnung der tuberkulösen Abscesse Amputation. Recidive kamen im Fall Nr. 683 zur Beobachtung und zwar schon nach 4 Wochen.

Scrofuloderma tubercul. antibrachii dextr.

Nr. 1259. W., 29 J. Spaltung und Ausschabung. Später Deckung eines restierenden 10 pfennigstückgrossen Hautdefektes durch Thiersch'sche Transplantation. Heilung.

Tuberkulöse Weichteilabscesse (6 Fälle 3 M., 3 W.).

Nr. 468. W., 17 J. Kalter Abscess am Oberarm. Nr. 797. W., 13 J. Multipel am r. Ober- und Vorderarm bei Lymphomata colli tub. (cf. pag. 54). Nr. 777. M., 29 J., desgl. bei Empyema thoracis und Caries symphys. sacro-iliac. (cf. pag. 79). Nr. 1225. W., 25 J. Kalter Abscess am Oberarm bei Tuberculosis mammae (cf. pag. 164). Nr. 365. M., 45 J. Periartikulärer tuberkulöser Abscess an der l. Schulter nach vorausgegangener Abreissung des kurzen Bicepskopfes. Die Therapie bestand in Eröffnung, Ausräumung und Jodoformgazetamponade, im letzten Fall Entleerung und Füllung mit Jodoformglycerin, die wiederholt wurde und dann zur Heilung führte.

Nr. 1494. M., 22 J. Tuberkulöser Weichteilabscess am r. Handrücken und periartikulärer Abscess am r. Ellenbogen. Spaltung, Ausräumung, Füllung mit Jodoformglycerin. Naht. Nach ca. 14 Tagen Cubitalwunde geschlossen, am Handrücken noch kleine Fistel. Zu ambulanter Behandlung entlassen.

Lymphomata tuberculosa axillae (20 Fälle 11 M., 9 W.).

In 3 Fällen bestanden tumorartige, schmerzhafte Schwellungen ohne Erweichung.

In 15 Fällen hatte käsig-eiterige Einschmelzung stattgefunden, die teilweise schon zu spontanem Aufbruch geführt hatte. Im Fall 373 war die Drüsenerkrankung im Anschluss an Rippencaries entstanden; im Fall 450 fand sich gleichzeitig ein tuberkulöses Lymphom im Sulcus bicipitalis.

Lymphoma tub. cubital. (1 Fall) Nr. 122 W., 42 J. Käsig-eiterige Einschmelzung. Therapie: Je nach dem Grade der Erweichung Exstirpation oder Incision und Excochleation, Excision

narbigen und fistulösen Gewebes, Jodoformgazetamponade. Pat. meist nach 8—14 Tagen, einige nach 3 bis 4 Wochen geheilt oder mit kleinen, gut granulierenden Wunden in ambulante Behandlung entlassen.

Tuberkulöser Sehnenscheidenfungus (3F. 2M. 1W.).

Nr. 1898. M., 36 J. Tendovaginitis tuberc. der Extensoren beider Vorderarme. Spontan entstanden und im Lauf der letzten 4 Jahre vergrössert. Links Exstirpation der fungösen Massen, rechts Injektionen von Jodoformöl (20%, 2 Mal wöchentlich 5,0). Nach 3 Wochen unter Massage und passiven Bewegungen l. Besserung der Beweglichkeit, r. keine wesentliche Besserung.

Nr. 383. W., 19 J. Sehnenscheidenfungus an der Volarseite des r. Vorderarmes, vom Pat. mit alter Verletzung am kleinen Finger in Zusammenhang gebracht. Vor 9 Jahren erste Attacke, auf Incision und Eiterentleerung Besserung. Jetzt Spaltung bis in die Vola manus und Ausräumung des Fungus. Drainage, Jodoformglycerin-Injektion. Nach 6 Wochen Schluss der Fisteln. Pat. mit kleiner granulierender Wunde und noch stark eingeschränkter Beweglichkeit entlassen.

Nr. 1515. M., 15 J. Sehnenscheidenfungus an den Beugern der r. Hand mit eiternden Fisteln. Beginn vor vier Monaten. Incision, Excochleation. Nach 14 Tagen mit gut granulierender Wunde entlassen.

2. Der Knochen und Gelenke (85 Fälle 38 M., 47 W.).

Omarthritis chronica sicca (3 Fälle).

Nr. 1662a. M., 28 J. Omarthritis chronica (vielleicht Abscessbildung). Akut entstanden. Aetiologisch auf Erkältung zurückgeführt. Nach fast sechswöchentlicher beinahe resultatloser Behandlung mit Priessnitzumschlägen, Salicylsäure in grossen Dosen, Antipyrin, Salipyrin, Einreibungen mit grauer Salbe wird das Gelenk durch Gypsverband in Velpeau-Stellung fixiert. Abnahme nach 18 Tagen, keine Besserung. Nach drei Tagen nochmals Gypsverband. Nach 14 Tagen Abnahme, keine Besserung. Durch Massage und passive Bewegungen, später auch aktive Uebungen im Laufe der nächsten 6 Wochen fast vollständige Heilung erzielt.

Nr. 1155. M., 60 J. Nach Trauma. Massage, Einreibungen mit Jod-Jodkalisalbe, feuchte Verbände, aktive Uebungen. Wesentliche Besserung.

Nr. 1069. M., 54 J. nach Fall auf den Ellenbogen. Massage, Jodtinktur, Ungt. Kal-jod., Kontentiv-Verband. Zu auswärtiger Behandlung entlassen.

Nr. 1156. M., 56 J. (Simulation?) Massage. Zu ambulanter Behandlung entlassen.

Periostitis chronica ulnae (1 Fall).

Nr. 661. M., 2½ J. Heilung durch feuchte Verbände und Jodkalisalbe.

Osteomyelitis chronica (Staphylomykose) 4 Fälle, humeri 3, ulnae 1.

Nr. 679 (1172). M., 24 J. humeri. Akuter Beginn vor 4 Mon. Starke Knochenauftreibung, Fistel. Sequestrotomie. Nach 6 Wochen geheilt entlassen. Radialisverletzung bei der Operation.

Nr. 774. W., 14 J. O. humeri mit Abscessbildung. Incision, Ausschabung. Mit geringer Sekretion der Handfläche vorläufig zu ambulanter Behandlung entlassen.

Nr. 2141. M., 17 J. O. subacuta humeri mit Fistel. Sequestrotomie. Gute Granulationsbehandlung.

Nr. 2063. M., 17 J. O. ulnae recidiva. Erste Attacke vor 1½ J. Vom Periost ausgehender Abscess. Knochen beim Aufmeisseln gesund befunden. Heilung.

Caries traumatica (1 Fall).

Nr. 254. W., 38 J. Am I. Interphalangealgelenk des kleinen Fingers links. Partielle Knochenresektion, feuchte Tamponade. Nach einigen Tagen phlegmonöse Schwellung am Hypothenar. Incision. Feuchter Verband. Mit gut granulierender Wunde zur ambulanten Behandlung entlassen.

Tuberkulose der Knochen und Gelenke (74 Fälle 30 M., 44 W.).

Schultergelenk (3 Fälle mit Caries 3 M.).

Nr. 105. M., 28 Jahre. Neben Coxitis tubercul. d., die mehrmonatliche Behandlung erforderte. Caries sicca des Schultergelenks mit sekundärem Abscess am l. Sulcus bicipitalis internus. 4 Monate hindurch alle 14 Tage Aspiration und Jodoformglycerininjektion, dann Spaltung und Füllung mit Jodoformglycerin, von dem auch bei jedem Verbandwechsel noch etwas nachgegossen wird. Nach ca. 6 Wochen gute Wundheilung; geringe Beweglichkeit erhalten. Leichte Bewegungen schmerzlos.

Nr. 152. M., 32 J. Gelenk allmählich steif geworden und seit ca. 1 Jahr in leichter Abduktion fixiert. Resektion nach Langenbeck: Humerusstück mit abgeflachtem, cariösem Kopf von 6 cm Länge reseciert, cariöse Gelenkpfanne exkochleiert. Nahtvereinigung des vorderen Längsschnittes. Drainage nach hinten. Fieberloser Verlauf. Mit wenig secernierender Fistel nach 2½ Wochen entlassen. Abscess am Steissbein gespalten und ausgeräumt. Heilung.

Nr. 524. M., 52 J. Omarthritis tuberc. mit Abscessbildung im Bereich der Bursa subdeltoidea. Beginn vor 6 Jahren, seit 3 Wochen rascheres Fortschreiten. Resektion des cariösen Humeruskopfes. Ausräumung des Fungus. Drainage. Velpeau-Verband. Reaktionsloser Wundverlauf. Hohe Temperaturen infolge gleichzeitiger

Lungenaffektion. Patient, psychisch etwas gestört, entwich nach ca. vier Wochen heimlich aus der Klinik.

Oberarm 3 Fälle.

Nr. 1303 (1465) W., 35 J. Caries epicondyl. extern. humeri sin. Excochleation. Jodoformgazetamponade. Beim Verbandwechsel Eingiessen von Jodoformöl. Reaktionsloser Verlauf.

Nr. 1210. W., 23 J. Periostitis tub. epicondyli extern. humeri, im Anschluss an Trauma entstanden. Excochleation. Einstäubung von Jodoformpuder. Naht ohne Drainage. Glatte Wundheilung.

Nr. 1643. W., 40 J. Tuberkulöse Fisteln am Amputationsstumf des linken Oberarmes. Amputation vor ca. 1 Jahr wegen Caries cubiti. Excochleation, feuchte Verbände. Reaktionslose Heilung.

Ellenbogengelenk (23 Fälle; 10 M., 13 W.). 3 Amputationen, 11 Resektionen, 2 Arthrektomieen, 2 Excochleationen, in 3 Fällen Injektionen von Jodoformglycerin (davon 1 gebessert, 1 unbeeinflusst und später reseciert, 1 verschlimmert und deshalb ebenfalls reseciert); 1 Jodkali-Schmierseifenbehandlung; 19 Pat. geheilt bezw. gebessert; 3 Pat. verweigerten die indicierte Operation.

1. N. 263. Katharine S., 53 J. Langsamer Beginn vor mehreren Jahren. Seit einem Jahr grössere Steifigkeit im rechten Ellenbogengelenk. Fistel am Oberam. Caries der Gelenkenden. Lupus des rechten Armes mit Mutilationen und elephantiastischer Verdickung des Armes. Caries des Handgelenks. Amput. humeri an der Grenze des oberen und mittleren Drittels. Dauer der Behandlung in der Klinik 5 Wochen. Mit grösstenteils geschlossener Wunde ins Armenhaus entlassen zur ambulanten Behandlung.

2. Nr. 530. Urban B., 68 J. Vor einem Jahr langsames schmerzhaftes Anschwellen des linken Ellenbogens. Zwischen Oberarm und Epicondylus extern. kleine Granulationsfläche mit centraler Fistel. Die Fistel führt auf rauhen Knochen. Bei Bewegungen Krepitation. Phthisis pulm. dextr. Amputatio brachii mit zweizeitigem Zirkelschnitt. Dauer der Behandlung in der Klinik 3 Wochen. Mit fast vollständig geschlossener Wunde entlassen.

3. Nr. 1095. Matthäus S., 58 J. Vor 3/4 Jahren Schwellung des r. Ellenbogengelenkes und Eiterdurchbruch. An Streck- und Beugeseite des Gelenkes zahlreiche Fisteln. Caries des unteren Humerusabschnittes und der Gelenkenden. Phthisis pulm. sin. Amputation mit zweizeitigem Zirkelschnitt. Dauer der Behandlung in der Klinik 19 Tage. Nach anfänglicher leichter Temperatursteigerung glatter Verlauf. Mit zwei kleinen Fisteln entlassen.

4. Nr. 437. Charlotte J., 18 J. Vor 4 Jahren Anschwellung des l. Ellenbogens. Vor ca. 4 Wochen Bildung eines Abscesses, der eröffnet

wurde. Caries der Gelenkenden. Drüsenschwellung in der linken Achselhöhle und der Inguinalgegend beiderseits (tuberkulös?) Subperiostale Resektion (v. Langenbeck) der Gelenkenden von Radius, Ulna und Humerus. Exstirpation des Fungus. Dauer der Behandlung in der Klinik 5 Wochen. Anfänglich starke Sekretion, wird bald geringer. Von der 3. Woche ab Massage und Armbäder. Gute passive, geringe aktive Beweglichkeit. Beim Wiedereintritt gut brauchbares Schlottergelenk.

Nr. 2344. Nach $^3/_4$ Jahren Wiedereintritt, weil sich seit ca. 4 Wochen eine Anschwellung an der Streckseite des Gelenkes bildete. Exstirpation eines fungösen Knotens. Dauer der Behandlung in der Klinik 1 Woche. Lineare Wundheilung.

5. Nr. 921. Rosa H., 26 J. Vor 5 Jahren Schwellung des l. Ellenbogens und Eiterentleerung. Damals Heilung. Seit 2 Monaten wieder Schwellung und zunehmende Steifigkeit. Caries der Gelenkenden. Nach v. Langenbeck'scher Methode Resektion der Gelenkenden von Radius, Ulna und Humerus. Exstirpation des Fungus. Dauer der Behandlung in der Klinik 3 Wochen. Guter Verlauf. Nach 14 Tagen Gypsverband. Mit kleiner Fistel entlassen.

6. Nr. 943. Wilh. Sp., 30 J. Vor 8 J. erste Beschwerden. Vor 3 J. partielle Resectio cubiti. Vor 8 Wochen wegen erneuter Schwellung Incision. 3 feine Fisteln in einer alten Schnittnarbe. Caries der Gelenkenden. Exstirpation des Fungus. Dauer der Behandlung in der Klinik 8 Wochen. Guter Verlauf. Nach 11 Tagen Gypsverband. Nach 4 Wochen Abnahme desselben. Massage. Geringe aktive Beweglichkeit. Mit Stützapparat entlassen.

7. Nr. 948. Margarthe K., 18 J. Mutter und ein Bruder an Auszehrung gestorben. Beginn vor 2 Monaten. Fluktuation, keine Fistel. Usur der knorpeligen Gelenkflächen. Resektion nach von Langenbeck. Dauer der klin. Behandlung 9 Tage. Mit heilender Wunde zur ambulanten Behandlung entlassen.

8. Nr. 142. Karl K., 12 J. Vor einem Jahr Fall auf den l. Arm. Seit einem Monat Anschwellung des Ellenbogens. Fluktuation, keine Fistel. Caries des Epicondylus externus. Excochleation. Tamponade. Dauer der klin. Behandlung 11 Tage. Gute Granulationsbildung. Armbewegungen nicht gebessert. Mit kleiner Fistel entlassen.

Nr. 978. In den nächsten Monaten Zunahme der Schwellung. Steifigkeit. 2 Fisteln. Caries der Gelenkenden. Resektion nach v. Langenbeck. Dauer der klin. Behandlung 4 Wochen. Glatte Heilung. Arm in rechtwinkeliger Stellung.

9. Nr. 1055. Anton B., 30 J. Beginn vor $^1/_2$ Jahr nach einer stärkeren Anstrengung des Armes. Eine Fistel am Epicondylus intern. hum. Fluktuation. Caries der Gelenkenden. Totale Resektion mit radialem Lappenschnitt. Dauer der klin. Behandlung 5 Wochen. Glatter Verlauf. Nach 4 Wochen gefensterter Gypsverband. Mit kleiner Fistel entlassen.

10. Nr. 2210. Karl H., 29 J. Im Alter von 6 Jahren Fraktur in der Gegend des linken Ellenbogens. Seit 5 Wochen stärkere Anschwellung und Eiterung. Eine Fistel über dem Epicondylus extern. Caries besonders des Epicondylus. Totale Resektion der durch Fraktur deformierten Gelenkenden. Verband mit Aluminiumschienen und Stärkebinden. Dauer der klin. Behandlung 3 Wochen. Nach 3 Tagen wegen Nachblutung und entzündlicher Infiltration feuchter Verband. Darnach guter Verlauf. Eingiessungen von Jodoformöl und später Jodtinktur. In gefenstertem Gypsverband entlassen.

11. Nr. 1900. Therese B., 58 J. Nach klinischer Behandlung vor 3 Jahren Heilung. Seit 14 Tagen Schwellung und Schmerzen. Eine alte Fistel am Epicondylus externus. Eine frische am Olecranon. Caries der Gelenkenden. Typische Resektion mit unr oberflächlicher Absägung der Gelenkflächen. Aluminiumschienen, Stärkegazeverband. Dauer der klin. Behandlung 5 Wochen.

Nr. 2333. Bei Wiederaufnahme nach 4 Wochen Wunde geschlossen. Atrophie der Muskulatur. Aluminiumschienen, Wasserglasverband mit Scharnier.

12. Nr. 770/1075. F. W., 17. J. Vater an Lungenphthise †. Eine Schwester litt an Fusscaries. Beginn vor 4 Jahren, in den letzten Wochen rasche Abnahme der Beweglichkeit. Keine Fistel, keine Fluktuation, zwei kleine Hautgeschwüre. Caries der Gelenkenden besonders des Humerus. Resektion nach v. Langenbeck. Exstirpation des ausgedehnten Fungus. Dauer der klin. Behandlung 3 Wochen und 3½ Wochen. Reaktionsloser Heilungsverlauf. Mit einer Fistel und Gypsverband entlassen.

13. Nr. 308. Elisabethe B., 29 J. Vater an Schwindsucht, Mutter an Lungentzündung †. Beginn vor ¼ Jahr, seit 4 Wochen zunehmende Steifigkeit und Schmerzen. Phthisis pulmon. Hydrotherapeutische Behandlung, Schmierseifeneinreibungen, Jodoformglycerininjektionen. Dauer der klin. Behandlung 2 Wochen. Auch nach zweimal ambulant fortgesetzten Injektionen keine Besserung. Deshalb nach 7 Wochen Operation.

Nr. 564. Abscessbildung. Caries der Gelenkenden. Phthisis pulmon. Resektion nach v. Langenbeck. Dauer der klin. Behandlung 5 Wochen. Glatte Wundheilung. Keine aktive, geringe passive Beweglichkeit.

14. Nr. 630. Katharina H., 22 J. Vater an Phthise †, Mutter ebenfalls phthisisch. Eiterungen am linken Ellenbogen vom 3.—7. Lebensjahr. Vor 18 und 21 Jahren Excochleationen. Vor 3 Wochen neuer Eiterdurchbruch. Mehrere Fisteln. Caries der ankylosierten Gelenkenden. Sequesterbildung. Resektion der cariösen Knochenwunden und Entfernung der Sequester. Jodoformgazetamponade. Dauer der klin. Behandlung 2 Wochen. Glatte Heilung.

15. Leonhard B., 29 J. Beginn vor ½ Jahr nach Trauma. Fluktuation, keine Fistel. Geringe Usur der Gelenkknorpel. Caries des rechten Handgelenkes. Arthrectomie mit Schnitt nach v. Langenbeck. Dauer der klin. Behandlung 9 Wochen. Nach 14 Tagen Abscessbildung an der

Ulnarseite. Nach Incision Wunddiphtherie. Breite Eröffnung. Unter Armbädern und feuchten Verbänden Reinigung. Bestreuung mit Amyloform. Mit fast völlig geschlossener Fistel und rechtwinklig ankylosiertem Gelenk entlassen.

16. Nr. 1233. Ludwig S., 22 J. Beginn vor 1½ Jahren. Fisteln am Condylus externus hum. sin. Oberflächliche Caries. Excochleation. Dauer der klin. Behandlung 5 Wochen. Reaktionsloser Verlauf. Lapisätzung. Heilung.

17. Nr. 695/1239. Therese B., 3 J. Mutter an Schwindsucht †. Vor 9 Wochen Fractura epicond. extern. hum. dextr. In letzter Zeit stärkere Schwellung des Gelenkes. Abscessbildung (vereitertes Hämatom). Weichteilfungus. Arthrectomie. Dauer der klin. Behandlung 3 Wochen. Heilung per primam. Mit kleiner Schiene zu ambulanter Behandlung entlassen.

18. Nr. 2042/2351. Eva H., 17 J. Beginn vor ½ Jahr. Lymphomata colli tubercul. absced. Wiederholte Jodoforminjektion. Jodoformleberthran. Dauer der klin. Behandlung 14 Tage und nach 4 Wochen nochmals 14 Tage. Besserung der Bewegungshemmung.

19. Nr. 475. Gottfried S., 45 J. Beginn vor ½ Jahr. Vor Kurzem Incision und Eiterentleerung. Eiternde Fistel am rechten Ellenbogen. Caries cubiti. Operation verweigert. Dauer der klinischen Behandlung 3 Tage.

20. Nr. 810. August B., 23 J. Beginn vor ½ Jahr. Die wegen ausgedehnten Fungus vorgeschlagene Amputation verweigert. Dauer der klinischen Behandlung 2 Tage.

21. Nr. 2103. Anna S., 38 J. Seit ca. einem Jahr multiple tuberkul. Knochen- und Gelenkaffektionen, darunter des rechten Ellenbogengelenkes. Multiple Fisteln. Caries carpi dextri, Caries oss. ilei dextri. Jeder Eingriff verweigert. Dauer der klin. Behandlung 3 Tage. Zur Unterbringung in ein Siechenhaus entlassen.

22. Nr. 125. Emma M., 4J. Beginn vor ½ Jahr. Zugleich Spina ventosa dig. III sin. Einreibung mit Jodkali-Schmierseifensalbe. Dauer der klin. Behandlung 5 Wochen. Besserung der Schmerzen und Beweglichkeit.

23. Nr. 351 (927) W. 20 J. Tuberkulöse Fisteln nach Resektion vor 4 Jahren. Ausschabung.

Vorderarm 13 Fälle.

Nr. 208. W., 5 J. Periostitis tuberc. ulnae dextr. mit Abscessbildung. Beginn vor 6 Wochen. Gleichzeitig tuberkulöser Glutaealabscess, früher Fusscaries. Excochleation und Thermokauterisation. Heilung nach 5 Wochen.

Nr. 216. M., 29 J. Osteomyelitis tuberc. ulnae dextr. mit Sequesterbildung. Vor ¾ Jahren Trauma. Abscessspaltung. Excochleation. Reaktionsloser Verlauf. Zu ambulanter Behandlung entlassen nach 12 Tagen.

Nr. 669. W., 41 J. Ostitis und Periostitis tubercul. ulnae. Bereits vor 2 Jahren zwei Mal Abscessspaltungen und Exkochleation. Seit 6 Wochen ist die Hand gebrauchsunfähig. Der distale Teil des Vorderarmes und proximale Teil der Hand sind in einen unförmigen, höckerigen, von zahlreichen, schmutzigen Eiter secernierenden Fisteln, durchsetzten Tumor verwandelt. Amputatio antibrachii. Heilung per primam nach 12 Tagen.

Nr. 511. W., 12 J. Periostitis tuberculosa olecrani mit Abscessbildung, Recidiv nach Exkochleation vor $^3/_4$ Jahren. Exkochleation, Ausreibung mit Jodoformglycerin, Tamponade. Nach 1 Woche mit wenig secernierender Wunde entlassen.

Nr. 324. M., 51 J. Caries et Periostitis tuberculosa olecrani dextri mit Abscessbildung. Ausschabung und Füllung mit Jodoformglycerin. Gute Wundheilung. Nach 4 Wochen Wiederaufnahme mit einer Fistel im oberen Wundwinkel. Excochleation. Mit kleiner Fistel zur ambulanten Behandlung entlassen.

Nr. 1110. W., 39 J. Caries ulnae sin. mit periartikulärer Abscessbildung (gleichzeitig Caries metatarsi I dextri und beginnende Rippencaries). Doppelte hereditäre Belastung, Abscessspaltung und Auskratzung, die wegen Wiederansammlung von Eiter wiederholt wird. Danach gute Granulationsbildung; nach 10 Tagen zu ambulanter Behandlung entlassen.

Nr. 2095. W., 24 J. Fistula tuberculosa ulnae. Recidiv nach Excochleation vor 3 Jahren. Excochleation, am nächsten Tage mit Salbenverband entlassen.

Nr. 1563. W., 18 J. Periostitis tubercul. ulnae. Excochleation.

Nr. 2358. W., 39 J. Periostitis tuberculosa ulnae (und Spina ventosa). Mit geschlossener Wunde entlassen. Recidiv cf. 1898.

Nr. 1024. W., 56 J. Caries radii et ulnae sin. Bereits vor 27 Jahren Geschwürsbildung, in letzterer Zeit wegen Fistelbildung ambulant behandelt. Partielle Resektion. Mit gut heilender Wunde nach 3 Wochen entlassen.

Nr. 2058. W., 16 J. Caries radii mit Fistelbildung (gleichzeitig Caries fibulae dextrae, früher Lymphom. colli tuberculosa). Excochleation. Jodoformgazetamponade. Später Perubalsamsalbe. Nach 4 Wochen mit kleiner Fistel entlassen.

Nr. 647. M., 23 J. Caries radii dextri mit Sehnenscheidenfungus der Hand. Excochleation. Jodoformglycerin. Nach $3^1/_2$ Wochen Heilung.

Nr. 537. M., 30 J. Caries radii sin. mit Weichteilfungus. Partielle Resektion, Lappenbildung zur Deckung des Knochendefekts. Spitze des Lappens nekrotisiert; sonst gute Heilung. Transplantation verweigert. Jodoformleberthran.

Handwurzel und Mittelhand (21 Fälle, 9 M., 12 W.). 2 Ablatio manus, 2 Resectio totalis, 15 partielle Resektionen bezw. Excochleationen, 17 Heilungen; 1 Pat. ungeheilt entlassen, 1 Pat. hat Operation verweigert, 1 Pat. nicht operiert, an Meningitis tub. in der inneren Klinik †.

1. Nr. 238. Pauline G., 64 J. Beginn vor 3/4 Jahren. 2 Fisteln nach Incisionen vor 1/4 Jahr. Caries der Handwurzelknochen, Sehnenscheidenfungus. Ablatio manus. Glatter Heilungsverlauf. Mit kleiner Fistel entlassen. Dauer der klin. Behandlung 2 1/2 Wochen.

2. Nr. 404. Margarethe M., 72 J. Beginn vor 2 Jahren. Seit 14 Tagen Arbeitsunfähigkeit. Abscess am Proc. styloid. ulnae. Caries der proximalen Carpalia und des distalen Ulnaendes. Sehnenscheidenfungus. Zunächst partielle Exstirpation der Carpalia, dann Ablatio manus. Reaktionslose Heilung. Dauer der klin. Behandlung 3 1/2 Wochen.

3. Nr. 85. Johann S., 40 J. Beginn vor 3 1/2 Jahren nach Trauma. Mehrfache Operationen. Abscesse am Handrücken. Caries der Carpalia. Abscessspaltung, Exstirpation der erkrankten Carpalia und des Fungus. Beweglichkeit gebessert. Mit wenig secernierender Fistel entlassen. Dauer der klin. Behandlung 3 Monate.

4. Nr. 594. Magdalena R., 5 J. Beginn vor 1 1/2 Jahren. Vor einem Jahr Operation. Partielle Caries des Carpus und des Capitul. metacarp. III, Ausräumung des cariösen Knochens und des Weichteilfungus. Nach anfänglich gutem Verlauf bald Recidiv. Resektion der Gelenkenden des Metacarp. II und IV. Mit 3 kleineren Fisteln zur ambulanten Behandlung entlassen. Dauer der klin. Behandlung 7 Wochen.

5. Nr. 1093. Susanna K., 35 J. Beginn vor 4 Monaten. 2 Operationen. In die Tiefe führendes Geschwür am Handrücken. Caries der Carpalia ausser Os multang. maj. und min. Totale Resektion des Os scaphoid. und lunatum, partielle des triquetrum, capitat. und hamatum. Verlauf reaktionslos. Dauer der klin. Behandlung 4 Wochen.

Nr. 2078. Nach 4 Monaten Recidiv. Tiefer Abscess. Incisionen an Radial- und Ulnarseite. Langsame Heilung. Mit gut granulierenden Wunden entlassen. Dauer der klin. Behandlung 5 Wochen.

6. Nr. 2062. Karl S., 27 J. Beginn vor 1/2 Jahr. Caries der Handwurzel l. Typische Resektion, Jodoformöleingiessung, J. Jodoformleberthran J. Guter Heilungsverlauf. Mit wenig secernierender Fistel entlassen. Dauer der klin. Behandlung 2 1/2 Wochen.

7. Nr. 15. Karoline H., 21 J. Beginn vor 1 1/2 J. Vor 4 Monaten totale Resektion des Handgelenks r. Multiple Fisteln r., Fistel über Proc. styloid. ulnae l. Caries des distalen Ulnaendes und Os pisiforme l. Excochleation und Thermokauterisation. J. Kreosot. Wegen schlechter Heilung nach mehreren Monaten nochmals Excochleation und Thermokauterisation. Mit wenig secernierenden Fisteln an beiden Händen ent-

lassen. Dauer der klin. Behandlung 5 Monate.

8. Nr. 1233. Ludwig S., 22 J. Cf. pag. 200, Nr. 16. Caries manus sin. Excochleation. Reaktionsloser Verlauf. Dauer der klin. Behandlung 5 Wochen.

9. Nr. 198. Karl B., 14 J. Beginn vor 1½ J. 2 Fisteln. Caries carpi et metacarpi dextri. Mehrfache Excochleationen. Verlauf ist nach der letzten Excochleation günstiger. Vorzeitig ausgetreten. Dauer der klin. Behandlung 2 Monate.

10. Nr. 549. Peter S., 14 J. Recidiv nach Handcaries, operiert vor ¾ Jahren. 2 Fisteln. Excochleation und Kauterisation mit Pacquelin. Mit gut granulierender Wunde entlassen. Dauer der klin. Behandlung 5 Tage.

11. Nr. 1047. Magdalena G., 64 J. Beginn vor 2 Jahren. Fluktuation, keine Fistel. Caries des Os triquestrum. Excochleation. Mit guter Granulationsbildung entlassen. Dauer der klin. Behandlung 2 Wochen.

12. Nr. 2103. Anna S., 38 Jahre. Dorsale Fistel, volarer Abscess. Caries carpi dextri. Operation verweigert. Dauer der klin. Behandlung 3 Tage.

13. Nr. 971 (492). Johann K., 37 Jahre. Beginn nach Trauma vor 3 Jahren. Caries carpi dextri. Bekämpfung der beginnenden Mening. tubercul. Operation aufgeschoben. Wegen vorschreitender meningitischer Erscheinungen in die innere Klinik verlegt und dort nach 2 Tagen †. Dauer der klin. Behandlung 12 Tage. Anatom. Diagn.: Mening. tuberc.

14. Nr. 2196. Sybilla P., 68 J. Beginn vor ½ Jahr. 2 Fisteln zum Metacarpus III. Osteomyelitischer Sequester. Sequestrotomie. Jodoformgazetamponade. Langsame Heilung. Ueberweisung in medico-mechanisches Institut. Dauer der klin. Behandlung 2½ Mon.

15. Nr. 910. Thekla S., 6 J. Vor 4 Jahren an beiden Händen Geschwüre, die heilten. Seit 2 Jahren Recidiv. Im Grunde der Geschwüre Fistelgänge. Caries metacarp. II sin. et metacarp. I. dextr. Excochleation. Mit gut granulierenden Wunden entlassen. Dauer der klin. Behandlung 3 Wochen.

16. Nr. 841. Luise B., 12 J. Beginn vor 1½ Jahren, vor 10 Tagen Eiterdurchbruch. 1 Fistel. Caries metacarp. III sin. Partielle Resektion. Excochleation. Mit gut granulierenden Wunden entlassen. Dauer der klin. Behandlung 8 Tage.

17. Nr. 2202. Konrad S., 36 J. Beginn vor 10 Monaten nach Trauma. Mehrfache Incisionen. 1 Fistel. Caries metacarp. II dextr. Partielle Resektion. Offene Behandlung wegen Temperatursteigerung (Jodoform-Fieber?). Rückgang der Entzündung, langsamer Schluss der Wunde durch Granulationen. Dauer der klin. Behandlung 3 Wochen.

18. Nr. 1442. Emma F., 28 J. Beginn vor 9 Jahren. Resektion des Mittelfingers. Mehrere Auskratzungen. In letzter Zeit wieder Fistelbildung. 2 Fisteln. Caries metacarpi II u. IV sin. Excochleation und Thermokauterisation. Mit gut granulierenden Wunden entlassen. Dauer der klin. Behandung 2 Wochen.

19. Nr. 162. Ludwig L., 64 Jahre. Beginn vor 1/2 Jahr. Mehrere Fisteln am Daumenballen. Caries des I. Metacarpophalangealgelenkes l. Excochleation. Ausreibung mit Sublimat 1 : 1000. Jodoformgazetamponade. Reaktionsloser Verlauf. Mit gut granulierender Wunde entlassen. Dauer der klin. Behandlung 12 Tage.

20. Nr. 750. Barbara W., 6 J. Beginn vor 2 Jahren. Fistel an der Ulnarseite der r. Hand. Caries metacarp. V. Excochleation. Ausspülung mit Jodoformglycerin. Tamponade mit Jodoformgaze. Am 2. Tag leichte Phlegmone. Nach 14 Tagen mit kleiner granulierender Wunde entlassen. Dauer der klin. Behandlung 18 Tage.

21. Nr. 879 M. Recidivierender Fungus mit Fistel an der Ulnarseite der l. Hand. Excochleation.

Der Finger 12 Fälle (4 M., 8 W.).

6 Spina ventosa.

Nr. 125, 353, 676, 819, 910, 2358; 1 M. und 5 W., 5 Kinder von 2—6, eine Frau von 39 Jahren. In einem Fall zugleich Fungus cubiti, dreimal multiple periphere Tuberkulose. Die Therapie bestand in Excochleation, Thermokauterisation, Jodoformgazetamponade. Mit granulierenden Wunden Entlassung in ambulante Behandlung.

6 Caries.

Nr. 463, 905, 987, 1127, 1444, 2173; 3 M. und 3 W. im Alter von 2—60 Jahren. In einem Fall, Kind von 2 Jahren, bestand zugleich multiple periphere Tuberkulose, in zwei Fällen metastatische tuberkulöse Geschwürsbildung am Arm, in einem Phthisis pulmonum und in einem Phthisis pulmonum et laryngis. Therapie: eine Excochleation, eine Amputation, Heilung per secund., vier Exartikulationen, drei Heilungen per prim., eine per secund.

C. Tumoren.

(4 Fälle; 2 M., 2 W.)

2 Lipome.

Nr. 476. W., 46 J., subkutan, flach, thalergross, am linken Vorderarm. Nr. 918. W., 42 J., subkutan, gänseeigross, an der Hinterseite des linken Oberarms. In beiden Fällen war Enukleation möglich.

Nr. 664. M., 39 J. Neben multiplen Atheromen der Haut und einem Lipom der Bauchdecken findet sich im rechten Sulcus bicipitalis ein tiefliegender Strang von 4 derben, zum Teil etwas höckerigen Knoten, vielleicht Fibrome des N. ulnaris (?). Nicht operiert entlassen.

Nr. 2213. Josef F., 26 J. Hautsarkom am linken Oberarm mit kleinen Metastasen in axillaren und supraclavicularen Lymphdrüsen. Seit 1 1/2 Jahren, zuletzt rascher, gewachsen. Exstirpation und partielle Entfernung der axillaren Lymphdrüsen. Glatte Wundheilung. M. D.: Spindelzellensarkom. Für weiteren operativen Eingriff wieder bestellt.

D. Deformitäten.

(8 Fälle; 4 M., 4 W.)

2 Dupuytren'sche Kontrakturen.

Nr. 2118. M., 51 J. Kontraktur des IV. und V. Fingers rechts. Seit 10 Jahren langsam entstanden. Excision der Palmar-Aponeurose mit Bildung eines V-förmigen Lappens. Gebessert mit Salbenverband entlassen zur Weiterbehandlung mit Massage und Bewegungen.

Nr. 1363. M., 35 J. Kontraktur des IV. Fingers rechts. Seit circa 6 Jahren entstanden. Patient ist eifriger Reiter. Operation: Nach V-förmigem Schnitt Streckung und Y-förmige Naht. Nach Abstossung eines kleinen nekrotischen Hautstückes glatte Heilung. Beginn mit Massage und passiven Bewegungen.

2 Arthrogene Kontrakturen.

Nr. 1260. W., 18 J. Contractura digiti V. utriusque auf chronisch-rheumatischer Grundlage. Der Vater der Pat. soll ebenfalls etwas gekrümmte kleine Finger gehabt haben. Bandagierung und Massage. Besserung.

Nr. 1399. M., 20 J. Kontraktur und Ankylose des linken Handgelenkes nach Rheumatismus acutus. Mobilisation, Massage. Gebessert zu auswärtiger Behandlung entlassen.

Nr. 1451. W., 19 J. Kontraktur des II.—V. Fingers rechts nach Fall auf die Hand vor 1½ Jahren (Tuberkulose?). Heilung durch Massage.

Traumatische Narbenkontraktur.

Nr. 1683. M., 39 J. An der Volarseite des r. Unterarms durch Verwachsung von Haut und Sehnen nach Schnitt-Rissverletzung vor 4 Monaten entstanden. Blutige Mobilisation. Zur ambulanten Behandlung entlassen.

1 Kontraktur nach Verbrennung.

Nr. 408. W., 16 J. Mässige Flexionskontraktur des rechten Armes nach Verbrennung III. Grades vor 5 Wochen. Extension und Transplantationen. Mit fast vollständig überhäuteter Wundfläche entlassen.

1 Syndactylie nach Verbrennung.

Nr. 1147. W., 1½ J. Narbige Syndactylie der rechten Hand. Verbrennung vor einem Jahr. Grund- und Mittelphalangen des II.—V. Fingers verwachsen. In mehreren Sitzungen Lösung der Verwachsungen und Transplantation. Bei Entlassung nach 10 Wochen sämtliche Finger isoliert und epidermisiert; geringe Beweglichkeit des II. und III. Fingers.

E. Verschiedenes.

(6 Fälle; 2 M., 4 W.)

Omalgia hysterica 2 Fälle.

Nr. 8, 1140. W., ca. 40 J. Davon letztere posttraumatisch. Heilung bezw. Besserung durch Elektricität, Hydrotherapie und innerliche Antihysterica.

Hysterische Armparese.

Nr. 1340. W. Bei chronischer Salpingo-Oophoritis.

Neuralgie des Nerv. radialis e causa ignota.

Nr. 1950. W., 23 J. Da unter Massage und Darreichung von Jodkali-Bromnatriummixtur eher Verschlimmerung eintrat und namentlich die Schlaflosigkeit nicht behoben wurde, wurde die Nervendehnung ausgeführt. Freilegung des Nerven durch Längsschnitt und Dehnung über dem Finger. Erfolg der Operation momentan und vollständig. Wundheilung per primam. Heilung Herbst 98 festgestellt.

2 Erkrankungen der oberen Extremität bei Syringomyelie.

Nr. 1166. Christian W., 33 J. Knochenverdickung und Weichteilschwellung beider Hände, Spontanfraktur der linken Ulna bei Syringomyelie. Salbenapplikation, Schienenverband. Nach $2^1/_2$ Wochen wenig gebessert der medicinischen Klinik überwiesen.

Nr. 781. Wendelin Cambeis, 13 J. Secernierende Fistel nach Ellenbogenresektion wegen syringomyelitischer Arthropathie vor 3 Jahren. Wegen der minimalen Gebrauchsfähigkeit des Armes auf Wunsch des Patienten Amputatio humeri. Die Operation war ohne Narkose fast gänzlich schmerzfrei. Anfangs scheinbar glatte Heilung; dann Bildung einer stark secernierenden Fistel. Verdickung des Knochenstümpfes, Oedem der Weichteile, dabei gänzliches Fehlen von Schmerzen und Fieber. Nach der medicinischen Klinik transferiert (cf. Syringomyelie, Abschnitt „Wirbelsäule").

XIII. Untere Extremitäten.

(Bearbeitet von Dr. Steudel.)
(519 Fälle; 349 M., 170 W.)

A. Verletzungen.

(134 Fälle; 111 M., 23 W.)

I. Weichteilverletzungen.

(36 Fälle; 27 M., 9 W.)

1) Kontusionen 4 M.

Nr. 257, 2064, 1810, 1714. Die Kontusionen betrafen zweimal den Fussrücken und je einmal den Oberschenkel und die grosse Zehe. Die Entlassung aus der Klinik konnte innerhalb 5—20 Tagen erfolgen.

2) Schnitt- und Stichwunden 4 Fälle (3 M., 1 W., 1 †).

Nr. 1638. †. Ein 48jähriger Steinhauer wurde anämisch mit einem Stich in der Leistengegend in die Klinik gebracht. Da bei der Desinfektion der Wunde keine Blutung erfolgte und in der Arteria fe-

moralis Puls zu fühlen war, wurde zunächst die Wunde tamponiert und ein Druckverband angelegt. Am folgenden Morgen stand Patient unerlaubt auf, und es erfolgte eine Nachblutung. Bei der sofort vorgenommenen Operation fand sich in der Vena femoralis ein die Hälfte des Venenquerschnitts einnehmender Schlitz, welcher durch fortlaufende Catgutnaht geschlossen wurde. Obgleich eine weitere Blutung nicht mehr erfolgte, starb der Kranke an dem Abend desselben Tages an zunehmender Schwäche trotz Kochsalztransfusionen.

Nr. 81. Ein anderer Kranker kam mit einem kindskopfgrossen Hämatom an der Hinterseite des Oberschenkels; es war infolge einer 14 Wochen vorher erhaltenen Stichwunde in den Oberschenkel entstanden. Die Stichwunde war anfangs scheinbar ohne Störung geheilt, erst 4 Wochen später trat die Anschwellung auf. Bei der Operation musste nach Ausräumung des Hämatoms die spritzende Arteria profunda femoris unterbunden werden, welche durch den Stich verletzt worden war. Die Heilung erfolgte per secundam ohne wesentliche Störung bei 11wöchentlicher Krankenhausbehandlung.

Nr. 2108. Stichwunde des Oberschenkels an der Streckseite. Blutstillung nach Erweiterung der Wunde.

Nr. 851. In den Fussballen eingetretene Nadelspitze. Röntgenphotographie. Extraktion.

3. Schusswunden. (5 M.)

2 Schussverletzungen betrafen den Oberschenkel, 2 den Unterschenkel, eine den Fuss.

Nr. 352. An der Vorderfläche des Oberschenkels wurden bei einem 15jährigen Lehrling 3 Kugeln nach vorgenommener Röntgenaufnahme extrahiert. Trotzdem die Verletzung erst 3 Tage alt war, bestand doch schon ausgedehnte, eiterige Einschmelzung.

Nr. 742. Eine sehr ausgedehnte Weichteilwunde mit kleinen Knochenabsprengungen am Femur dicht oberhalb des Kniegelenks hatte ein an der Innenseite eindringender Pistolenschuss erzeugt. Die Pistole war mit Papierpfropfen und Steinchen geladen gewesen. Heilung erfolgte per secundam ohne Störung.

Nr. 129 und 1613. Die eine der beiden Schusswunden am Unterschenkel hatte durch Nahschuss nicht sehr erhebliche Muskelzerreissungen erzeugt, bei der anderen konnte das dicht unter der Haut liegende Geschoss ohne Mühe excidiert werden.

Nr. 135. Ein in der Gegend des Talo-Cruralgelenks eingedrungenes Geschoss konnte vermittelst Röntgenphotographie unterhalb des inneren Knöchels sitzend ermittelt und excidiert werden.

4. Quetschwunden. 13 Fälle (12 M., 1 W.; Nr. 483, 812, 1021, 1231, 1700, 2081, 2283, 2352).

1 Quetschwunde betraf den Oberschenkel, 2 die Kniegegend, 3 den

Unterschenkel und 2 den Fuss. In der Kniegegend mussten wegen grösseren Hautdefektes Thiersch'sche Transplantation gemacht werden.

Nr. 161, 274, 2443. 3mal wurden Decubitalgeschwüre an Amputationsstümpfen behandelt.

Nr. 266, 2416. 2mal wundgelaufene Füsse.

5. Verbrennungen. 10 Fälle (3 M., 7 W.; Nr. 121, 163, 313, 367, 590, 743, 893, 1980, 2268, 2408).

In allen Fällen waren Verbrennungen dadurch entstanden, dass heisse Flüssigkeiten über die Füsse ausgegossen wurden. In 2 Fällen waren dadurch beide Fussrücken, in 7 Fällen 1 Fussrücken oder der vordere Teil des Unterschenkels verbrannt. Nr. 1945 grosser Hautdefekt am Ober- und Unterschenkel durch brennende Kleider entstanden, wurde mit Thiersch'schen Transplantationen gedeckt.

II. Frakturen.

(56 Fälle; 48 M., 8 W.)

1) Einfache Frakturen. 31 Fälle. (27 M., 4 W.)

Von 31 Frakturen der unteren Gliedmassen betreffen 11 Fälle den Oberschenkel, 1 die Patella, 18 einen oder beide Unterschenkelknochen und einer den Calcaneus.

4. Frakturen des Oberschenkelhalses (Nr. 133, 836, 1757, 2429).

Bei einem 17jährigen Manne mit Eisenbahnverletzung wurde mit Extension, später Massage guter Erfolg erzielt. Ein 40jähriger Mann bekam im späteren Verlaufe eine Krückenlähmung in beiden Armen und lokal sekundäre chronische Arthritis. Ein 62jähriger, geistesgestörter Mann wurde der Irrenklinik übergeben, und eine 63jährige Frau konnte nach nahezu halbjähriger Behandlung so weit gebracht werden, dass sie wieder — allerdings mühsam — an Stöcken ging.

7 Frakturen der Oberschenkeldiaphyse (Nr. 477, 535, 1491, 1597, 1633, 2143, 2302), darunter 1 Fall mit Fraktur beider Oberschenkel. Behandlung Gewichtsextension, später bisweilen Gypsverband. In 6 Fällen konnte die vorher bestandene Verkürzung auf 3 cm oder weniger reduciert werden. Nur bei einem 58jährigen Mann, bei dem Bronchitis die Behandlung erschwerte, resultierten 6 an Verkürzung.

Patellarfraktur (Nr. 1697). Am 15. Tage nach Abnahme der Schwellung Naht der Patella mit Silberdraht. Eiterung, die nur langsam zurückging und sekundäre Incision erforderte.

2 Frakturen beider Unterschenkelknochen (Nr. 1416, 1664). Gypsverbände, Heilung ohne nennenswerte Verkürzung.

Fraktur beider Unterschenkelknochen mit starker Dislokation und Hämatom (Nr. 91), das am 5. Tage spontan durchbrach. Wegen Heilung in dislocierter Stellung wurde 3 Monate nach der primären eine nochmalige Infraktion gemacht und Heilung in guter Stellung erzielt.

3 isolierte Frakturen der Tibia. (Nr. 1255, 1570, 2418). Gypsverband, Heilung.

9 Frakturen beider Malleolen (Nr. 53, 113, 225, 272, 337, 348, 629, 2212, 2323). Behandlung bestand in Gypsverband, zumeist erst bei beginnender Abschwellung. Die Einrichtung wurde 3mal in Narkose gemacht.

3 isolirte Frakturen des Malleol. externus (Nr. 461, 1120, 1532). Gypsverband.

Fraktur des Calcaneus (Nr. 2082) beiderseits mit Plattfussstellung, nach Sprung aus dem Fenster. Plattfussstiefel.

2. Komplicierte Frakturen. (10 M.)

Nr. 60. Zertrümmerung beider Beine in Höhe der Kniegelenke. Primäre Amputation beider Oberschenkel. Kochsalztransfusion. Heilung.

Nr. 568. Zerschmetterung des linken Unterschenkels Primäre Amputatio femoris, Heilung.

Nr. 1562 und 2001. Zwei ausgedehnte komplicierte Frakturen im unteren Teil des Unterschenkels und Fussgelenks. Primäre Amputatio cruris. Heilung.

Nr. 1441. Unterschenkelfraktur mit Durchstechung der Haut durch die Tibia im unteren Dritteil, am oberen Dritteil 2. Fraktur nicht kompliciert. Desinfektion. Gypsverband mit Aluminiumschienen und grossem Fenster. Reaktionslose Heilung. Gute Funktion.

Nr. 1288. 58jähriger Mann. Komplicierte Unterschenkelfraktur im unteren Dritteil. Gypsverband mit Aluminiumschienen. 7 Wochen nach der Verletzung trat nach Erneuerung des Gypsverbandes eine ödematöse Schwellung des ganzen rechten Beines ein bis zur Unterbauchgegend heraufreichend, vielleicht bedingt durch eine Thrombose der Vena femoralis (?). Langsames Verschwinden der Schwellung. Entlassung mit Krücken 5 Wochen später mit fest geheiltem Bruch.

Nr. 1642. 36jähriger Mann. Neben zahlreichen Quetschwunden komplicierte Fraktur des linken Unterschenkels der Art, dass ein vorne 2, hinten 6 cm breites Stück der Tibia dislociert wurde und in den Spalt sich zertrümmerte Weichteilmassen einklemmten. Um gründliche Desinfektion zu ermöglichen, wurde das gelöste Knochenstück

exstirpiert und der Knochen mit Silberdraht genäht. Anfangs Schienenverband, nach 8 Tagen unterbrochener Gypsverband mit Aluminiumschienen. Reaktionslose Wundheilung; da aber die Tibia sich nicht konsolidierte, wurde 4 Monate nach der Verletzung eine Pseudarthrosenoperation in der Art vorgenommen, dass vom oberen und unteren Frakturende je ein Knochen-Periostlappen ausgemeisselt, nach der entgegengesetzten Richtung geschlagen und hier mit Stahlnägeln befestigt wurde. Bedeckung durch Brückenlappen, gefensterter Gypsverband. Die Nägel veranlassen später etwas Eiterung. Abstossung eines Knochenstückchens. 2½ Monate nach der ersten Pseudarthrosenoperation wurden in die von den Nägeln her noch bestehenden Fisteln zwei 6 cm lange Elfenbeinstifte eingenagelt, die 17 und 22 Tage lagen. Dann begann der Knochen zu konsolidieren. Die definitive Entlassung erfolgte mit 3 cm verkürztem, aber fest konsolidiertem Unterschenkel 8 Monate nach der Verletzung.

Nr. 43. Komplicierte Fraktur des linken Fusses mit Zertrümmerung des Calcaneus, os cuboideum und Talus und Absprengung des Malleol. int. Primäre supramalleoläre Amputation. Heilung.

Nr. 1324. 53jähriger Mann. Komplicierte Malleolenfraktur der Art, dass der Malleol. ext. in der Gelenklinie abgebrochen, die Gelenkfläche der Tibia aber mit dem Malleol. intern. schräg von aussen nach innen oben klein zertrümmert war. Die Enden der Unterschenkelknochen standen aus einem 12 cm langen Riss an der Aussenseite des Fusses heraus. Um Zugang zu gewinnen, musste der abgesprengte Malleol. extern. excidiert werden. Ausräumung der kleinen Knochentrümmer. Desinfektion. Tamponade. Gypsverband mit Aluminiumschienen und grossem Fenster. Fieberfreier Verlauf bei Anfangs starker Sekretion. 3 Monate nach der Verletzung Entlassung mit vollständig geschlossener Wunde. Der Kranke konnte an Krücken gehen. Bei Vorstellung im August 98 derbe Narbe. Pat. kann, ohne zu ermüden, eine halbe Stunde mit einem Stock gehen, ohne Stock nur kurze Strecken; wenig hinkender Gang. Verkürzung 2 cm.

Nr. 1085. Komplicierte Fraktur der grossen Zehe. Sekundäre Knochenresektion. Heilung.

3. Veraltete Frakturen. 15 Fälle (11 M., 4 W.).

3 Schenkelhalsfrakturen mit sekundären Beschwerden. 1 Pseudarthrose am Oberschenkel bei intra partum erworbener Fraktur. 1 schlecht geheilte Oberschenkelfraktur. 2 Unterschenkelpseudarthrosen. 2 schlecht geheilte Unterschenkelfrakturen. 6 Malleolarfrakturen mit Folgezuständen.

Nr. 146. 33jähriger Mann. Ausgeheilte Schenkelhalsfraktur mit sekundärer Arthritis. Unfallverletzung, Gutachten.

Nr. 178. 7jähriges Mädchen. Fractura colli femoris mit 5 cm

Verkürzung geheilt, wahrscheinlich intra partum entstanden. Redressement, Gypsverband, später Stützapparat.

Nr. 801. Eingekeilte Schenkelhalsfraktur. Massage, Bäder, passive Bewegungen.

Nr. 1399. 11 Monate altes Kind. Bei der Geburt entstand durch forcierte Wendung neben Quetschwunden am Fussgelenk eine Fraktur des r. Oberschenkels. Damals Behandlung mit Pappschienen- und Gypsverbänden. Pseudarthrose mit 5 cm Verkürzung. Bei Operation am 29. VII. fanden sich spitze, dünne Frakturenden und Interposition von Muskeln. Die Frakturenden werden nebeneinander gebracht und mit Silberdraht umschlungen. Eiterung infolge Urindurchfeuchtung. Nach zwei Monaten war die Fraktur konsolidiert und die Wunde geschlossen. Während der Behandlung des gleichfalls bestehenden traumatischen Spitzfusses traten zwei Attacken von Diphtherie auf. Am 7. XII. wurde nochmalige Fraktur des Oberschenkels wegen schlechter Stellung und Tenotomie der Achillessehne ausgeführt. Gypsverbände. Am 4. I. musste an der Vorderseite des Oberschenkels ein Abscess am unteren Ende der Frakturstelle eröffnet werden, die Frakturstelle ist überall mit Periost überkleidet, der Silberdraht liegt nirgends frei. Am 26. II. mit Schienenapparat entlassen. Verkürzung 2 cm. Die Frakturstelle federt vielleicht noch eine Spur.

Nr. 1744. 18jähr. Metzger. Am 16. IX. 94 Fraktur des linken Oberschenkels. Extensionsbehandlung. Verkürzung von $1^1/_2$ cm. Im Mai 95 Fraktur an derselben Stelle. Schienenverband. Heilung mit Verkürzung von angeblich 2 cm. Februar 97 zum drittenmale Fraktur an derselben Stelle. Behandlung mit Gypsverband. Verkürzung 7 cm. Bei Aufnahme in die Klinik am 6. IX. 97 bestanden 9 cm Verkürzung, Fraktur hoch oben unterhalb des Trochanters, das obere Fragment steht nahezu horizontal nach aussen. Am 11. IX. Osteotomie, es fand sich sehr weicher, brüchiger Knochen, dann Gewichtsextension mit 20 Pfd. Am 20. IX. Gypsverband in Extension angelegt. Heilung mit 6 cm Verkürzung. Am 19. X. Reinfraktion in Narkose. Gewichtsextension bis 25 Pfd. Am 17. XI. Gypsverband mit Gehbügel. Am 24. I. mit Stützapparat entlassen. 5 cm Verkürzung.

Nr. 1041, 1870. Bei zwei Unterschenkelfrakturen bei kräftigen Männern von 30 Jahren war 10 und 13 Wochen nach der Fraktur noch keine Konsolidation eingetreten. Nach Trituratio ossium, im zweiten Falle erst nach Wiederholung und Gyps-Gehverbänden erfolgte Konsolidation.

Nr. 1536. Schlecht geheilte Unterschenkelfraktur zur Begutachtung.

Nr. 136. 37jähr. Arbeiter. In Rekurvation geheilte Unterschenkelfraktur. Refraktion mit Osteoklast. Heilung in guter Stellung.

Nr. 2189. Geheilte Malleolenfraktur zur Begutachtung.

Nr. 1251. Ankylose des Fussgelenks in Valgo-Equinusstellung nach Fract. Malleol. externi. Mobilmachung in Narkose. Uebungen, Massage.

Nr. 1955. 7 Wochen alte, schlecht geheilte Malleolenfraktur bei 10jährigem Kinde. Reinfraktion. Heilung.

Nr. 691. 38jähriger Mann. In Valgusstellung geheilte Malleolenfraktur. Osteotomia tibiae et fibulae supramalleolaris.

Nr. 1766. 167. W. In Valgusstellung ausgeheilte komplicierte Malleolenfraktur. Supramalleoläre Osteotomie. Glatte Heilung. Gute Funktion. Plattfussschuhe.

Nr. 2040. 18 J. M. In Varusstellung ausgeheilte Malleolenfraktur. Supramalleoläre Osteotomie. Verlauf ohne Störung.

III. Gelenkverletzungen.

(42 Fälle; 36 M., 6 W.)

1) Distorsionen. 37 Fälle (32 M., 5 W.).

6 Distorsionen des Hüftgelenks, 19 des Kniegelenks und 16 des Fussgelenks. Ausserdem 1 Hämarthros des Knies, 2 Gelenkmäuse und 1 Abreissung eines Meniscus.

Nr. 89, 341, 1893. Distorsionen des Hüftgelenks ohne Bedeutung.

Nr. 1498. Alte Coxitis traumatica? zur Begutachtung.

Nr. 1528. Coxitis traumatica mit Adduktion und Aussenrotation. Durch orthopädische Behandlung und Massage wesentliche Besserung.

Nr. 100. Coxitis traumatica, durch Sprung vom Wagen herab entstanden. Adduktions- und Flexionsstellung. Gewichtsextension. Nach 36 Tagen mit guter Beweglichkeit in der Hüfte entlassen.

11 Distorsionen des Kniegelenks. Nr. 119, 177a, 309, 399, 545, 871, 1266, 1312, 1592, 1865, 2194 mit Erguss wurden in der Regel in den ersten Tagen mit feuchter Bindeneinwicklung und Schienenlagerung, später mit Massage und elastischer Kompression behandelt. Entlassung aus der Klinik nach 8—14 Tagen, nur in zwei Fällen nach ca. 30 Tagen; bei einem bestand eine beiderseitige Gonitis traumatica, bei dem anderen waren schon vor der Verletzung chronisch entzündliche Prozesse vorhanden.

Nr. 86. 28jähr. Dienstknecht. Hämarthros genu. 11 Wochen nach der Verletzung Entleerung von 250 ccm hellroten flüssigen Blutes. Wiederansammlung. Nochmalige Punktion und Auswaschung des Gelenks. Heilung.

Nr. 1837, 2168[1]) zwei Fälle von Gelenkmaus nach Trauma, Excisio. Primäre Heilung.

1) Nr. 2168 wurde von Dr. Kaposi in Bruns, Beiträge zur klin. Chir. Bd. XX. Heft 3 veröffentlicht.

Nr. 1495. Abreissung und zeitweise Einklemmung des lateralen Meniscus des Kniegelenks. Zur Begutachtung.

16 Distorsionen des Fussgelenks bezw. Quetschungen in der Malleolengegend konnten nach 3—22tägiger Behandlung aus der Klinik entlassen werden. Einmal fand die Distorsion an einem schon vorher tuberkulösen Fuss statt.

2) Gelenkverwundungen. 5 Fälle (4 M., 1 W.).

Nr. 1850. Bei einem 8jährigen Mädchen wurde durch Fall von einem Wagen in eine Sense der Fussrücken im Chopart'schen Gelenke mit Anschneidung des Talus durchtrennt, so dass nur noch die Weichteile der Fusssohle die Verbindung herstellten. Nach Desinfektion und primärer Naht erfolgte Heilung ohne wesentliche Störung.

Nr. 2304. Eine Stichverletzung des Kniegelenks bei einem 9jährigen Knaben, welcher einen Tag nach der Verletzung mit einem Nagel mit akuter Synovitis in die Klinik kam, heilte bei konservativer Behandlung mit feuchten Verbänden und Schienenlagerung.

Nr. 1033. 14jähriger Mensch wurde 4 Monate vor der Aufnahme mit einem glühenden Eisen ins Knie gestochen. Eiterung. Ankylose in gestreckter Stellung mit minimaler Beweglichkeit.

Nr. 1655. Ueberfahrung durch einen Wagen 2 Monate vor Aufnahme. Wunden bei Aufnahme mit dem angeschwollenen, in Beugung nicht fest fixierten Kniegelenk nicht mehr kommunicierend. Redressement. Gypsverband.

Nr. 1706. 30jähriger Mann. Ueberfahrung mit der Bahn. Neben anderen Quetschwunden breite Eröffnung des Tibiotarsalgelenks und Calcaneo-Cuboidgelenks, kleine Knochensplitter. Starke Quetschung der Weichteile. Desinfektion. Gute Heilung per secundam. Transplantationen nach Thiersch.

B. Entzündungen.

(303 Fälle; 188 M., 115 W.)

I. Staphylo- und Streptomykosen u. a.

(86 Fälle; 66 M., 20 W.)

1) Phlegmonen. 24 Fälle (20 M., 4 W.).

3 Phlegmonen des Oberschenkels, 3 in der Gegend des Kniegelenks, 6 phlegmonöse Entzündungen am Unterschenkel, 12 am Fuss, davon 6 am Fussrücken, 2 an der Sohle, 4 an den Zehen.

Nr. 1571. 25jähr. Mann. Oberschenkelphlegmone, ausgehend von einer Blase an der 2. Zehe, welche sich Pat. auf der Wanderung wiederholt aufstach, da sie sich immer wieder anfüllte. Anfangs nach Incision Abfall der Temperatur, 14 Tage später akute hämorrhagische

Nephritis. Auch nach Heilung der Phlegmone bestand noch Nephritis, deshalb Verlegung in die innere Klinik.

Nr. 1761. Phlegmone in der Adduktorengegend. Incision.

Nr. 1935. Multiple Abscesse nach Injektionen von Secale cornutum.

Nr. 1241, 1463, 2245. 3 Phlegmonen in der Gegend des Kniegelenks, von denen 2 von Furunkeln ihren Ausgang nahmen. Heilung nach 1—3 Wochen.

Nr. 59, 506, 1428, 1406, 1762. 5 Phlegmonen am Unterschenkel, 2 davon nach Wundlaufen, 2 nach kleinen Verletzungen, 1 ohne nachweisbare Ursache entstanden. Entlassung nach 1—4 Wochen.

Nr. 1506. Furunkulose am Unterschenkel.

Nr. 331, 724, 2129, 2419. 4 Phlegmonen am Fussrücken, ausgehend von wundgelaufenen Zehen. Entlassung nach 1—2 Wochen.

Nr. 1862. Phlegmone am Fussrücken, entstanden nach Quetschung des Fusses.

Nr. 2264. Phlegmone am Fussrücken bei einem Geisteskranken ohne bekannte Ursache.

Nr. 1386. Chronische Phlegmone in der Tiefe der Fusssohle bei einem 6½jährigen Knaben, ausgehend von Glassplittern, die er sich in den Fuss getreten hatte. Lymphangitis und abscedierende Lymphadenitis inguinalis. Mehrfache Incisionen und Ausschabung. 10wöchentliche Behandlung.

Nr. 2288. Phlegmone der Fusssohle infolge Wundlaufen.

Nr. 175, 886. Nagelbettentzündung.

Nr. 1071, 2219. Vereiterte Hühneraugen.

2) Lymphdrüsenentzündungen. 16 Fälle (15 M., 1 W.).

Iliakaler Lymphdrüsentumor Nr. 1446.

Bei einem 28jähr. Mädchen nach und wahrscheinlich infolge Typhus entstanden. Zugleich bestanden dysmenorrhoische Beschwerden. Bäderbehandlung.

14 inguinale Bubonen. Die Eingangspforte bildeten 2mal kleine Wunden am Fuss oder Unterschenkel, einmal ein Furunkel, 1mal war Lues wahrscheinlich, in den übrigen Fällen war die Aetiologie unbekannt. 2mal heilten die Bubonen bei konservativer Behandlung. 11mal wurde Incision und Exkochleation gemacht, und in dem auf Lues verdächtigen Falle wurden die z. T. vereiterten Drüsen beiderseits in 2 Sitzungen exstirpiert. Behandlungsdauer 1 bis 4 Wochen.

Lymphadenitis in der Fossa poplitea. (Nr. 2312). Konservative Behandlung mit feuchten Umschlägen, Heilung.

3) Schleimbeutelentzündung. 4 Fälle (3 M., 1 W.).

Vereiterung des Trochanterschleimbeutels.

Nr. 954. Anscheinend spontan aufgetreten. Incision, Auskratzung, Drainage. Mit Fistel nach 15 Tagen entlassen.

3 Fälle von Bursitis praepatellaris (Nr. 635, 1437, 1561).

In einem Falle war nach einem Trauma Bluterguss in den Schleimbeutel aufgetreten, 2malige Aspiration von hellem Blut; nach Jodtinktur-Injektion stärkere Entzündung. Incision, Drainage, Heilung nach 10 Tagen. In den beiden anderen Fällen handelt es sich um Arbeiter, die häufig knieend arbeiten mussten. Incision und Drainage des vereiterten Schleimbeutels führte in 2 und 3 Wochen zur Heilung.

4) Osteomyelitis und Periostitis. 40 Fälle (27 M., 13 W.).

Darunter 20 Fälle von Osteomyelitis femoris, davon kamen 8 im akuten Anfangsstadium in Behandlung. 13 Fälle von Osteomyelitis der Tibia, darunter 6 im akuten Stadium. Einmal waren Femur und Tibia und einmal Femur und Fibula erkrankt, endlich je einmal der Calcaneus, ein Metatarsalknochen und eine Zehe.

Nr. 1121, 1845 Periostitis bezw. Osteomyelitis femoris im akuten Stadium, Incision und Entleerung des Abscesses. Im 1. Falle Heilung, im 2. wurde 4 Wochen später noch eine Sequestrotomie notwendig.

2 Fälle von akuter Osteomyelitis Nr. 1149, 1648, am unteren Ende des Femur mit Durchbruch ins Kniegelenk.

Incision. Drainage. Bei dem einen 5 Monate alten Pat. entwickelte sich nach Heilung der Fisteln eine Kontraktur im Knie, welche sekundär gestreckt werden musste. Bei dem anderen 14 Jahre alten Knaben Ausheilung in Ankylose.

Nr. 90. Akute Periostitis an der unteren Hälfte des Femur nach Trauma. 19 J., M. Aufgenommen 10. IV. 95. Eröffnung eines Abscesses. 8 Tage später Erysipelas mit Nekrotisierung der Haut in der Kniekehle und äusseren Seite des Unterschenkels. Wiederholte Wanderung des Erysipels über den ganzen Körper. Vereiterung des Kniegelenks, das drainiert werden musste. Bronchitis. Decubitus. 26. VII. Sequestrotomie. Ausgedehnte Sequestrierung des Femur ohne Bildung von Knochenlade. Am 23. X. 95 Spontanfraktur des Oberschenkels beim Heben auf die Bettschüssel. Volkmann'sche Schiene. Mehrfache Transplantationen nach Thiersch. Am 9. V. 97 in Rekonvalescenz entlassen.

Nr. 1073. Akute Osteomyelitis femoris bei 19jährigem Dienstmädchen. Trepanation des Knochens. Eiterung in der Knochenmarkshöhle. Nach 11 Wochen mit Fistel entlassen.

Nr. 1828. 29jähr. Mädchen. Akutes Recidiv einer alten Osteomyelitis. Trepanation, eitriges Mark, Staphyloc. pyogen. albus enthaltend. Guter Verlauf.

Nr. 422. 25jähr. Mann. Akute Osteomyelitis nach Trauma, mit Beteiligung des Kniegelenks. Akute hämorrhagische

Nephritis. 7 Monate nach dem Trauma Sequestrotomie. Ohne Fistel und mit geheilter Nephritis entlassen.

Nr. 2152. 18jähriger Schneider. Akute Verschlimmerung einer seit 3 Jahren bestehenden Osteomyelitis am unteren Ende des Femur mit Anschwellung des Kniegelenks. Seqestrotomie. Guter Verlauf. Abschwellung des Knies. Eine Fistel blieb bestehen und gab 1898 Veranlassung zu nochmaligem Eingriff.

Nr. 28, 1014, 1359, 1598, 1599, 2347. 6 Fälle von sekundärer periostaler Abscessbildung ausgehend vom Femur (2 Fälle von Periostitis albuminosa). Behandlung mit Incision und Drainage.

Nr. 79, 108, 284a, 771. 4 Fälle von chronischer seit Jahren bestehender Osteomyelitis femoris, deren 3 mit Sequesterbildung, 1 mit einer mit Granulationen ausgefüllten Höhle. Sequestrotomie. Sämtliche mit Fisteln entlassen.

Nr. 1540. 15jähr. Mädchen. Osteomyelitische Verdickung am oberen Ende des Femur mit koxitischen Erscheinungen. Streckverband.

Nr. 1932. 45jähr. Mann. Seit 27 Jahren bestehende chronische Osteomyelitis femoris mit sekundärer rechtwinkliger Flexionskontraktur des Kniegelenks. Spaltung und Fistelausschabung. Bei dem Versuch der Streckung in Narkose reisst die Vena poplitea ein. Da auch Gefahr besteht, dass die Arterie einreisst, wird die Amputatio femoris im mittleren Drittel vorgenommen. Heilung.

Nr. 217. 9 Jahre alt, m. 4 Tage nach Fall akute Osteomyelitis der Tibia. Am 13. I. 97. Aufnahme und Incision eines Tibia-Abscesses. Am 24. II. Sequestrotomie. Totalsequester des Schaftes und centrale Sequester in beiden Epiphysen. Am 20. III. wird wegen eitriger Gonitis das Kniegelenk drainiert. Am 3. V. mit Stützapparat entlassen. Im Jahre 1898 komplicierte Fraktur an dem kranken Unterschenkel, gute Heilung.

Nr. 567. 18jähr. Hausbursche. Frische akute Osteomyelitis im Tibiakopfe. 10. III. Incision und Entleerung von Eiter. 28. IV. centrale Sequester aus dem Tibiakopfe entfernt. 20. VI. mit nahezu geschlossener Höhle entlassen.

Nr. 1713. 14jähr. Knabe. Nach Trauma akute Osteomyelitis im unteren Tibia-Ende. 1. IX. Incision und Drainage eines periostalen Abscesses. Vor Lösung des Sequesters entlassen und wiederbestellt.

Nr. 1346. 17jähriger Schneider. Akute Osteomyelitis der Tibia. 1. VII. Eröffnung eines subperiostalen Abscesses. 5. VII. Trepanation des Knochens, Ausräumung des vereiterten Knochenmarks. 13. VII. Incision des vereiterten Kniegelenks. Weiterhin Spaltung mehrerer Abscesse in der Kniekehle und am Unterschenkel. 21. VII. Aufmeisselung der ganzen Knochenmarkshöhle der Tibia. Gypsverband zur Immobilisierung des eiternden Kniegelenks. Am 20. IX. mit gefenstertem Gypsverband entlassen.

Nr. 333. 5 Monate alter Knabe; nach Diarrhöen akute Osteomyelitis der Tibia mit Beteiligung des Kniegelenks. Auf Drainage der Abscesse Rückgang der Entzündung.

Nr. 527. 14jähr. Mädchen. Akute Osteomyelitis tibiae nach Uebertretung des Fusses. Incision und Freilegung des nekrotischen Knochens 19. XI. 96. Entfernung zahlreicher Sequester am 5. I. 97. Am 18. IV. mit Fistel entlassen.

Nr. 1834. Akute Periostitis tibiae. Incision eines periostalen Abscesses.

Nr. 65, 145, 1455. 3 Fälle von chron. Osteomyelitis tibiae im Stadium der vollendeten Sequestrierung. Nekrotomie.

Nr. 937, 2420. 10 und 14 Jahre alte Knaben. Osteomyelitis tibiae mit Totalsequestern. Nekrotomie nach Demarkierung.

Nr. 2006. 14jähriges. Mädchen. Beginn vor 3 Monaten mit akuter Tibiaosteomyelitis mit Pneumonie, abscedierender Parotitis und Gehirnerscheinungen. Eintritt in die Klinik 18. X. 97 mit der Erscheinung einer chron. Osteomyelitis der Tibia mit Fistel- und Sequesterbildung. Sequestrotomie 3 Monate nach Beginn der Erkrankung. Mehrere kleine Sequester auf den ganzen Tibiaschaft verteilt. Gute Knochenneubildung. Weiterer Verlauf vorübergehend durch Erysipelas leichten Grades kompliciert. 20. XI. mit gut granulierender Wunde entlassen.

Nr. 375. Osteomyelitis tibiae, im August 96 ausgedehnte Nekrotomie, kommt im Februar zur Transplantation der grossen Wundfläche. Die Transplantationen halten nicht, Heilung per granulationem.

Nr. 1803. Chronische Osteomyelitis des l. Femur und der Fibula mit Fistelbildung. Auskratzung.

Nr. 928. Chronische Osteomyelitis des Femur und der Tibia. Auskratzung.

Nr. 1984. Akut entstandene Osteomyelitis calcanei bei einem 4jährigen Mädchen. Bei Sequestrotomie findet sich ein gut abgegrenzter Sequester.

Nr. 1907. Akute Osteomyelitis am III. Metatarsus bei einem 16jährigen Kaufmann. Abscesseröffnung und Sequestrotomie.

Nr. 1327. 61jähr. Mann. Diabetiker. Chronische Ostitis der 4. Zehe. Entfernung eines Sequesters. Thermokauterisation.

5) Gelenkeiterung 2 Fälle (1 M., 1 W.).

Nr. 815. Pyämische metastatische Vereiterung des Hüftgelenks bei einem 6jährigen Knaben, ausgehend von einer Otitis media nach Trepanation des Warzenfortsatzes (ausserhalb der Klinik). Ausserdem vorübergehend meningeale Reizungserscheinungen und Kniegelenksschwellung. Incision des abscedierten Hüftgelenks. Streptokokkeneiter. Ausheilung in Ankylose.

Nr. 2055. 21 Jahre altes Mädchen. Fungus genu mit Incision und

Jodoformglycerin-Injektionen auswärts behandelt, kam mit akuter Kniegelenksvereiterung in die Klinik. Ausgiebige Eröffnung und Drainage. Sehr hartnäckige Eiterung mit septikämischem Fieber. Ausheilung in Ankylose. Nach 4 Monaten mit Gypsverband entlassen.

II. Tuberkulöse Entzündungen.

(153 Fälle; 82 M., 71 W.)

1) Weichteiltuberkulose 22 Fälle (12 M., 10 W.).

4 Fälle von Hauttuberkulose am Unterschenkel und Fuss, 2 inguinale Lymphdrüsentuberkulose, 8 kalte Abscesse am Oberschenkel, 2 am Unterschenkel, 4 Fälle von Sehnenscheidentuberkulose und 1 Hygrom am Flexor halluc.

Nr. 538[1]). Lupus am Fussrücken mit tuberkulösen Knoten entlang den Lymphbahnen des Beines. Tuberkulöse Inguinaldrüsen. Excision.

Nr. 1129. Hauttuberkulose (Scrophuloderma) am Unterschenkel.

Nr. 676. Auskratzung. Ebensolche Affektion am Oberschenkel neben anderen lokalen Tuberkuloseherden.

Nr. 2227. Lupus am Fussrücken in alten Narben, neben Lupus der Hand.

Nr. 953, 2378. 2 Fälle von inguinaler Lymphdrüsentuberkulose. Einmal Exstirpation, einmal Incision und Excochleation der vereiterten Drüsen; im letzteren Falle war wegen Fussgelenkstuberkulose 7 Jahre früher der Unterschenkel amputiert worden und 2 Jahre nachher eine Weichteiltuberkulose am Oberschenkel chirurgisch behandelt worden. Seither noch mehrfache tuberkulöse Affektionen an anderen Körperstellen, alle mit Neigung zu früher Vereiterung.

8 Fälle von tuberkulösen Abscessen am Oberschenkel ohne nachweisbaren Knochenherd, davon 3mal multiple Abscesse. Die Behandlung bestand in Incision und Jodoformgazetamponade, häufig mit vorheriger Jodoformierung der Abscesshöhle durch Eingiessen von Jodoformglycerin, 2mal auch Füllung mit Jodoformglycerin und Naht, ohne dass primäre dauernde Heilung erzielt wurde. In einem Falle von multiplen Abscessen war 12 Tage vor der Incision Aspiration und Jodoformölinjektion gemacht worden; in diesem Falle erfolgte rasche und dauernde Heilung, wie sich bei einer späteren Aufnahme gelegentlich eines Traumas zeigte.

Nr. 80, 1297. Multiple Weichteilabscesse am Unterschenkel. Incision.

Nr. 512, 1273. 2 Fälle von Fungus der peronealen Sehnenscheiden. Der erstere erwies sich als ausserordentlich hartnäckig,

1) Von Prof. Jordan in Bruns' Beiträge zur klin. Chirurg. Bd. XIX. Heft 1 veröffentlicht.

der Fungus erstreckte sich zunächst vom Malleol. ext. bis nach der Muskulatur hin, heilte hier nach verschiedenen Operationen aus, dehnte sich aber dann nach der Fusssohle hin aus, es entstand im Calcaneus, da wo die Peronealsehnen dem Calcaneus anliegen, ein ostitischer Herd, der erst nach einer grösseren plastischen Operation mit Abmeisselung des Process. post. calcanei und Anlegung der Fersenkappe ausheilte; endlich ging aber der Fungus noch entlang der Peronealsehne an der Fusssohle bis zur Innenseite, wo eine Gegenöffnung gemacht wurde. Bei Exstirpation des tiefen Fusssohlenfungus wurde der zur 3. Zehe gehende Nervus plantaris verletzt, und es entstand später eine kleine Hautnekrose an der Plantarfläche der 3. Zehe ähnlich einem Mal perforant, jedoch ging diese unbedeutende Nekrose bald in Heilung über. Die Behandlung dauerte mit Unterbrechungen über 2 Jahre, bei Entlassung bestand noch eine kaum secernierende Fistel an der Innenseite der Fusssohle. Prothese zum Ersatz des defekten Calcaneus.

Nr. 854. Sehnenscheidenfungus am Extensor hallucis longus. Exstirpation.

Nr. 440. Sehnenscheidenfungus an der Achillessehne. Excochleation der Fisteln.

Nr. 1916. 44jähr. Frau. Vor 2 Jahren wegen Fungus pedis dextri amputiert. Seit 6 Monaten Fungus am linken Fuss. Excision des hauptsächlich in den peronealen Sehnenscheiden und im Flexor hallucis gelegenen Fungus. Am Calcaneus an der Rinne für die Peronealsehnen kleiner Knochenherd.

Nr. 1647. Hühnereigrosses Hygrom an der Beugeseite der grossen Zehe. Exstirpation. Das Hygrom enthält zahlreiche Reiskörper.

2) Knochentuberkulose 19 Fälle (12 M., 7 W.).

3 Fälle von tuberkulöser Ostitis der Tibia, 2 der Fibula, 8 der Fusswurzelknochen, darunter 6 des Calcaneus, 4 Fälle von Caries des Metatarus und 2 der Zehen.

2 Fälle von ostitischen Herden in der oberen Tibiaepiphyse.

Nr. 734, 840. Breite Eröffnung und Ausschabung. Im letzteren Falle waren mehrfache periartikuläre Abscesse vorhanden, die mit Jodoform teils durch die Fisteln teils subkutan injiciert wurden. Bei Wiederaufnahme im Juni 97 waren die periartikulären Abscesse mit gut erhaltener Beweglichkeit des Gelenks ausgeheilt. Um die noch bestehende Tibiafistel zur Heilung zu bringen, wurde ein Hautlappen abgelöst und mit oberer Brücke in den flach abgemeisselten Knochendefekt hineingelegt. Nach dieser Operation im November 97 und nach einer ebensolchen 2. Operation im Juni 98 stellte sich je ein ausgesprochener, aber nicht sehr schwerer Anfall von Erysipelas ein. Je am 2. Tag nach der Operation kam das Erysipel

unter dem Verband zum Vorschein zugleich mit Temperatursteigerung. Heilung.

Nr. 2112. 18jähriger Fabrikarbeiter. Caries am unteren Ende der Tibia mit Erkrankung der Gelenkfläche der Tibia. Spaltung. Ausschabung. Nachbehandlung mit Jodoformölinjektionen. Mit geschlossener Fistel und gut beweglichem Gelenk entlassen. Bei späterer Vorstellung kein Recidiv.

Nr. 782, 2058. Zwei Fälle von Caries fibulae, ersterer in der unteren, letzterer in der oberen Epiphyse. In beiden Fällen bestanden noch anderweitige tuberkulöse Affektionen. Excochleation.

Nr. 98. Caries tali sin. Incision und Ausschabung, mit Fistel entlassen.

Nr. 1185. Caries ossis cuneiformis I. Ausschabung am 19. IX. 96 und nach Wiedereintritt am 12. VI. 97 mit Fistel entlassen.

Nr. 377, 679, 1143, 1291, 1343, 2413. 6 Fälle von Calcaneus-Caries. Behandlung bestand in Auskratzung der cariösen Knochenhöhle, in den meisten Fällen wiederholt. Einmal wurde nach vergeblichen Excochleationen der Calcaneus exstirpiert, ein anderer Fall heilte nach der 2. Auskratzung aus, die übrigen wurden mit Fistel entlassen.

Nr. 784, 1440. Caries des Metatarsus I, im ersteren Falle war der Sitz besonders im Köpfchen, Resektion der peripheren Knochenhälfte; im 2. Falle angeblich traumatische Entstehung durch Treten in einen Nagel. Nach Auskratzung vollständige Ausheilung.

Nr. 1473. Caries des II. Metatarsus. Exstirpation.

Nr. 748. Caries des IV. Metatarsus. Exstirpation. Heilung.

Nr. 1855, 2326. Caries hallucis. Einmal Exarticulatio hallucis mit Resectio capituli metatarsi I, da das Gelenk ebenfalls erkrankt war. Im anderen Falle Excochleatio, da die Amputatio hallucis verweigert wurde.

3) Gelenktuberkulose 112 Fälle (58 M., 54 W.).

a. Coxitis tuberculosa 23 Fälle (14 M., 9 W.).

Konservativ behandelt wurden 14 Fälle (9 M., 5 W.), mit Resektion 7 (3 M., 4 W.).

α. Konservativ behandelte Fälle:

Nr. 620, 673. Zwei Kinder von 6 und 8 Jahren. Behandlung mit Gypsverband mit Gehbügel. Wegen Schmerzhaftigkeit und Anschwellung des Gelenkes wurde das andere Kind später mit Extension behandelt.

Nr. 316. 24jähriges Mädchen wurde mit Extensionsverband behandelt, musste wegen Hämoptoe und Pleuritis in die medicinische Klinik verlegt werden.

Nr. 1961, 2028. 9- und 12jährige Kinder wurden mit Gewichtsextension mit gutem Erfolg behandelt und im Gypsverband mit Gehbügel entlassen.

Nr. 250. 8jähriges Mädchen wurde mit Extension behandelt und mit Thomas'scher Schiene entlassen. 6 Monate später wegen paraartikulären Abscesses wieder aufgenommen, dieser wurde gespalten, mit Jodoformglycerin gefüllt und genäht. Anfangs Eiterung, später Ausheilung. Mit Gypsverband entlassen, später bei guter Stellung wieder Thomas'sche Schiene.

Nr. 1145. 5jähriger Knabe. Die Behandlung bestand zuerst in Extension, Entlassung mit Gipsverband. Zwei Monate später mit Abscess an der Vorderseite des Gelenks wieder aufgenommen, Extension und mehrfache Injektionen mit 20% Jodoformöl, der Abscess brach auf, die Fistel, schloss sich aber wieder spontan. Mit Extension entlassen.

Nr. 105, 1229, 1781, 2175. 4 Fälle von Coxitis, welche primär, ohne dass Abscesse bestanden, neben Extension mit Jodoformölinjektionen ins Gelenk oder dessen Umgebung behandelt wurden. Der erste Fall (Nr. 105. war ein 28jähriger Mann mit sehr ausgeprägtem, phthisischem Habitus. Neben Coxitis dextra bestand eine Caries sicca des linken Schultergelenks. In beiden Gelenken bildeten sich später paraartikuläre Abscesse) die beide nach Eröffnung mit Ankylose der Gelenke ausheilten. Wesentliche Gewichtszunahme; zu einer Badekur entlassen.

Nr. 1229 †. Der 2., ein 16jähriger Bäcker, starb an miliarer Meningitis und miliarer und älterer Tuberkulose des ganzen Harnapparats, der Lungen, Milz und Leber. Tuberkulose des Wurmfortsatzes mit Perforation. Alter Caries der Wirbelsäule mit käsigen Senkungsabscessen. Käsige Erweichung im Lobus paracentralis. Der Kranke war 5 Wochen in Behandlung und hatte 3 Injektionen mit Jodoformöl ins Hüftgelenk erhalten, die ohne Zweifel nicht in Zusammenhang zu bringen sind mit der allgemeinen Ausbreitung der in mehreren Organen älteren Tuberkulose.

Nr. 2175. Im 3. Falle bei einem 15jährigen Fabrikarbeiter Gewichtsextension zugleich mit Jodoforminjektionen guter Erfolg. Entlassung mit Gipsverband.

Im 4. Falle (Nr. 1781) bei einem 29jähr. Kutscher 7 Jodoformölinjektionen. Gebessert entlassen.

Nr. 2349. 20jähriger Mann. Coxitis in Ausheilung in Ankylose begriffen. Nachbehandlung mit Schmierseifenabreibungen und Leberthran.

Nr. 1970. 3½jähriges Mädchen. Coxitis mit Subluxation und Pfannenwanderung in Ausheilung begriffen. Gypsverbände.

Nr. 1908. 19jähriger Arbeiter. Gutachten.

β. Operative Behandlung 7 Fälle (3 M., 4 W.).

In 5 Fällen von Coxitis wurde die Resektion des Hüftgelenks ausgeführt, da die konservative Behandlungsmethode im Stich liess.

Nr. 27. 5jähriges Mädchen. 2jährige konservative Behandlung. Abscessbildung. Resektion des cariösen Kopfes mit Erhaltung des Trochanters. Auskratzung der Pfanne. Ausheilung in Ankylose mit 2½ cm Verkürzung.

Nr. 414. 5jähriger Knabe, Entstehung nach Trauma. 1½jährige konservative Behandlung mit Abscesseröffnung ohne Erfolg. Resektion des Kopfes am Uebergang zum Trochanter minor. Auskratzung der Pfanne. Mit granulierender Wunde in ein Soolbad entlassen.

Nr. 807. 5jähriges Mädchen. ½jährige konservative Behandlung. Wegen dauernden Fiebers Resektion des cariösen Kopfes dicht unter dem Collum anatomicum. Gewichtsextension. Bäderbehandlung und Jodoforminjektionen in das kranke Gelenk. Ausheilung in Ankylose mit 2 cm Verkürzung. Ohne Fistel mit Hülsenapparat entlassen. Dauer der Behandlung 11 Monate.

Nr. 862. Ludwig L. Chronische tuberkulöse Coxitis rechterseits mit paraartik. Abscessbildung, kontinuierlichem Fieber, Schmerzen. Resectio coxae; Extensionsbehandlung. Starke Eiterung, Kräfteverfall. Nach 4monatlicher Behandlung ungeheilt entlassen.

Nr. 1628. 13jähriges Mädchen. 3jähriges Bestehen der Coxitis. Periartikuläre Abscesse. Wegen zunehmender Temperatursteigerung Resectio coxae. Reaktionslose Ausheilung in gefenstertem Gypsverband mit Aluminiumschienen verstärkt. Peroneuslähmung durch Gypsverbanddruck. Mit Maschine bei gutem Befinden ohne Fistel entlassen.

Nr. 826. 21jähriges Mädchen. Resectio coxae vor 4 Jahren. Auskratzung noch bestehender Fisteln.

Nr. 2187. 20jähriger Schreiber. Resectio coxae vor 3½ Jahren. Wegen bestehender Fisteln aufgenommen. Keine Operation.

b) Gonitis tuberculosa 53 Fälle (26 M., 27 W.).

α. Konservative Behandlung 22 Fälle (11 M., 11 W.).

Von 7 Fällen von Hydrops genu tuberculosus wurden 3 punktiert und das Kniegelenk ausgewaschen, einmal auch Jodoformöl injiciert, im übrigen Behandlung mit Schmierseifeabreibungen, Jodkalisalbeneinreibungen, Bettruhe, feuchten Verbänden. Behandlungsdauer 10—48 Tage.

In 7 Fällen wurde die Behandlung mit Jodoformölinjektionen (20% Jodoform-Olivenöl) längere Zeit durchgeführt.

Nr. 13. 40jähr. Frau. Tuberkulöser Rippenabscess, Pleuritis. Fungus genu mit hämorrhagischem Gelenkabscess. 8 Jodoforminjektionen. Rippenabscess ausgeheilt, Knie gebessert, auf Wunsch entlassen nach zehnwöchentlicher Behandlung.

Nr. 223. 4jähriges Mädchen. Knie in gebeugter und subluxierter Stellung. Streckung. Gipsverband. 2 Jodoformölinjektionen. Mit Stützapparat entlassen.

Nr. 627. 17 Jahre altes Mädchen. Ausgesprochener Kapselfungus. Bei Aufnahme 4 cm Umfangsdifferenz. Innerhalb 10 Wochen 9 Jodoformölinjektionen. Besserung der Beweglichkeit, vollständiges Verschwin-

den der Schmerzhaftigkeit, bei Entlassung noch 2½ cm Differenz. Später gute Nachrichten.

Nr. 994. 15jähriges Mädchen. Kapselfungus. Umfangsdifferenz bei Aufnahme 6 cm. Im ganzen 11 Jodoforminjektionen z. T. nach vorhergehender Aspiration von trüb-seröser Synovia. Bei Entlassung noch 2½ cm Differenz. Pat. arbeitete später in einer Zigarrenfabrik ohne Beschwerden.

Nr. 1313. 16jähriger Schlosser. Sehr schmerzhafter Kapselfungus. Umfangsdifferenz bei Aufnahme 5 cm. Gehen unmöglich. Atrophie der Oberschenkelmuskulatur. 10 Jodoformölinjektionen z. T. ambulant. Ausheilung. Ein Jahr nach Beginn der Behandlung keine Umfangsdifferenz mehr. Beweglichkeit im Knie gering. Atrophie des Oberschenkels hat noch zugenommen. Keine Schmerzhaftigkeit. Patient hat bereits mehrere Monate seine Arbeit als Schlosser wieder aufgenommen.

Nr. 1801. 44jähriger Seiler. Kniegelenksfungus im Anfangsstadium 2 cm Differenz. 6 Injektionen. Nach 8 Wochen auf Wunsch entlassen; im Bonner Marienspital wurden die Injektionen fortgesetzt und Bier'sche Einwickelungen gemacht. Ausheilung des Gelenks, aber Lungenphthise.

Nr. 2083. 16jähriger Kaufmann. Kniegelenksfungus. 4 Jodoformölinjektionen, dann Gipsverband, bei dessen Abnahme wesentliche Besserung.

2 Fälle von beginnender fungöser Gonitis (Nr. 1620 u. 1805) mit Gypsverbänden in ambulante Behandlung entlassen.

In 6 Fällen von schwerem Kniegelenksfungus im Alter von 32—68 Jahren wurde die vorgeschlagene Amputatio femoris verweigert. Bei 2 davon wurden ohne nennenswerten Erfolg Jodoforminjektionen versucht, beide hatten noch anderweitige tuberkulöse Affektionen.

β. Operative Behandlung 31 Fälle (15 M., 16 W.).

6 Fälle (3 M., 3 W.) von Arthrotomie, 12 (4 M., 8 W.) von Resectio genu, 13 (8 M., 5 W.) von Ablatio femoris.

Arthrotomieen:

Nr. 2055. 21jähriges Mädchen. Vereiterung eines fungösen Kniegelenks. Der Fall ist bereits unter Gelenkeiterung erwähnt (s. o.).

Nr. 1180. 1½jähriger Knabe. Arthrotomie und Excision der fungösen Kniegelenkskapsel ohne Knochenresektion; später Kontraktur, welche mit Gypsverbänden und Stützapparat bekämpft wurde.

Nr. 1844, 2192. 2 Fälle von Hydrops genu tuberculosus 16 und 22 Jahre alt, wurden mit Arthrotomie, Auswaschung des Gelenks und Eingiessen von Jodoformglycerin behandelt. Entlassung in Gypsverband nach 3 und 6 Wochen.

Nr. 637. 36jähriger Buchbinder. Fungus genu, von Caries der Patella ausgehend. Excision der Patella und der kranken Gelenkkapsel. Ausheilung in Ankylose.

Nr. 73. 19jähriges Dienstmädchen. Schmerzhaftes Kniegelenk in leichter Kontrakturstellung. Nach lange fortgesetzter Behandlung mit Gypsverbänden, später Stauung etc. Arthrotomie ohne positiven Befund.

Die Resektion des Kniegelenks pflegt in hiesiger Klinik mit dem unteren bogenförmigen Schnitt ausgeführt zu werden, die Knochen werden in der Regel am Oberschenkel konvex, am Unterschenkel konkav abgesägt.

Von 12 typischen Resektionen wegen Fungus des Kniegelenks (Nr. 126, 169, 170, 517, 565, 712, 768, 849, 986, 1070, 1172, 2441) heilten 10 ohne nennenswerte Störung. In 2 Fällen (169 und 517) musste später nochmals eine Ausschabung vorgenommen werden. 2 der Resecierten waren unter 10 Jahren, 4 im Alter von 10 bis 20, 4 20—30 Jahre alt, einer 38 und einer 40 Jahre alt.

In 13 Fällen (8 M., 5 W.) wurde wegen Fungus genu die Amputatio femoris vorgenommen (Nr. 398, 462, 519, 561, 619, 805, 811, 1098, 1505, 1593, 2107, 2148, 2332). 5 davon waren 60 Jahre alt oder älter, 4 zwischen 50 und 60, 2 zwischen 40 und 50 Jahren, eine Frau war 38 Jahre alt und ein Mann 27 Jahre; bei diesem letzten entstand der Kniegelenksfungus an einem schon früher wegen Fussgelenkstuberkulose im Unterschenkel amputierten Beine. Heilung erfolgte in allen Fällen ohne nennenswerte Störung.

c. Fussgelenkstuberkulose 25 (12 M., 13 W.).

Konservative Behandlung 2 Fälle, atypische Operationen 5, Talusexstirpationen 11, Unterschenkelamputationen 7.

α. Konservative Behandlung 2 Fälle (2 W.).

Nr. 337. Beginnender Fussgelenksfungus. 4 Orthokresolinjektionen mit gutem Erfolg.

Nr. 1081. 66jährige. Operation verweigert.

β. Ausschabungen 5 Fälle (3 M., 2 W.).

Nr. 335. 5jähriger Knabe. Caries tarsi. Ausschabung und Kauterisation.

Nr. 2261. 59jährige Frau. Abscessöffnung. Ausschabung und Jodoformölinjektion. Gebessert nach 7 Wochen entlassen.

Nr. 513. 14jähriger Mann. Exstirpation eines peronealen Sehnenscheidenfungus und Ausschabung eines dem Talus und Calcaneus angehörenden Knochenherdes.

Nr. 2069. 7jähriges Mädchen. Ausschabung eines in der unteren Tibiaepiphyse gelegenen cariösen Herdes mit Exstirpation des Knorpels von der Gelenkfläche der Tibia und des Talus. Guter Wundverlauf.

Nr. 681. 47jähriger Mann. Caries am Talus-Calcaneus Metatarsus III und Trochanter. 2malige atypische Ausschabung an der Innenseite des Fusses mit Schnitt hinter dem Malleol. int. beginnend. Resektion des Metatarsus III mit Exartikulation der Zehe. Mit Fistel entlassen.

γ. Resektionen mit Exstirpation des Talus (11 Fälle).

In 4 Fällen (Nr. 1294, 1824, 2382, 2448) wurde die Resektion mit dem Lauenstein'schen hinter dem Malleol. externus beginnenden und unterhalb im Bogen nach vorne biegenden Schnitt ausgeführt. Es waren sämtlich Kinder von 2 bis 8 Jahren. Der Heilungsverlauf war stets ohne Störung. In einem Falle war schon eine Ausschabung vorhergegangen. Die Entlassung erfolgte nach 4—6 Wochen im Gypsverband.

Nr. 190, 663, 1200. 3mal wurde die Resektion mit dem Kocher'schen Resektionsschnitt und mit temporärer Durchtrennung der Peronealsehnen ausgeführt. Bei einem 8jährigen Knaben und einer 51jährigen Frau war das vorläufige Resultat gut; Entlassung im Gypsverband nach 5 und 8 Wochen. Bei dem 3. Falle (Nr. 190), einer 58jährigen Frau, waren vorher schon Orthokresolinjektionen und später Ignipunktur ohne Erfolg versucht. Wegen andauernden Fiebers, Schwellung und Eiterung der Wunde, musste 6 Tage nach der Resektion die Absetzung des Beines vorgenommen werden.

Nr. 81, 491, 496. Bei einer 26jährigen Frau und einem 27jährigen Manne wurde die Fussgelenksresektion mit dem Hüter'schen Querschnitt ausgeführt, nachdem bei der ersteren Jodoforminjektionen, bei dem letzteren Orthokresolinjektionen keinen dauerhaften Erfolg erzielt hatten. Der Verlauf war in beiden Fällen ohne nennenswerte Störung. In einem dritten Falle, einem 24jährigen Manne (496) musste dem queren Schnitt wegen ausgedehnten Sehnenscheidenfungus noch ein senkrechter hinzugefügt werden. Im weiteren Verlauf trat keine genügende Konsolidation und Recidiv auf, es wurde deshalb 10 Wochen nach der Resektion die Amputation im Unterschenkel vorgenommen.

Nr. 947. Bei einem 16jährigen Stuhlmacher wurden die Langenbeck'schen Resektionsschnitte ausgeführt und beide Malleolen sowie die Gelenkfläche der Tibia abgemeisselt, da der primär cariöse

Herd in der Tibia nahe dem Malleol. int. sass. Unterbrochener Gypsverband mit Aluminiumschienen. Guter Heilverlauf. Entlassung nach 11 Wochen mit einem Schuh mit 2 Entlastungsschienen, mit dem der Kranke bereits ohne Stock gehen konnte.

δ. Amputationen.

Amputation nach Syme. (Pirogoff s. u.).

Nr. 1390. 18jähriger Goldarbeiter. Es war die Pirogoff'sche Operation geplant; wegen Caries im Calcaneus wurde der Knochen noch mit dem Löffel ausgeschabt, die Periostkappe blieb erhalten. Glatter Wundverlauf.

In 6 Fällen (2 M., 4 W.; Nr. 648, 711, 718, 733, 1371, 2315) wurde wegen Tuberkulose des Fussgelenks primär die supramalleoläre Amputation ausgeführt. Die Kranken standen im Alter von 36—60 Jahren. In 2 Fällen bestand neben der Caries ausgesprochene Lungenphthise. Wundheilung in allen Fällen ohne nennenswerte Störung.

d. Tuberkulose der Fusswurzel und des Mittelfusses. (11 Fälle; 6 M., 5 W.).

Nr. 452. 18jähriges Mädchen, bei dem 2 Jahre früher der linke Unterschenkel wegen Fungus pedis amputiert wurde. Caries tarsi et metatarsi dextri. Multiple tuberk. Lymphome. Exstirpation des Metatarsus V und zum Teil IV. Cuneiforme und teilweise Os cuboideum. Ausgedehnte Drüsenexstirpationen supraclavicular. Fuss nach sechsmonatlicher Behandlung ausgeheilt.

Nr. 1078. 16jähriger Goldarbeiter. Ausgedehnte fistulöse Caries des Tarsus. Exstirpation des Os cuboideum. Ausschabung des cuneiforme III, der Basis des Metatars V. und des Os naviculare. Im Verlaufe Phlegmone in den Peronealsehnenscheiden. Entlassung mit Stützapparat nach 11 Wochen.

Nr. 1703. 3 Jahre alter Knabe. Caries des 1. und 2. Keilbeins. Ausschabung.

Nr. 110. Caries tarsi et metatarsi bei einem 20jährigen Arbeiter. Amputation nach Chopart mit Tenotomie der Achillessehne. Heilung. Bei späterer Vorstellung sehr guter Gang ohne Stock.

In 4 Fällen (Nr. 438, 1409, 1557, 2282) wurde wegen Caries tarsi et metatarsi die Pirogoff'sche Amputation vorgenommen. 3 Kranke waren im Alter von 18—38, einer 74 Jahre alt. Einmal war vor der Amputation wiederholte Ignipunktur versucht worden. Die Heilung erfolgte stets ohne nennenswerte Störung.

3 Fälle von Caries des I. Metatarsophalangealgelenks. (Nr. 342, 979, 1013.) Alter 10, 13 und 53 Jahre. Einmal wurde typische

Resektion des Gelenks gemacht mit Erhaltung des Restes der grossen Zehe. Einmal Exartikulation der grossen Zehe mit Amputation des cariösen Metatarsus I und einmal (979) musste der ganze Metatarsus mit entfernt werden, in diesem letzteren Fall sprach das klinische Bild, sowie eine Knochenaffektion an der Stirne für Lues, die mikroskopische Untersuchung ergab Tuberkulose.

III. Luetische und lepröse Entzündungen.

(6 Fälle; 4 M., 2 W.)

1) Entzündungen auf luetischer Grundlage (5 Fälle; 3 M., 2 W.).

Nr. 386. 51jähriger Steinhauer. Im Dezember 96 wurde wegen rechtsseitiger chronischer, gummöser Epidymitis halbseitige Kastration gemacht. Im Januar 97 trat ein Gumma im rechten Vastus externus auf, welches unter Jod-Kali- und lokaler Hg.-Salbenbehandlung nur wenig sich verkleinerte. Bei Excision zeigte sich im Centrum eine schleimigeitrige Erweichung. Heilung per primam int.

Nr. 1595. 56jährige Witwe. Zum Teil vernarbte zum Teil abscedierende Ulcera am Oberschenkel, welche eine Incision erforderten. Lues zweifelhaft.

Nr. 1425. 53jährige Frau. Aehnlicher Fall wie der vorhergehende.

Nr. 2011, 2239. 28 J. und 37 J. M. Periostitis tibiae luetica et ulcus cruris. Allgemeinbehandlung mit Jodkali, lokal feuchte Verbände. Guter Erfolg.

2) Lepröse Entzündung.

Nr. 77. 52jähriger Taglöhner, der 1886 wegen einer Phlegmone am linken Oberschenkel, ausgehend von einer Zehenverletzung, in hiesiger Klinik behandelt wurde. Es schloss sich daran eine zu knotigen, elephantiastischen Verdickungen führende Entzündung, welche 6 Jahre später auch auf das linke Bein überging. Die Knoten zeigten zum Teil einen käsigen Zerfall mit ausgedehnter Infiltration, so dass, besonders, da vorübergehend an beiden Ellbogen eine lupös aussehende Hauterkrankung auftrat, der Prozess für tuberkulös gehalten wurde. Bei der 2. Aufnahme vom November 93 bis Januar 93 konnte mit lokalen Ausschabungen wesentliche Besserung erzielt werden. Im Januar 96 wurden in Ausstrichpräparaten eines kleinen Knötchens Haufen von Lepra(?)-Bacillen gefunden. Patient war wegen Gangrän der grossen Zehe wieder in die Klinik eingetreten. Auch an anderen Stellen zeigte sich ein mehr gangränescierender Charakter. Bei der letzten Aufnahme vom Oktober 96 bis Januar 97 (Excochleation, Thermokauterisation) traten mehrmals erysipeloide Exacerbationen mit Temperatursteigerung auf. Leprabacillen wurden späterhin nie mehr gefunden (publiciert von Geheimrat Czerny, Münch. med. W. 1896, Nr. 11).

IV. Gelenkentzündungen nach Rheumatismus acutus, akuten Infektionskrankheiten und durch konstitutionelle Diathesen.

(10 Fälle; 6 M., 4 W.)

1) Gelenkerkrankungen nach Rheumatismus acutus (5 Fälle; 4 M., 1 W.).

Nr. 150. 50jähriger Mann. Subakutes Recidiv eines Rheumatismus acutus in beiden Knieen. Acid. salicyl.

Nr. 325. 18 J. W. Ankylose des rechten Handgelenks und Kontrakturen in mehreren Gelenken nach Rheumatismus acutus. Brisement forcé des Handgelenks. Priessnitz'sche Verbände und Massage. Besserung.

Nr. 1100. 39jähr. Küfer. Seit 1883 Gelenkrheumatismus mit häufigen Exacerbationen. Bei Aufnahme chronische seröse Arthritis beider Knie- und Fussgelenke. Incision und Drainage des rechten Kniegelenks und poplitealen Schleimbeutels. Kompressionsverbände. Guter Verlauf.

Nr. 1427. 19 J. M. Hydrops genu rheumatic. Massage und feuchte Verbände.

Nr. 2007. 15 J. M. Akute Erkrankung unter dem Bilde eines schweren akuten Gelenkrheumatismus kompliciert mit Pyämie. Später osteomyelitische Lokalisationen am Humerus und Femur mit Ausheilung in Ankylose der grossen Gelenke beider unteren Extremitäten und starker elephantiastischer Verdickung beider Füsse und Unterschenkel, was zur Aufnahme in der Klinik führte. Hier trat noch hämorrhagische Nephritis hinzu. Blutparasiten wurden nicht gefunden. Es wurden mehrfache Incisionen und Sequestrotomieen notwendig. Langsame Besserung. Orthopädische Behandlung.

2) Posttyphöse Gelenkentzündung (1 Fall; 1 W.).

Nr. 2425. 9 J. W. Rechtseitige Coxitis mit starker Schwellung des rechten Hüftgelenks nach Typhus aufgetreten. Bei Aufnahme bot sich zunächst das Bild einer entzündlichen Luxatio iliaca. Es wurden daher in Narkose Repositionsversuche gemacht und ein Gipsverband angelegt. Wegen später wieder auftretender Entzündungserscheinungen mit Abscessbildung wurde drei Monate darauf das Gelenk eröffnet, und es zeigte sich, dass Epiphysenlösung des Kopfes vorlag, der entfernt wurde. Drainage. Mit Gypsverband entlassen. Im Eiter wurden Typhusbacillen nachgewiesen.

3) Arthritis deformans (2 Fälle; 2 W.).

Nr. 1952. 45 J. W. Gonitis chron. deformans duplex mit Kontrakturen. Geradstellung in Narkose. Gypsverbände. Mit Stützapparat entlassen.

Nr. 392. 19 J. W. Mit starker Coxalgie verbundene chron. Ar-

thritis des linken Hüftgelenks bei der nach vergeblichen Versuchen konservativer Behandlung am 4. III. 97 die Resectio coxae vorgenommen wurde. Der Schenkelkopf fand sich nach allen Richtungen verdickt. Funktionell befriedigender Erfolg. Nachbehandlung mit Salzbädern. Behandlungsdauer 5 Monate.

4) Arthritis urica (1 Fall; 1 M.).

Nr. 56. 35 J. M. Schwere chronische Arthritis urica in beiden Kniegelenken und sämtlichen Fingergelenken. Arthrotomie und Auswaschung, Drainage beider Kniegelenke. Exstirpation eines Gichtknotens an der Hand, der weisse Kristalle enthält. Keine nennenswerte Besserung der Beschwerden.

5) Gelenkerkrankung durch hämorrhagische Diathese (1 Fall; 1 M.).

Nr. 453. 19 Monate. M. Anscheinend spontan auftretender Erguss ins Kniegelenk bei einem gut sich entwickelnden Kind. Zugleich mehrfache subkutane Blutungen. Jodkalisalbe. Massage. Heilung.

V. Verschiedene andere Weichteilentzündungen.

(10 Fälle; 6 M., 4 W.)

Nr. 2436. 53 J. W. Ischias duplex. In die innere Klinik verlegt.

Nr. 1780. 14. J. M. Schmerzhafte Narbe von der Incision eines vereiterten inguinalen Bubo herkommend. Excision. Keine nennenswerte Besserung.

Nr. 1059, 1250a, 2263. 3 Fälle von Tendovaginitis crepitans im Bereich des Fusses und Unterschenkels. Jodpinselung. Bindenbehandlung.

Nr. 1976. 49. J. W. Chronisches Oedem des rechten Fussrückens, zweifelhafte Aetiologie.

Nr. 116. 56 J. M. Rhagaden an den Füssen, die vor 4 Jahren erfroren wurden.

Nr. 640. 56 J. W. Hyperkeratose mit Schleimbeutelentzündung am Capitulum metatarsi I. Excision des Schleimbeutels.

Nr. 2151. 63 J. M. Schwielen an den Füssen.

Nr. 1365. 26 J. M. Unguis incarnatus. Keilförmige Excision.

VI. Gefässerkrankungen.

(9 Fälle; 2 M., 7 W.)

Nr. 1236. 22 J. W. Puerperale Thrombophlebitis des Beines. Graue Salbeneinreibung. Feuchte Verbände. Besserung.

Nr. 916. 55 J. M. Venenthrombose und Phlebitis von einem nässenden Unterschenkeleczem ausgehend.

Nr. 1151. 27 J. W. Beiderseits Varicen am Oberschenkel. Partielle Excision mit Unterbindung der V. saphena.

Nr. 501, 1660, 2172. 3 Fälle von Varicenbildung am Unterschenkel mit Excision der Varicen. Verlauf ohne Störung.

Nr. 2439. 24 J. W. 2197. 34 J. W. Varicen am Unterschenkel. Bindenbehandlung.

Nr. 1861. 38 J. W. Puerperale Thrombophlebitis der Vena saphena, cruralis nach Entbindung enstanden vor 5½ Wochen. Eintritt mit hohem pyaem. Fieber am 28. IX. 97. Behandlung mit grauer Salbe, feuchten Verbänden, Hochlegen des Beines. Fortschreitende Pyo-Septicaemie. Schüttelfröste, Endocarditis. † 24. X. 97. — Sektion: Thrombose und puriforme Erweichung in der Vena cava inf. bis zur Mündung der Vena renalis, ferner der rechten Vena femoralis bis zum Knie. Septische Thromben in der linken Oberschenkelvene und der Vena hypogastrica. Sept. Embolus in der linken Art. pulmonalis. Milztumor, parench. Nephritis. (Vena saphena frei!)

VII. Ulcera cruris.

(23 Fälle; 18 M., 5 W.)

Unter 23 Fällen von Ulcus cruris waren 7 im Anschluss an ein Trauma entstanden, davon 2 nach Unterschenkelfraktur. Die Behandlung bestand 6mal in Unterbindung einer oder beider Venae saphenae bei gleichzeitig bestehenden Varicositäten. Davon trat einmal 8 Monate nach der Unterbindung nach länger dauernder schwerer Arbeit Recidiv auf, das mit Transplantationen geheilt wurde. In einem anderen Falle wurden beiderseits ausgedehnte Varicen excidiert, nachdem schon 3 Jahre vorher beide Venae saphenae unterbunden waren. In 7 Fällen wurden die Geschwüre nach Reinigung und Ausschabung nach Thiersch transplantiert. Darunter findet sich einer, welcher vor 1½ Jahren schon einmal transplantiert worden war. Nach der 2. Transplantation kam schon 3 Monate früher wieder ein Recidiv. Einmal wurde wegen eines grossen recidivierenden Unterschenkelgeschwürs die Amputatio cruris im oberen Drittel vorgenommen. Zur Nachbehandlung wurde 10mal ein Zinkleimverband angelegt.

VIII. Gangrän.

(6 Fälle; 4 M., 2 W., 1 †.)

Nr. 714. 40 J. W. Gangrän an der Aussenseite des r. Kniegelenks, welche einige Tage nach einer Injektion von Carbolsäure von unbekannter Koncentration in das chronisch hydropische Kniegelenk aufgetreten war. Heilung per secund. int. ohne nennenswerte Funktionsstörung.

Nr. 705. 72 J. W. Senile Zehengangrän an einem früher im

Unterschenkel frakturierten Beine. Demarkation unter feuchten Verbänden. Abtragung der Zehen.

Nr. 1689. 64 J. M. Gangraena pedis senilis. Amputatio cruris und 19 Tage später wegen fortschreitender schmerzhafter Gangrän Amputatio femoris. Heilung.

Nr. 672. 38 J. M. Bei einem Phthisiker hatte der behandelnde Arzt wegen grossen Blutverlustes durch Hämoptoe beide Beine eingewickelt und hochgelagert, und dadurch wurde am linken Fuss eine Gangrän veranlasst, welche zur Aufnahme in der Klinik führte. Die Gangrän des markierte sich im Metatarsus gut, das Abgestorbene wurde entfernt und Pat. mit guter Wunde entlassen. Fortschreitende Lungentuberkulose.

Nr. 1104. 60jähr. Mann eingeliefert mit dem Bilde einer rechtseitigen Hemiplegie infolge Apoplexie. Gleichzeitig Gangrän des r. Beines bis zum Knie. Symptomatische Behandlung. — † nach 4 Tagen. Bei der Autopsie fand sich ein Carcinoma pharyngis, das in die Carotis perforiert war, als primäres Leiden; Metastasen in der 7. und 8. Rippe rechts.

Nr. 1902. 46 J. M. Gangrän des Fusses, zunächst in Form eines erethischen Geschwürs am Fussrücken auftretend mit enormer Schmerzhaftigkeit. Thermokauterisation. Wegen Weiterschreitens Pirogoff'sche Amputation und zuletzt Oberschenkelamputation, dann erst erfolgte Heilung. Es fand sich eine Endarteritis obliterans ohne näher bekannte Aetiologie (ein Trauma an der Innenseite des Oberschenkels war nicht vorhergegangen).

C. Geschwülste.

(21 Fälle; 15 M., 6 W.)

I. Von den Weichteilen ausgehend.

(8 Fälle; 7 M., 2 W.)

1) Gutartige. 1 (1 M.).

Nr. 1325. 25 J. M. Angeborenes Cavernoma varicosum cruris et femoris dextri. Partielle Exstirpation.

2) Sarkome. 6 (5 M., 1 W.).

Nr. 1926. 38 J. M. Pilzförmiges Myxosarkom in der linken Analgegend, wahrscheinlich ausgehend vom Fett des Cavum ischiorectale. Excision. Bei demselben Manne wurde 4½ Jahre vorher ein Sarkom, ausgehend von der Sehnenscheide der zweiten Fingerstrecksehne, exstirpiert.

Nr. 1695. 59 J. M. Faustgrosses Lymphosarkom der Inguinalgegend. Excision.

Nr. 1578. 46 J. W. Spindelzellensarkom des Ober-

schenkels, ausgehend vom Unterhautzellgewebe mit hyaliner Degeneration. Exstirpation des Tumors und geschwollener inguinaler Lymphdrüsen.

Nr. 1661. 26 J. M. Fasciales Fibrosarkom der Kniekehle. Recidiv. Vor zwei Jahren auswärts excidiert. Apfelgrosse Metastase in der Adduktorenmuskulatur dicht unter dem Ligam. Poupartii. Excision beider Tumoren.

Nr. 2087. 65 J. M. Grosses, von der tiefen Fascie ausgehendes Cystochondrosarkom des Oberschenkels. Amputation verweigert, deshalb Exstirpation, Ausschälung des Nerv. ischiadicus. 5 Monate später Recidiv von der halben Grösse der früheren Geschwulst. Amputation wieder verweigert.

Nr. 790. 53 J. M. Multiple Sarkommetastasen der Cutis und Subcutis nach primärem Sarkom der 3. Zehe, welche vor 4 Jahren exartikuliert wurde. Injektionen von Sterilisat von Streptokokken und Prodigiosus-Mischkulturen. Keine nennenswerte Besserung.

3) Carcinom (1 Fall; 1 M.).

Nr. 2306. 56 J. M. Carcinom auf dem Boden eines alten osteomyelitischen Unterschenkelgeschwürs gewachsen. Amputatio supracondylica.

II. Tumoren der Knochen.

(13 Fälle; 8 M., 5 W.)

1) Exostose (2 Fälle; 1 M., 1 W.).

Nr. 2120. 20 J. M. Symmetrische Exostosen am proximalen Ende des I. Metatarsus beiderseits. Die rechtseitige grössere wird mit dem darüber befindlichen Schleimbeutel exstirpiert. Die linke macht keine Beschwerden.

Nr. 410. 19 J. W. Exostose am Capitulum metatarsi sin. L. Hallux valgus. Abmeisselung.

2) Sarkome. (10 Fälle; 7 M., 3 W.).

5 Oberschenkelsarkome (5 Fälle; 2 M., 3 W.).

Nr. 2207, 2381. Zweimal musste wegen Sarkoms des Femur das kranke Bein exartikuliert werden. Ein periostales Sarkom des Femur. Nr. (2381) entstand bei einem 9jährigen Knaben direkt im Anschluss an ein Trauma, so dass die Diagnose erst nach Incision und mikroskopischer Untersuchung der ausgeschabten Massen gestellt werden konnte. Die Operation wurde mit Bildung eines vorderen Hautlappens ausgeführt, nachdem die Art. und Ven. femoralis unterbunden und die geschwollenen inguinalen Lymphdrüsen exstirpiert waren. Wundheilung ohne Störung. Bei Entlassung waren bereits wieder inguinale und hoch hinauf-

gehende iliac. Lymphdrüsenschwellungen nachweisbar. Der andere Fall (2207) war ein myelogenes Sarkom im oberen Drittel des Femur bei einer 62jährigen Frau, welches zur Spontanfraktur des Knochens geführt hatte. Auch hier war der Erkrankung ein Trauma vorangegangen. Die Exartikulation wurde mit Amputation des Oberschenkels in der Spontanfraktur und sekundärer Ausschälung des oberen Femurendes ausgeführt. Wundheilung ohne Störung. Der Tumor war ein alveoläres Rundzellensarkom.

Nr. 445. 18 J. W. Myelogenes Riesenzellensarkom in der unteren Hälfte des Femur. Amputatio femoris im oberen Dritteil.

Nr. 1188. 21 J. M. Periostales Spindelzellensarkom im unteren Femurdritteil. Anschwellung der Leistendrüsen. Amputatio femoris, Exstirpation der mikroskopisch nicht sarkomatösen Inguinaldrüsen.

Nr. 2075. 14 J. W. Mischzelliges Sarkom wahrscheinlich periostalen Ursprungs im unteren Drittel des Femur. Amputatio femoris im oberen Drittel.

3 Fälle von periostalem Tibiasarkom (Nr. 559, 1758, 2005).

2 Fälle, bei einem 18jähr. und 32jähr. Manne, wurden mit supracondylärer Oberschenkelamputation behandelt. In einem Falle war vorher die Ausschälung mit Erhaltung des Beines versucht, aber als unmöglich erkannt worden. — Ein Fall ohne Operation entlassen.

1 Fibulasarkom.

Nr. 1419. 25 J. M. Nach einer auswärts vorgenommenen Probeincision akut vereitertes myelogenes Riesenzellensarkom des oberen Endes der l. Fibula. Gritti'sche Amputation. Knöcherne Anheilung der Patella. Guter Stumpf und mit Prothese guter Gang mehrere Stunden ohne Ermüdung.

1 Calcaneussarkom.

Nr. 835. 65 J. M. Sarkom des l. Calcaneus in Erweichung begriffen. Metastasen am oberen Femurende und an der 7. Rippe. Ausschabung des schmerzhaften Calcaneussarkoms (Rundzellensarkom).

3) Carcinom (1 Fall; 1 W.).

Nr. 72. 53 J. W., †. Von einem primären schrumpfenden Mammacarcinom ausgehende Metastase im oberen Drittel des r. Femur, welche zu Spontanfraktur führte. Die Fraktur heilte nach Extension im Gypsverband, so dass Pat. wieder etwas gehen konnte. Der Exitus erfolgte 11 Wochen nach Aufnahme an Hypostase, Bronchitis und Lungenkompression durch Lungen- und Pleurametastasen, ausserdem Metastasen in Nieren, Leber und zahlreichen Lymphdrüsen.

D. Deformitäten.
(61 Fälle; 35 M., 26 W.)

I. Angeborene Deformitäten.
(12 Fälle; 2 M., 10 W.)

1) Luxatio coxae congenita (9 Fälle; 1 M., 8 W.).

Nr. 20, 26, 235, 243, 2127. In 3 Fällen wurde bei Mädchen im Alter von 2 und 3 Jahren und je einmal bei einem 6- und 10-jährigen Mädchen die unblutige Reposition nach Lorenz ausgeführt. Bei dem 6jährigen Mädchen ist die Luxation doppelseitig. In allen Fällen gelang es in Narkose den Kopf in die Pfannengegend einzustellen, wo derselbe in starker Flexion, Abduktion und Auswärtsrotation durch Gypsverband festgehalten wurde. In einem Falle gelang die Reposition erst nach vorheriger Tenotomie der Adduktoren des Oberschenkels und der Beuger des Knies (10jähr. Mädchen). Gypsverband wurde ca. 4 Monate belassen und gewöhnlich wieder unter successiver Minderung der Flexion und Abduktion erneuert. Patienten blieben alle über das Jahr 1897 hinaus in Behandlung.

3 Fälle von blutiger Reposition (nach Hoffa-Lorenz).

Nr. 19. 10 J. W. Nach wiederholten Versuchen der unblutigen Reposition wurde am 23. IX. 96 die blutige Reposition von einem Schnitt am Aussenrande des Musc. tensor fasciae aus vorgenommen. Die Reposition des Kopfes in die vertiefte Pfanne gelang erst nach halbstündiger Anstrengung. Gefensterter Gypsverband. Wundheilung durch etwas Eiterung bei mässigem Fieber kompliciert. Am 23. XI. traten plötzlich Bewusstlosigkeit und cerebrale Reizerscheinungen und bald Lähmung der rechten Körperhälfte auf, deshalb an demselben Tage osteoplastische Aufklappung des l. Parietalbeins. Durch Ventrikelpunktion werden 25 ccm trübe Flüssigkeit entleert. Daraufhin Besserung der cerebralen Erscheinungen. Abfluss von viel Cerebrospinalflüssigkeit bei 2maligem Verbandwechsel. Im Juni 97 war das Bein ankylotisch mit 2 cm Verkürzung (bei Aufnahme 3 cm) ausgeheilt. Vom Cerebrum keine abnormen Erscheinungen. Abstossung eines Knochensequesters von dem sonst knöchern eingeheilten osteoplastischen Lappen.

Nr. 775. 11 J. W. Extensionsverband. Subkutane Tenotomie der angespannten Adduktoren. Am 15. V. blutige Reposition, die nach Vertiefung der Pfanne leicht gelang. Reaktionslose Heilung. Im Juli 97 Röntgenphotographie: Kopf steht noch in der Pfanne. Verkürzung des Beins 1½ cm (bei Aufnahme 3½ cm), Beweglichkeit im Hüftgelenk sehr gering.

Nr. 1292 11 J. W. Extensionsverband. Blutige Reposition am 21. VII. gelingt mit einiger Mühe. In der ersten Woche Temperatursteigerung dann Heilung per secundam ohne wesentliche Störung. Im Oktober nach Abnahme des Fixationsverbands war der Kopf nicht in der Pfanne, sondern oberhalb unbeweglich fixiert. Verkürzung des Beines 4 cm (bei Aufnahme 6,5—7 cm). Durch Uebung wird der Kopf wieder etwas beweglich und der Gang besser als früher.

Hier reiht sich noch folgender Fall ein:

Nr. 1000. 3½ J. M. 14 Monate vor Aufnahme in der Klinik war bei dem Kind anderwärts die unblutige Reposition versucht worden. Wegen Blauwerdens des Beins und Decubitus musste aber der Gipsverband abgenommen werden. Wegen vorhandener Ischiadicusparese wurde zunächst von neuerlichen Versuchen abgesehen, elektr. Behandlung und Massage empfohlen.

2) Angeborener Klumpfuss 3 Fälle (1 M., 2 W.).

Nr. 23, 727 2jähriger Knabe und 10jähriges Mädchen Klumpfüsse 3°. Redressement. Gipsverbände, später Stiefel.

N. 1090. 17 J. W. Schmerzhaftigkeit an einem früher mit Gypsverbänden redressierten Pes varus. Massage. Stützapparat.

II. Erworbene Deformitäten.

(49 Fälle; 33 M., 16 W.)

1) Am Hüftgelenk 7 Fälle (5 M., 2 W.).

1. Coxa vara Nr. 2136, 2290.

Coxa vara bei einem 10jährigen Knaben und 19jährigen Landwirt. Behandlung mit Bettruhe, Massage. Besserung. Bei dem 19jähr. Patienten Abduktion in Narkose forciert und Extensionsverband, kein nennenswerter Erfolg.

2. Coxitische Kontrakturen Nr. 78, 1708, 2364.

3mal wurde bei Kontraktionsstellung im Hüftgelenk nach abgelaufener Coxitis das Brisement forcé gemacht. Bei einem 18jährigen Reifschneider musste zugleich die Tenotomie der Adduktoren gemacht werden; bei einem 7jährigen Knaben brach bei dem Brisement 4 Querfingerbreiten unterhalb des Trochanter der Oberschenkelknochen ein. Heilung im Gypsverband.

Nr. 1501. 17 J. W. Osteotomia subtrochanterica bei rechtsseit. Flexions- und Adduktionskontraktur nach abgelaufener Coxitis. Tenotomie der linken Adduktoren und Reposition des linken nach hinten luxierten Femurkopfes. Gypsverband. Reaktionslose Heilung.

Nr. 57. 17. J. M. Abmeisselung einer Knochenbrücke

zwischen Femur und Becken und Osteotomie des Femur wegen Ankylosierung nach Coxitis in Innen-Rotation, Flexion und Adduktionsstellung. Ankylotische Ausheilung in korrigierter Stellung.

2) Am Kniegelenk 11 Fälle (10 M., 1 W.).

1. Genu valgum.

Nr. 845. 16 J. Bäcker Genu valgum adolescentium beiderseits. Lineäre Osteotomie des Femur beiderseits in zwei Sitzungen. Mit Schienenapparat entlassen.

Nr. 1286. 20 J. Bäcker. Genu valgum adol. dextrum. Osteotomie des Femur. Glatte Heilung.

Nr. 1696. 18 J. Landwirt. Genu valgum sin. Osteotomie des Femur. Nach Abnahme des Gypsverbands zeigte sich eine Peroneuslähmung. Elektrische Behandlung. Schienenapparat mit elastischem Dorsalzug für den Fuss.

Nr. 281. 31 J. M. Nach Trauma entstandenes Genu valgum mit Verdickung der Epiphyse. Stützapparat.

2. Genu varum.

Nr. 707. 25 J. Buchdrucker. Genu varum uterque. Osteotomie der Tibia, Infraktion der Fibula. Beide Seiten in verschiedenen Sitzungen. Mit Stützapparat entlassen.

3. Kontrakturen und Ankylosen.

Nr. 1621. 21 J. M. Ankylose des linken Knies in rechtwinkliger Beugung nach einer im 4. Lebensjahre wegen Tuberkulose vorgenommenen Resektion. Keilförmige Resektion, Geradestellung des Beines, Gypsverband. Heilung ohne Störung.

Nr. 2045. 13 J. M. Flexions- und Adduktionskontraktur des l. Knies nach einer im 4. Jahre vorgenommenen Resektion. Brisement forcé mit Infraktion des Femur. Ungestörte Ausheilung mit Ankylose. Mit Stützapparat entlassen.

Nr. 956a. 11 J. M. Fast rechtwinklige Flexions- und Abduktionsankylose des Knies nach einer vor 7 Jahren ausgeführten partiellen Resektion. Osteoklase mit dem Lorenz'schen Apparat, nachdem manuelle Geradestellung nicht möglich war. Darauf Gangrän des Beines (obgleich der Gypsverband schon am Morgen nach der Operation geöffnet wurde). Amputation des Oberschenkels an der Grenze des unteren Dritteils. Das untere kurze Fragment hatte sich nach rückwärts gestellt, die Gefässe der Kniekehle gedrückt und so zur Thrombose der Art. poplitea und sekundärer Gangrän geführt.

Nr. 21. 11 J. M. Paralytische Flexionskontraktur des l. Knies, l. Spitzfussstellung, rechts Equinovarus. Arthrodese des l. Knies. Redressement. Gypsverbände am r. Fuss. Glatte Ausheilung in Ankylose. Gute Funktion.

Nr. 2037. 40 J. W. Ankylose des l. Kniegelenks in gestreckter Stellung nach akutem Gelenkrheumatismus. Verschiedene Versuche der Mobilisierung in Narkose, sowie die blutige Lösung der knöchern fixierten Patella hatten wenig Erfolg. Massage, Bäder.

Nr. 1414. 48 J. M. Leichte Narbenkontraktur des Knies nach Verbrennung. Unfallzeugnis.

3) Verkrümmungen am Fuss (25 Fälle; 15 M., 10 M.).

a) Plattfuss (19 Fälle; Nr. 269, 355, 641, 1264, 1350, 1407, 1868, 2138, 2179, 2182, 2318, 2383). 12 Fälle mit Redressement behandelt.

Die vorliegende Behandlung der Plattfüsse 2. und 3. Grades geschieht an der Heidelberger Klinik in der Art, dass in Narkose ein energisches Redressement auf dem Volkmann'schen Bänkchen oder bei einigermassen hartnäckigen mit der Lorenz'schen Schraube vorgenommen wird, bis es mit leichtem Druck gelingt, den Fuss in Varusstellung zu bringen. In überkorrigierter Stellung wird dann ein Gypsverband angelegt, der ca. 4 Wochen liegen bleibt. Eventuell wird dann noch ein 2. gleiches Redressement vorgenommen oder die Nachbehandlung mit Muskel- und Gelenk-Massage, kaltem Abklatschen der Muskulatur, gymnastischen Uebungen und Plattfussschuhen eingeleitet. In dieser Weise wurden obige 12 Fälle behandelt, 8 davon waren doppelseitig, einer nur rechts und drei links. 7 männlichen, 5 weiblichen Geschlechts. Das Alter schwankt zwischen 15 und 28 Jahren.

6 Fälle mit Plattfuss-Stiefel behandelt.

Nr. 206 und 177 Pes planus, Stiefel.

Nr. 410. 19 J. W. Rechtseitiger Plattfuss 1°. Feuchte Verbände. Massage. Plattfussstiefel (daneben Exostose siehe Geschwülste).

Nr. 2279 16 J. M. Beiderseitiger Plattfuss 1°. Massage. Schuheinlage.

Nr. 887. 20 J. W. Pes planus incipiens. Bettruhe. Schuhe.

Nr. 1083. 19 J. M. Pes valgus sin. angeblich nach Verschüttung entstanden. Massage, Stützapparat.

Nr. 1884. 18 J. M. Pes valgus dexter traumaticus? Unfallzeugnis.

Osteotomie.

Nr. 143. M. 18 J. Schwerster Plattfuss 3ten Grades beiderseits. Zuerst Redressement, später links keilförmige Resektion von Caput tali und Os naviculare. Gypsverband, Heilung. Mit Einlegestiefel entlassen. Gang gut, zunächst noch mit Stab.

b) Paralytische Deformitäten (2 Fälle von Tendoplastik).

Nr. 2367. 16 J. W. Pes calcaneo-valgus (excavatus) paralyticus dexter. Redressement und Tendoplastik. Die Sehne des Peroneus longus und des Extensor hallucis longus wurden in die Achillessehne eingepflanzt. Wundheilung ohne Störung. Funktionelle Besserung gering.

Nr. 2391. 21 J. W. Pes equino valgus paralyticus dexter. Redressement und Tendoplastik. Einpflanzung der Sehne des Muscul. Extensor hallucis longus in die Sehne des Musc. tibialis anticus. Der periphere Stumpf des Extens. halluc. wird mit dem Extens. digit. comm. verbunden. In zweiter Sitzung wird die Sehne des atrophischen Musc. tibialis posticus durch einen Zipfel der Achillessehne verstärkt. Heilung ohne Störung, geringe funktionelle Besserung.

Nr. 1670. 3½ J. M. Pes equino-varus. Seit 1½ Jahren entstanden. Redressementverbände.

Nr. 2142. 14 J. M. Pes equinus excavatus. Es besteht gute Funktion, desshalb kein Eingriff.

Nr. 2398. 38 J. M. Pes equinus paralyticus. Mit dem vorgeschlagenen Eingriff nicht einverstanden.

Nr. 898. 25 J. M. Hammerstellung der 2. Zehe. Nachdem der Metatarsus I vor 1 Jahr wegen Tuberkulose exstirpiert worden war. Exartikulation der Zehe.

4) Verkrümmungen in mehreren Gelenken (4 Fälle; 2 M., 2 W., 4 geheilt).

Nr. 1012. 6 J. M. Schlaffe spinale Paralyse beider Beine. Flexionsstellung der Kniee, Auswärtsdrehung der Unterschenkel. Equinovarusstellung der Füsse. Tenotomie der Achillessehnen. Redressement in Narkose. Gypsverbände. Später Arthrodese beider Kniegelenke. Uebungen mit Gehbänkchen.

Nr. 1354. 3½ J. W. Schlaff, Paralyse des rechten, hochgradige Parese des l. Beins nach Poliomyelitis anterior. Tenotomie beider Achillessehnen. Gypsverband in redressierter Stellung. Zur Arthrodese wiederbestellt.

Nr. 2149. 10 J. W. Spastische Parese und Kontrakturen d. unteren Extremitäten nach cerebraler Kinderlähmung. Tenotomie der Achillessehnen, der Adduktoren der Oberschenkel und der Flexoren der Kniekehle. Gypsverbände. Massage. Uebungen.

Nr. 2272. 18 J. M. Genu valgum und Pes valgus beiderseits. Leichter Grad. Ruhe und Massage.

5) Rhachitische Unterschenkelverkrümmungen (2 Fälle; 1 M., 1 W.).

Nr. 211. 4 J. M. Rhachitische Verbiegung beider Unterschenkel. Infraktion mit dem Lorenz'schen Osteoklast. Gypsverband.

Nr. 2370. 4 J. W. Rhachitische Unterschenkelverkrümmung beiderseits. Manuelle Infraktion. Gypsverband.

XIV. Verschiedenes.

Verbrennungen des ganzen Körpers.

(3 Fälle; 1 M., 2 W., 2 †.)

In dem einen Fall lag eine Verbrennung des Körpers vor, die höchstens $^1/_3$ der Körperoberfläche einnahm und die zur Genesung führte. In den beiden andern Fällen waren über zwei Drittel der Körperoberfläche ergriffen; sie endeten tödlich.

Nr. 1817. Mann, 26 J. Verbrennung der r. Thorax-, Hals- und Kopf-Seite und der r. Hand durch explodierende Spiritusflamme, I. und II. Grades. Anfangs Kalkwasser-Leinölumschläge, später Borsalbenverbände. Nach 3 Wochen geheilt entlassen.

Nr. 1326. Frau, 58 J. Schwerste Verbrennung III. Grades mit Verschmorung und teilweiser Verkohlung fast der ganzen Körperoberfläche, entstanden beim Eingiessen von Petroleum in verglimmendes Herdfeuer. Therapie: Permanentes Wasserbad. Morphium subkutan. † nach $5^1/_2$ Stunden.

Nr. 1485a. Frau, 47 J. Verbrennung der ganzen Vorderfläche des Körpers, meist II. Grades, an den Handflächen III. Grades. Entstanden beim Eingiessen von Petroleum in den Ofen zur Anfachung des Feuers. Therapie: Wasserbad, Excitantien, Morphium subkutan. Exitus letalis 10 Stunden nach Unfall.

B. Ambulatorische Klinik.

(Bearbeitet von Prof. Jordan, Dr. A. Mayer.)

Die chirurgische Ambulanz wurde im Jahr 1897 besucht von insgesamt

3513 Männern
1791 Frauen
Summe 5304 Patienten.

Die Zahl der erteilten Konsultationen betrug nach annehmender Schätzung 18 000. Daraus ergiebt sich unter Abzug der Sonn- und Feiertage, an denen keine Ambulanz abgehalten wurde, eine tägliche Durchschnittsfrequenz von ca. 60 Kranken, unter denen ca. 17 neue Fälle auf jeden Tag fallen.

Die Zahl der Kranken verteilt sich auf die einzelnen Monate, wie folgt:

	Männer	Frauen	Gesamtsumme
Januar	259	121	380
Februar	302	150	452
März	362	186	548
April	276	168	444
Mai	343	207	550
Juni	323	165	488
Juli	340	168	508
August	301	177	478
September	272	123	395
Oktober	270	118	388
November	225	113	338
Dezember	240	95	335
Summe	3513	1791	5304

Die stärkste Frequenz der Ambulanz fällt darnach auf die Monate März und Mai, die geringste auf die Wintermonate November und Dezember.

Von den 5304 Patienten wurden 1509 in die Klinik aufgenommen, die übrigen ambulant behandelt, 110 in andere Kliniken überwiesen.

Die Mehrzahl der ambulant behandelten Fälle bestand in kleineren Verletzungen, Panaritien, Phlegmonen u. s. w., s. Tabelle.

Verletzungen, Entzündungen und Tumoren nach den Körperteilen.

Die Zahlen in den Klammern bedeuten die in die stat. Klinik eingewiesenen Fälle.

Körpergegenden	Verletzungen	Entzündungen A. Akute	Entzündungen B. Chronische	Tumoren	Varia
1. Kopf und Ohr	129 (3)	8	14 (4)	13 (5)	53
2. Gesicht, Mund- u. Nasenhöhle	127 (2)	43 (4)	249 (46)	86 (53)	63
3. Hals u. Nacken	13 (3)	63 (6)	402 (226)	18 (18)	23
4. Brust u. Rücken	39 (5)	10 (1)	76 (49)	34 (24)	100
5. Bauch	7 (4)	1	34 (90)	31 (24)	128
6. Harnorgane	4 (2)		10 (7)	10 (7)	9
7. Männliche Sexual-Organe	4 (3)	1	61 (36)	3 (2)	42
8. Weibliche Sexual-Organe	2 (1)		67 (59)	40 (38)	13
9. Becken- und Lendengegend	19 (3)	12 (7)	72 (50)	14 (14)	16
10. Obere Extremität	872 (16)	510 (8)	223 (73)	4 (3)	118
11. Untere Extremität	250 (9)	104 (13)	462 (184)	8 (6)	364
12. Verschiedene Körperteile	25 (3)	3 (2)	32 (20)	13 (11)	64
Summe	1486 (54)	755 (40)	1482 (779)	274 (199)	1003

Von wichtigeren Fällen seien kurz hervorgehoben die Frakturen, Luxationen, Hernien und Strumen.

1. Frakturen.

Zur Beobachtung gelangten im Ganzen 173 Fälle, und zwar 115 frische und 58 alte, schlecht geheilte Frakturen. Von diesen wurden 148 ambulant behandelt und 25 in die Klinik aufgenommen.

Die 115 frischen Frakturen betrafen folgende Knochen[1]):

1) Wirbelsäule: 1 (Abrissfraktur des Processus spin. des II. Lendenwirbels).

2) Schädelbasis: 1 (1).

3) Unterkiefer: 3 (2).

4) Oberkiefer: 1 (1).

5) Schlüsselbein: 15, darunter 1 Spontanfraktur bei Mammacarcinom.

6) Rippen: 8 (4).

7) Obere Extremität:

a. Humerus: 2 Frakturen des Coll. chirurgicum, 1 Fraktur

1) Die Ziffern in den Klammern bedeuten die in die stationäre Klinik aufgenommenen Fälle, während die anderen ambulatorisch behandelt wurden.

des Coll. anatomicum und 1 Gelenkfraktur (aufgenommen)

3 Querfrakturen des Schaftes (2).

7 Epicondylenfrakturen.

2 Frakturen der tubercula.

b. Radius; 28.

c. Ulna: 7.

d. Radius und Ulna: 5, darunter 1 subkutane Splitterfraktur.

e. Hand: 5 von Metacarpus, 5 einfache und 6 komplicierte Fingerfrakturen (1).

8) Untere Extremität:

a. Femur: 2 (2).

b. Tibia: 6 (1 Fall von Spontanfraktur bei Carcinom auf osteomyelitischer Basis aufgenommen).

c. Fibula: 2 (1).

d. Malleolen: 6 (5).

e. Fuss: 2 (1).

Die Frakturen der oberen Extremität wurden mit Massage behandelt; dieselbe wurde vom ersten Tage ab möglichst täglich in Sitzungen von 20—30 Minuten Dauer ausgeführt, nach derselben jeweils die Extremität mit feuchter komprimierender Binde eingewickelt und durch eine einfache Schiene (Cramer'sche Schiene, Pappschiene etc. etc.) fixiert.

Die Erfolge dieser Behandlungsmethode, welche seit Sommer 1895 zur Anwendung gelangt, sind ausserordentlich günstige gewesen. über die diesbezüglichen Erfahrungen wird in einer besonderen Arbeit ausführlich berichtet werden.

Bei den Frakturen der Tibia, Fibula, Malleolen wurde in der Regel ein Gypsverband appliciert, nachdem durch Massage und komprimierende Binde der Bluterguss möglichst zur Verteilung gebracht war.

2. Luxationen (29 Fälle).

1) Humerus:

a. subcoracoidea: 6 frische Fälle, von denen 4 ohne, 2 mit Narkose reponiert wurden, 1 habituelle, welche eingerichtet wurde.

b. axillaris: 4 frische, von denen 2 ohne, 2 mit Narkose reponiert wurden; 1 veraltete, deren Einrichtung in tiefer Narkose ebenfalls gelang.

c. Schultergelenksluxationen ohne nähere Bezeichnung, 1 frische in Narkose reponiert, 1 habituelle doppelseitige ebenfalls reponiert.

2) Clavicula: 1 frische und 1 veraltete Luxatio supra-acromialis.

3) Radius: 1 frische Luxatio capit. nach vorn aussen (reponiert). 1 Subluxation (reponiert).

4) Luxatio antebrachii: nach hinten oben 2 frische Fälle (reponiert), 1 seitliche Luxation (in Narkose reponiert).

5) Finger: 1 Fall von Luxation im Interphalangealgelenk (Reposition).

6) Hüfte: 3 veraltete von Lux. iliaca (nicht mehr reponierbar), 2 kongenitale aufgenommen.

7) Patella: 1 Fall (bereits reponiert).

8) Unterkiefer: 1 Fall (Reposition).

Auch bei den Luxationen der oberen Extremität wurde nach der Reposition sofort Massagebehandlung eingeleitet und zwar besonders bei älteren Leuten, um der Gefahr der Gelenkversteifung vorzubeugen.

3. Hernien.

Von 167 Hernien, die zur Behandlung kamen (124 Inguinal-, 12 Crural-, 22 Umbilical-, 5 Bauchhernien, 4 Hernien der Linea alba) wurden 92 Fälle mit passendem Bruchband versorgt und zwar 71 Patienten mit Inguinalhernien, 1 Patient mit Bauchbruch nach alter geheilter Schussverletzung des Leibes und 20 Kinder mit Nabelbrüchen (in letzterem Falle meist Behandlung mit Heftpflasterverbänden). Die übrigen 65 Fälle wurden der stationären Klinik zur Operation überwiesen.

4. Kröpfe.

97 Kröpfe kamen zur Beobachtung, und zwar 29 bei Männern, 68 bei Frauen. In 33 Fällen wurden die Patienten zur Operation in die Klinik aufgenommen, die übrigen Male wurde eine Behandlung mit Jodsalbeneinreibungen, Schilddrüsentabletten etc. angewandt. 3 Fälle mit Basedow'scher Krankheit wurden der medicinischen Klinik zur Aufnahme zugeschickt.

Uebersicht über die im Jahre 1897 in der Poliklinik ausgeführten Narkosen und Operationen.

Narkosen.

29 mit Chloroform und 29 mit Bromäthyl (ohne Störungen).

Lokale Anästhesie mittelst subkut. Injektion von 1—2% Cocainlösung: 21mal.

Operative Eingriffe.

Hautnähte bei Wunden	101
Sehnennähte	3
Ligatur der Art. ulnaris (Verletzung)	1
Ligatur eines Astes der Art. radialis	1
Incisionen	585
Incision und Excochleation	27
Excochleation und Thermokauterisation	12
Zahnextraktionen	89
Thermokauterisation bei Lupus	9
Thermokauterisation bei Angiom	10

Geschwulst-Exstirpationen.

Lymphome	15
Atherome	22
Dermoidcysten	1
Angiome	5
Epulis	3
Lipome	4
Fibrome	1
Cysten	1
Naevus	1
Carcinome	10
Tuberkulöse Ulcerationen	2
Durchschneidung des Frenul. linguae	3
Phimosenoperation nach Roser	8
Paraphimose	3
Tenotomie bei Caput obstip.	1
Tenotomie der Achillessehne	4
Redressement bei Pes varus und valgus	7
Gypsverbände	12
Punktion und Injektion von Acid. carbol. liquef.	
bei Hydrocele testis	5
bei Bursitis praepat.	1
Zersprengen von Ganglien	20
Partielle Exstirpation von Ganglien	1
Extraktion von Fremdkörpern	18

Operation der Ranula	2
Tonsillotomie	20
Operation des Unguis incarnat.	18
Injektion von Jodoformglycerin bei Fungus	2
Excision eines Knochenanhangs am Ohr	1
Excision von Warzen	3
Excision von Clavus	2
Exarticulat. digiti	2
Resect. digiti	1
Reposition von Luxationen	13

Druckfehlerberichtigung.

Auf pag. 4 Zeile 14 von oben lies: „die persönliche Mortalitätsziffer“ statt: „gewöhnliche“.

Fig. 1.

Fig. 2.

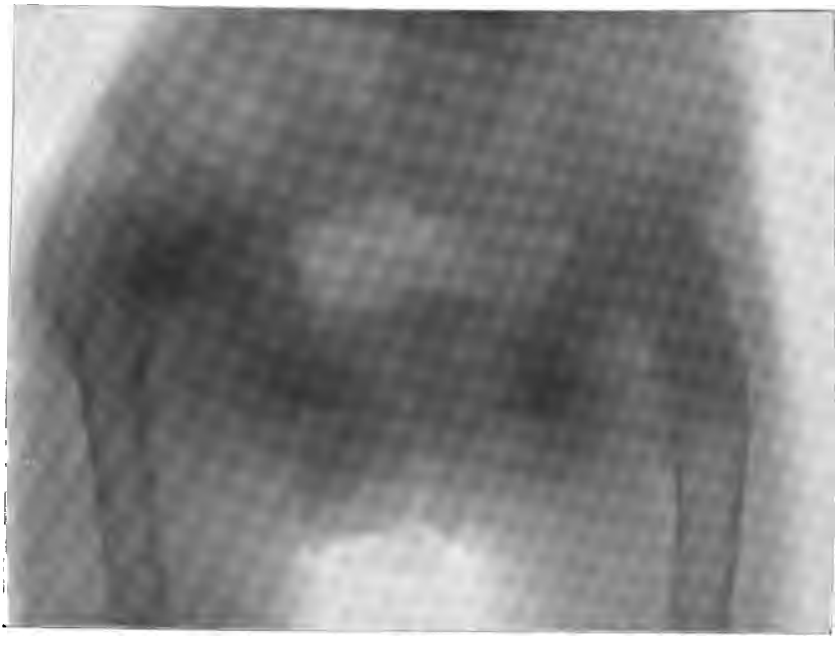

H. Laupp'sche Buchhandlung in Tübingen.

Fig. 1.

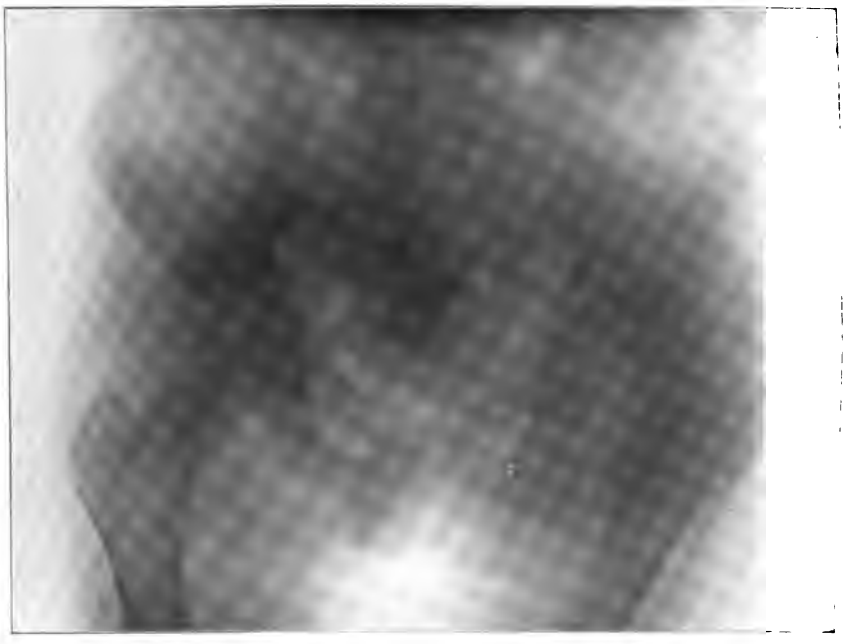

Fig. 2.



H. Laupp'sche Buchhandlung in Tübingen.

Fig. 1.

Fig. 2.

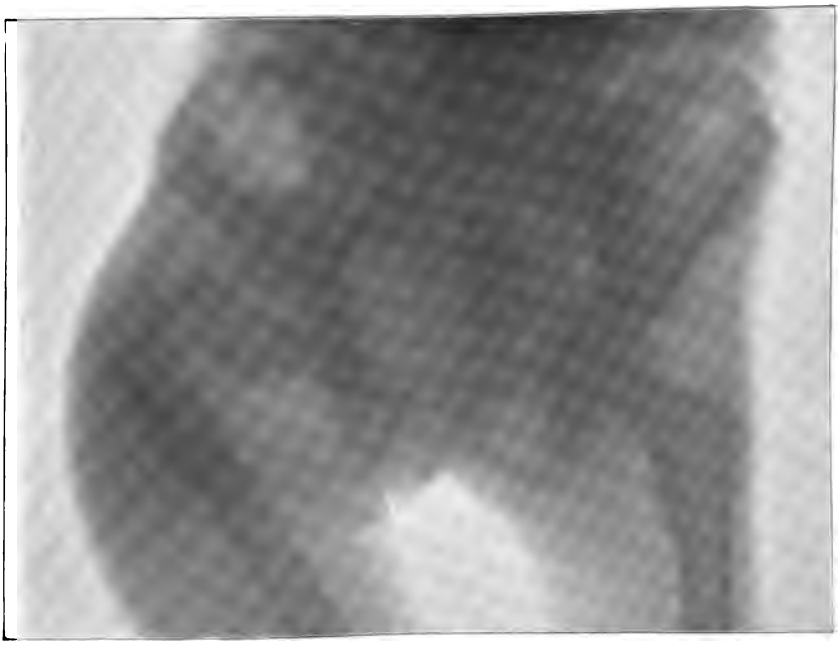

H. Laupp'sche Buchhandlung in Tübingen.

Fig. 1b.

Fig. 1a.

Fig. 2a.

Fig. 2b.

H. Laupp'sche Buchhandlung in Tübingen.

Taf. V.

Fig. 1.

Fig. 2a.

Fig. 2b.

Beiträge zur klinischen Chirurgie. XXIV.

H. Laupp'sche Buchhandlung in Tübingen.

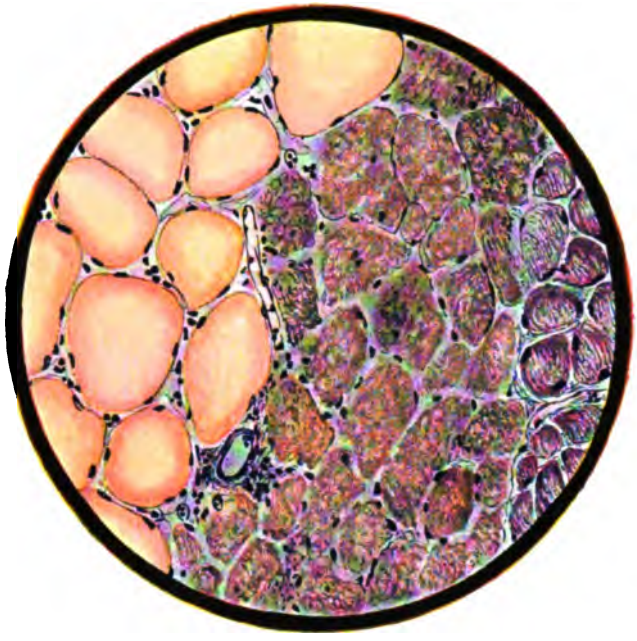

Fig. 2.

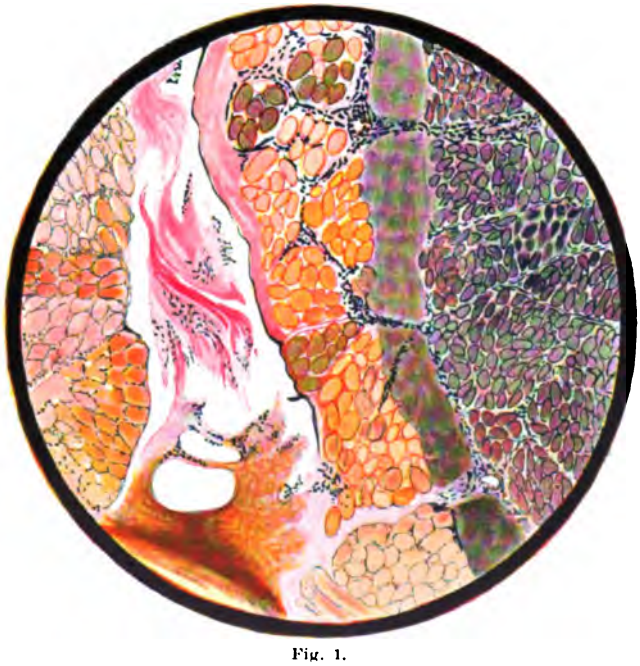

Fig. 1.

Beiträge zur klinischen Chirurgie. XXIV.

H. Laupp'sche Buchhandlung in Tübingen.

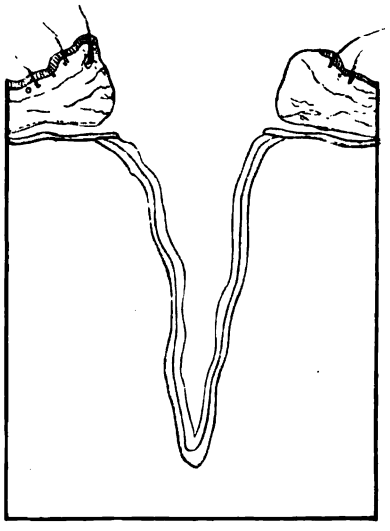

0,6 % Kochsalzlösung.

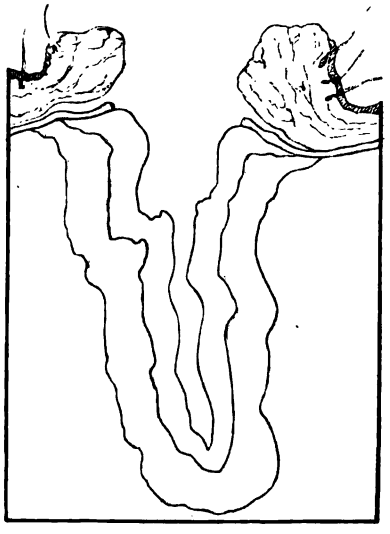

2 % essigs. Thonerde.

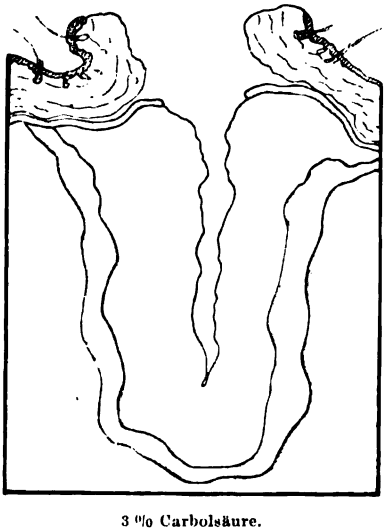

3 % Carbolsäure.

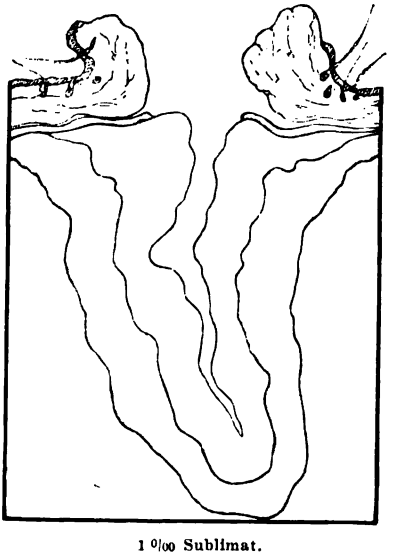

1 ‰ Sublimat.

H Laupp'sche Buchhandlung in Tübingen.

H. Laupp'sche Buchhandlung in Tübingen.

Beiträge zur klinischen Chirurgie. XXIV.

H. Laupp'sche Buchhandlung in Tübingen.



Beiträge zur klinischen Chirurgie. XXIV.

H. Laupp'sche Buchhandlung in Tübingen.

2.

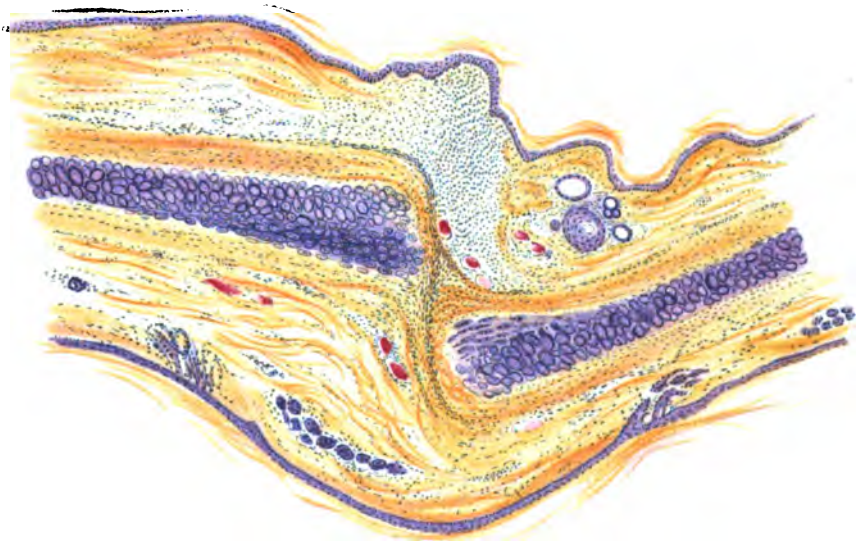

1.

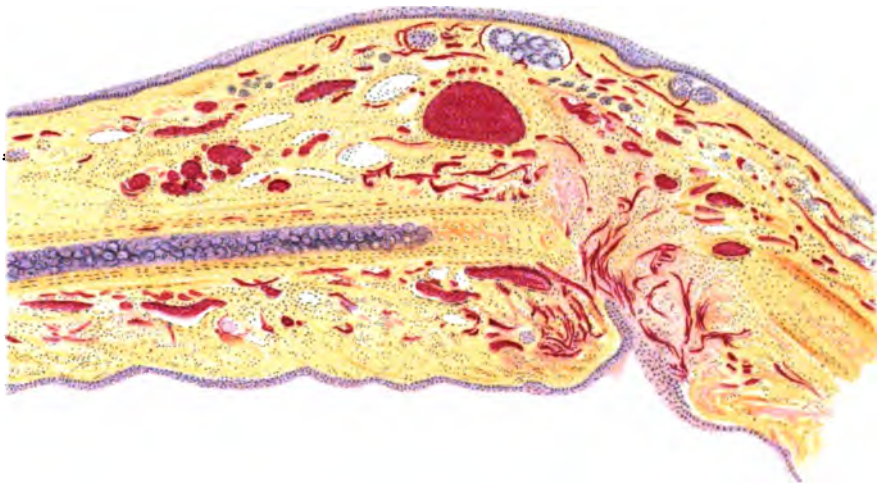

2.

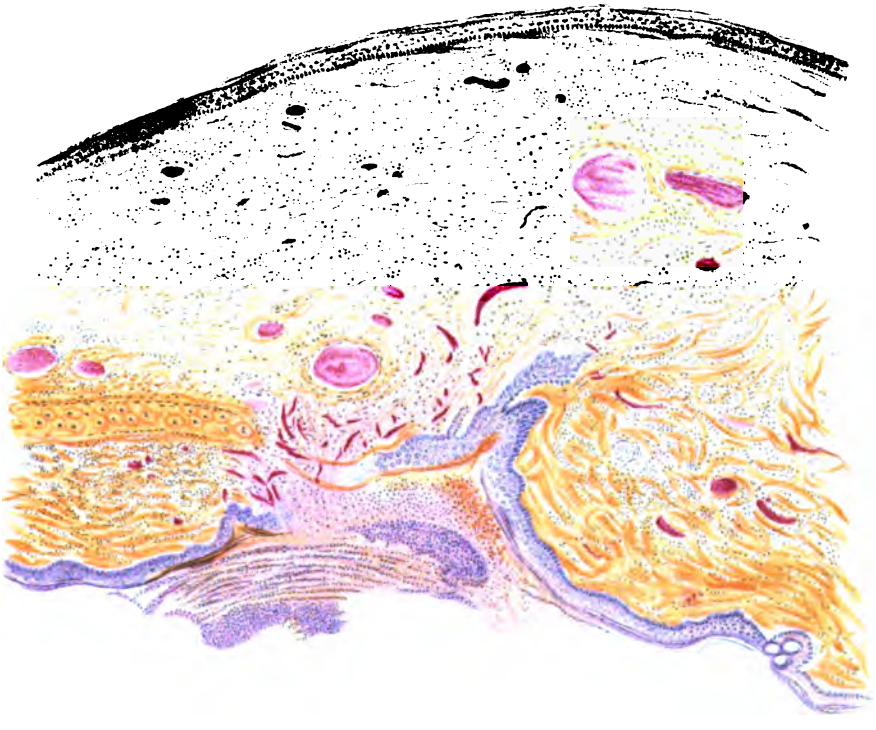

1.
2.

H. Laupp'sche Buchhandlung in Tübingen.

H. Laupp'sche Buchhandlung in Tübingen

DATE DUE SLIP

UNIVERSITY OF CALIFORNIA MEDICAL SCHOOL LIBRARY

THIS BOOK IS DUE ON THE LAST DATE STAMPED BELOW

1m-3,'28

v.24 Beiträge zur klinische
1 99 Chirugie... hrsg. von Dr.
Paul Bruns. 21632